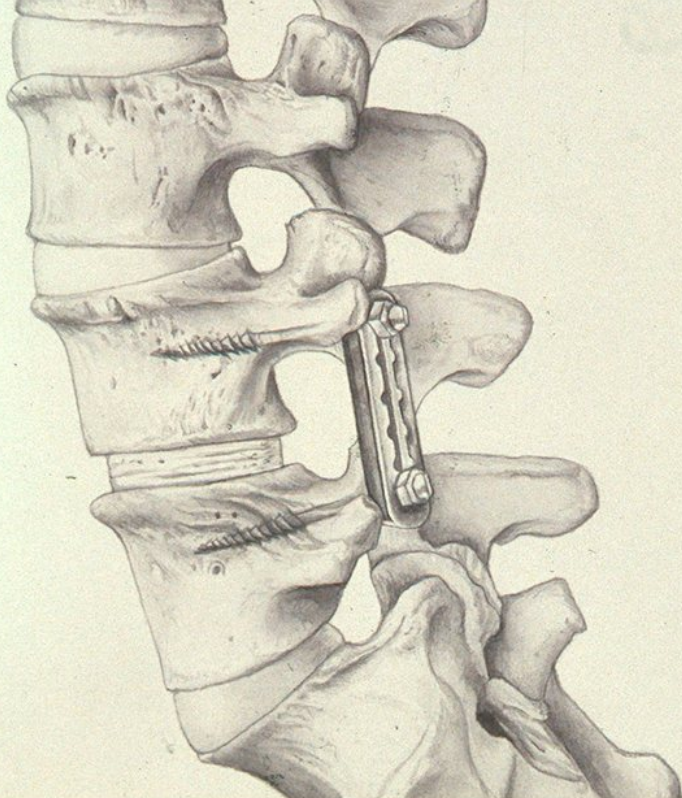


Marc Tadié



# COMPLICATIONS de la CHIRURGIE du RACHIS

de l'identification  
à la prévention



ELSEVIER  
MASSON

## *Chez le même éditeur*

---

*Anatomie clinique et radiologique du rachis lombal*, par N. Bogduk, traduit par A. Guierre, 2<sup>e</sup> édition, 2013, 288 pages.

*Traumatologie du rachis*, par J.-C. Dosch, 2012, 256 pages.

*Examen clinique des membres et du rachis*, par S. Hoppenfeld, 2<sup>e</sup> édition, 2009, 320 pages.


*Guide pratique de traumatologie*, par J. Barsotti, J. Cancel et C. Robert, 2010, 336 pages.

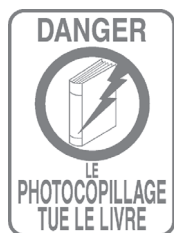# Complications de la chirurgie du rachis

**De l'identification à la prévention**

**Marc Tadié**

Neurochirurgien, ancien chef du service de neurochirurgie à l'hôpital de Bicêtre, professeur de neurochirurgie et directeur du laboratoire de neurochirurgie de l'université Paris-IX président de l'Institut pour la recherche sur la moelle épinière





Ce logo a pour objet d'alerter le lecteur sur la menace que représente pour l'avenir de l'écrit, tout particulièrement dans le domaine universitaire, le développement massif du « photo-copillage ». Cette pratique qui s'est généralisée, notamment dans les établissements d'enseignement, provoque une baisse brutale des achats de livres, au point que la possibilité même pour les auteurs de créer des œuvres nouvelles et de les faire éditer correctement est aujourd'hui menacée.

Nous rappelons donc que la reproduction et la vente sans autorisation, ainsi que le recel, sont passibles de poursuites. Les demandes d'autorisation de photocopier doivent être adressées à l'éditeur ou au Centre français d'exploitation du droit de copie : 20, rue des Grands-Augustins, 75006 Paris. Tél. 01 44 07 47 70.

Tous droits de traduction, d'adaptation et de reproduction par tous procédés, réservés pour tous pays.

Toute reproduction ou représentation intégrale ou partielle, par quelque procédé que ce soit, des pages publiées dans le présent ouvrage, faite sans l'autorisation de l'éditeur est illicite et constitue une contrefaçon. Seules sont autorisées, d'une part, les reproductions strictement réservées à l'usage privé du copiste et non destinées à une utilisation collective et, d'autre part, les courtes citations justifiées par le caractère scientifique ou d'information de l'œuvre dans laquelle elles sont incorporées (art. L. 122-4, L. 122-5 et L. 335-2 du Code de la propriété intellectuelle).

© 2015, Elsevier Masson SAS. Tous droits réservés

ISBN : 978-2-294-74562-1

e-ISBN : 978-2-294-74749-6

# Introduction

L'allongement de la durée de vie, les progrès de l'imagerie et de l'anesthésie-réanimation, associés au désir légitime de vivre sans douleur et le plus autonome possible ont augmenté le nombre d'interventions portant sur la colonne vertébrale.

En revanche, peu ou pas de mesures ont été mises en œuvre pour en diminuer les complications. Celles-ci sont d'ailleurs peu décrites, rarement étudiées dans le détail et ne font l'objet que d'un nombre limité de publications. Les chirurgiens, naturellement, plus enclins à publier leurs succès et leurs avancées que leurs échecs et leurs accidents, ne font pas état systématiquement des complications, si ce n'est auprès de leur compagnie d'assurances quand ils sont dans le secteur privé. Cette absence de prise de conscience de l'ampleur du problème et de la gravité et de la fréquence des risques retarde la mise en place de mesures simples de prévention.

Pourtant, le nombre de ces complications est important, aux alentours de 10 000 par an, allant de l'augmentation des douleurs aux dramatiques paralysies à type de tétraplégie ou de paraplégie, voire au décès, incluant les trop fréquentes infections nosocomiales. Un certain nombre d'études publiées récemment souligne l'importance du problème et le fait que par leurs conséquences elles peuvent provoquer des handicaps très lourds. Ces études soulignent que le pourcentage des complications a été longtemps sous estimé, puisqu'il serait compris entre 15 % et 53 % en fonction des pathologies et de la

localisation avec un taux de mortalité d'environ 1,5 % [1-3].

Une prise de conscience des risques, associée à leur identification, permettrait la mise en œuvre de mesures simples afin de diminuer de moitié le nombre de ces accidents.

L'objectif de ce livre est de décrire, de la façon la plus exhaustive possible, les risques et les complications de la chirurgie du rachis, éclairant la description scientifique de chacune par des exemples de cas clinique. L'étiologie de chacun des accidents sera étudiée afin de proposer des mesures de prévention.

Chirurgie du rachis lombaire, dorsal ou cervical, chaque niveau a ses complications communes et ses complications propres aux signes révélateurs et aux conséquences spécifiques. C'est la raison pour laquelle, au risque d'être parfois redondant, les complications seront décrites d'abord par leurs points communs puis par leurs formes cliniques par segment du rachis. Seront évoquées dans l'ordre, les complications peropératoires, les complications postopératoires puis seront décrites les complications de la prise en charge, c'est-à-dire l'indication opératoire, les échecs de la chirurgie, l'information (car il existe également des complications ayant pour origine un défaut de communication). Les derniers chapitres sont destinés à aider le chirurgien dans les méandres de la bibliographie et surtout à l'informer de la dure réalité actuelle des plaintes des patients afin de les prévenir ou de savoir y faire face au travers des embûches des expertises.

# 1

## Les complications peropératoires de la chirurgie du rachis

Diviser les complications de la chirurgie du rachis en per- et postopératoire est forcément artificiel, toute complication ayant son origine dans l'acte chirurgical lui-même : s'il n'y avait pas eu d'intervention, il n'y aurait pas eu de complication. Mais certaines complications ont pour origine un incident péroperatoire, une brèche de la dure-mère par exemple ou une malposition de matériel ou la lésion d'un organe voisin, même si les problèmes ne se révéleront qu'en postopératoire ; c'est ce que nous décrirons dans la première partie. D'autres ne se constitueront et ne se révéleront qu'en postopératoire ; c'est le cas des hématomes et des infections.

### Plan de la partie

Chapitre 1. Les brèches de la dure-mère	3
Chapitre 2. Les lésions peropératoires du système nerveux	23
Chapitre 3. Les lésions peropératoires d'autres organes	37
Chapitre 4. Les erreurs peropératoires	45

# Chapitre 1

## Les brèches de la dure-mère

### Les points forts du chapitre

- Porte ouverte à des complications dramatiques : déperdition de LCS, fistules, infections, neurologiques.
- Prévention : magnification optique ; dissection prudente de la dure-mère avant d'introduire la pince à os.
- Pér opératoire : suture la plus étanche possible, pas de drainage.
- Postopératoire : surveillance, décubitus strict 48 h, imagerie de contrôle.

### Plan du chapitre

#### Les causes et la fréquence des brèches de la dure-mère

##### L'anatomie

##### Les facteurs de risque

- La pathologie
- Le terrain
- La fréquence

#### La conduite à tenir en cas de brèche de la dure-mère

##### La conduite à tenir en pér opératoire

- Le bilan lésionnel
- Ne jamais drainer

##### La conduite à tenir postopératoire

#### Les complications des brèches dure-mériennes

##### Les lésions associées, blessures radiculaires et contusions médullaires

##### Les fuites de LCS

- Faut-il prélever avec un écouvillon le liquide qui sort par la cicatrice ?
- Faut-il mettre un ou des points de suture au niveau de la cicatrice ?
- Faut-il faire une ponction lombaire soustractive et un pansement compressif ?

##### Les méningocèles

- Les céphalées
- Les douleurs

##### Les complications neurologiques

##### Les complications par déperdition de LCS

##### Les complications par hernie radiculaire au niveau de la brèche

dans laquelle circule le liquide cérébrospinal (LCS), elle constitue l'enveloppe méningée du système nerveux.

Si les différents plans de dissection que le chirurgien va rencontrer lors de l'abord du rachis sont bien distincts, il n'en demeure pas moins qu'ils sont étroitement accolés les uns aux autres et qu'ils peuvent avoir même une coloration et une texture assez proches pour risquer de les confondre : c'est le cas notamment de la dure-mère et du ligament intervertébral. Lorsque le chirurgien aborde la vertèbre et le ligament jaune, la graisse épurale le sépare de la méninge. Mais cette graisse est plus ou moins abondante, notamment en regard des apophyses épineuses. Si le chirurgien n'individualise pas chaque plan avant de s'attaquer à sa résection, il risque de prendre dans sa pince à la fois de l'os ou du ligament et de la méninge.

La méninge assure un rôle de protection mécanique et de défense contre les infections :

- protection mécanique car sa souplesse et sa résistance protègent la moelle et les racines des agressions des curettes et des pinces de toutes sortes ;
- défense anti-infectieuse car sa continuité constitue la barrière hémato-méningée.

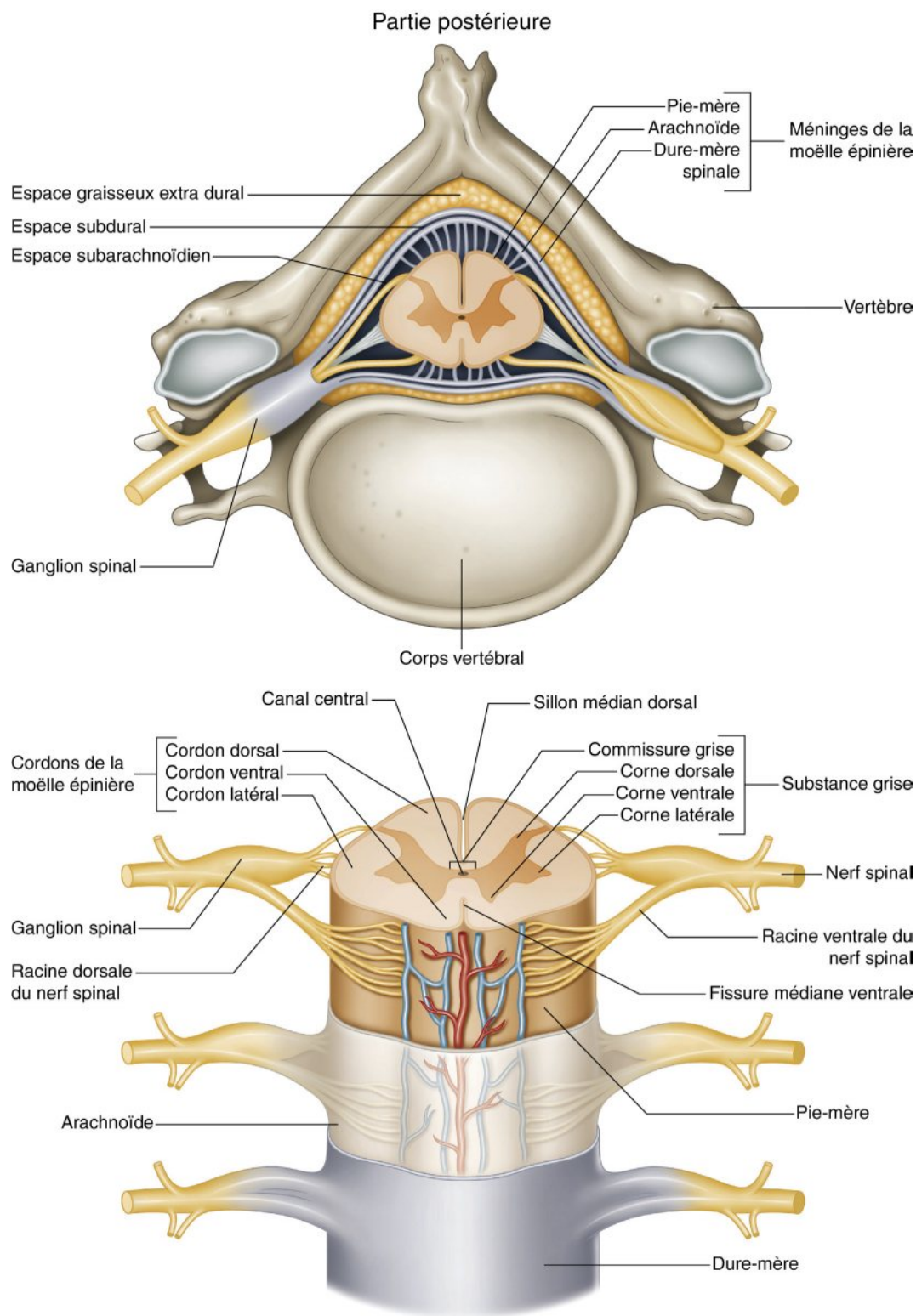
La protéger et la respecter devraient donc être les premières des précautions à prendre lors d'une chirurgie du rachis par définition extradurale. Et pourtant, dans près de 15 % des interventions, une effraction de la dure-mère se produit. Cet incident survient si fréquemment que, s'il est mentionné dans les comptes rendus opératoires, il ne fait pas l'objet de revue de morbidité ; pour la majorité des experts, il n'est pas considéré comme un accident médical, encore moins comme une faute. La littérature scientifique y consacre maintenant une part importante, consciente de la lourdeur des risques que fait encourir ce qu'elle qualifie d'emblée de complication [4-8].

## Les causes et la fréquence des brèches de la dure-mère

### L'anatomie

La dure-mère est un des éléments constitutifs de la méninge (figure 1.1). Elle en est l'élément le plus résistant et le plus externe. Avec l'arachnoïde,





**Figure 1.1.** Coupe transversale d'un segment rachidien, mettant en évidence les rapports étroits entre l'os, la méninge et le système nerveux, expliquant le risque de blessures peropératoires.



Pourtant, cet incident très « opérateur-dépendant », car il est plus fréquent chez le chirurgien débutant que chez le chirurgien expérimenté, est en grande partie évitable.

Certaines circonstances favorisent la survenue d'une lésion méningée :

## Les facteurs de risque

### La pathologie

Une sténose canalaire très serrée en est une cause importante : du fait de l'étroitesse canalaire, les rapports entre l'os, le ligament interépineux et la dure-mère sont très intimes, laissant peu de place au passage de la pince ; le risque de prendre dans le mors de la pince Kérissou à la fois du ligament et de la méninge est important (voir la [figure 1.1](#)). D'autant plus que la graisse épидurale protectrice a disparu (cette disparition étant même un signe de l'étroitesse canalaire) et que la dure-mère est souvent très mince, pellucide donc fragile.

Lors de la chirurgie de récurrence de hernie discale ou d'étroitesse canalaire, le risque est également très important car tous les plans de dissection habituelle sont souvent noyés dans de la fibrose, faisant adhérer dans un même tissu cicatriciel muscle, aponévrose, ligament et méninge.

Le siège de la chirurgie présente aussi une augmentation du risque : la région thoracique, là où le canal est plus étroit et la méninge plus adhérente, est une région prédisposée à cet incident, notamment lors des voies antérieures.

### Le terrain

L'âge est une circonstance favorisante ; chez les seniors, la dure-mère est plus mince, plus adhérente aux plans superficiels donc plus facilement lésable. L'obésité apparaît aussi comme un facteur de risque en grande partie lié à l'augmentation de la difficulté de l'abord [9-11].

### La fréquence

En tenant compte des différentes études publiées et des constatations des services et des chirurgiens consultés, le pourcentage global par rapport à la totalité de la chirurgie du rachis serait de 8 %. Le risque serait de 0,5 % à 1 % en

matière de hernie discale lombaire par voie unilatérale ; il augmenterait pour les hernies dorsales, puis pour les sténoses canalaire pour atteindre un taux de 20 à 25 % en cas de récurrence de sténose canalaire.

Cependant, même s'il ne s'agit que d'un incident sans conséquence dans la majorité des cas, compte tenu des complications redoutables qu'il peut engendrer, tout doit être mis en œuvre pour l'éviter et faire qu'une intervention extradurale le reste du début à la fin.

## La conduite à tenir en cas de brèche de la dure-mère

Une fois passé le choc engendré chez le chirurgien par l'invasion du champ opératoire par du LCS signifiant le fait qu'il vient de faire une effraction de la méninge, que faut-il faire ?

### La conduite à tenir en péropératoire

#### Le bilan lésionnel

Avec l'aspirateur réglé au minimum pour ne pas risquer d'aspirer une racine, il faut évacuer le liquide et identifier la brèche et ses berges. Puis, en s'aidant d'un coton humide, il faut s'assurer que le contenu du sac dural est intact, c'est-à-dire vérifier qu'aucune racine n'a été lésée par l'instrument qui a ouvert la dure-mère ni, à fortiori, en fonction du siège, la moelle. Si une ou plusieurs racines font hernie par l'ouverture, il faut les rentrer à l'aide d'un coton humide et d'une spatule dans le sac dural.

Il faut ensuite suturer la brèche. Cette suture n'est pas toujours possible, notamment si la blessure a été faite dans la partie antérolatérale du canal ou dans l'aisselle de la racine, mais tout doit être mis en œuvre pour y parvenir : magnification optique et utilisation de micro-instruments. Il faut commencer par dégager les berges de la blessure. Celle-ci a souvent été faite en limite de la résection osseuse ou ligamentaire. Il faut donc décoller la dure-mère, puis élargir le champ opératoire afin d'avoir un accès suffisant pour passer un porte-aiguille. En s'aidant d'un coton pour protéger le système nerveux de l'agression de l'aiguille, il faut réaliser

un microsujet le plus étanche possible. Certains utilisent également de la colle biologique. D'autres vont renforcer avec un lambeau de muscle [12].

Lorsque la plaie méningée est réparée, il faut ensuite terminer l'intervention. À la fin de celle-ci, même si la brèche a été suturée par un magnétique surjet, même si l'épreuve d'hyperpression ne fait pas sourdre la moindre goutte de liquide, il ne faut malheureusement pas considérer que la réparation est complètement étanche. En effet, une fois le patient remis en décubitus dorsal, le moindre effort de toux peut entraîner une issue de LCS ; c'est pourquoi un certain nombre de précautions doivent être prises systématiquement.

### Ne jamais drainer

Mettre un drain, aspiratif ou non, c'est espérer qu'il va faire s'écouler un liquide — du sang en l'occurrence — de l'intérieur du patient vers l'extérieur. Donc, s'il y a une issue de LCS, le drain, même non aspiratif, va l'entraîner vers l'extérieur puis, réalisant un effet de syphon, provoquera rapidement le même effet qu'un drain aspiratif. Mettre un drain, c'est prendre un triple risque : risque de déperdition de LCS avec ses conséquences qui vont du décès aux céphalées en passant par des paralysies diverses, risque de fuite de LCS et de constitution d'un méningocèle symptomatique ou non, risque infectieux en faisant communiquer un espace qui n'est plus protégé par la barrière hémato-méningée et l'extérieur. Donc, pas de drain ! La littérature internationale le recommande. Toutefois, pour les chirurgiens qui pensent qu'un drain est indispensable et tiennent absolument à en mettre un, la même littérature recommande d'utiliser un drain du plus petit calibre possible, non aspiratif, et placé entre l'aponévrose et la peau. L'aponévrose ayant été suturée avec soins et capitonnée avec le muscle [13].

### La conduite à tenir postopératoire

- Le patient doit faire l'objet d'une surveillance clinique, neurologique et infectieuse stricte et rapprochée car la brèche durale a transformé une intervention extradurale en intradurale.
- Prescriptions : repos strict au lit, tête basse pendant les premières 48 h. Le premier lever

devra être progressif en s'assurant que, lors du passage en position assise, le patient ne ressent pas de céphalée. Même si aucun consensus ne se dégage dans la littérature sur la conduite à tenir, le bon sens, l'expérience et l'étude des cas qui se sont compliqués du fait d'un lever trop précoce plaident en faveur de la progressivité retardée du lever [14].

- Prescription d'une antibioprophylaxie pendant les premières 48 h.
- Examen neurologique postopératoire à la recherche d'un déficit qui n'existait pas en préopératoire et témoignerait d'une lésion associée du système nerveux lors du traumatisme dural.
- Si un drain a quand même été mis en place, une surveillance stricte de la quantité et de la couleur du liquide de drainage s'impose. Certains préconisent un drainage lombaire externe : cette technique expose aux risques infectieux propres à cette technique et surtout à une hypotension intracrânienne [15].
- Surveillance stricte de la cicatrice à la recherche d'une fluctuation, d'un gonflement ou d'un écoulement.
- Prescription d'une imagerie de contrôle avant la sortie du patient. Le mieux est de réaliser une IRM car le scanner peut être d'interprétation plus difficile. Cet examen permettra de s'assurer de l'absence de méningocèle ou de fistule de LCS et de rassurer le patient.
- Information systématique du patient sur cet incident et les précautions à prendre lors du premier lever. Cette information permet également de l'avertir que l'apparition d'une tuméfaction de la cicatrice après la sortie, de céphalées lors des changements de position, d'un écoulement par la cicatrice, ou d'une fièvre doit aussitôt, et en urgence, le faire revenir en consultation auprès de son chirurgien. Le médecin traitant doit également être informé de la même façon.

### Les complications des brèches dure-mériennes

Ces complications peuvent être dramatiques du fait de la fuite du liquide cérébrospinal qu'elles peuvent entraîner et des risques infectieux du fait de la rupture de la barrière

hématoménée. Les revues de la littérature ou les études publiées ne sont pas exhaustives ; aussi avons-nous regroupé celles que nous avons eues à traiter, celles que nous avons vues en expertise et les données de la littérature afin de fournir la liste la plus complète [16].

### Les lésions associées, blessures radiculaires et contusions médullaires

Elles seront traitées au chapitre « Les lésions opératoires du système nerveux ».

### Les fuites de liquide cébrospinal

La surveillance quotidienne du pansement permet de voir que les compresses sont imbibées d'une sérosité claire ou rosée, et l'examen de la cicatrice, spontanément ou en exerçant une pression douce sur les berges, met en évidence une issue de quelques gouttes de liquide : il s'agit donc d'une fuite de LCS témoignant d'une communication entre l'espace intradural et l'extérieur. Cette fuite est généralement peu abondante car, avant d'apparaître à la peau, le liquide s'accumule dans les parties molles. Sa constatation doit entraîner un certain nombre de mesures systématiques, alors que beaucoup de praticiens vont adopter des attitudes diverses et variées qui visent à reculer l'échéance de la réintervention.

À notre avis, toute constatation d'une fuite de LCS témoigne d'une fistule souvent infectée et doit faire poser l'indication d'une IRM de contrôle pour évaluer le siège et la taille du méninocèle associé, et décider d'une réintervention la plus précoce possible, c'est-à-dire le jour même ou le lendemain. Cette réintervention précoce a pour avantages de diminuer le risque de surinfection par les germes de la peau du patient vers l'espace méningé, de permettre de refermer la brèche durale, et de limiter le temps d'immobilisation du malade et de son hospitalisation. Un prélèvement du liquide en péroperatoire permet également d'éliminer ou de confirmer l'infection et, dans ce cas, de la traiter efficacement.

Mais beaucoup d'autres gestes ou attitudes sont adoptés qui, avec l'enseignement tiré des

expertises, doivent être remis en question : le drainage lombaire externe, compte tenu de ses risques, ne devrait être envisagé que dans un deuxième temps, après échec d'une première reprise avec capitonnage de la suture durale et aponévrotique. Lorsqu'il est mis en place, il faut surveiller la quantité de liquide drainé, l'existence de céphalées et surtout garder le niveau du sac de drainage au niveau de la tête du patient [17]. Une autre méthode utilise un drain de Jackson-Pratt : elle a l'avantage en principe d'éviter les risques d'hypotension et de drainage intempestif [18]. En cas de brèche minime provoquant une fuite de liquide, il a été proposé d'appliquer la technique du patch sous contrôle scanner [19].

### Faut-il prélever avec un écouvillon le liquide qui sort par la cicatrice ?

Dans la mesure où un tel prélèvement ne saurait être stérile, car effectué au niveau de la peau, il risque de mettre en évidence des souillures et d'induire la mise en œuvre d'un traitement antibiotique inadapté.

### Faut-il mettre un ou des points de suture au niveau de la cicatrice ?

Ce geste, effectué le plus souvent au lit du patient, peut s'avérer inutile, voire dangereux. Inutile car, la source du LCS étant la brèche durale, mettre un point cutané peut donner l'illusion quelques jours que, le pansement ne fuyant plus, le problème est réglé. Or, dans bon nombre de cas, l'issue de liquide se reproduira quelques jours plus tard, ou des signes d'épanchement sous-cutané apparaîtront. Dangereux car des points de suture au lit du malade, donc dans des conditions d'asepsie imparfaites, peuvent provoquer une surinfection et une méningite.

### Faut-il faire une ponction lombaire soustractive et un pansement compressif ?

Pratiquer une ponction lombaire soustractive, donc prélever du liquide, a pour avantage d'éliminer le diagnostic de méningite. Cette attitude repose sur l'espoir que, en diminuant la pression du LCS, la méninge va cicatriser spontanément.

Si cette pratique obtient parfois des résultats positifs, elle oblige souvent à répéter, la ponction lombaire soustractive, à maintenir le patient en décubitus dorsal strict, à prolonger l'hospitalisation de plusieurs jours pour s'assurer que la fuite est bien tarie et, au bout du compte si ce n'est pas le cas, à réopérer le malade. Un drainage lombaire externe, en cas d'échec d'une première réintervention de colmatage est préférable aux ponctions lombaires répétées.

Même s'il est toujours difficile pour un chirurgien de prendre la décision de réopérer son malade quand des « petits moyens » s'offrent à lui, en cas de fuite de LCS, dans un très grand nombre de cas, la réintervention précoce aurait permis d'éviter des méningites, des méningocèles, des hospitalisations prolongées, des réhospitalisations en urgence et bon nombre de plaintes. En cas de fuite de LCS dans les suites d'une intervention avec brèche durale, la réintervention pour suturer et colmater reste l'attitude la plus sûre.

## Cas clinique 1

### Fuite de LCS prise en charge avec retard

Monsieur S. présente des douleurs du membre inférieur droit, augmentées au bout d'un certain temps de marche avec au scanner une image d'« *arthrose interapophysaire postérieure bilatérale L3-L4 et L4-L5 responsable d'une étroitesse canalaire relative...* ».

Quant à l'IRM qui a été interrompue du fait des douleurs éprouvées par le patient, la conclusion est : « *...Contexte de canal lombaire rétréci à environ 13 mm par une arthrose interapophysaire postérieure liée aux protrusions.* »

Le Dr X., neurochirurgien, qu'il consulte, pose l'indication opératoire pour « *claudication intermittente, sciatique hyperalgique droite* ».

L'information donnée par le Dr X. était que « *cela n'était pas grave, et qu'après deux jours d'hospitalisation, il pourrait rentrer chez lui.* »

Le **26 novembre**, le patient est opéré : « *hémilaminectomie lombaire L3-L4 et L4-L5 et L5-S1 droite, décompression radiculaire, foraminotomie, épiphysiodèse L3-L4 et L4-L5* ».

L'intervention est précédée par une douche bétadinée prise à 6 h, sans dépilation. La détersion est

renouvelée au bloc opératoire, suivie d'une antisepsie avec un antiseptique non précisé.

L'antibioprophylaxie comporte l'administration de 2 g de Céfazoline.

D'après le compte rendu opératoire, il n'y a pas eu de problème et il n'est pas noté de brèche dure-mérienne. À noter que les feuilles de bloc opératoire de l'intervention du 26 novembre font état de la consommation d'un flacon de Tissucol.

D'après les feuilles de transmissions infirmières, les suites opératoires sont normales.

Le 27 novembre, il est noté : « *Va bien, peu algique, cicatrice OK, peut se lever.* » La sortie est autorisée le même jour.

Le lendemain du retour à son domicile, M. S. a l'impression d'un écoulement dans le dos.

Deux jours plus tard, dans la nuit du 29 au 30 novembre, il découvre sa literie inondée et le pansement trempé. Vers 5 h du matin, son épouse appelle le Dr X. qui la rassure et lui dit de venir consulter à la clinique. Effectivement, le 30 novembre, trois points de renforcement de la cicatrice sont mis en place, après quoi le patient est autorisé à regagner son domicile.

Le 1<sup>er</sup> décembre, M. S. a du mal à marcher. Il a l'impression qu'un liquide coule dans son dos et souffre de plus en plus de douleurs lombaires et de douleurs dans les jambes, accompagnées de céphalées et de vertiges.

Son épouse appelle en urgence un médecin de garde qui effectue une consultation à domicile et décrit que le patient se plaint d'une douleur, d'une gêne au niveau de l'intervention chirurgicale, et que la cicatrice fait saillie, qu'elle est enflée avec, à sa partie supérieure, une poche d'environ 3 cm de diamètre qui semble remplie de liquide en sous-cutané.

Il téléphone au Dr X. qui lui dit que la dure-mère avait été ouverte pendant la chirurgie, qu'il avait suturé cet endroit, qu'il pensait que l'impression de liquide était du liquide céphalorachidien (LCR) sous la peau mais que cela devrait rentrer dans l'ordre dans les jours suivants.

Compte tenu de l'aggravation des douleurs, du fait que le pansement continue à être mouillé, et qu'une odeur fétide s'en dégage, le 7 décembre, M. S. est transféré en urgence à l'hôpital C.

L'IRM met en évidence l'existence d'un épanchement liquidien sous-cutané s'étendant jusqu'à la dure-mère au niveau de l'espace L4-L5, témoignant d'une fuite de liquide céphalorachidien du cul-de-sac lombaire jusqu'en sous-cutané, et de l'impact dans le canal rachidien de l'apophyse épineuse de L5 (figures 1.2 et 1.3).

Le 8 décembre, il est noté une altération de l'état neurologique de M. S.

Le 9 décembre, soit 48 h après son admission à l'hôpital C., M. S. est opéré par le Dr H. pour une « *infection postopératoire de la plaie et épanchement de liquide céphalorachidien* ». L'intervention chirurgicale permet effectivement de trouver, dans l'espace sous-cutané, un mélange « *de pus et de liquide céphalorachidien, un matériel purulent provenait de l'espace intradural* ». Il étend la brèche dure-mérienne et observe « *une agglomération des racines nerveuses avec le matériel purulent collé à ses racines* ». Une suture étanche de la dure-mère est pratiquée, ainsi qu'une foraminotomie bilatérale L5-S1 afin de décompresser les racines nerveuses.

Les prélèvements peropératoires mettent en évidence :

- à l'examen direct : des polynucléaires (+ à ++) et des cocci à Gram positif (+ à ++)
  - en culture : un **staphylocoque doré** (++) à (+++)
- la souche est méti-S résistant à l'érythromycine et à la clindamycine, sensible à la gentamicine, les autres antistaphylococciques n'étant pas testés.

Les suites opératoires sont simples au plan chirurgical, avec une cicatrisation normale ; la fuite de liquide ne se reproduit pas.

Du fait des troubles neurologiques, M. S. restera sous assistance respiratoire pendant une semaine.

La sédation est arrêtée et l'extubation réalisée le 12 décembre.

M. S. commence ensuite sa rééducation ; il souffre de troubles de l'équilibre et de vertiges lorsqu'il marche. Pour améliorer les déplacements et l'équilibre, une physiothérapie et des exercices de marche avec un dispositif d'assistance sont prescrits.

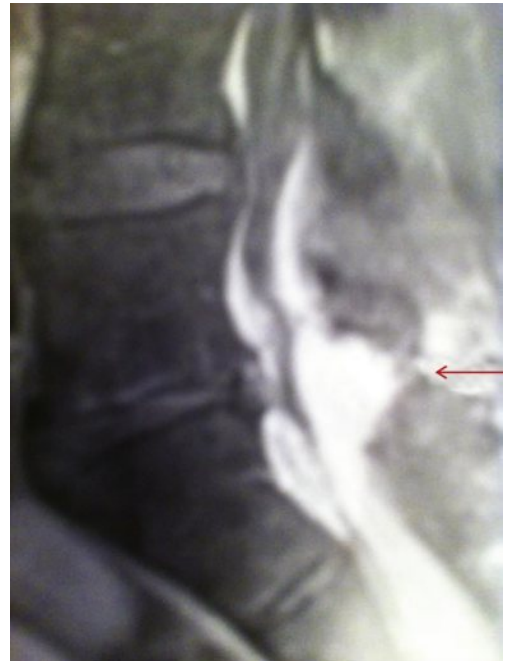### Commentaires

Ce cas illustre l'effet néfaste du manque d'information du patient et des risques encourus.

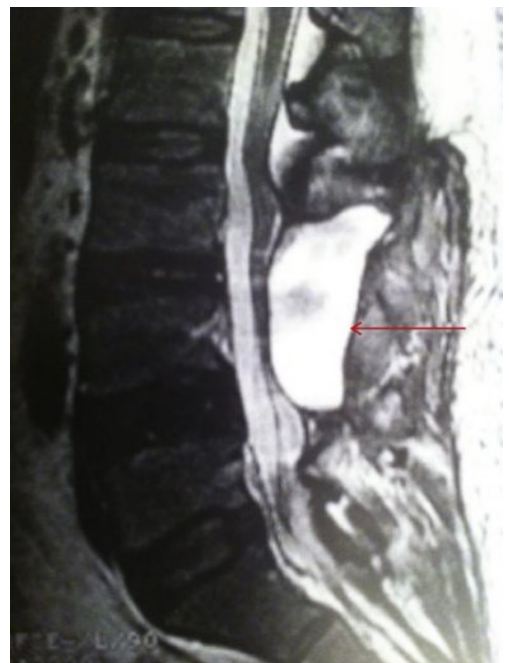L'absence de repos strict au lit et la sortie trop précoce ont favorisé la fuite de liquide.

Le fait d'avoir simplement renforcé la cicatrice avec trois points de suture a entraîné la persistance de la fuite de LCS, l'infection, la méningite et ses conséquences.

Le patient aurait dû être informé de la blessure de la méninge et celle-ci signalée dans le compte rendu opératoire. Monsieur S. serait resté en décubitus strict pendant 48 h au lieu de sortir. Lors de l'écoulement une reprise au bloc opératoire pour suturer la brèche aurait sans doute évité les complications.



**Figure 1.2.** Écoulement postopératoire : épanchement et fistule.



**Figure 1.3.** IRM sagittale de méningocèle, refoulant le cul-de-sac dural.



## Les méningocèles

C'est l'accumulation du LCS dans la cavité opératoire et dans son voisinage, le plus souvent dans une région de décollement tissulaire. La constitution d'un méningocèle postopératoire est très fréquente dans les suites opératoires d'un malade dont la dure-mère a été ouverte ; il témoigne de ce que l'étanchéité de la suture n'est jamais parfaite et qu'une petite quantité de liquide continue de sourdre dans les jours qui suivent l'opération jusqu'à la cicatrisation de la méninge. La pratique systématique d'IRM postopératoire chez des patients ayant bien mis en évidence ce phénomène, il faut l'expliquer au patient qui vit parfois mal le fait de savoir qu'un épanchement existe au niveau de son intervention. La vraie question est de savoir s'il est symptomatique.

## Les céphalées

Celles-ci peuvent être dans la continuité de celles qu'a ressenties l'opéré dans les suites immédiates de l'intervention, en rapport avec l'hypotension intracrânienne provoquée par la déperdition du LCS. Il faut alors faire la preuve de leur organicité et du lien avec le méningocèle avant de décider d'une réintervention. Un scanner encéphalique sans injection permet d'affirmer l'organicité de ces céphalées s'il met en évidence des ventricules de petite taille. Il faut alors opérer le patient pour évacuer le méningocèle et refermer la brèche qui n'était pas cicatrisée.

De diagnostic plus aisé, les maux de tête survenant lorsque le patient s'assoit, se couche ou qu'une pression est exercée au niveau de sa cicatrice, provoquant une hausse de pression dans le cul-de-sac dural et de là en intracrânien. L'intervention pour évacuer l'épanchement liquidien et suturer la brèche est indiquée.

## Les douleurs

La persistance ou la réapparition de douleurs rachidiennes ou radiculaires chez un patient présentant un méningocèle postopératoire pose un problème de diagnostic difficile, et implique

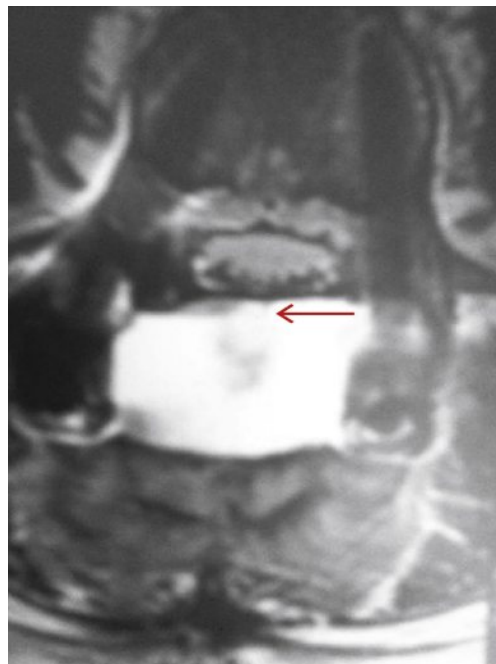
l'éventuelle indication d'une réintervention. Avant de qualifier ces douleurs de « neuropathiques séquellaires » ou « de rachialgies arthrosiques », il faut s'aider d'arguments cliniques et paracliniques pour savoir si la méningocèle est ou non compressive. Le type des douleurs, augmentées par l'effort, est en faveur de l'étiologie compressive car provoquées par l'hyperpression dans l'épanchement liquidien. L'existence d'un effet de masse sur les structures avoisinantes, cul-de-sac dural, racines, moelle, est également en faveur de l'étiologie compressive. La réapparition ou la survenue de nouveaux signes neurologiques doit être rattachée à l'existence du méningocèle [20, 21]. En cas de douleurs isolées, la réalisation d'une ponction du méningocèle pour voir si elle diminue les douleurs est un test fiable (figures 1.4 à 1.6).

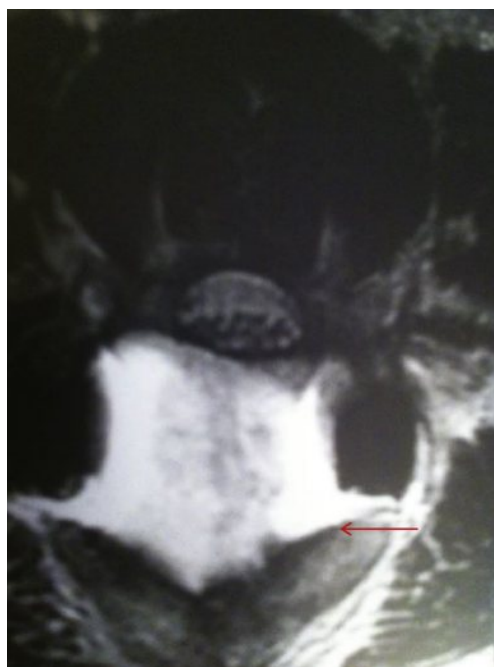
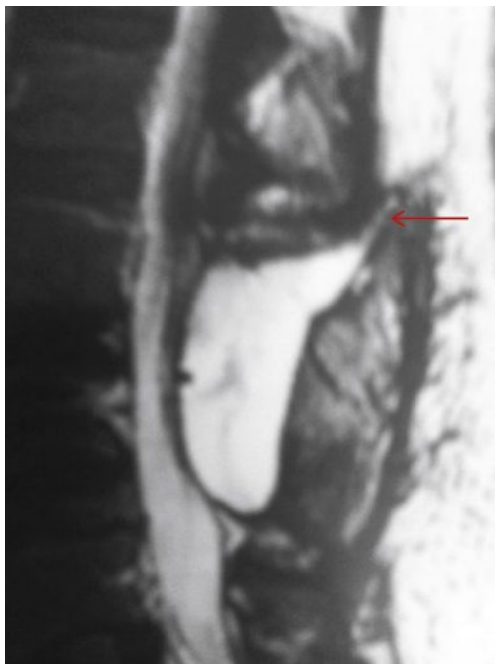
Figure 1.4. Méningocèle postopératoire, coupe axiale.



**Figure 1.5.** Méninocèle postopératoire, compressif pour le cul-de-sac dural et fistulisé à la peau : indication de réintervention. Coupe sagittale.



**Figure 1.6.** Méninocèle postopératoire, compressif pour le cul-de-sac dural et fistulisé à la peau : indication de réintervention. Coupe axiale.

## Cas clinique 2

### Méninocèle compressif

Monsieur N. présente des douleurs lombaires irradiant dans la face postérieure des deux cuisses, principalement à droite.

L'IRM met en évidence un canal étroit très important en L3-L4 et un rétrécissement arthrosique avec saillie discarthrosique en L4-L5.

Le 7 octobre, devant la symptomatologie présentée par le patient et les résultats de l'IRM, le Dr V. l'adresse au Dr L dans le service de neurochirurgie du CHU de X.

L'intervention est pratiquée le 6 janvier. Le compte rendu opératoire fait état de ce que : « *dès que l'on a enlevé l'arc postérieur de L5 la dure-mère fait hernie entre les deux berges de la résection. À la gouge frappée, on va abattre la masse profonde du massif articulaire en L4-L5, ce qui élargit de façon très importante le récessus latéral et la dure-mère reprend alors une topographie normale. À noter une fuite de LCR par un orifice punctiforme. La graisse qui a été conservée sera rabattue sur ce petit trou immobilisée par un fragment de Surgicel, ce qui suffit à tarir le suintement de LCR... fermeture en trois plans sur un drainage aspiratif* ».

Les suites opératoires sont simples. M. N. quitte le service de neurochirurgie et regagne son domicile. Il a ensuite 25 séances de kinésithérapie.

Le 24 septembre, M. N. consulte pour des douleurs irradiant au niveau du coccyx, et des phénomènes de constipation importants auxquels s'associent des troubles urinaires à type de mictions impérieuses.

Le 9 mai survient brutalement une rétention aiguë d'urines.

Des examens à la recherche d'un adénome de la prostate sont effectués qui restent négatifs.

Une IRM pratiquée le 13 mai met en évidence un méninocèle situé en regard et à la place de la laminectomie de L4 et de L5 s'étendant en arrière dans les parties molles jusque dans la région sous-cutanée et occupant toute la largeur de la laminectomie. Surtout, sur les coupes transversales, il est possible de voir que la dure-mère de la face postérieure du cul-de-sac dural est bien individualisable et est refoulée vers l'avant par la masse du méninocèle. Aucune indication opératoire n'est retenue par le chirurgien.

Sept épisodes d'infection urinaire sont survenus depuis cette date, nécessitant des traitements anti-septiques ainsi qu'une orchépididymite le 2 mai.



Un examen urodynamique a été réalisé qui conclut à une vessie périphérique hypocontractile.

#### Commentaires

- Absence de suture de la brèche lors de l'intervention.
- Drain de Redon aspiratif
- Constitution progressive d'un méningocèle compressif. L'apparition de troubles sphinctériens et le reflux en avant du cul-de-sac dural par le méningocèle justifiaient l'indication d'une réintervention.

## Les complications neurologiques

Celles-ci peuvent avoir deux origines : soit la déperdition de LCS soit la hernie au travers de la brèche d'éléments du système nerveux.

### Les complications par déperdition de LCS

Elles sont le plus souvent la conséquence, non pas de la fuite du liquide péropératoire car elle est de faible volume, mais d'un drainage intempestif, aspiratif ou non. Si l'existence de céphalées et la présence d'un liquide clair et abondant dans le bocal du drain sont des signes qui doivent alerter et procéder à l'ablation du drain, c'est souvent à bas bruit que vont se produire ces déperditions liquidiennes pour décompenser ensuite brutalement :

La complication la plus grave est le coma et le décès par engagement des amygdales cérébelleuses : dans les 24 à 48 h suivant une intervention pour pathologie rachidienne lombaire avec brèche durale et mise en place d'un drain, le sujet, le plus souvent jeune, présente des troubles de la conscience rapidement suivis d'un coma avec troubles respiratoires et décès. La soustraction du LCS a provoqué la disparition du liquide au niveau de la grande citerne de la base du crâne et l'engagement des amygdales au niveau du trou occipital.

La paralysie de nerfs crâniens : elle apparaît le plus souvent quelques heures à quelques jours après l'intervention. Elle touche le plus souvent le nerf auditif mais aussi le nerf optique. Elle est due à la déperdition liquidienne qui, en supprimant le coussinet protecteur de citernes de LCS de la base du crâne, provoque un traumatisme du nerf contre une arête osseuse, canal optique ou conduit auditif. Les nerfs oculomoteurs peuvent également être touchés [22].

L'hypotension intracrânienne provoquée par la déperdition liquidienne peut également être à l'origine d'hématomes intracrâniens, notamment sous-duraux [23-25]. Il faut penser à ce diagnostic devant un patient se plaignant de céphalées, dont la conscience s'altère, sans attendre l'apparition de signes de localisation et faire pratiquer une IRM.

## Les complications par hernie radiculaire au niveau de la brèche

Tous les chirurgiens qui ont provoqué une brèche durale ont constaté cette irritante propension qu'ont les racines de la queue-de-cheval à vouloir faire hernie par cet orifice, telles des spaghettis bouillis s'échappant de la fourchette, et la mauvaise volonté dont elles témoignent pour réintégrer leur logis d'origine. Lorsque la plaie durale a été suturée, l'opérateur est satisfait du caractère étanche du surjet et referme, rassuré. Mais parfois des paralysies, le plus souvent partielles, de la queue-de-cheval apparaissent dans les suites : il s'agit le plus souvent de lésions d'une ou de plusieurs racines de la queue-de-cheval dues soit à une hernie radiculaire par un orifice de la brèche, soit au simple plaquage de la racine contre la brèche du fait de la déperdition liquidienne favorisée par le drainage [26-28].

Lorsqu'une paralysie radiculaire est constatée dans les suites immédiates de l'intervention, il n'y a que deux mécanismes possibles : soit, lors de la blesure durale, une racine a été également contuse ou blessée, soit il s'agit d'une hernie radiculaire secondaire et, dans ce cas, il faut réintervenir d'urgence.

Le traitement de ces lésions neurologiques est préventif : en cas de brèche dure-mérienne, il ne faut pas mettre de drain. Une fois la complication neurologique diagnostiquée, seule une réintervention en urgence peut en limiter les séquelles, mais elle s'avère souvent peu réversible.

## Cas clinique 3

### Hernie radiculaire après brèche durale

Au mois de juin, apparaissent des lombalgies spontanées intenses avec irradiation sciatique gauche chez Mme A. Elle consulte son médecin traitant qui prescrit des antalgiques.

En juillet, devant la persistance de la douleur, un rhumatologue pratique une infiltration qui entraîne une amélioration pendant 10 jours.

Mme A. ne souhaitant pas avoir d'autres infiltrations, son médecin traitant l'adresse en consultation au Dr D., neurochirurgien.

Une IRM mettant en évidence une image de hernie discale L4-L5 latéralisée à gauche, le Dr D. pose donc l'indication opératoire, et explique à la patiente en quoi consistent l'intervention et les risques de complications.

Après réflexion, Mme A. se décide pour l'intervention et est hospitalisée le 4 octobre au matin, l'intervention étant programmée pour l'après-midi.

Le compte rendu opératoire du Dr D. fait état d'un saignement épidural important et d'une brèche durale de petite taille faite dès la voie d'abord. Compte tenu du caractère latéral de cette brèche, du fait qu'il n'y a plus d'issue de liquide céphalorachidien par celle-ci et du saignement épidural important, il ne met pas de point de suture sur cette brèche. La fermeture se fait sur un drain de Redon aspiratif.

La patiente dit ne pas se rappeler du réveil mais, dans la nuit, elle a perdu ses urines et s'est retrouvée toute mouillée. Un infirmier est venu la voir.

Le 5 octobre à 7 h 15, la feuille de transmissions infirmières mentionne : « *Céphalées, a mouillé son lit.* » 8 h 30 : « *Sonne, veut le bassin car semble avoir envie d'uriner, n'a rien fait dans le bassin.* » 10 h 15 : « *Déficit du releveur gauche et baisse de la sensibilité à gauche, fourmillements dans les deux jambes, IRM prévue.* »

L'IRM pratiquée à 11 h 30 montre, en regard du foyer opératoire, le cul-de-sac dural est attiré vers l'arrière et que les racines sont agglutinées à sa partie postérieure, venant au contact de la brèche durale. Du liquide céphalorachidien s'est accumulé devant le cul-de-sac dural du fait de cette attraction postérieure. Il existe par ailleurs un hypersignal de souffrance radiculaire des racines de la queue-de-cheval s'étendant au-dessus du foyer opératoire.

Le Dr D. décide alors d'une réintervention, pratiquée à 14 h 00, qui met en évidence « (...) *des radicules qui font une hernie par la brèche dure-mérienne, elles sont remises en place et la brèche est suturée par quatre points.* »

Dans les suites opératoires, la patiente dira qu'elle arrivait à mieux relever son pied droit mais que des troubles sphinctériens et une paralysie persistaient. Mme A. avait des sondages à répétition et était en fauteuil roulant.

Le 17 octobre, Mme A. est transférée en centre de réadaptation fonctionnelle où elle séjourne jusqu'au 2 décembre.

À son arrivée, il existe à gauche une atteinte L4, L5 et S1 et à droite une atteinte plus modérée (testing entre 2 et 4) de L5 et de S1. Il existe par ailleurs une hypoesthésie L5 droite et gauche et S1 droite et gauche, une hypoesthésie S2 à droite. Il existe une vessie aréactive (bilan urodynamique du 18 octobre). L'évolution au centre sera marquée par une autonomisation de la marche avec deux cannes anglaises et releveur du pied gauche, une autonomisation pour les autosondages et une rééducation anale.

Du fait de douleurs neurogènes périnéales, un traitement par Lyrica est débuté.

Par ailleurs, en plus des entretiens psychologiques, un traitement antidépresseur par Deroxat lui est prescrit. Le 7 mars, une IRM de contrôle met en évidence un aspect évoquant une arachnoïdite des racines de la queue-de-cheval en regard du foyer opératoire avec un hypersignal radiculaire à ce niveau.

Progressivement, la patiente récupère une force musculaire plus satisfaisante au niveau du pied droit, tandis qu'à gauche persiste un déficit moteur distal très important. Sur le plan sphinctérien, il n'y a pas de modification.

### Commentaires

Ce cas illustre une complication peu connue mais assez fréquente de déficit radiculaire par hernie et entrappement des racines dans la brèche durale. L'apparition de cette complication a été favorisée par l'absence de suture de la brèche et le drain aspiratif. Ne jamais mettre de drain aspiratif après une brèche de la dure-mère !

### Le syndrome d'Arnold-Chiari

Cette complication est rare. Il est difficile de prouver son caractère acquis si le malade n'a pas eu d'imagerie préopératoire. Il s'agit de la constatation, à distance d'une intervention sur le rachis avec effraction durale, d'un engagement des amygdales cérébelleuses au-dessous du plan du trou occipital, tel qu'il est décrit dans les malformations d'Arnold Chiari [29, 30]. Ce diagnostic est évoqué chez des patients se plaignant de céphalées, de vertiges, de troubles de l'équilibre, ou de nausées à distance de l'intervention.

Il faut d'abord s'assurer du caractère organique de ces symptômes subjectifs et de cette anomalie d'imagerie : la constatation d'un nystagmus, d'un signe de Romberg ou d'un syndrome cérébelleux à l'examen clinique permet d'affirmer le diagnostic.

Il faut ensuite prouver le caractère acquis de cette anomalie en s'assurant de l'absence des

symptômes en préopératoire. Enfin, l'existence d'une méningocèle sur l'imagerie rachidienne de contrôle, plus le fait que le patient a eu un drainage prolongé en postopératoire, aideront au diagnostic. Plus complexe sera la décision de traiter chirurgicalement l'Arnold-Chiari.

## Cas clinique 4

### Syndrome d'Arnold-Chiari acquis

Au mois de mars, en se baissant, Mme N. ressent des douleurs au niveau du dos, avec irradiation au niveau de la cuisse droite.

Elle consulte le Dr B. qui fait pratiquer un certain nombre d'exams, dont un scanner lombaire qui est normal. Sur les coupes situées plus haut, à la jonction D9-D10, il retrouve une saillie discarthrosique.

Une IRM est alors pratiquée qui confirme l'aspect de hernie discale D9-D10, refoulant la moelle épinière vers l'arrière. L'examen neurologique est normal mais la patiente se dit très invalidée par les douleurs. Elle est alors adressée en orthopédie à l'hôpital B.

Le 21 juillet, Mme N. consulte le Dr R. qui dit que, effectivement, la seule explication de cette douleur est une compression médullaire en regard de la barre ostéophytique située en D9-D10 et en D8-D9. Il pose donc une indication opératoire.

Le 1<sup>er</sup> février : intervention par voie transthoracique, qui permet l'ablation de la hernie et la mise en place d'une greffe. Du fait d'une dépression respiratoire secondaire à un surdosage en morphine, la patiente est hospitalisée plus longtemps en réanimation mais cet épisode s'arrange, avec toutefois une atélectasie du lobe inférieur droit. À noter également une hypoacousie gauche postopératoire.

Un corset thermoformé est mis en place.

La patiente est autorisée à se lever.

Elle est transférée en rééducation à C. le 14 février.

Elle est réhospitalisée à B. pour troubles respiratoires avec un épanchement pleural droit. En fait, cet épanchement pleural se révèle être une fistule duropleurale de liquide céphalorachidien mise en évidence par une IRM de contrôle. La brèche durale peropératoire ayant échappé au chirurgien.

Du fait de la persistante de la fistule, il est décidé d'une réintervention.

Le 1<sup>er</sup> mars, la réintervention consiste en un colmatage par voie thoracique droite de la brèche durale. En fait, cette brèche n'étant pas suturable, un lambeau musculaire est mis en place et collé avec de la colle biologique.

Afin de diminuer le débit de la fistule, une dérivation externe lombaire est mise en place avec comme instruction de ne pas dépasser 150 cm<sup>3</sup> par 24 heures. Les drains thoraciques peuvent être enlevés le 6 mars. Le débit de la dérivation de LCR est baissé à 100 cm<sup>3</sup> par 24h.

Le cathéter de dérivation externe est enlevé le 8 mars.

Mme N. est alors assez somnolente avec un plafonnement du regard, ce qui oblige à la réintuber le 14 mars.

Le scanner met en évidence un engagement des amygdales cérébelleuses. Devant cet aspect, une dérivation ventriculaire externe est aussitôt mise en place et la patiente est retransférée en réanimation chirurgicale.

Une amélioration est constatée. Le 16 mars, la patiente étant consciente, bien orientée et répondant aux ordres simples, elle peut être extubée. Mais, le 18 mars, devant un tableau d'encombrement bronchique, elle est réintubée.

La normalisation se produit peu à peu. La patiente peut être déventilée le 22 mars et est transférée en unité de soins intensifs le 25 mars.

Par la suite, l'évolution sera plutôt favorable : le 20 avril, la patiente est notée comme étant autonome, arrivant à se lever, se laver et à manger seule.

En décembre, Mme N. est adressée au Pr Y., en neurochirurgie à l'hôpital B, car elle présente des paresthésies douloureuses au niveau des membres supérieurs et des contractures diffuses associées à des troubles de l'équilibre.

L'IRM pratiquée met en évidence un engagement des amygdales cérébelleuses et confirme la descente des amygdales cérébelleuses, faisant porter le diagnostic de syndrome d'Arnold Chiari.

### Commentaires

Il s'agit là d'un cas authentique de syndrome d'Arnold Chiari consécutif à une brèche durale qui a été favorisée par la dérivation lombaire mise en place pour tarir l'épanchement pleural. Cet exemple souligne les difficultés thérapeutiques des fistules duropleurales et les risques de la dérivation.

## Les complications infectieuses des brèches de la dure-mère

En réalisant une continuité liquidienne entre la peau et la cavité opératoire, la fistule de LCS établit un chemin pour les bactéries du monde extérieur septique vers le monde intérieur à priori aseptique. En rompant la barrière hématoméningée, la brèche ouvre la voie à ces mêmes bactéries pour provoquer des méningites ou des empyèmes.

sous-duraux ; chez ces patients, la complication infectieuse doit donc être redoutée, la courbe thermique suivie avec attention et la ponction lombaire prescrite à la moindre élévation de la température.

### Les infections localisées à la cavité opératoire

Elles se traduisent par les mêmes signes que les infections localisées sans brèche durale : rougeur et désunion de la cicatrice, tuméfaction douloureuse, écoulement purulent avec ou sans élévation thermique. Le problème est de craindre une méningite et donc de traiter le plus rapidement possible en reprenant la cicatrice au bloc opératoire : cela permet de prélever du pus pour avoir le germe en cause et prescrire une antibiothérapie adaptée, de laver la cavité opératoire et de vérifier l'étanchéité de la suture durale.

### Les méningites

Lorsqu'elles surviennent dans le cadre d'une infection du site opératoire avec écoulement par la cicatrice, elles sont de diagnostic simple et évident devant la survenue de céphalées intenses, d'élévation thermique, d'une raideur de la nuque parfois associée à des troubles de la conscience. La ponction lombaire réalisée quelques centimètres au-dessus du site opératoire confirme le diagnostic. Les hémocultures sont souvent positives. L'intervention de nettoyage de la cavité et le traitement antibiotique adapté permettent de guérir cette complication d'autant plus aisément que le diagnostic et le traitement auront été entrepris précocement.

En revanche, le retard du diagnostic, donc du traitement, peut compliquer l'évolution et entraîner des séquelles : celles de la méningite qui a évolué pour son propre compte, et provoquer des céphalées chroniques, des difficultés neuropsychologiques comme des troubles de la mémoire et de la concentration.

Celles de l'infection localisée méningée à type d'arachnoïdite se révèlent par des douleurs radiculaires de type neuropathiques, visible sur l'IRM de contrôle sous l'aspect de racines agglutinées au niveau de la partie postérieure du cul-de-sac dural, prenant le contraste lors de l'injection de gadolinium.

## Cas clinique 5

### Méningite après brèche durale

Monsieur L. présente une sciatique rebelle au traitement médical avec une image de hernie discale volumineuse en L4-L5.

Il est opéré le 3 février par le Dr X. à l'hôpital F. Lors de l'ouverture de l'espace, en retirant le ligament jaune, une brèche durale se produit que le chirurgien suture par deux points de microfil, puis il procède à l'ablation de la hernie.

Le lendemain, 4 février, lors du lever, le malade se plaint de céphalées et d'impression de vertige ; il est aussitôt recouché. Dans l'après-midi, sa température est à 39 °C et il continue à se plaindre de maux de tête. Du Doliprane est prescrit. Le lendemain matin, 5 février, la température est aussi élevée. Le chirurgien prescrit une ponction lombaire le lendemain si la température est toujours élevée.

En fin de matinée du 6 février, Monsieur L. étant toujours aussi fébrile, somnolent et céphalalgique, la ponction lombaire est réalisée en position assise. Quelques gouttes d'un liquide purulent s'écoulent ; le malade perd connaissance et fait un arrêt cardiorespiratoire entraînant le décès.

#### Commentaires

Fièvre après brèche durale. Une vigilance accrue est indispensable après une brèche durale. L'apparition de fièvre avec céphalées doit aussitôt faire suspecter une méningite. Si un scanner de contrôle avait été fait d'emblée, avant l'apparition de l'œdème cérébral lié au retard diagnostic, la ponction lombaire aurait pu être pratiquée 48 h plus tôt.

Mais le retard de diagnostic peut aussi entraîner la constitution d'un empyème sous-dural au niveau de l'intervention et pouvant s'étendre au-dessus, comprimant les racines et la moelle.

### Les empyèmes sous-duraux

C'est l'accumulation de pus dans les espaces sous-arachnoïdiens, au voisinage de la cavité opératoire et de la brèche durale. Ils peuvent être localisés à un seul niveau ou s'étendre aux étages sus- et sous-jacents à l'intervention. Cliniquement, dans un contexte infectieux évoquant une méningite, ils se révèlent par l'apparition de douleurs radiculaires associées à des troubles neurologiques à type de troubles sensitifs, de déficit moteur, de troubles sphinctériens. Que ce soit du fait des plaintes

du patient ou lors de l'examen neurologique complet et répété fait systématiquement dans un tel contexte, la découverte de signes neurologiques objectifs doit faire réaliser une IRM de contrôle en urgence. Celle-ci permettra de faire le diagnostic en montrant l'empyème sous la forme de plage d'hyposignal, sous-durale et extramédullaire, dont le pourtour se renforce à l'injection de produit de contraste, plus ou moins compressive.

La conduite à tenir est différente suivant qu'il existe ou non des signes neurologiques : si le patient ne présente aucun signe neurologique déficitaire (et pas de troubles sphinctériens), et que le germe a été identifié, le seul traitement antibiotique peut être essayé dans un premier temps, associant trois antibiotiques. Une surveillance rapprochée doit être prescrite, tant sur le plan clinique qu'infectieux et par imagerie. La persistance de signes infectieux, l'apparition de signes déficitaires ou l'absence de régression des images à l'IRM doivent faire intervenir en urgence pour décompresser et évacuer l'empyème.

L'existence de signes neurologiques associés à l'aspect compressif de la collection sur l'imagerie doit faire prescrire l'intervention d'urgence. Le risque majeur est la paraplégie complète et définitive qui peut parfois, malheureusement, apparaître brutalement chez un patient présentant peu de signes, témoignant d'une décompensation aiguë. Même à ce stade, il faut quand même intervenir pour décompresser la moelle et évacuer la collection. Dans le cadre de ces complications postopératoires, il ne faut jamais considérer qu'il est trop tard.

## Les formes cliniques

### Lombosacrées

Ce sont les plus fréquentes compte tenu du nombre d'interventions et de réinterventions à ce niveau. Elles siègent là où la pression du liquide est maximale en position debout, d'où la nécessité de maintenir le malade en position allongée à plat, ou mieux, les pieds légèrement surélevés pendant 48 h après l'intervention. Signalons la fréquence et la gravité des troubles génitosphinctériens liés à leurs complications.

### Thoraciques

Il faut distinguer, du fait de sa fréquence et de la difficulté de son traitement, une complication propre à la chirurgie du rachis dorsal, l'épanchement de LCS dans la plèvre. Il se voit après chirurgie du rachis par voie antérieure transthoracique, lorsque la plèvre puis la dure-mère ont été lésées. Diagnostiqué sur l'existence de signes d'insuffisance respiratoire et la présence de liquide anormalement abondant et clair dans le drainage thoracique, il faut éviter une fuite trop importante de LCS. Le traitement en est difficile car la réintervention pour suturer la brèche durale n'est pas toujours possible dans cette région étroite et profonde où la dure-mère a tendance à se déchirer. Le plus souvent, le tarissement de l'épanchement pleural et la cicatrisation de la plèvre apporteront la guérison.

### Cervicales

Dans la chirurgie du rachis par voie antérieure, une brèche durale peut être faite lors de l'ouverture du ligament vertébral commun antérieur. Elle se traduit par l'issue de liquide dans l'espace intervertébral. Sa suture est le plus souvent impossible sans élargir la résection osseuse. Il faut donc savoir tamponner avec du Surgicel et un coton sans comprimer. Souvent, la moelle vient se plaquer contre la dure-mère assurant un début d'étanchéité qu'il faut parfaire avec un fragment de graisse et de la colle biologique.

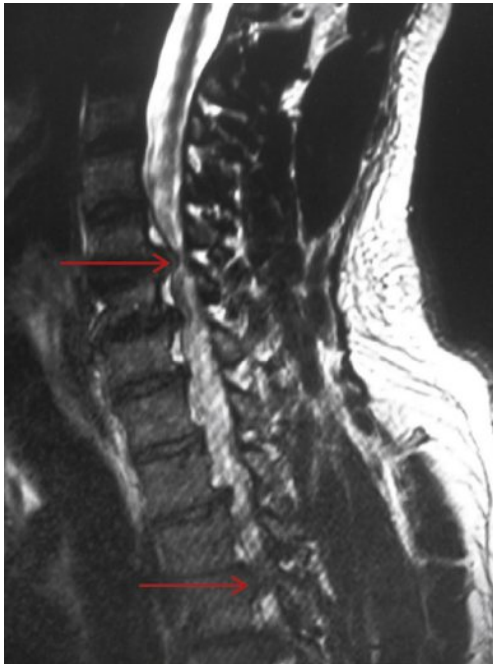Dans la chirurgie du rachis cervical par voie postérieure, il faut faire une suture la plus étanche possible car si une fistule se produit, elle est de traitement difficile, notamment chez les personnes à cou court, siège de nombreux replis.

### Bifocales

Une forme à part, mais qu'il faut citer, car elle n'est pas exceptionnelle, concerne des patients présentant des lésions à deux ou plusieurs étages du rachis : par exemple une hernie discale cervicale refoulant la moelle et un canal lombaire étroit provoquant une diminution du périmètre de marche. Les deux lésions sont parlantes cliniquement avec



une bonne corrélation à l'imagerie : par laquelle faut-il commencer ? Aucun chirurgien n'est à l'abri d'une brèche durale, surtout lors d'une intervention sur canal lombaire étroit. Lorsque cet incident survient, il se produit une déperdition de LCS en péropératoire. Si modérée soit-elle, celle-ci peut, en supprimant momentanément le coussinet protecteur que constitue le LCS autour de la moelle, provoquer la décompensation de la hernie discale cervicale et une tétraplégie. En cas de lésions multiples, il vaut toujours mieux commencer par celle qui est située le plus haut pour éviter ce risque (figure 1.7).



**Figure 1.7.** Hernies discales multiples : il est préférable de commencer par traiter les lésions le plus haut situées.

## Cas clinique 6

### Lésion bifocale décompensée par une brèche

Madame G. présente depuis le mois de février 2007 un rétrécissement du périmètre de marche s'aggravant rapidement. À partir du mois de juin, elle dit à son médecin traitant qu'elle ne peut plus faire

50 m sans être obligée de s'arrêter. Il fait pratiquer une IRM lombaire qui met en évidence un canal lombaire rétréci étendu de L3 à L5. Madame G. est alors adressée au Dr F., neurochirurgien qui, devant l'existence d'un signe de Babinski bilatéral et de réflexes vifs aux membres supérieurs et aux membres inférieurs, demande une IRM cervicale. Celle-ci est effectuée en octobre 2007 et met en évidence : « une double hernie discale cervicale C5-C6 et à un moindre degré C6-C7, réduisant de moitié le canal cervical, venant au contact de la moelle sur laquelle elle entraîne un léger effet de masse et interrompant la colonne liquidiennne antérieure. Il n'y a pas de signe de souffrance intramédullaire. »

Le Dr F., au vu de ce résultat, explique à la patiente qu'il faudra peut-être deux interventions mais qu'il préfère commencer par la plus simple, en région lombaire, car elle a de bonnes chances de l'améliorer. La patiente accepte cette proposition.

Elle est hospitalisée le 4 novembre 2007 et opérée le 5 novembre. Le compte rendu opératoire mentionne : « il existe une sténose très serrée surtout en L3-L4 avec disparition complète de la graisse épidurale. La dure-mère est transparente et fait hernie au fur et à mesure de la laminectomie. Une fuite de LCR sous pression se produira en rapport avec une brèche durale qui sera suturée par deux points. On termine la laminectomie puis on place du Surgicel avec du Tissucol sur la suture de la dure-mère qui paraît parfaitement étanche. Fermeture sur un drain non aspiratif. »

Au réveil, la patiente se plaint de fourmillements dans les mains. Il lui est répondu que cela est normal. Les feuilles de transmissions infirmières comportent : « changement du bocal du drain qui a donné 350 cm<sup>3</sup> de liquide rosé ». Le lendemain matin, la patiente dit qu'elle ne peut plus bouger les jambes et a du mal à serrer les mains.

Une IRM de contrôle est pratiquée en lombaire qui ne met pas en évidence d'hématome. Devant l'aggravation du déficit aux membres supérieurs, une IRM cervicale est pratiquée en début d'après midi, qui met en évidence un signal de souffrance intramédullaire étendu de C5 à C7.

Le Dr F. décide alors d'opérer et procède à l'ablation par voie antérieure des deux hernies cervicales.

Après 9 mois de rééducation, la patiente récupère une mobilité des bras, mais reste très déficitaire au niveau des mouvements des doigts et des membres inférieurs.

### Commentaires

La brèche de dure-mère lombaire, aggravée par le drainage, a entraîné une perte du coussinet protecteur de la moelle en regard de la hernie cervicale, provoquant sa décompensation.

## Les précautions à prendre pour éviter les brèches de la dure-mère

- La première précaution à prendre est de se magnifier optiquement : mieux voir, c'est avant tout bien voir. Il est surprenant de constater que beaucoup de chirurgiens considèrent comme inutile et source de perte de temps le fait d'utiliser une magnification optique, lunettes loupes ou microscope. « Pourquoi mettre des loupes pour une intervention banale comme une hernie discale ou un canal lombaire étroit ? ». Alors que c'est le fait d'utiliser des lunettes loupes qui devrait être un geste de routine et qu'aucune intervention ne devrait être considérée comme banale. La chirurgie du rachis nécessite un abord profond, souvent étroit, où la lumière du scialytique arrive atténuée ; les lunettes loupes, en rapprochant, en agrandissant et en clarifiant le champ opératoire, rendent le geste plus précis et donc plus sûr.

- La deuxième précaution est de commencer toujours l'intervention en territoire sain : s'il s'agit d'une sténose canalaire, aborder la laminectomie au pôle supérieur ou inférieur de la sténose, jamais au milieu. En cas de récurrence de hernie discale ou de canal lombaire étroit, il convient d'aborder par l'étage supérieur à la lésion, puis, une fois la dure-mère repérée, de descendre vers l'espace lésionnel.
- La troisième précaution est, une fois la dure-mère identifiée, de la décoller progressivement et de proche en proche avec une spatule mousse du ligament ou de l'os, avant de retirer celui-ci à la pince.

Magnification optique, abord en territoire sain, ne jamais se servir d'un instrument tranchant avant d'avoir individualisé la nature du tissu à enlever, ne jamais arracher ou enlever à distance à l'aveugle (figures 1.8 à 1.15). En principe, en prenant ces précautions, vous êtes à l'abri de faire une brèche dure-mérienne. Mais que faut-il faire si cela arrive quand même ?

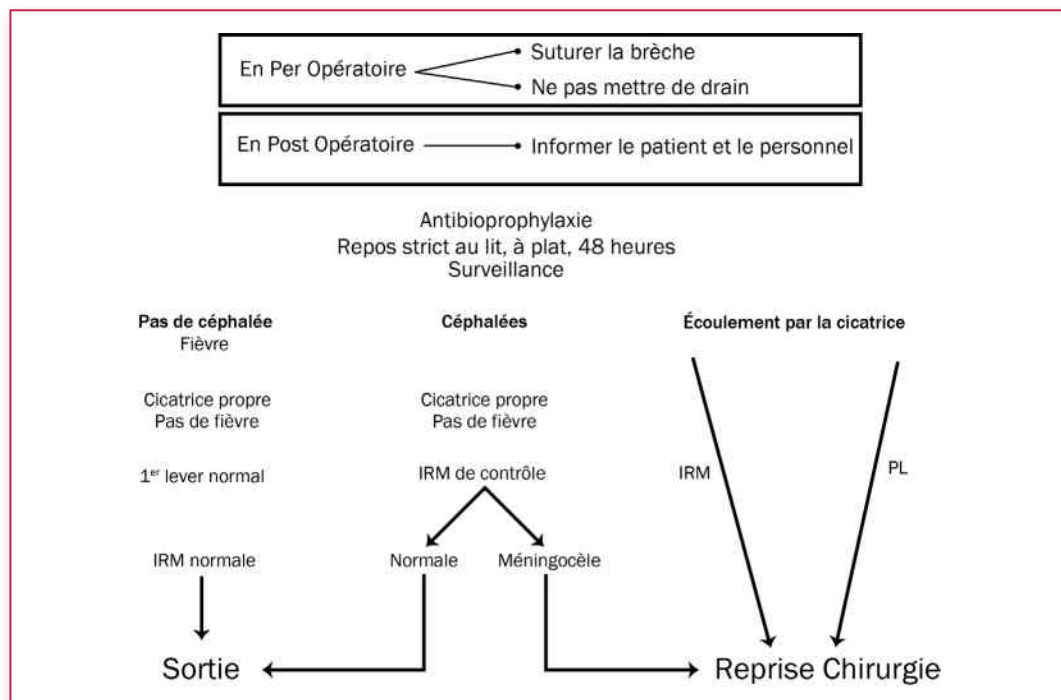
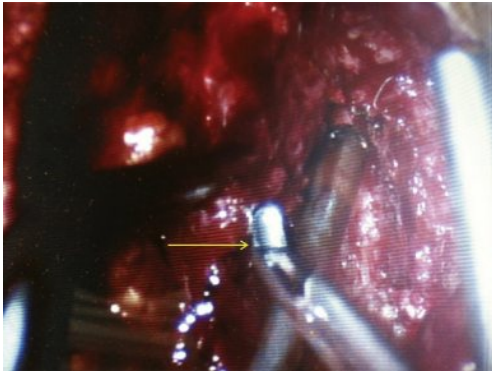
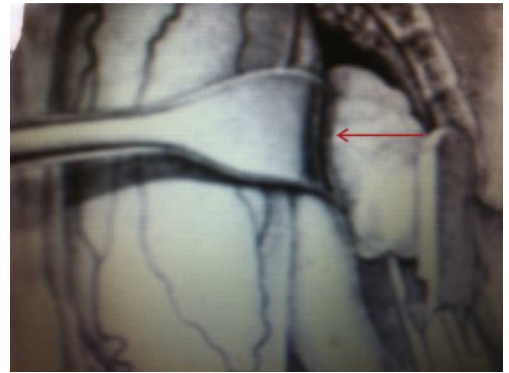


Figure 1.8. Brèches de la dure-mère : arbre décisionnel.

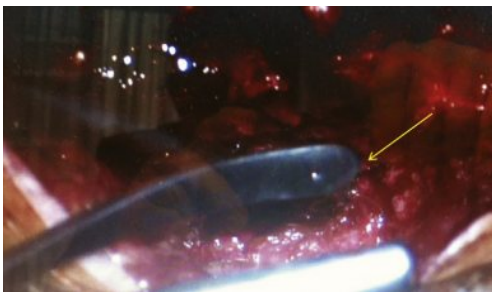




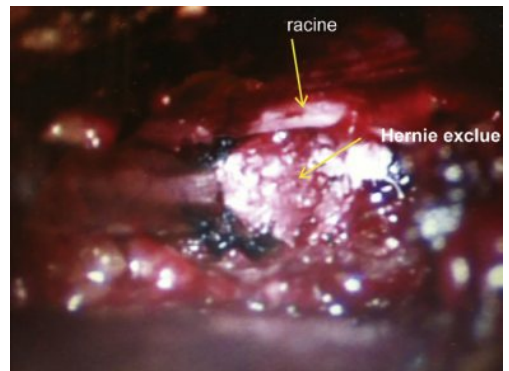
**Figure 1.9.** Magnification optique : micropince Kerisson : le talon de la pince est beaucoup plus petit que celui de la pince normale. Il est donc moins traumatisant.



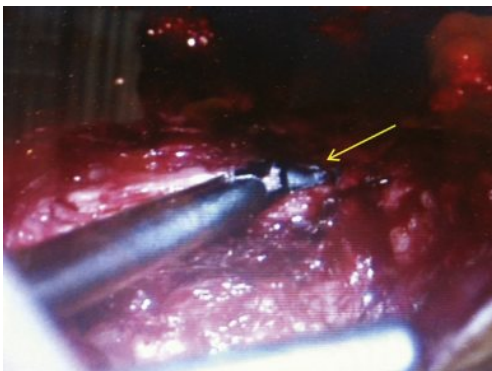
**Figure 1.12.** Schéma montrant la racine réclinée et la hernie faisant saillie.



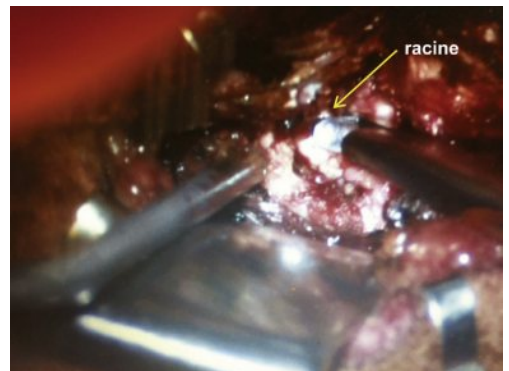
**Figure 1.10.** La spatule mousse permet de décoller la dure-mère avant d'introduire la micropince.



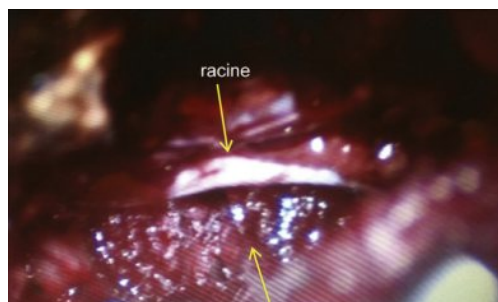
**Figure 1.13.** Intervention : hernie discale exclue. Le microscope opératoire, améliorant la vision et la clarté, permet de ne pas utiliser d'écarteur pour récliner la racine.



**Figure 1.11.** Intervention pour hernie discale sous magnification optique. La micropince permet d'introduire le talon sans traumatisme de la dure-mère.



**Figure 1.14.** Avec le microscope opératoire, tous les gestes se font sous contrôle de la vue, notamment ceux utilisant la pince à disque.



**Figure 1.15.** Intervention : hernie discale. La racine est libre et l'hémostase terminée.

## Références

1. Nasser R, Yadla S, Maltenfort MG, Harrop JS, Anderson DG, Vaccaro AR, Sharan AD, Ratliff JK. Complications in spine surgery. *J Neurosurg* 2010 Aug;13(2):144-57.
2. Yadla S, Malone J, Campbell PG, Maltenfort MG, Harrop JS, Sharan AD, Ratliff JK. Early complications in spine surgery and relation to preoperative diagnosis: a single-center prospective study. *J Neurosurg* 2010 Sep;13(3):360-6.
3. Street JT, Lenchan BJ, DiPaola CP, Boyd MD, Kwon BK, Paquette SJ, Dvorak MF, Rampersaud YR, Fisher CG. Morbidity and mortality of major adult spinal surgery. A prospective cohort analysis of 942 consecutive patients. *Spine J* 2012 Jan;22(1):22-34.
4. Wolff S, Kheirredine W, Riouallon G. Surgical dural tears: prevalence and updated management protocol based on 1359 lumbar vertebra interventions. *Orthop. Traumatol. Surg. Res* 2012 Dec;98(8):879-86.
5. Williams BJ, Sansur CA, Smith JS, Berven SH, Broadstone PA, Choma TJ, Goytan MJ, Noordeen HH, Knapp DR Jr, Hart RA, Zeller RD, Donaldson WF 3rd, Polly DW Jr, Perra JH, Boachie-Adjei O, Shaffrey CI. Incidence of unintended durotomy in spine surgery based on 108,478 cases. *Neurosurgery* 2011 Jan;68(1):117-23 discussion 123-4.
6. McMahon P, Dididze M, Levi AD. Incidental durotomy after spinal surgery: a prospective study in an academic institution. *J Neurosurg* 2012 Jul;117(1):30-6.
7. Blecher R, Anekstein Y, Mirovsky Y. Incidental dural tears during lumbar spine surgery: a retrospective case study of 84 degenerative lumbar spine patients. *Asian J* 2014 Oct;8(5):639-45.
8. Guerin P, El Fegoun AB, Obeid I, Gille O, Lelong L, Luc S, Bourghli A, Cursolle JC, Pointillart V, Vital JM. Incidental durotomy during spine surgery: incidence, management and complications. A retrospective review. *Injury* 2012 Apr;43(4):397-401.
9. Burks CA, Werner BC, Yang S, Shimer AL. Obesity is associated with an increased rate of Incidental Durotomy in Lumbar Spine Surgery. *Spine* 2015 Jan 16 [Epub ahead of print].
10. Takahashi Y, Sato T, Hyodo H, Kawamata T, Takahashi E, Miyatake N, Tokunaga M. Incidental durotomy during lumbar spine surgery: risk factors and anatomic locations: clinical article. *J Neurosurg* 2013 Feb;118(2):165-9.
11. Du JY, Aichmair A, Kueper J, Lam C, Nguyen JT, Cammisa FP, Lebl DR. Incidental durotomy during spinal surgery: a multivariate analysis for risk factors. *Spine* 2014 Oct 15;39(22):E1339-45.
12. Saint-Cyr M, Nikolits A, Moumdjian R, Frenette G, Ciaburro H, Harris PG, Cordoba C. Paraspinal muscle flaps for the treatment and prevention of cerebrospinal fluid fistulas in neurosurgery. *Spine* 2003 Mar 1;28(5):E86-92.
13. Clajus C, Stockhammer F, Rohde V. The intra- and postoperative management of accidental durotomy in lumbar spine surgery: results of a German survey. *Acta Neurochir (Wien)* 2015 Jan 11 [Epub ahead of print].
14. Gautschi OP, Stienen MN, Smoll NR, Corniola MV, Tessitore E, Schaller K. Incidental durotomy in lumbar spine surgery--a three-nation survey to evaluate its management. *Acta Neurochir (Wien)* 2014 Sep;156(9):1813-20.
15. Jeon SH, Lee SH, Tsang YS, Jung TG, Moon KH, Choi G, Deshpande K. Watertight Sealing without Lumbar Drainage for Incidental Ventral Dural Defect in Transthoracic Spine Surgery: A Retrospective Review of 53 Cases. *J Spinal Disord Tech* 2015 Jan 21 [Epub ahead of print].
16. Guerin P, El Fegoun AB, Obeid I, Gille O, Lelong L, Luc S, Bourghli A, Cursolle JC, Pointillart V, Vital JM. Incidental durotomy during spine surgery: incidence, management and complications. A retrospective review. *Injury* 2012 Apr;43(4):397-401.
17. Tosun B, Ilbay K, Kim MS, Selek O. Management of Persistent Cerebrospinal Fluid Leakage Following Thoraco-lumbar Surgery. *Asian J* 2012 Sep;6(3):157-62.
18. Hughes SA, Ozgur BM, German M, Taylor WR. Prolonged Jackson-Pratt drainage in the management of lumbar cerebrospinal fluid leaks. *Surg Neurol* 2006 Apr;65(4):410-4 discussion 414-5.
19. Mihlon F, Kranz PG, Gafton AR, Gray L. Computed tomography-guided epidural patching of postoperative cerebrospinal fluid leaks. *J Neurosurg* 2014 Nov;121(5):805-10.
20. Hawk MW, Kim KD. Review of spinal pseudomeningoceles and cerebrospinal fluid fistulas. *Neurosurg Focus* 2000 Jul 15;9(1):e5.
21. Macki M, Lo SF, Bydon M, Kaloostian P, Bydon A. Post-surgical thoracic pseudomeningocele causing spinal cord compression. *J Clin Neurosci* 2014 Mar;21(3):367-72.

22. Khurana A, Brousil J, Russo A, Evans A, Quraishi NA, Boszczyk BM. Intracranial hypotension with a sixth cranial nerve palsy subsequent to massive thoracic CSF hygroma: a rare complication of thoracic disc excision. *Eur Spine J* 2013 Sep;22(9): 2047–54.
23. Morimoto T, Shiraki M, Otani K, Sonohata M, Mawatari M. Supratentorial subdural hemorrhage of a previous head injury and cerebellar hemorrhage after cervical spinal surgery: a case report and review of the literature. *Spine* 2014 May 20;39(12) E743-7.
24. Lu CH, Ho ST, Kong SS, Cherng CH, Wong CS. Intracranial subdural hematoma after unintended durotomy during spine surgery. *Can J Anaesth* 2002 Jan;49(1):100–2.
25. Kuhn J, Hofmann B, Knitelius HO, Coenen HH, Bewermeyer H. Bilateral subdural haematoma and lumbar pseudomeningocele due to a chronic leakage of liquor cerebrospinalis after a lumbar discectomy with the application of ADCON-L gel. *J Neurol Neurosurg Psychiatry* 2005 Jul;76(7):1031–3.
26. Nishi S, Hashimoto N, Takagi Y, Tsukahara T. Herniation and entrapment of a nerve root secondary to an unrepaired small dural laceration at lumbar hemilaminectomies. *Spine* 1995 Dec 1;20(23):2576–9.
27. Choi JH, Kim JS, Jang JS, Lee DY. Transdural Nerve Rootlet Entrapment in the Intervertebral Disc Space through Minimal Dural Tear: Report of 4 Cases. *J Korean Neurosurg Soc* 2013 Jan;53(1):52–6.
28. Oterdoom DL, Groen RJ, Coppes MH. Cauda equina entrapment in a pseudomeningocele after lumbar schwannoma extirpation. *Eur Spine J* 2010 Jul;19(Suppl 2):S158–61.
29. Laan M, Hoving EW. Tonsillar herniation. *J Neurosurg* 2010 Apr;112(4):901–2 author reply 902.
30. Sugrue PA, Hsieh PC, Getch CC, Batjer HH. Acute symptomatic cerebellar tonsillar herniation following intraoperative lumbar drainage. *J Neurosurg* 2009 Apr;110(4):800–3.

# Chapitre 2

## Les lésions peropératoires du système nerveux

### Plan du chapitre

#### Les causes et la fréquence des lésions peropératoires

- L'anatomie
- Les facteurs de risque
- Les causes
  - Les instruments chirurgicaux
  - La lésion originelle elle-même
- La fréquence

#### Les complications des lésions traumatiques du système nerveux

- Les lésions radiculaires
- Les contusions médullaires

#### La conduite à tenir en cas de lésion peropératoire du système nerveux

- En peropératoire
- En postopératoire

#### Les mesures de prévention

- Les mesures à visée pédiculaire
- L'arrachement radiculaire

#### Les formes cliniques

- Le rachis lombosacré
- Le rachis thoracique
- La description clinique
  - Le mécanisme de la complication
  - Comment prévenir cette complication ?
- Le rachis cervical

### Les causes et la fréquence des lésions peropératoires

#### L'anatomie

Ce sont les lésions peropératoires de la moelle épinière ou des racines. Il s'agit soit d'arrachements radiculaires, soit de contusions médullaires ou radiculaires. Ces blessures peuvent être occasionnées principalement par trois mécanismes : directement par un instrument, ou du fait de la malposition d'un matériel mis en place, ou indirectement par la compression par un élément anatomique (disque ou os le plus souvent) laissé en place. Ces mécanismes peuvent s'intriquer.

Une des difficultés de la chirurgie rachidienne tient au fait qu'elle doit agir sur des éléments anatomiques durs et résistants : l'os, les ligaments, les ostéophytes, la discarthrose. Pour les enlever, il faut effectuer des mouvements de force, avec des instruments agressifs, au voisinage des structures hyperfragiles que sont la moelle et les racines, que le moindre ébranlement peut traumatiser et léser. Il faut donc savoir doser et maîtriser ses gestes, et se méfier des mouvements qui peuvent entraîner des lésions à distance par torsion, vibrations ou ébranlement.

D'autre part, comme nous l'avons vu pour la dure-mère, différents facteurs rendent tous les éléments anatomiques étroitement accolés les uns aux autres. Une pince à os peut alors facilement prendre à la fois de l'os, de la méninge et une racine intradurale. Un mouvement d'abrasion d'un ostéophyte peut transmettre sa force d'inertie à la moelle sous jacente. Une vis pédiculaire au contact d'une racine peut la comprimer, provoquant une lésion, se traduisant par une douleur ou un déficit qui seront d'autant plus facilement régressifs que la compression sera levée rapidement. L'arrachement radiculaire consiste en la section et la rupture d'une racine. Les deux extrémités sont plus ou moins contuses. Leur suture ne permet que rarement une repousse axonale suffisante pour promettre la récupération. La contusion médullaire est produite par le choc direct d'un instrument ou d'un matériel d'ostéosynthèse ou d'une lésion de discarthrose laissée en place et impactée par un matériel. Elle peut réaliser soit une sidération médullaire transitoire qui récupère par la suite, soit une véritable lésion de la moelle qui est le plus souvent définitive.

## Les facteurs de risque

Tout ce qui concourt à rendre les éléments anatomiques adhérents les uns aux autres et moins discernables ou disséquables augmente ce risque : les rachis déjà opérés, le saignement, l'obésité, l'âge sont les plus importants. L'extension de l'intervention, les déformations osseuses importantes, l'étendue de l'arthrodèse sont également des facteurs de risque.

## Les causes

### Les instruments chirurgicaux

La pince à disque, la pince Kerisson, la gouge frappée sont les plus en cause. En revanche, la fraise rotative pour amincir un ostéophyte semble peu souvent en cause.

### Le matériel d'ostéosynthèse

La vis pédiculaire a le triste privilège d'être à l'origine de la majorité des lésions du système nerveux (figure 2.1).

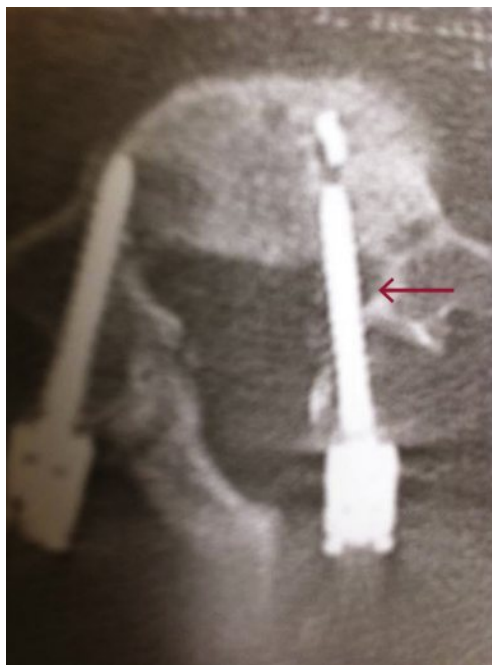
#### L'erreur de visée pédiculaire

- très fréquente ;
- source de complications : instabilité et douleurs, paralysie radiculaire, paraplégie ou tétraplégie, hémorragie par plaie vasculaire ;
- moyens de prévention : repérage, palpation, consistance, imagerie peropératoire ;
- prise en charge : contrôle postopératoire et reprise en urgence si paralysie ou douleurs.

C'est l'exemple le plus typique et le plus fréquent de mal-positionnement d'un matériel. D'après la littérature, l'erreur de visée pédiculaire surviendrait dans près de 20 % des cas [31]. Cette fréquence s'explique par le fait que le chirurgien ne voit pas où s'enfonce la vis qu'il met en place.

Le risque d'erreurs varie avec la région du rachis, notamment au niveau cervical, la pathologie en cause, les déformations rachidiennes, principalement les scolioses étendues, rendent la visée plus difficile [32].

Comme souvent, la nombreuse littérature donne des chiffres très variables en ce qui concerne



**Figure 2.1.** Erreur de visée pédiculaire : vis intracanaulaire et dont l'extrémité est fracturée.

le taux de complications, certaines études la minimisant [33], d'autres la dramatisant. Il semble que le chiffre de 10 à 15 % soit le plus proche de la réalité.

Fort heureusement, dans la majorité des cas, l'erreur de visée pédiculaire est de faible amplitude (elles sont gradées de 1 à 3 en fonction de l'angulation de la déviation) et n'engendre pas de complication. Le nombre de vis en place est suffisant pour assurer la solidité du montage, et la déviation ne lèse pas d'élément nerveux. Mais, dans quelques cas, la vis aura blessé soit la dure-mère, soit une racine, soit la moelle épinière soit un vaisseau [34-37].

## Cas clinique 7

### Paralysie radiculaire par erreur de visée pédiculaire

Le 18 octobre, M. C. est victime d'un accident de travail : en levant une charge, il ressent une violente douleur lombaire. Il est traité par des anti-inflammatoires



prescrits par son médecin traitant puis, devant l'apparition d'une sciatalgie gauche associée aux lombalgies, celui-ci demande une IRM. Cet examen est pratiqué le 15 décembre et met en évidence une saillie discale L5-S1 latéralisée à droite ; il n'y a pas de spondylolisthésis, il n'y a pas de signal inflammatoire des plateaux mais il existe une lyse isthmique bilatérale au niveau de L5.

Devant le caractère rebelle des douleurs, M. C. consulte le Dr S., neurochirurgien au CHU qui l'adresse au Dr R. pour trois infiltrations qui n'apportent pas d'amélioration.

M. C. est ensuite hospitalisé en rhumatologie pour une nouvelle infiltration péri-durale qui n'apporte pas non plus de soulagement.

Un corset par hémibermuda est prescrit au centre de rééducation, qui permet une diminution des douleurs en position debout.

Une réunion multidisciplinaire de staff du rachis est alors tenue qui pose une indication d'arthrodèse à la fois antérieure et postérieure.

13 juillet : intervention par le Dr S. qui commence par une arthrodèse L5S1 par voie antérieure avec un repérage scopique préopératoire de la projection du disque L5S1 au niveau de la paroi abdominale. Cette intervention permet la mise en place d'une cage intersomatique L5S1, puis dans un second temps, après retournement du patient en décubitus ventral, avec deux amplificateurs de brillance peropératoire, par une incision cutanée de 2 cm en regard du point d'entrée des visées pédiculaires percutanées, des vertèbres L5 et S1 et mise en place des vis en L5 et S1. Le contrôle scopique peropératoire est satisfaisant.

Le patient dit qu'au réveil il avait ressenti une douleur très importante à gauche et il ne pouvait plus bouger la jambe gauche.

Le 13 juillet, il est noté « *examen neurologique : légère parésie releveurs externes pied gauche avec baisse force musculaire* ». De même le 14 juillet.

Le Dr S. dit au patient que tout s'est très bien passé et que cela va rentrer dans l'ordre. Le déficit des releveurs du pied gauche est noté tous les jours. Le 16 juillet, des radiographies de contrôle sont pratiquées qui montrent que le trajet des vis du côté gauche semble trop interne. Un scanner de contrôle est pratiqué le 18 juillet qui montre une mal position de la vis L5 gauche pouvant atteindre la racine L5 gauche (figure 2.2). Le 20 juillet, le Dr S. décide de réintervenir et enlève les vis du côté gauche car il ne peut les repositionner.

Le patient est ensuite transféré avec un corset lombaire au centre de rééducation le 25 juillet.

Le Dr S., dans sa lettre de transfert, écrit « *M. C. se dit très soulagé sur le plan de ses lombalgies, nous sommes très optimistes quant à la récupération neurologique concernant le déficit radiculaire L5 gauche côté de façon fluctuante lors de sa sortie, à 1 à 2 sur 5 au niveau des releveurs, et 2 sur 5 au niveau des péroniers latéraux. S'aide d'une canne pour les déplacements extérieurs* ».

Le corset lombaire est prescrit pour une durée de 3 mois. À noter également que le patient avait eu une sonde urinaire pendant 8 jours car il se plaindra par la suite de problèmes mictionnels pour lesquels aucune étiologie ne sera retrouvée.

Il sera revu en consultation régulièrement par le Dr S. qui note le 22 octobre que le patient marche avec deux cannes simples et une orthèse de releveur de pied. À l'EMG, il existe une atteinte radiculaire L5 gauche.

Lors de son dernier séjour en rééducation, il est noté une atteinte proprioceptive massive du membre inférieur gauche avec une atteinte plus limitée au territoire L5, un testing très difficilement interprétable compte tenu des troubles proprioceptifs.

Depuis cette date, M. C. se déplace en fauteuil roulant et décrit une augmentation des phénomènes algiques.

### Commentaires

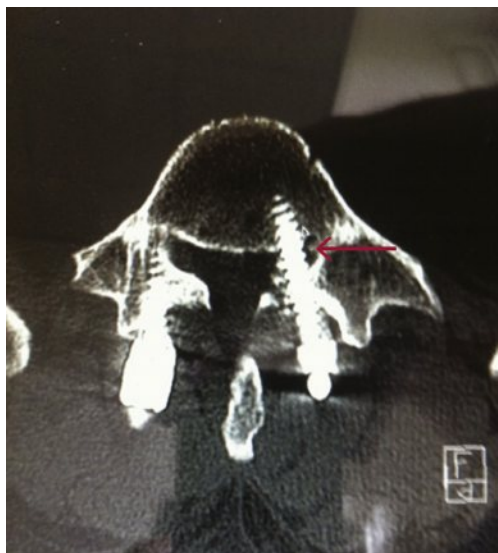Dès le réveil, M. C. présentait une paralysie L5 gauche et des douleurs très importantes.

Cette complication était due à une erreur de visée pédiculaire de la vis L5 gauche ayant traversé le foramen et vraisemblablement lésé la racine L5 gauche. Mais la prise en charge de la complication a été faite avec retard puisque ce n'est que le 18 juillet, soit à 5 jours de l'intervention, que le scanner de contrôle a été réalisé et il a été réopéré le 20, soit 7 jours après l'intervention.

Le fait d'avoir laissé une vis au contact d'une racine pendant 7 jours alors même que le patient présentait un déficit a entraîné une perte de chance pour le patient de récupérer de son déficit.

Tout déficit moteur postopératoire doit être pris en charge en urgence avec un examen de contrôle et une intervention en cas de lésion compressive.

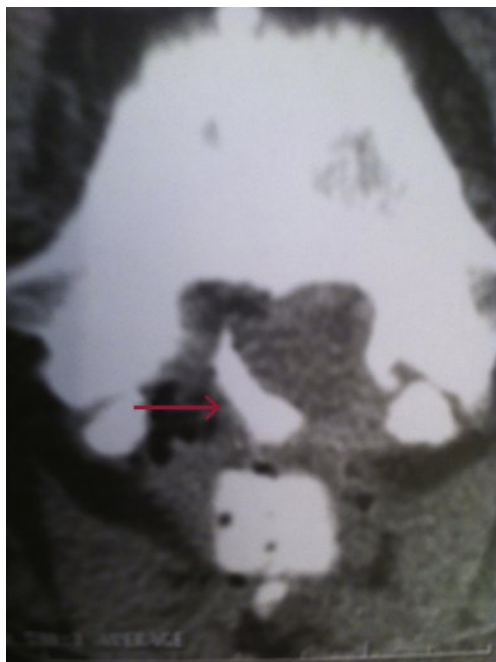Provoquer une lésion médullaire est rare : la vis pédiculaire a un trajet légèrement erratique et pénètre dans le canal venant léser la partie latérale de la moelle, provoquant un déficit moteur et sensitif unilatéral. Exceptionnellement, la vis a été transfixante, traversant le canal rachidien en oblique pour atteindre le côté opposé, la conséquence étant



**Figure 2.2.** Erreur de visée pédiculaire : le patient s'est réveillé avec d'emblée une paralysie de la racine L5 gauche : devant un tel tableau, il ne faut pas attendre pour réintervenir et procéder à l'ablation de la vis.

une paraplégie complète au réveil. Dans ces cas de lésion médullaire avec troubles neurologiques, ceux-ci sont généralement définitifs. L'ablation du matériel en cause ne modifiera pas l'évolution mais sera un geste de propreté.

Au deuxième rang viennent les cages intersomatiques et autre matériel d'ostéosynthèse : que ce soit lors de sa mise en place ou par le redressement qu'il apporte, le matériel d'ostéosynthèse engendre des phénomènes de traction, d'écartement, de modifications de statique rachidienne qui peuvent provoquer d'emblée en péropératoire des lésions discales, osseuses, neurologiques. Une étude a montré qu'il existait une forte augmentation de la pression dans le foramen, lors du redressement qui se produit au moment de la mise en place de l'arthrodèse. Cette augmentation de pression peut expliquer certains déficits postopératoires [38]. Une complication plus rare, et réservée aux techniques utilisant une ligamentoplastie des apophyses épineuses, est la bascule intracanalair d'une des apophyses épineuses du fait de la traction exercée. Cette complication peut être source de douleurs, voire de lésions compressives, et nécessite l'ablation du matériel (figure 2.3).



**Figure 2.3.** Impaction d'une apophyse épineuse dans le canal vertébral après ligamentoplastie.

### La lésion originelle elle-même

Il s'agit soit d'un fragment de hernie discale oublié ou non visualisé et qui sera refoulé lors de la mise en place d'un matériel intervertébral, comprimant la moelle ou une racine, soit d'un ostéophyte laissé en place et devenant compressif lors de la mise en place de matériel. Il peut s'agir aussi d'une contusion créée par l'ostéophyte qui transmet au système nerveux encore comprimé les vibrations de l'instrument utilisé pour l'enlever.

### La fréquence

Toutes lésions et toutes étiologies confondues, la fréquence des lésions traumatiques peropératoires du système nerveux se situe entre 1 et 2 %. Le maximum entre 3 et 5 % pour les conséquences des erreurs de visée pédiculaire et le minimum entre 0,2 et 0,4 % pour les contusions médullaires. Il s'agit donc d'accidents assez rares, mais dont les séquelles peuvent être dramatiques.



## Les complications des lésions traumatiques du système nerveux

### Les lésions radiculaires

Elles sont causées le plus souvent par la pince à os, pince d'Adson ou Kerisson, qui va prendre dans son mors un fragment de dure-mère et une ou plusieurs racines adjacentes. Ce mécanisme lésionnel traumatique par agression avec le talon de la pince à os se retrouve dans les contusions radiculaires : l'ouverture d'un trou de conjugaison étroit peut traumatiser la racine sous-jacente. Souvent, le chirurgien doit être alerté par des mouvements brusques, des réflexes du membre en cause. Il doit également sentir s'il est obligé de forcer pour introduire la pince. Si c'est le cas, mieux vaut changer d'instrument et prendre une micropince ; cela prendra plus de temps, mais évitera au malade de présenter un déficit moteur qu'il n'avait pas en préopératoire. Elles peuvent également se voir lors du fraisage d'un trou de conjugaison dans la chirurgie du rachis cervical par voie antérieure. Lors de la mise en place d'une vis pédiculaire, c'est l'issue de LCS par l'orifice de celle-ci qui doit faire penser à l'erreur de trajet.

Parfois, cette lésion ne se traduira que par un léger déficit sensitif, une zone limitée d'hypoesthésie, seul le contingent sensitif de la racine a été lésé. Dans d'autres cas, notamment en cas de compression par une vis pédiculaire, c'est l'apparition d'une douleur radiculaire qui permettra de faire le diagnostic. Parfois c'est un déficit moteur complet qui viendra compliquer la lésion radiculaire. Des troubles génito-urinaires peuvent également être la conséquence de ces lésions radiculaires.

### Cas clinique 8

#### Lésion radiculaire peropératoire

En février, M. S. présente spontanément des lombalgies irradiant rapidement dans le membre inférieur gauche, suivant un trajet sciatique. Il consulte son médecin traitant, le Dr G. qui, après un mois d'essai de traitement médical, et devant l'apparition d'un déficit moteur partiel à type de steppage, l'adresse au Dr G., neurochirurgien, par une lettre datée du 11 avril :

« Je vous adresse M. S qui présente depuis un mois une lombosciatique gauche avec perte de la sensibilité du territoire nerveux et steppage avec une hernie discale au scanner. » Un scanner avait mis en évidence une image de hernie discale latéralisée à gauche en L5-S1, évoquant une hernie exclue.

À la suite de la consultation, et compte tenu du déficit moteur et sensitif, le Dr G. conseille une intervention chirurgicale qu'il pratique le 24 avril.

Le compte rendu opératoire fait état de « (...) *irruption de LCR témoignant ainsi d'une brèche durale* » survenue lors de l'ouverture du ligament interlaminaire, cette ouverture est élargie et permet de mettre en évidence une volumineuse hernie discale L5-S1 qui est enlevée. Cela permet une détente du fourreau dural.

Le chirurgien « (...) *constate alors que la plaie du fourreau dural intéresse la partie médiane avec une perte de substance, la racine S1 gauche est intacte par contre la racine S2 a perdu une radicelle.* »

La fermeture de la dure-mère est faite avec une plastie durale, sans drainage.

Dès son réveil, M. S. dit avoir l'impression de ne plus sentir sa jambe.

Le 29 avril, le Dr G. écrit qu'il existe « (...) *des troubles sensitifs qui, avant l'intervention, étaient uniquement localisés à la face plantaire du pied et maintenant intéressent une grande partie de la racine S1, voire S2.* »

Hormis cela, les suites opératoires sont simples et le patient rentre à son domicile le 29 avril.

Le 19 mai, M. S. consulte le Dr G. qui constate « (...) *une hypoesthésie importante mais dépassant largement le territoire S1-S2 gauche. Il a également un jet mictionnel faible mais une bonne continence anale et des érections qui sont un peu faibles.* »

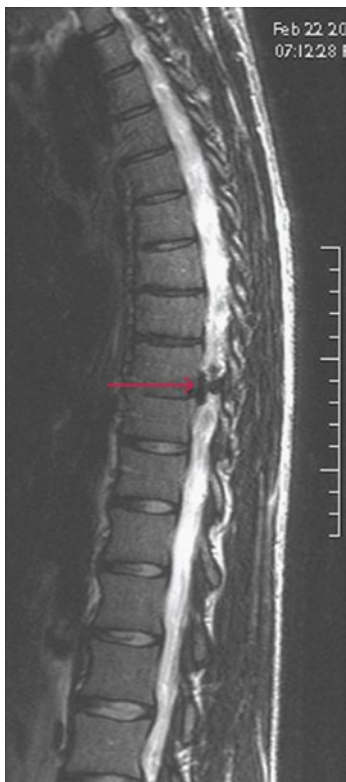Lors de la consultation du 4 juin, le Dr G. constate un déficit S1 gauche moteur, une douleur de type neuropathique évaluée à 8/10 (EVA) et un déficit sensitif du territoire S1.

#### Commentaires

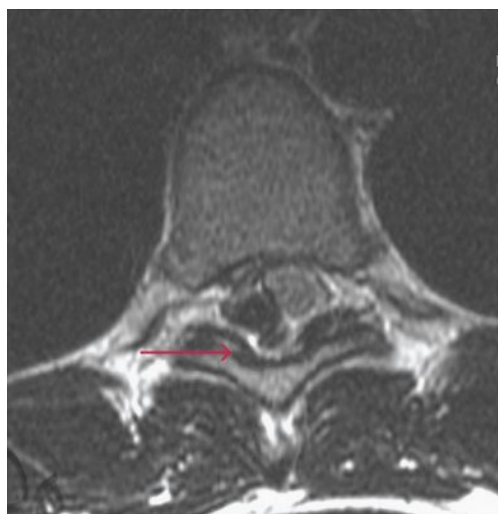
Il s'agit là de la complication évidente où la brèche de la dure-mère s'est accompagnée d'une lésion des racines prises dans le mors de la pince en même temps que la méninge : il s'agit d'un traumatisme direct.

### Les contusions médullaires

L'instrument chirurgical va traumatiser directement la moelle épinière lors d'une chirurgie sur le rachis dorsal ou cervical. L'exemple typique,



**Figure 2.4.** Hernie discale dorsale laissée en place : paraplégie postopératoire.



**Figure 2.5.** Hernie discale dorsale : à ne pas opérer par laminectomie.

dramatique, était la paraplégie observée dès le réveil chez un patient opéré d'une hernie discale dorsale par voie postérieure. Lors de la laminectomie, le talon de la pince à os provoque des multiples microtraumatismes sur une moelle tendue vers l'arrière par une hernie discale médiane, ayant pour conséquence une contusion médullaire et une paraplégie. Cette complication ne devrait plus se voir puisque les recommandations des sociétés savantes proscrivent l'abord postérieur dans les hernies discales dorsales (figures 2.4 et 2.5).

## Cas clinique 9

### Contusion médullaire peropératoire

C'est au mois de mai, alors qu'il commençait un nouveau travail, que M. M. commence à ressentir des paresthésies douloureuses au niveau du membre inférieur droit et du pied droit. Il consulte alors son médecin traitant, le Dr Z., qui fait pratiquer un scanner lombaire le 14 mai. Ce scanner, qui examine la région de la deuxième vertèbre lombaire au sacrum, peut être considéré comme normal.

Dans les mois qui suivent, les fourmillements et les brûlures au niveau du membre inférieur droit se bilatéralisent et atteignent le membre inférieur gauche.

Le 12 décembre, une IRM met en évidence une volumineuse hernie discale dorsale T10-T11 occupant les deux tiers du canal médullaire, médiane et légèrement latéralisée à droite. Cette hernie se trouve en regard d'un disque intervertébral, et la base de la hernie déborde en haut et en bas dudit disque. La moelle est refoulée vers l'arrière de façon presque symétrique mais laisse, du côté droit, un espace où apparaît la hernie discale. Il existe également une petite hernie discale sus-jacente au niveau T9-T10.

Le 17 décembre, M. M. consulte le Dr P. qui écrit : « L'examen clinique actuel est tout à fait normal, il n'y a pas de déficit moteur, mais par contre incontestablement des troubles de sensibilité profonde, qui le gênent beaucoup dans la marche. Il n'y a pas d'hypersignal médullaire (...). Il faut réaliser une exérèse par voie postérolatérale qui est un geste bien réglé mais qui comporte des risques importants sur le plan moteur. Nous en avons longuement discuté ensemble, il est au courant de cette chirurgie, de son déroulement, des risques d'aggravation neurologique de manière immédiate, transitoire voire définitive. »

Le 26 décembre, l'intervention consiste en une « réalisation de laminectomie centrée sur T10/T11 largement dépassée surtout vers le bas jusqu'en T12 (...), le cordon médullaire est extrêmement comprimé, écrasé et refoulé dans sa partie haute par une volumineuse masse pseudotumorale qui est développée sur la partie médiane et paramédiane droite (...). Sans écarter le fourreau dural, on réalise peu à peu l'exérèse de cette hernie qui est énorme et qui comprimait de manière importante les éléments nerveux (...). L'exérèse peut être conduite de manière très soignée et prudente sans contrainte neurologique et par voie bilatérale. »

Dès son réveil, M. M. dit avoir l'impression d'être anesthésié en dessous de l'ombilic comme s'il avait eu une péridurale. Le Dr P. lui dit, ce même jour et le lendemain, que cette sensation est normale après une telle intervention et que cela devrait revenir.

Pourtant, le 28 décembre, devant la persistance de cette paraplégie complète, une IRM de contrôle met en évidence un aspect de contusion médullaire en regard du foyer opératoire. Il n'y a plus de hernie discale ; la moelle n'est plus comprimée, et il n'y a pas d'hématome.

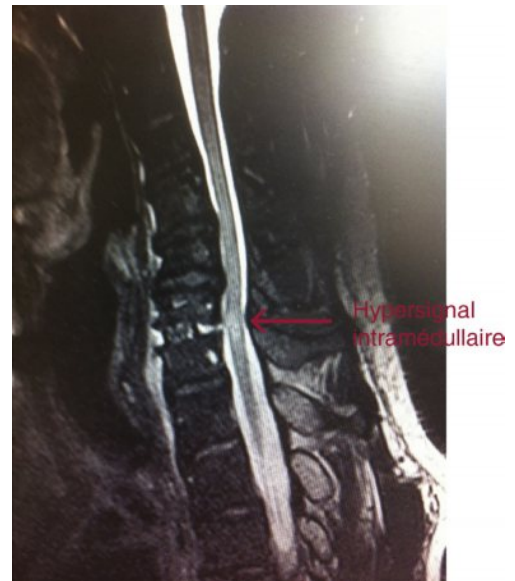### Commentaires

Quelles que soient les précautions prises, pratiquer une laminectomie en regard d'une hernie discale dorsale médiane volumineuse provoque des micro-traumatismes sur la moelle, entraînant une contusion. Dans cette région où la moelle est tendue sur un chevalet et mal vascularisée, cette contusion entraîne une paraplégie dans la majorité des cas. C'est la raison pour laquelle la laminectomie doit être proscrite pour les hernies discales dorsales, et remplacées par la voie latérale, par costotransversectomie, ou par la voie antérieure.

Mais ce mécanisme contusionnel peut se voir aussi dans les abords du rachis cervical par voie postérieure et également par voie antérieure, lors de la résection d'un ostéophyte : si celui-ci est volumineux et si le canal cervical est étroit, le talon agressif d'une pince Kérisson ordinaire peut provoquer une contusion médullaire et une tétraplégie (figure 2.6).

Les déficits moteurs ou sensitifs postopératoires sont dus à un traumatisme péroperatoire, souvent passé inaperçu, et favorisé par une moelle épinière présentant à l'IRM préopératoire un hypersignal de souffrance médullaire.

« Mais alors, diront certains, que faites-vous du vasospasme, de l'ischémie radiculaire ou médullaire



**Figure 2.6.** La mise en place du greffon a provoqué une contusion médullaire responsable d'une tétraplégie.

occasionnés par la chirurgie ? ». Cette ischémie ne survient pas spontanément dans un tel contexte et de façon aussi localisée à un seul territoire radiculaire ou à un seul métamère. Elle est en fait la résultante d'un geste chirurgical trop brutal ou pas assez précautionneux. En revanche, des accidents ischémiques de la moelle peuvent survenir en peropératoire. Ils surviennent chez des sujets fragiles, aux antécédents vasculaires, et sont souvent la conséquence d'un saignement important ayant provoqué des épisodes d'hypotension peropératoire. Ce qui les différencie des déficits posttraumatiques, c'est leur caractère plus étendu, atteignant plusieurs racines ou tout un segment de moelle.

En réalité, la plus grande partie des lésions médullaires peropératoires se produit par l'intermédiaire d'un matériel d'ostéosynthèse ou d'une partie de la lésion laissée en place [39].

L'exemple le plus évident est celui de ce patient qui présentait une hernie discarthrosique cervicale C6-C7 latéralisée à gauche, refoulant la moelle en arrière et de la gauche vers la droite. Lors de l'intervention, pour attaquer l'ostéophyte, le chirurgien avait utilisé une gouge frappée. Le patient s'était réveillé avec un déficit hémicorporel

gauche et, sur l'IRM, un hypersignal intramédullaire C6-C7 latéralisé à gauche. Le mécanisme était évident ; les mouvements d'ébranlement provoqués par les coups de marteau sur le ciseau à frapper se sont transmis, par l'intermédiaire de la hernie qui était encore en place, à la moelle, provoquant la contusion. Donc, prudence sur les mouvements d'ébranlement ou de pression tant que la moelle ou les racines ne sont pas décomprimées !

## Cas clinique 10

### Lésion médullaire par matériel d'ostéosynthèse

Madame L. présentait depuis 3 mois une névralgie cervicobrachiale rebelle au traitement médical et avait refusé une nouvelle infiltration. Elle consulte donc un chirurgien qui note la topographie de la douleur et écrit qu'il n'y a pas de déficit moteur, qu'il n'y a pas d'abolition des réflexes ; l'examen est donc normal. Il spécifie qu'« *il n'y a pas de signe d'irritation médullaire* » et pose l'indication opératoire. Le rendez-vous pour l'intervention est fixé au 7 novembre. Mme L. signe un consentement éclairé mais ledit consentement précise qu'elle avait été avertie des complications par un autre document qui n'est pas fourni et qu'elle n'aurait pas eu.

Entrée à l'hôpital le 6 novembre, Mme L. est opérée le 7 novembre par le Dr S. Le compte rendu opératoire a pour titre « *Hernie discale C6-C7 droite* ». L'intervention se déroule de façon habituelle jusqu'au moment où le chirurgien met en place une cage ainsi qu'une ailette dans l'espace opéré. Il note : « *lors de l'impaction, on observe un effondrement du plateau inférieur de C6 avec enfoncement de la cage dans la partie inférieure du plateau vertébral de C6 avec projection de la cage contre le fourreau dural réalisant un traumatisme médullaire* ». Le chirurgien enlève alors cette cage, « *explore le fourreau dural qui apparaît à priori intact* », puis fait une hémostase de la fracture et replace une nouvelle cage avec fixation, cette fois, de deux ailettes. Dans les suites opératoires, la patiente se réveille paralysée des 4 membres avec un niveau sensitif aux alentours de T3-T4 et des troubles sphinctériens nécessitant la pose d'une sonde urinaire.

Une IRM de contrôle met en évidence un aspect typique de contusion médullaire (hypersignal lésionnel) au niveau de C6-C7 médullaire.

### Commentaires

Il s'agit là d'une complication dramatique, où la cage a provoqué directement une contusion médullaire, entraînant une tétraplégie qui est restée définitive.

## La conduite à tenir en cas de lésion peropératoire du système nerveux

### En peropératoire

- Lésion radiculaire. Le diagnostic est le plus souvent évident : bien que sous anesthésie générale, le patient a un mouvement brusque de la jambe ou du bras, et surtout, du LCS fait issue dans la cavité opératoire au fond de laquelle apparaît la brèche dural avec un fragment de racine. Si la racine est effectivement sectionnée, il faut essayer d'individualiser le bout proximal et le bout distal, et de faire une microsuture avec deux points de rapprochement. Si elle est seulement blessée latéralement, il faut la réintégrer dans le sac dural et fermer la méninge. L'attitude thérapeutique est identique à celle de la brèche dural.
- Erreur de visée pédiculaire. C'est lors du forage pour la mise en place d'une vis que du LCS jaillit par l'orifice de fraisage, témoignant de l'effraction intracanalair. Faut-il alors ouvrir le canal, ce qui complique l'intervention ? Mieux vaut attendre en tamponnant avec un coton et, le plus souvent, la fuite va se tarir.

La vis a pris un trajet intraforaminal, l'amenant au contact de la racine en cause. Lorsque le patient présente un déficit moteur postopératoire, le diagnostic est simple, le scanner de contrôle montrant le trajet extrapédiculaire et intraforaminal prouve l'origine du déficit. Il faut alors réopérer pour enlever cette vis car le déficit moteur est sans doute la conséquence d'une lésion directe du nerf mais un phénomène compressif associé ne peut être exclu et l'ablation de la vis peut apporter une amélioration.

### En postopératoire

Une fois l'opéré parfaitement réveillé et conscient, il faut procéder à un examen neurologique complet, à la recherche du déficit sensitif, moteur

ou sphinctérien qu'a entraîné le geste malheureux. Souvent, cet examen réserve une bonne surprise en ne montrant que peu ou pas de signe : la lésion n'aura été que partielle ou limitée à une racine sensitive. Mais parfois, il va montrer un pied tombant, un déficit du quadriceps ou une autre paralysie en fonction du territoire de la racine en cause.

Le plus souvent, c'est le contingent sensitif de la racine qui est atteint, engendrant donc des douleurs radiculaires. Le diagnostic est alors plus difficile si le patient présentait en préopératoire des douleurs radiculaires de cette topographie : s'agit-il de douleurs résiduelles, habituelles en postopératoire ? Ou s'agit-il de douleurs provoquées par la vis pédiculaire ?

Si les douleurs ne diminuent pas rapidement dans les jours qui suivent l'intervention, il faut penser que la vis est en cause et réopérer le patient pour enlever le matériel. Là encore, l'élément compressif peut jouer un rôle ; ne pas intervenir risque donc de transformer des douleurs compressives réversibles en des douleurs neuropathiques irréversibles.

Même si l'étiologie du déficit moteur est évidente puisque vous avez constaté la blessure radiculaire ou le mouvement provoquant un choc sur la dure-mère ou la moelle, il faut demander le plus tôt possible une IRM de contrôle qui permettra d'éliminer une lésion associée, hématome, méningocèle ou un élément compressif persistant qui imposerait une réintervention.

Une règle absolue : il faut informer le patient et le personnel paramédical de cet accident. Trop souvent, en séance d'expertise, les patients racontent que l'accident a été minimisé par le chirurgien ou que celui-ci leur a promis une récupération complète. Ils ajoutent toujours qu'ils auraient compris l'accident ou la maladresse, disant que : « *Cela peut arriver à tout le monde.* », mais ils n'excusent pas le fait que la vérité leur ait été cachée.

Aussi l'information doit-elle être la plus complète possible : puisqu'il n'est pas possible de dire d'emblée qu'un déficit est définitif ou qu'il y a des chances de récupérer, il faut laisser entrevoir un espoir tout en étant réaliste, et donc plutôt pessimiste. Il faut ensuite accompagner ce malade, lui prescrire de la rééducation, puis, un mois plus tard, faire un examen électrophysiologie pour identifier la ou les racines en cause.

## Les mesures de prévention

### Les mesures à visée pédiculaire

Comment diminuer le risque d'erreurs de visée pédiculaire, et comment éviter les trajets aberrant, transfixiant la moelle ?

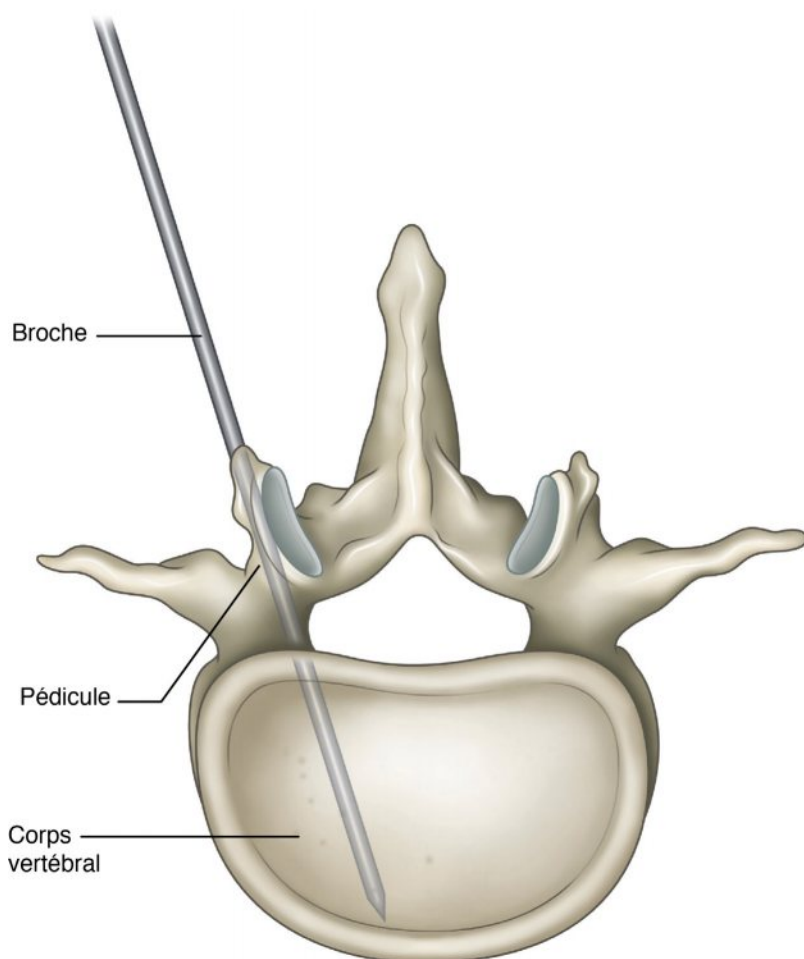
Là encore, il semble que la bonne visée pédiculaire soit assez opérateur-dépendante : la consistance, le son et la trajectoire sont des éléments qui permettent au chirurgien de savoir qu'il reste bien dans le pédicule. La chirurgie assistée par ordinateur a permis de réduire considérablement les erreurs de trajectoire mais, autant nous recommandons pour la chirurgie du rachis la magnification optique car elle est à la portée de tous, autant nous ne pouvons recommander l'usage systématique de la chirurgie assistée par ordinateur pour toutes les visées pédiculaires ; ce serait disproportionné en temps et en coût. En revanche, d'autres méthodes sont utilisées en pratique courante et réduisent le nombre d'erreurs de visée pédiculaire [40-44] (figures 2.7 à 2.10). Lors d'une reprise de visée pédiculaire, le risque d'erreur est important. La chirurgie assistée par ordinateur réduit ce risque dans une proportion très importante. L'utilisation d'un tel matériel n'est pas disproportionnée dans de tels cas où une nouvelle erreur peut avoir des conséquences dramatiques.

### L'arrachement radiculaire

Autant le dire d'emblée, une telle complication ne doit pas se produire ; en expertise, étant évitable, elle constitue une maladresse chirurgicale engageant donc la responsabilité du chirurgien. Même lors d'une intervention pour récurrence de hernie discale, où la racine peut être tellement englobée dans de la fibrose qu'il est très difficile de retrouver les plans de dissection, tout doit être mis en œuvre pour l'éviter.

Les moyens pour mettre à l'abri le patient d'une telle complication sont : se magnifier optiquement ; récliner la dure-mère avec une spatule et la décoller progressivement du ligament jaune et de l'os avant d'enlever ceux-ci. Surtout se servir de la pince Kérisson comme un skieur nautique de ses skis : l'extrémité antérieure relevée vers le haut. Le talon de la pince doit servir à compléter





**Figure 2.7.** Visée pédiculaire : essai de trajectoire.

le décollement obtenu avec la spatule, avant de refermer le mors pour ne pas arracher ou sectionner.

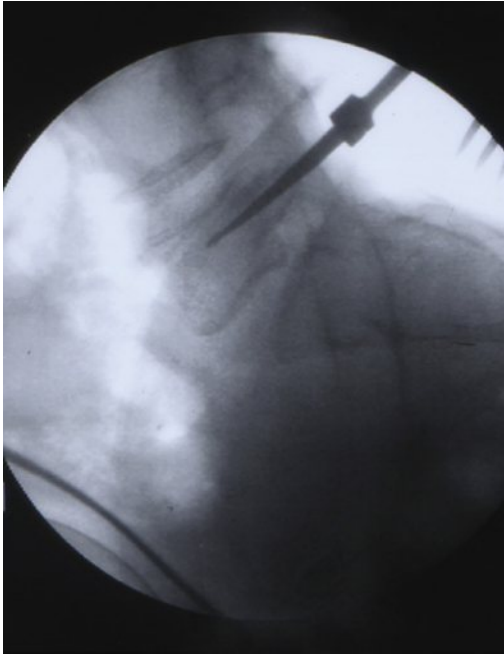
Si la dure-mère a été ouverte, protéger les racines avec un coton humide et refermer la méninge avant de continuer l'intervention.

## Les formes cliniques

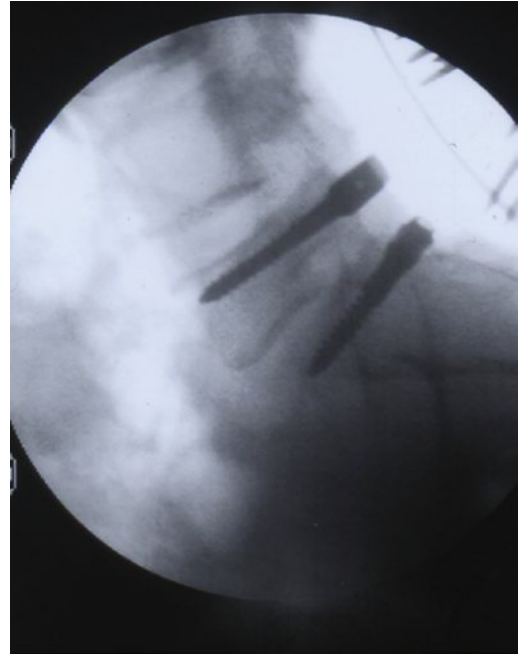
### Le rachis lombosacré

Il s'agit le plus souvent de lésions radiculaires lors de chirurgie de récurrence de hernie discale ou

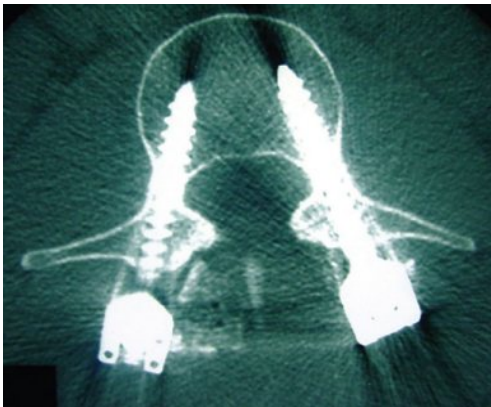
de canal lombaire. Une forme particulière, les lésions du plexus sacré lors de l'abord antérieur du rachis, entraînant des lésions génito-urinaires. Le mécanisme lésionnel est l'étirement réalisé lors de la mise en place du matériel ou par le matériel lui-même [45]. C'est le cas, par exemple, des problèmes sphinctériens ou sexuels observés dans les suites immédiates de la chirurgie du rachis lombaire par voie antérieure [46]. L'étirement du plexus sympathique peut même engendrer des troubles isolés de la fécondité chez l'homme.



**Figure 2.8.** Visée pédiculaire : contrôle peropératoire de l'essai de trajectoire.



**Figure 2.10.** Visée pédiculaire : contrôle peropératoire de la position.



**Figure 2.9.** Visée pédiculaire : contrôle de la position.

## Le rachis thoracique

Les complications les plus graves et dramatiques provoquées par ce mécanisme d'étirement ou de redressement sont les paraplégies peropératoires de la chirurgie corrective de la scoliose.

## La description clinique

Elle est simple : c'est le plus souvent chez un enfant ou un adolescent la constatation, au réveil d'une intervention, le plus souvent extracanalair mais très étendue, de redressement stabilisation d'une cyphoscoliose, d'une paraplégie complète. L'IRM de contrôle mettra en évidence un hypersignal de souffrance intramédullaire étendu le plus souvent en thoracique moyen et inférieur.

## Le mécanisme de la complication

Il est moins simple : contusion de la moelle sur le sommet de la déformation lors des manœuvres de redressement ? Ischémie par vasospasme ou sténose de l'artère spinale antérieure ? Une cause très rare est la compression directe par un crochet pédiculaire de l'artère intercostale porteuse de l'artère spinale antérieure.

La fréquence de cette complication est assez importante, entre 2 et 5 % suivant les publications.



## Comment prévenir cette complication ?

Aucun moyen ne permet de l'éviter avec 100 % de certitude. En revanche, un certain nombre de dispositions peuvent être prises pour diminuer le risque : la réalisation d'un examen clinique neurologique complet en préopératoire, l'existence d'un signe de Babinski, de la notion de mictions impérieuses ou d'une dysurie, ou la découverte de troubles de la sensibilité profonde témoignent d'une souffrance médullaire débutante et doivent rendre particulièrement circonspect.

- La pratique d'une IRM de toute la moelle épinière devrait être systématique : elle renseigne sur la taille du canal, la tension de la moelle au sommet de la cyphose, l'existence d'un signal de souffrance médullaire, et l'existence d'anomalies associées telle qu'une malformation d'Arnold Chiari.
- Le contrôle péropératoire des potentiels évoqués sensitifs est un élément important de surveillance qui renseigne sur une éventuelle souffrance médullaire lors du redressement. Il faut cependant savoir que c'est une sécurité partielle qui ne renseigne que sur l'état des cordons sensitifs de la moelle. Une paraplégie peut être découverte en postopératoire chez un opéré dont les potentiels évoqués sont restés parfaitement normaux pendant toute l'intervention : celle-ci a étiré indirectement l'artère spinale antérieure, provoquant une paraplégie motrice par ischémie des cordons antérieurs de la moelle.
- Il faut s'assurer auprès des anesthésistes que le maintien d'une tension artérielle moyenne au niveau de départ est une priorité : une diminution de la perfusion médullaire pendant l'intervention peut décompenser un état fragile qui aurait supporté l'intervention sans chute de tension.

Toutes ces précautions permettent de diminuer la fréquence des paraplégies peropératoires pour cyphoscoliose, mais ne mettent pas totalement à l'abri le chirurgien de cette redoutable complication [47-50]. Celle-ci peut également se voir après simple mise en place d'un corset plâtré dans cette pathologie.

La fréquence des paraplégies postopératoires après laminectomie pour hernie discale a fait

proscrire cette technique. L'abord antérieur ou postérolatéral n'est pas cependant exempt de ce risque de contusion médullaire. Il faut toujours s'assurer en cas d'abord postérolatéral du niveau de l'artère spinale antérieure par une artériographie préopératoire.

## Le rachis cervical

C'est à ce niveau que les conséquences seront les plus dramatiques puisque la contusion médullaire risque de provoquer une tétraplégie et les paralysies radiculaires, une diminution de la fonctionnalité du membre supérieur. D'autre part, les vertèbres sont plus fragiles qu'aux autres étages de la colonne vertébrale et les ostéophytes plus fréquents dans la pathologie.

- L'abord postérieur par laminectomie dans les sténoses canalaire comporte donc un risque de tétraplégie : il faut donc être très prudent et précautionneux dans la réalisation de la laminectomie en évitant tout microtraumatisme.
- L'abord antérieur. La chirurgie du rachis cervical par voie antérieure est une chirurgie simple et aisée à partir du moment où elle est pratiquée avec un microscope opératoire. Sans magnification optique, elle peut prendre l'apparence d'une chirurgie difficile, au fond d'un orifice étroit où se confondent fragments de disque, lambeaux de ligament vertébral commun, dure-mère et, parfois, de la même couleur blanche, la moelle épinière.

Dans les lésions discarthrosiques, la résistance de l'os compressif expose au risque de contusion lors des mouvements de force à pratiquer pour l'enlever avec une pince classique. Il faut donc fraiser la base d'implantation du bec ostéophytique avant de le détacher avec des micropinces Kérisson dont le talon, beaucoup moins épais, est certes moins puissant mais beaucoup moins agressif.

Lors de la chirurgie du rachis cervical par voie antérieure, le risque de laisser en place un fragment de disque ou d'ostéophyte existe, compte tenu du fait que le champ de vision au fond de la cavité opératoire est limité. Lors de la mise en place de la cage intersomatique, le fragment sera refoulé vers l'avant, comprimant la moelle et pouvant

causer une tétraplégie. Le moyen d'éviter cette redoutable complication est de s'assurer, à la fin de la résection de la hernie discale ou de l'ostéophyte, en ouvrant le ligament vertébral commun antérieur, que la dure-mère est visible, libre, et qu'un crochet mousse peut passer librement en arrière de la vertèbre sus- et sous-jacente. La cage ou le greffon peuvent alors être mis en place en toute tranquillité, à condition de choisir le bon calibre.

La fragilité des vertèbres cervicales expose plus qu'aux autres niveaux à des déformations causées par le matériel : l'écarteur intersomatique utilisé pour introduire la cage risque de fracturer ou de tasser le corps vertébral sus- ou sous-jacent. Cela cause un défaut de stabilisation et peut être la source de douleurs postopératoires. Pour éviter cette complication, il vaut mieux se contenter d'un matériel de petite taille sans chercher absolument à gagner de la hauteur, et surtout ne pas forcer pour introduire le matériel.

C'est également le cas des paralysies récurrentielles ou des syndromes de Claude Bernard Horner ou des dysphagies observées au réveil de chirurgie du rachis cervical par voie antérieure [51-55]. Ces complications, parfois définitives, sont handicapantes pour les patients et sources de nombreuses plaintes. Considérées pendant longtemps comme des accidents médicaux non fautifs, des aléas thérapeutiques, elles sont considérées, depuis un arrêt de la Cour de cassation de 2012, comme des maladroites chirurgicales, cet arrêt ayant édicté que léser un organe qui n'est pas directement visé par une intervention engage la responsabilité du chirurgien.

Comment les éviter ? Il faut avoir présent à l'esprit en permanence que l'environnement anatomique du rachis est constitué d'éléments nerveux fragiles et très sensibles à l'étirement. Plutôt que trop écarter pour mieux voir, il vaut mieux prendre des loupes ou un microscope, et surtout relâcher périodiquement les écarteurs.

## Références

31. Nakashima H, Yukawa Y, Imagama S, Kanemura T, Kamiya M, Yanase M, Ito K, Machino M, Yoshida G, Ishikawa Y, Matsuyama Y, Ishiguro N, Kato F. Complications of cervical pedicle screw fixation for nontraumatic lesions: a multicenter study of 84 patients. *J Neurosurg* 2012 Mar;16(3):238-47.
32. Hicks JM, Singla A, Shen FH, Arlet V. Complications of pedicle screw fixation in scoliosis surgery: a systematic review. *Spine* 2010 May 15;35(11):E465-70.
33. Gautschi OP, Schatlo B, Schaller K, Tessitore E. Clinically relevant complications related to pedicle screw placement in thoracolumbar surgery and their management: a literature review of 35,630 pedicle screws. *Neurosurg Focus* 2011 Oct;31(4):E8.
34. Sugimoto Y, Tanaka M, Gobara H, Misawa H, Kunisada T, Ozaki T. Management of lumbar artery injury related to pedicle screw insertion. *Acta Medica Okayama* 2013;67(2):113-6.
35. Parker SL, Amin AG, Santiago-Dieppa D, Liauw JA, Bydon A, Sciubba DM, Wolinsky JP, Gokaslan ZL, Witham TF. Incidence and clinical significance of vascular encroachment resulting from freehand placement of pedicle screws in the thoracic and lumbar spine: analysis of 6816 consecutive screws. *Spine* 2014 Apr 15;39(8):683-7.
36. Abumi K, Shono Y, Ito M, Taneichi H, Kotani Y, Kaneda K. Complications of pedicle screw fixation in reconstructive surgery of the cervical spine. *Spine* 2000 Apr 15;25(8):962-9.
37. Mac-Thiong JM, Parent S, Poitras B, Joncas J, Hubert L. Neurological outcome and management of pedicle screws misplaced totally within the spinal canal. *Spine (Phila Pa 1976)* 2013 Feb 1;38(3):229-37.
38. Morishita Y, Maeda T, Ueta T, Naito M, Shiba K. Pathophysiological effects of lumbar instrumentation surgery on lumbosacral nerve roots in the vertebral foramen: measurement of local pressure of intervertebral foramen. *Spine (Phila Pa 1976)* 2014 Oct 1;39(21).
39. Podnar S. Cauda equina lesions as a complication of spinal surgery. *Eur* 2010 Mar;19(3):451-7.
40. Ravi B, Zahrai A, Rampersaud R. Clinical accuracy of computer-assisted two-dimensional fluoroscopy for the percutaneous placement of lumbosacral pedicle screws. *Spine* 2011 Jan 1;36(1):84-91.
41. Santos ER, Sembrano JN, Yson SC, Polly DW Jr. Comparison of Open and Percutaneous Lumbar Pedicle Screw Revision Rate Using 3-D Image Guidance and Intraoperative CT. *Orthopedics* 2015 Feb 1;38(2):e129-34.
42. Costa F, Cardia A, Ortolina A, Fabio G, Zerbi A, Fornari M. Spinal navigation: standard preoperative versus intraoperative computed tomography data set acquisition for computer-guidance system: radiological and clinical study in 100 consecutive patients. *Spine* 2011 Nov 15;36(24):2094-8.
43. Uehara M, Takahashi J, Ikegami S, Mukaiyama K, Kuraishi S, Shimizu M, Futatsugi T, Ogihara N, Hashidate H, Hirabayashi H, Kato H. Screw perforation features in 129 consecutive patients performed computer-guided cervical pedicle screw insertion. *Eur* 2014 Oct;23(10):2189-95.

44. Hojo Y, Ito M, Suda K, Oda I, Yoshimoto H, Abumi K. A multicenter study on accuracy and complications of freehand placement of cervical pedicle screws under lateral fluoroscopy in different pathological conditions: CT-based evaluation of more than 1,000 screws. *Eur J*. 2014 Oct;23(10):2166–74.
45. Cramer DE, Maher PC. Major neurologic deficit immediately after adult spinal surgery: incidence and etiology over 10 years at a single training institution. *J Spinal Disord Tech* 2009 Dec;22(8):565–70.
46. Quraishi NA, Konig M, Booker SJ, Shafafy M, Boszczyk BM, Grevitt MP, Mehdi H. Access related complications in anterior lumbar surgery performed by spinal surgeons. *Eur Spine J* 2013 Mar;22(Suppl 1):S16–20.
47. Hausmann ON, Böni T, Pfirrmann CW, Curt A, Min K. Preoperative radiological and electrophysiological evaluation in 100 adolescent idiopathic scoliosis patients. *Eur Spine J*. 2003 Oct;12(5):501–6.
48. Unnikrishnan R, Renjithkumar J, Menon VK. Adolescent idiopathic scoliosis: Retrospective analysis of 235 surgically treated cases. *Indian J Orthop* 2010 Jan;44(1):35–41.
49. Bhagat S, Durst A, Grover H, Blake J, Lutchman L, Rai AS, Crawford R. An evaluation of multimodal spinal cord monitoring in scoliosis surgery: a single centre experience of 354 operations. *Eur Spine J*. 2015 Jan 25 [Epub ahead of print].
50. Hamilton DK, Smith JS, Sansur CA, Glassman SD, Ames CP, Berven SH, Polly DW Jr, Perra JH, Knapp DR, Boachie-Adjei O, McCarthy RE, Shaffrey CI, Scoliosis Research Society Morbidity, Mortality, Committee. Rates of new neurological deficit associated with spine surgery based on 108,419 procedures: a report of the scoliosis research society morbidity and mortality committee. *Spine J* 2011 Jul 1;36(15):1218–28.
51. Pickett GE, Sekhon LH, Sears WR, Duggal N. Complications with cervical arthroplasty. *J Neurosurg* 2006 Feb;4(2):98–105.
52. Short-term complications and long-term results of expansive open-door laminoplasty for cervical stenotic myelopathy. *Spine J*. 2001 Jan-Feb; 1(1) ;26-30.
53. Bayley E, Boszczyk BM, Chee Cheong RS, Srivastava A. Major neurological deficit following anterior cervical decompression and fusion: what is the next step? *Eur J* 2015 Jan;24(1):162–7.
54. Nanda A, Sharma M, Sonig A, Ambekar S, Bollam P. Surgical complications of anterior cervical discectomy and fusion for cervical degenerative disk disease: a single surgeon's experience of 1,576 patients. *World Neurosurg*. 2014 Dec;82(6):1380–7.
55. Fountas KN1, Kapsalaki EZ, Nikolakakos LG, Smisson HF, Johnston KW, Grigorian AA, Lee GP, Robinson JS Jr. Anterior cervical discectomy and fusion associated complications. *Spine (Phila Pa 1976)* 2007 Oct 1;32(21):2310–7.
55. Bozok S, Ilhan G, Destan B, Gokalp O, Gunes T. Approach to the vascular complications of lumbar disc surgery. *Vascular* 2013 Apr;21(2):79–82.

# Chapitre 3

## Les lésions peropératoires d'autres organes

### Plan du chapitre

La plaie des vaisseaux iliaques lors de la chirurgie pour hernie discale  
Les plaies des vaisseaux du cou  
Les lésions d'autres organes

Ces complications varient en fonction du siège de l'acte opératoire. Au niveau lombaire, ce sont le plus souvent les lésions des gros vaisseaux iliaques. Au niveau cervical, ce sont les atteintes de l'axe aérodigestif et des vaisseaux cervicaux.

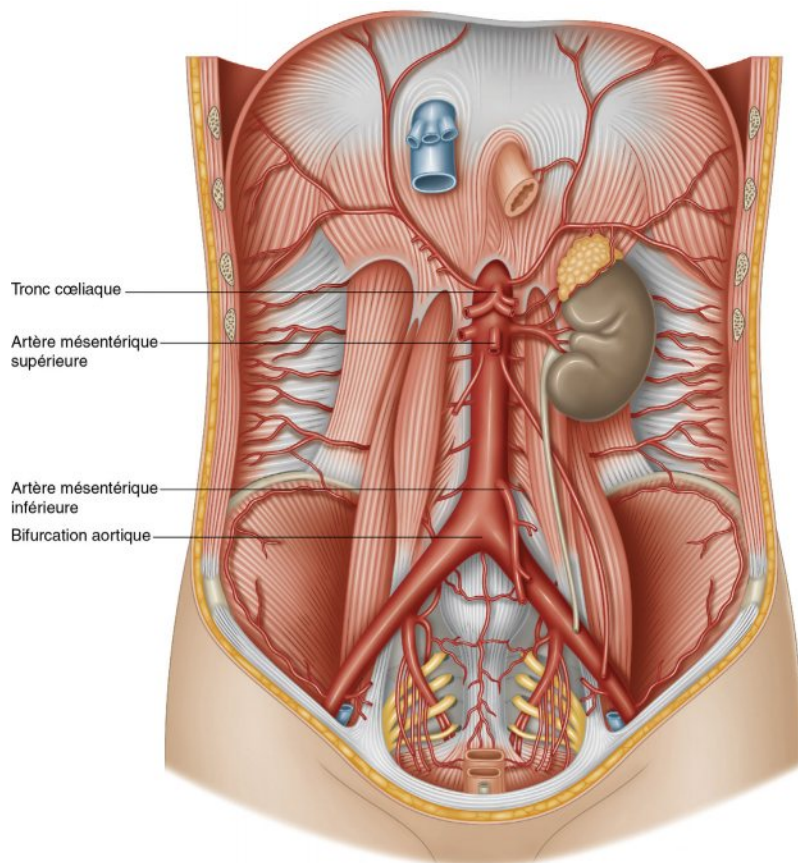
### La plaie des vaisseaux iliaques lors de la chirurgie pour hernie discale

C'est l'atteinte d'une artère ou d'une veine iliaque lors de l'ablation d'une hernie discale, plus précisément lors de l'ablation de la partie toute antérieure du disque à la fin de l'intervention [55, 56]. Les vaisseaux iliaques passent directement en avant du rachis lombaire dont ils ne sont séparés que par le ligament vertébral commun antérieur [57, 58] (figures 3.1 à 3.5). Celui-ci présente un aspect blanc nacré identique à la couleur du disque intervertébral, sa résistance est variable ; il peut même parfois être déhiscent. L'accident survient le plus souvent lorsque le chirurgien, armé de la pince à disque, procède à l'ablation de fragments de disque situés à la partie toute antérieure de l'espace intersomatique, donc tout au fond de la cavité opératoire. En se refermant sur ce que l'opérateur pense être du disque, la pince saisit puis arrache des lambeaux de ligament et traumatise la paroi vasculaire (figures 3.6 et 3.7). Le diagnostic est souvent évident, notamment en cas de lésion artérielle : un flot de sang jaillit par l'espace intersomatique dans

la cavité opératoire qu'elle remplit. À l'aide de l'aspirateur, le chirurgien peut distinguer que le saignement vient du fond de l'espace intervertébral. Le diagnostic est parfois plus difficile quand il s'agit de sang veineux, et que le tassement de tissus hémostatique sous pression dans l'espace arrive à donner l'illusion d'une hémostase réussie. C'est alors le collapsus alertant les anesthésistes qui permettra de redresser le diagnostic.

La prise en charge de la complication doit être immédiate : il faut tasser quelques compresses dans la cavité opératoire, retourner le malade et lui ouvrir l'abdomen avec l'aide d'un chirurgien vasculaire, si la chance en place un dans le voisinage, sinon tout seul, pour tenter d'éviter le décès du malade. La plaie vasculaire est souvent évidente et suturable. La résolution du problème dépend de la rapidité du geste et de la qualité de la réanimation.

Est-il possible d'éviter cette complication tragique ? Tous les cas vus en expertise se sont produits avec le même instrument : la pince à disque. Qu'il soit droit ou coudé, si cet instrument est indispensable pour procéder à l'ablation du disque, son utilisation avec quelques précautions diminue fortement le risque de plaie vasculaire. Il ne faut pas s'en servir pour détacher ou arracher des fragments de disque ; la pince à disque ne doit être utilisée que pour saisir et enlever des morceaux de disque préalablement détachés du disque, ou des plateaux vertébraux, ou encore du ligament intervertébral. Pour détacher ces portions de disque, il faut utiliser une curette de la taille adaptée à l'espace, en faisant des mouvements tournants. La partie mousse de la curette, reposant ainsi soit sur le disque restant, soit sur le ligament, ne peut produire d'effraction antérieure



**Figure 3.1.** Schéma mettant en évidence la proximité des vaisseaux artériels avec le plan prévertébral.

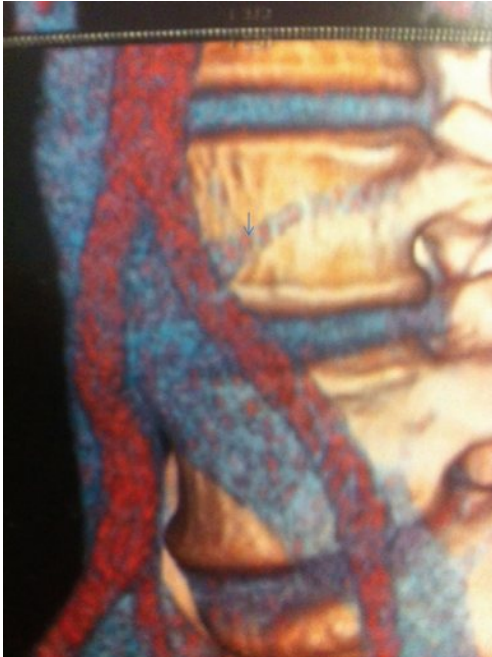jusqu'aux vaisseaux. Avec la pince, le chirurgien se saisit du fragment de disque détaché avec la curette et peut l'enlever sans pratiquer la moindre traction. S'il sent une résistance, il doit ouvrir la pince, la ressortir et reprendre la curette. Dans ces conditions, il n'y a pas de risques de provoquer une blessure vasculaire. Certains chirurgiens préconisent également de ne procéder qu'à l'ablation de la partie postérieure du disque. S'il est inutile de vouloir retirer à tout prix la partie la plus antérieure du disque, il faut cependant en enlever suffisamment pour éviter au maximum le risque de récurrence. Là encore, la curette permet de discerner ce qui est disque dégénéré qui se laisse fragmenter facilement, de l'éventuel résidu discal sain qui est élastique et consistant. L'approche par voie antérieure du rachis lombaire ne met pas à l'abri de cette complication [59, 60].

Au niveau du rachis cervical, le principal risque est l'artère vertébrale, mais lors de l'abord antérieur, la carotide ou la jugulaire sont parfois blessées.

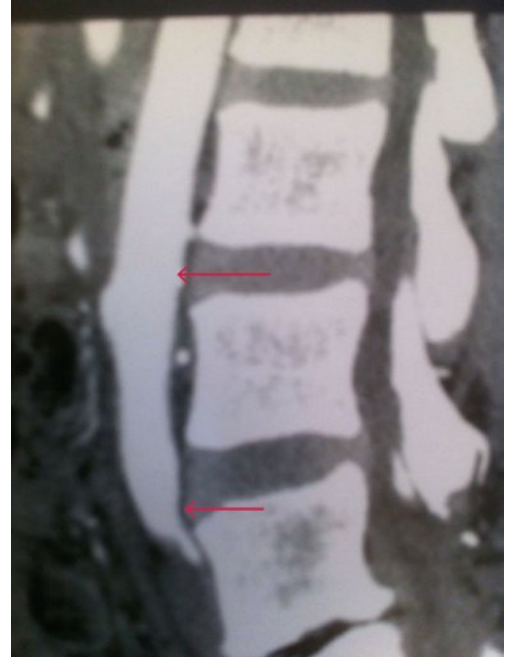
Du point de vue expertal, la plaie vasculaire, longtemps considérée comme un accident médical sans faute, rentre depuis 2 ans dans le champ d'application de l'arrêt de la cour de Cassation : un organe non directement visé par l'acte chirurgical a été atteint ; il s'agit donc d'une maladresse chirurgicale, ce qui est somme toute normal puisqu'elle peut être évitée.

Exceptionnellement, ces plaies vasculaires peuvent passer inaperçues d'emblée, puis se révéler à distance de l'intervention par une symptomatologie d'anévrisme artériel ou de fistule artérioveineuse ou de dissection vertébrale [61].

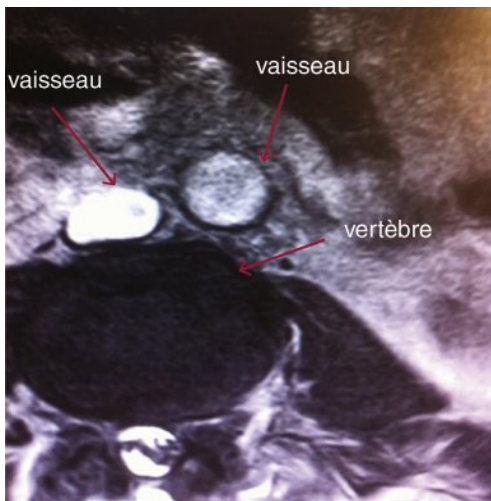




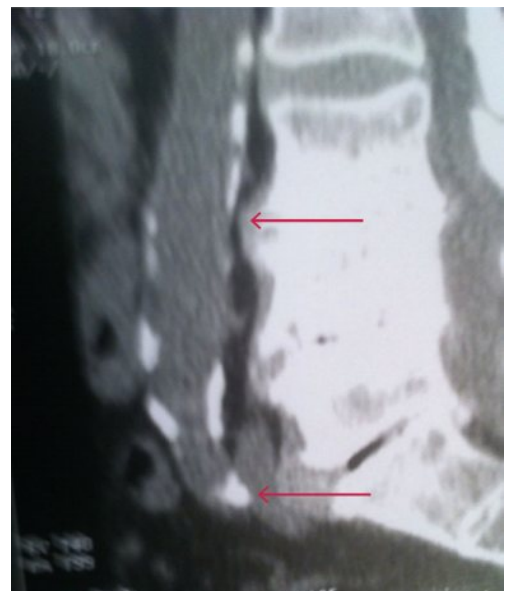**Figure 3.2.** Examen mettant en évidence l'intime proximité entre la partie antérieure du rachis et les vaisseaux abdominaux.



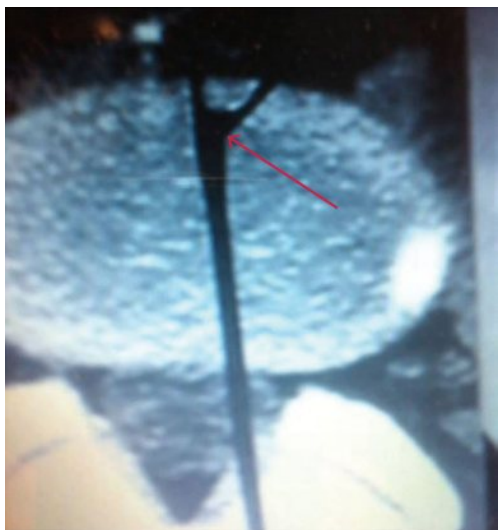
**Figure 3.4.** Imagerie mettant en évidence l'étroite proximité entre les vaisseaux et la partie antérieure de la vertèbre.



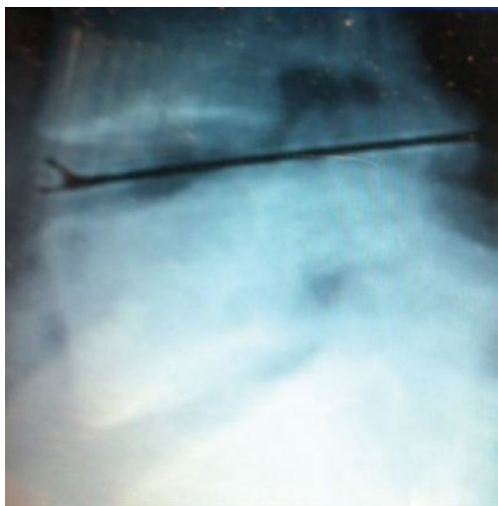
**Figure 3.3.** Imagerie mettant en évidence l'étroite proximité entre les vaisseaux et la partie antérieure de la vertèbre.



**Figure 3.5.** Imagerie montrant la proximité de l'aorte, de l'artère iliaque et de la saillie discale.



**Figure 3.6.** Pince à disque débordant la partie antérieure de l'espace intervertébral.



**Figure 3.7.** Pince à disque débordant la partie antérieure de l'espace intervertébral.

## Cas clinique 11

### Blessure de l'artère iliaque

Au mois d'août, Mme K. présente une douleur lombaire et sciatique gauche pour lesquelles elle consulte son médecin traitant qui lui prescrit un traitement antalgique.

La douleur persistant et devenant invalidante, il est proposé à Mme K. une intervention chirurgicale,

programmée en décembre, qu'elle accepte, et pour laquelle elle signe un consentement éclairé.

Le 19 décembre, intervention par le Dr A., chirurgien orthopédiste. Le compte rendu opératoire fait état d'un abord de la racine L5 gauche, soulevée par une volumineuse hernie discale, et, après « *ouverture du ligament commun vertébral postérieur puis ablation d'un gros fragment herniaire, curetage soigneux du disque. Hémostase* ». L'intervention se déroule donc sans problème d'après le compte rendu opératoire, et la patiente est transférée dans sa chambre.

Rapidement après, apparaissent un engourdissement et une difficulté à relever son pied droit, ainsi qu'une douleur aiguë du pied droit. Devant la constatation de ce déficit moteur L5 droit, dans la mesure où il existait également une saillie discale L3-L4 sur le scanner préopératoire, le Dr A. décide d'une réintervention le lendemain, 20 décembre.

Cette réintervention aborde l'espace L4-L5 avec une exploration de la racine L5 droite où il n'y a pas de compression. Il est noté : « (...) *on agrandit la laminectomie sur tout l'étage sus-jacent* » afin d'enlever la hernie qui est notée « *volumineuse* ». Il n'y a pas de problème d'hémostase ; la patiente est transférée dans sa chambre. Il n'y a pas de soulagement de la douleur et la patiente présente toujours son déficit moteur.

Le 22 décembre, un refroidissement du membre inférieur droit apparaît, évoquant une ischémie : une intervention est décidée et pratiquée par le Dr C., chirurgien vasculaire, assisté par le Dr A. L'artériographie pratiquée en péropératoire révèle une thrombose de l'artère iliaque primitive droite. Dans les suites de cette intervention, un angioscanner est réalisé, qui met en évidence un faux anévrisme de l'artère iliaque en regard de l'étage L4-L5. Un stent est placé sur l'artère iliaque droite pour protéger l'anévrisme.

Mme K. gardera un steppage du pied et des douleurs neuropathiques.

### Commentaires

Le chirurgien a pour habitude d'enlever le disque à la pince à disque tant qu'il a l'impression qu'il reste du disque dans l'espace. Cette technique est la source de toutes les plaies de vaisseaux iliaques.

Cette complication peut être évitée par l'emploi de curettes mousse pour détacher les fragments de disque avant de les sortir avec la pince à disque, sans pratiquer de traction si le fragment ne vient pas.

## Les plaies des vaisseaux du cou

Dans la chirurgie du rachis cervical par voie antérieure, des plaies de la veine jugulaire ou de la carotide peuvent se voir lors de la voie d'abord : il s'agit là d'erreurs de dissection ou de plaies produites par l'utilisation d'écarteurs à griffes, qui peuvent être évitées facilement.

Plus fréquemment décrite, la lésion de l'artère vertébrale par l'instrument procédant au curetage de la partie latérale du disque et atteignant ainsi l'artère dans le canal vertébral. Pour éviter ce risque, il faut savoir ne pas s'aventurer dans la partie toute latérale du disque, en dehors du plan du trou de conjugaison.

### Cas clinique 12

#### Blessure de la carotide

En septembre, Mme E. présente des douleurs cervicales irradiant vers l'épaule droite. Elle est adressée en consultation auprès du Dr G., neurochirurgien, qui note un examen clinique normal. L'IRM pratiquée montre une image de hernie discale C4-C5 légèrement latéralisée à droite. Il pose l'indication opératoire.

Le 13 février, la patiente est opérée par le Dr G. Le compte rendu opératoire fait état de : « *Sous anesthésie locale et sous neuroleptanalgie, très courte incision de 2 mm sur la face antérieure du cou en regard de C4C5. Une injection de sérum physiologique réalise le test de provocation de douleur, et est positif, reproduisant la douleur cervicale et de l'épaule droite. Dissectomie de fragments de substance discale qui sont adressés à l'anatomie pathologique, à la tréphine qui ramène de nombreuses « carottes » de substance discale, sous contrôle radioscopique. Les fragments pèsent 300 mg environ et sont adressés à l'anatomie pathologique. La patiente, vigile sous neuroleptanalgie, avec laquelle le dialogue est entretenu durant toute la procédure, affirme en fin d'intervention ne plus souffrir de sa névralgie cervico-brachiale, alors que ces douleurs étaient présentes au début de l'intervention. Lavage abondant du disque avec du sérum. Lorsque le tube de travail est retiré, on constate un saignement artériel au niveau de l'orifice cutané, puis la patiente présente une détresse respiratoire aiguë qui nécessite une intubation difficile.* »

Le Dr L., chirurgien vasculaire qui se trouvait dans une salle d'opération voisine, est aussitôt appelé : il

pratique une cervicotomie exploratrice qui révèle une plaie de la face antérieure de la carotide et une plaie de la paroi postérieure droite du pharynx de 15 mm de long. Cette plaie est suturée. Lors de l'exploration cervicale, le Dr L. découvre un hématome ayant décollé la face antérieure du ligament vertébral antérieur, et c'est en évacuant cet hématome qu'est découverte la plaie de la paroi postérieure du pharynx. La patiente est ensuite transférée en urgence dans un service de réanimation chirurgicale.

À son arrivée en réanimation, la patiente est intubée, ventilée et sédaturée. Lors de l'arrêt de la sédation, elle répond aux ordres simples ; il n'y a pas de déficit moteur. Compte tenu de l'œdème pharyngé associé, une extubation immédiate n'est pas indiquée, et la patiente est de nouveau sédaturée jusqu'au 18 février, où elle est extubée. Elle présente alors un état confusionnel avec somnolence, aphasie, un déficit sensitivomoteur gauche avec une hypotonie prédominant au membre supérieur, évoquant une hémiparésie, avec une déviation du regard vers la droite. Un scanner cérébral met en évidence un accident vasculaire cérébral ischémique sylvien droit. L'écho-Doppler objective une thrombose complète de la carotide interne et externe droite.

Il n'y a pas d'indication chirurgicale et un traitement anticoagulant par héparine est poursuivi.

23 février 2004, une angio-IRM montre la persistance de la thrombose. L'état de la patiente va s'améliorer, avec disparition du déficit gauche et récupération des fonctions cognitives. Sur le plan du langage, une récupération s'amorce, d'après la famille, avec « (...) *une bonne compréhension, une négligence visuelle gauche, une apraxie constructive, une bonne orientation, pas de séquelle frontale.* »

#### Commentaires

Il s'agit là d'une lésion directe de la carotide et du pharynx qu'une technique précautionneuse et rigoureuse doit permettre d'éviter.

## Les lésions d'autres organes

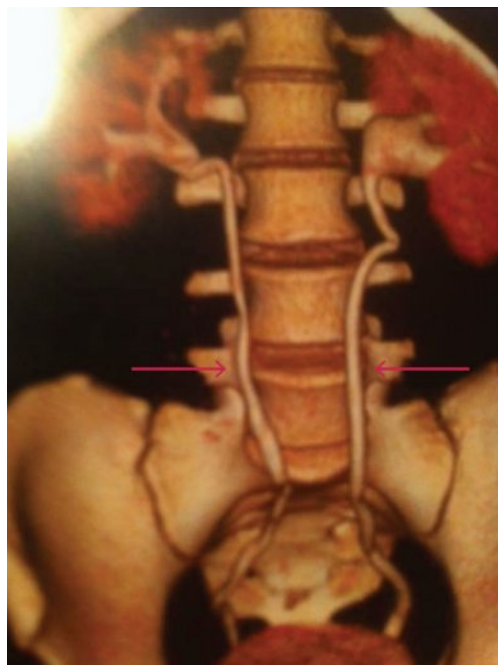La chirurgie du rachis dorsal par voie antérieure est souvent compliquée d'une ouverture de la plèvre ; il s'agit plus d'un incident péroperatoire que d'un accident, et qui guérit le plus souvent sans séquelle avec le traitement de l'épanchement pleural.

Plus graves sont les lésions de l'axe aérodigestif dans la chirurgie du rachis cervical par voie antérieure. Que ce soit du fait d'une blessure par une

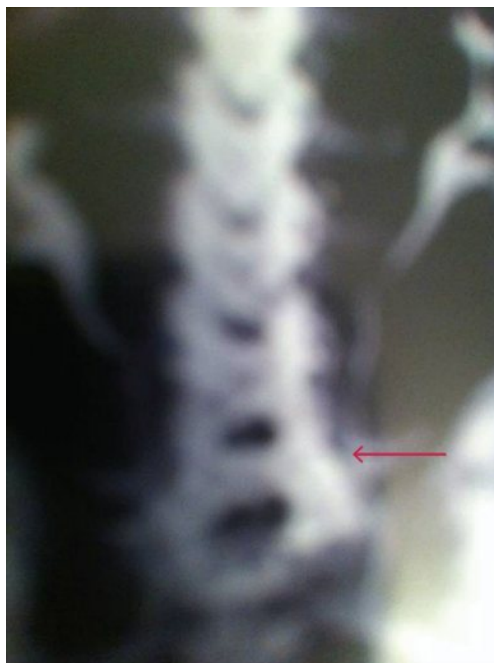griffe d'un écarteur mal protégé, par un coup de bistouri ou de pince à disque, ou encore lors de la mise en place d'une cage, ces lésions sont dues à la saillie dans le plan chirurgical d'une partie de l'œsophage. Le diagnostic est rarement fait en péropératoire ; c'est le plus souvent dans les suites que le patient va se plaindre de dysphagie ou d'une sensation de corps étranger. Parfois, c'est à l'occasion de fausses routes ou lors d'une complication infectieuse (*cf.* chapitre complications infectieuses) que le diagnostic sera fait grâce à une endoscopie ou une opacification de l'œsophage. Le traitement consiste à suturer la plaie [62, 63].

La prévention de cette complication réside dans la pratique de mesures de précautions : protéger des griffes de l'écarteur, s'assurer que celui-ci ne dérape pas sur la paroi du pharynx ou de l'œsophage, ne pas laisser l'axe digestif faire saillie dans le champ opératoire.

Dans la chirurgie du rachis lombaire, outre les lésions des vaisseaux que nous avons vues, des lésions du tube digestif peuvent se produire [64], ainsi que de l'uretère (figures 3.8 et 3.9).



**Figure 3.8.** Schéma montrant le trajet de l'uretère et son voisinage avec l'espace prévertébral.



**Figure 3.9.** Imagerie montrant le trajet de l'uretère et son voisinage avec l'espace prévertébral.

## Cas clinique 13

### Blessure de l'uretère

Depuis le début de l'année, Mme B. présente une douleur lombaire irradiant dans le territoire du nerf sciatique droit. Elle accouche en juin. Devant la persistance des douleurs, son médecin traitant l'adresse à un rhumatologue qui prescrit des médicaments antalgiques, ce qui permet une amélioration avec une certaine régression de la douleur.

Deux ans plus tard, les douleurs réapparaissent. Une IRM met en évidence une hernie discale. Mme B. consulte le Dr R., chirurgien orthopédiste, qui programme une intervention pour le 1<sup>er</sup> octobre.

Le compte rendu opératoire fait mention d'une « exérèse de la hernie discale à la pince à disque qui est sous-ligamentaire et de taille moyenne. Il n'existe pas véritablement de volumineux séquestre et le disque apparaît relativement vide. On complète la discectomie à la pince à disque. Lors de cette manœuvre, on pince une structure indéterminée que l'on tente d'extraire. Cette structure ne semble pas correspondre à un matériel discal ni à une racine ». Le Dr R. évoque la possibilité d'une lésion de l'uretère.



Dès son réveil, la patiente est transférée dans le service d'urologie de l'hôpital B. où, du fait d'une rétention vésicale, une sonde est mise en place.

Le 2 octobre, un scanner abdominopelvien met en évidence une plaie urétérale gauche au niveau lombaire avec un urinome rétropéritonéal. Un drain de néphrostomie percutanée gauche est alors mis en place, mais cet acte est difficile à effectuer car les cavités rénales gauches ne sont pas dilatées. Une lombotomie est alors pratiquée qui permet d'accéder à l'uretère lacéré sur 3 à 4 cm. L'uretère est lié en deux endroits et « (...) *le défaut entre les extrémités distales et proximales de l'uretère apparaît donc important et ne permet pas d'envisager une réparation immédiate par suture directe terminoterminal des deux extrémités urétérales.* »

Finalement, le 19 décembre, Mme B. subit une intervention d'autotransplantation rénale qui permet la suture de la voie excrétrice directement sur la vessie depuis le moignon urétéral restant.

Les suites sont simples.

#### Commentaires

Il s'agit là d'une complication péropératoire exceptionnelle mais ayant eu de lourdes conséquences. Comme pour les plaies vasculaires, c'est l'usage de la pince à disque au fond de l'espace, donc à l'aveugle, qui en est responsable.

#### Références

56. SaK, Ozer ZG, Senkaya I, Türe M. Vascular injury during lumbar disc surgery. Report of two cases; a review of the literature. *Vasa* 1996;25(4):378-81.

57. Ganesan C, Petrus L, Ross IB. Regarding the possibility of anterior vascular injury from the posterior approach to the lumbar disc space: an anatomical study. *Spine* 2012 Oct 15;37(22):E1371-5.
58. Vaccaro AR, Kepler CK, Rihn JA, Suzuki H, Ratliff JK, Harrop JS, Morrison WB, Limthongkul W, Albert TJ. Anatomical relationships of the anterior blood vessels to the lower lumbar intervertebral discs: analysis based on magnetic resonance imaging of patients in the prone position. *J Bone Joint Surg Am* 2012 Jun 20;94(12):1088-94.
59. Zahradnik V, Lubelski D, Abdullah KG, Kelso R, Mroz T, Kashyap VS. Vascular injuries during anterior exposure of the thoracolumbar spine. *Ann Vasc Surg* 2013 Apr;27(3):306-13.
60. Assina R, Majmundar NJ, Herschman Y, Heary RF. First report of major vascular injury due to lateral transpoas approach leading to fatality. *J Neurosurg* 2014 Nov;21(5):794-8.
61. Dickerman RD, Zigler JE. Atraumatic vertebral artery dissection after cervical corpectomy: a traction injury? *Spine* 2005 Nov 1;30(21):E658-61.
62. Paradells VR, Pérez JB, Vicente FJ, Florez LB, de la Viuda MC, Villagrasa FJ. Esophageal, pharyngeal and hemorrhagic complications occurring in anterior cervical surgery: Three illustrative cases. *Surg Neurol Int* 2014 Apr 16;5(Suppl 3):S126-30.
63. Rath GP, Marda M, Sokhal N, Singh P, Chandra PS. Hypopharyngeal injury leading to subcutaneous emphysema after anterior cervical discectomy and artificial cervical disc placement. *J Clin Neurosci* 2010 Nov;17(11):1447-9.
64. Cases-Baldó MJ, Soria-Aledo V, Miguel-Perello JA, Aguayo-Albasini JL, Hernández MR. Unnoticed small bowel perforation as a complication of lumbar discectomy. *Spine* 2011 Jan;11(1):c5-8.



# Chapitre 4

## Les erreurs peropératoires

### Plan du chapitre

#### Les erreurs d'étage

- La chirurgie du rachis lombaire

- La hernie discale

- La sténose canalaire

- La chirurgie du rachis dorsal

- La chirurgie du rachis cervical

- La chirurgie par voie antérieure

- La chirurgie par voie postérieure

#### Les erreurs de côté

#### Les paralysies par compression d'installation

- La cécité

- La paralysie du sciatique poplitée

- La paralysie du plexus brachial

#### Les autres complications

Les complications que nous allons décrire maintenant sont classiques, connues et facilement évitables, quelle que soit l'expérience du praticien, mais pourtant toujours d'actualité donc relativement fréquentes. Signalons ici qu'établir un pourcentage exact de la fréquence des complications est très difficile et que les chiffres de la littérature sont sous-évalués car les praticiens ne publient jamais pas ce genre de complications ; les revues morbidité/mortalité sont rares et non exhaustives.

### Les erreurs d'étage

Elles consistent à pratiquer l'ablation d'un disque à l'étage sus- ou sous-jacent à celui de la hernie, ou à pratiquer une laminectomie pour canal étroit en laissant persister une sténose à un niveau qu'il était initialement prévu d'élargir. Ces erreurs se produisent aussi souvent à l'étage cervical que thoracique ou lombaire, alors que les difficultés de repérage sont différentes pour chaque segment rachidien.

### La chirurgie du rachis lombaire

#### La hernie discale

C'est le plus souvent au niveau de L2-L3 ou de L3-L4 que vont se produire les confusions

de niveau : en effet, en L4-L5 il est facile par la palpation de repérer la pente sacrée, puis l'espace L5-S1, et donc l'espace L4-L5.

Rappelons qu'un étage intervertébral se signale par la présence de ligament jaune (ce qui le distingue d'un trou sacré) ; le doigt descendant le long de la pente sacrée rencontre la saillie de la lame latérale de L5 et son ligament jaune. En revanche, aux étages sus-jacents, ce repérage est impossible pour ne pas imposer au patient une voie d'abord trop large. Il faut donc, après l'abord aponévrotique et musculaire, avoir recours au contrôle par système d'imagerie peropératoire. Celui-ci doit être systématique, quelle que soit l'expérience du chirurgien, et doit surtout être effectué avec la plus grande rigueur. Il n'est pas question de se contenter de probabilités ; seules les certitudes comptent. Il faut donc exiger de voir le sacrum et de pouvoir identifier ainsi chaque espace jusqu'à celui qui doit être opéré, préalablement repéré par le positionnement d'un instrument radio-opaque. Si le repérage ne correspond pas au bon étage, il faut repositionner l'instrument et refaire le contrôle radio. Nombre d'erreurs d'étage se sont produites parce que, après un premier contrôle, le chirurgien constate qu'il est un ou deux étages trop haut ou trop bas, puis se trompe de nouveau une fois dans le champ opératoire.

Au niveau de L1-L2, il est souhaitable de compter les espaces à partir du sacrum, mais aussi également depuis le haut, à partir de la douzième côte. Dernière précaution : à partir du moment où l'on opère un patient pour une hernie discale évidente et volumineuse sur l'imagerie, il faut trouver cette hernie discale. Si on ne trouve qu'une saillie ou une simple protrusion, il faut envisager une erreur d'étage et procéder à un nouveau contrôle d'imagerie avant d'attaquer le disque.

Il est recommandé de toujours faire tirer un cliché de ce contrôle et de le conserver dans le dossier avec le compte rendu opératoire.

Cette complication péropératoire d'erreur d'étage ne sera découverte qu'à distance de l'intervention. En principe, dans les suites immédiates d'une intervention pour hernie discale non compliquée, il n'est pas de pratique courante de prescrire un scanner de contrôle car ce n'est pas forcément utile ni souhaitable, que ce soit sur le plan médical ou économique. C'est donc sur la persistance de la symptomatologie douloureuse, inchangée, voire augmentée, qu'il faut prescrire un scanner ou une IRM de contrôle qui feront le diagnostic en montrant l'abord et l'ablation d'un disque sus- ou sous-jacent à la hernie qui est toujours en place. Lorsqu'il s'est agi d'un abord unilatéral par voie étroite, la radiographie simple est difficilement lisible, donc peu fiable et insuffisante.

Une fois l'imagerie réalisée, il faut informer le patient et poser l'indication d'une réintervention. L'erreur d'étage est une complication que les patients comprennent, donc acceptent relativement aisément, si toutes les explications leur sont données sur les circonstances qui amènent un chirurgien à cet accident.

En revanche, j'ai constaté lors d'expertises deux attitudes que les patients n'admettent pas :

- Le déni : l'opérateur, pourtant en possession d'une imagerie évidente, explique au malade que tout est pour le mieux et que les douleurs vont s'estomper dans les mois qui viennent avec un traitement antalgique. Dans la plupart des cas, le malade, continuant à souffrir, consultera un autre praticien qui, au vu de l'imagerie, haussera les sourcils et, de façon plus ou moins déontologique, expliquera que son « cher confrère » s'est trompé et ne le lui a pas dit.
- L'autre conduite de fuite est de dire au patient que l'intervention s'est bien passée mais qu'une nouvelle hernie s'est produite (certains même n'hésitent pas à culpabiliser leur victime en leur reprochant d'avoir fait trop d'efforts précocement) et qu'il faut, hélas, réintervenir. Ces praticiens n'ont plus qu'à espérer, premièrement, que le malade leur fera confiance et ne prendra pas son dossier pour aller demander un autre

avis et, deuxièmement, que des années plus tard, la réapparition de douleurs ne les amènera pas à consulter un autre médecin, ou, si c'est le cas, que celui-ci ait une conception saine de la déontologie et ne souhaite pas ajouter à son désarroi.

En expertise, le plus souvent, les patients opérés au mauvais niveau portent plainte parce qu'ils ont découvert que la réalité leur avait été dissimulée. S'ils se plaignent de la persistance de lombalgies, il est difficile d'évaluer le retentissement présent et futur de l'ablation d'un disque sain et des risques de fibrose à ce niveau.

## Cas clinique 14

### Erreur d'étage pour hernie discale lombaire

Mme B. présente des douleurs lombaires ; elle consulte son rhumatologue à l'hôpital S. qui pratique des infiltrations. Il existe également une irradiation sciatique droite. Les douleurs sont augmentées en position assise et à la marche. Le traitement médical permet une stabilisation relative de la douleur.

En février, les douleurs réapparaissent avec irradiation sciatique droite jusqu'au gros orteil évoquant donc un trajet plutôt L5 droit.

Un scanner met en évidence un aspect de discopathie L3-L4 avec une saillie discale, mais également en L4-L5 et L5-S1. Mme B. est alors adressée en consultation de neurochirurgie à l'hôpital P. où elle est vue en consultation le 10 février par le Dr H.

Une IRM montre un aspect de hernie discale L3-L4, de saillie discale L4-L5, et également de protrusion discale L5-S1. Compte tenu du caractère rebelle au traitement médical et aux infiltrations, le Dr H. pose l'indication opératoire. Il écrit au médecin traitant : « (...) On ne peut donc lui proposer comme moyen thérapeutique que la chirurgie (...) qui devra porter sur les deux étages L4-L5 et L3-L4. Je lui ai expliqué que nous réaliserions une laminectomie de L4, une ablation de hernie et un curetage discal fatalement incomplet en L3-L4 et que notre action sur le disque L4-L5 qui paraît un peu moins atteint dépendra de l'impression opératoire. » À cette époque, la patiente présente toujours une lombalgie avec une irradiation sciatique droite sans déficit moteur.

Le 4 juin : intervention par le Dr H. Le titre du compte rendu opératoire est « *Lombosciatalgie rebelle/ laminectomie L4 (L3 partielle), double discectomie*

*L3-L4 et L4-L5 par voie bilatérale ». Le compte rendu fait état de « dégagement sous-périosté des arcs postérieurs de L3 à L5 — laminectomie de L4 et partiellement de L3, très remanié (...) aux deux niveaux, de façon un peu plus marquée en L3-L4, les disques bombent de façon significative après recalibrage canalaire aux deux étages, par voie gauche puis droite (...) curetage de l'espace discal aux limites de la technique. ».*

Le compte rendu d'hospitalisation fait état de « recalibrage canalaire, double discectomie L3-L4 et L4-L5 par voie bilatérale. Suites opératoires : simples, lombalgies avec irradiations variables dans les membres inférieurs. »

Mme B. dit avoir ressenti, dès son réveil, une douleur du membre inférieur gauche qu'elle n'avait pas avant l'intervention. Un traitement anti-inflammatoire est prescrit qui permet une certaine amélioration, et la patiente peut sortir le 15 juin avec une prescription d'anti-inflammatoires et du Myolastan pendant 15 jours. Elle signale également qu'elle présente de la température et une plaque rouge sur la cuisse droite. Mme B rentre à son domicile avec des douleurs lombaires et sciatiques très importantes. Elle dit avoir téléphoné au Dr H. qui, le 29 juin, fait pratiquer un scanner qui montre que l'intervention portait sur les disques L2-L3 et L3-L4, et qu'il persiste en L4-L5 une saillie discale latéralisée à droite.

Le 13 juillet, Mme B. est revue en consultation par le Dr H. qui écrit dans le compte rendu de consultation : « Anamnèse : depuis l'intervention du 04/06 (double discectomie L3-L4 et L4-L5, laminectomie L4), lombalgies notables avec limitation ++ mouvements, surtout irradiation partielle membre inférieur gauche à la marche, étant allé jusqu'à interdire celle-ci. Après TDM, courte corticothérapie dégressive, amélioration partielle avec 20-25 min de marche avant douleur membre inférieur gauche, jusqu'à 45 min récemment possibles. Neuroradiologie : TDM du 26 sans et avec injection : fibrose notable à prédominance gauche mais dans laquelle on ne distingue pas de fragment discal. Poursuite prudence convalescence et reprise marche et autres activités ensuite — attendre une meilleure sédation avant d'entreprendre rééducation fonctionnelle... doit nous tenir au courant de l'évolution — si réaggravation, IRM. »

Mme B. dit que les douleurs ont persisté à gauche, puis que les douleurs ont repris du côté droit. Elle n'a pas pu reprendre son travail.

Devant la persistance des douleurs, son médecin traitant prescrit une IRM, pratiquée le 4 août, qui montre la trace de la laminectomie étendue de L2 à

L4, des discectomies L2-L3 et L3-L4 et la persistance d'une saillie discale L4-L5. À noter également une petite collection liquidienne habituelle, sous-cutanée en regard de l'incision.

Le 20 octobre, Mme B. consulte alors le Dr A., neurochirurgien, qui dit à la patiente et écrit au médecin traitant que l'intervention a porté sur les étages L2-L3 et L3-L4, et qu'il existe une sténose résiduelle en L4-L5. Compte tenu de l'échec du traitement médical, le Dr A. préconise une nouvelle intervention pour libérer la sténose L4-L5, ce qui sera fait.

Depuis cette date, Mme B. dit qu'elle n'a plus mal. Elle a porté plainte car elle ne comprenait pas que le chirurgien n'ait pas reconnu d'emblée son erreur.

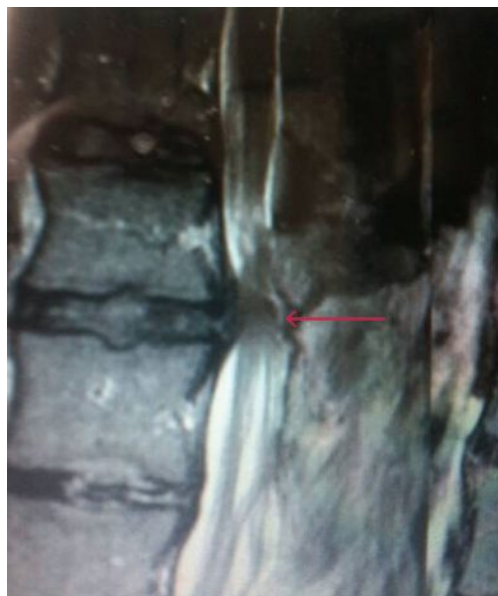### Commentaires

Malgré un repérage sous scopie péropératoire, le chirurgien a fait une erreur d'étage en étendant sa laminectomie vers le haut. Pour éviter ce genre de problèmes lorsque la laminectomie porte sur plusieurs étages, il est prudent de contrôler en cours d'intervention l'extension de la résection osseuse. Les résultats du scanner de contrôle auraient pu être exposés à la patiente, ce qui lui aurait évité d'apprendre d'un autre chirurgien qu'il y avait eu erreur d'étage.

### La sténose canalaire

L'erreur consiste à débiter la laminectomie à un mauvais étage, donc à la terminer en laissant en haut ou en bas un segment sténosant. Cette complication tient d'abord au fait que la réalisation d'un contrôle par imagerie en salle d'opération avant de débiter l'intervention est beaucoup moins systématique que dans la chirurgie de la hernie discale. La morphologie souvent particulière de ces patients rend pourtant le repérage externe difficile. Lorsque le chirurgien commence la laminectomie un étage trop haut, il se retrouve d'emblée en zone étroite et va terminer en zone large, là où le cul-de-sac dural n'est plus comprimé et où se trouve de la graisse épidurale. À l'inverse, s'il a commencé un étage trop bas et qu'il a prévu de faire une laminectomie sur trois étages, il s'arrêtera trop tôt (figure 4.1).

Dans ces deux cas, c'est la persistance de la symptomatologie en postopératoire qui alerte. Mais cette alerte ne sera souvent avérée que plusieurs semaines après la sortie du patient, lorsqu'il essaiera de remarcher sur des distances normales



**Figure 4.1.** Sténose canalaire par hernie discale résiduelle postlaminectomie.

et qu'il se rendra compte que son périmètre de marche est toujours aussi limité. L'IRM de contrôle montrera la persistance de la sténose, et la réintervention s'imposera. C'est assez surprenant de voir, en expertise, qu'un certain nombre de chirurgiens qui étaient, à juste titre, partisans de l'indication opératoire en préopératoire, ont en postopératoire une grande confiance en leurs confrères rhumatologues pour prendre en charge cette sténose « *qui s'est reconstituée* » plutôt que d'aller achever le travail déjà commencé.

Cette laminectomie trop peu étendue en hauteur est une erreur d'étage qu'il faut différencier de l'erreur technique qui consiste à ne pas ouvrir suffisamment largement le canal au niveau des trous de conjugaison. Ces deux erreurs doivent être évitées par la rigueur du contrôle péropératoire à la fin de l'intervention : le cul-de-sac dural doit être battant et non sténosé ; de la graisse épидurale doit être présente aux pôles supérieur et inférieur de la laminectomie ; une spatule mousse peut passer librement de chaque côté du cul-de-sac et, dans les trous de conjugaison, l'ensemble cul-de-sac dural/émergences radiculaires doit être bien visible, donnant un aspect d'arête de poisson. Il est utile de rappeler que ces décompressions

insuffisantes peuvent se solder par une aggravation immédiate en postopératoire, notamment lorsqu'une brèche dure-mérienne s'est produite : le coussinet protecteur du LCS s'est évacué, ce qui, ajouté aux manipulations peropératoires, provoque une décompensation aiguë sur la sténose restante.

## Cas clinique 15

### Erreur d'étage sur canal lombaire étroit

Âgé de 72 ans, sans antécédents particuliers, M. S. consulte son médecin traitant parce qu'il ne peut plus marcher qu'une centaine de mètres, avant de ressentir des douleurs dans les mollets et la face antérieure des cuisses qui l'obligent à s'arrêter quelques minutes avant de repartir. Le Dr T. l'adresse alors au Dr M., rhumatologue, qui fait pratiquer une IRM. Celle-ci met en évidence un canal lombaire étroit étendu de L3 à L5. Il pratique une infiltration qui n'améliore pas le patient.

Le 22 juin, consultation auprès du Dr G., neurochirurgien, qui conseille l'indication opératoire d'une laminectomie de L2 au sacrum, associé à une arthrodèse L1 sacrum.

Le 7 juillet, intervention par le Dr G. Le compte rendu opératoire fait état d'une laminectomie L2 à L5 suivie d'une arthrodèse par plaques et vis étendue de L1 au sacrum. Au cours de l'intervention, le chirurgien note dans son compte rendu : « *Lors de l'ouverture du ligament jaune, il existe une plaie punctiforme de la dure-mère par où s'écoule du liquide, cette brèche est colmatée avec du tissocol.* »

Au réveil, le patient signale des fourmillements intenses dans les jambes.

Le 8 juillet à 7 h du matin, il est noté sur la feuille de transmissions : « *n'a pas uriné depuis hier après-midi, se plaint de lourdeur et de fourmillements des jambes. Appel médecin de garde, faire sondage aller-retour, passera dans la matinée* »

Le 8 juillet à 12 h : « *le médecin est passé, a dit de demander IRM pour demain matin si état inchangé.* »

Le 8 juillet à 18 h : « *n'a pas uriné, pose sonde à demeure, toujours fourmillements, demande d'IRM remplie, l'aura demain.* »

Le 9 juillet : « *passage du kiné : impossible de tenir debout. Aura son IRM en fin de matinée.* »

M. S. a son IRM en début d'après-midi : celle-ci ne met pas en évidence d'hématome, mais montre que la laminectomie n'a pas été étendue jusqu'en L3 où persiste la même sténose. Le patient est réopéré à

18 h par le Dr G. qui pratique une extension de la laminectomie et écrit dans son compte rendu : « *au fur et à mesure de l'ablation de l'épineuse et des lames, le cul-de-sac dural fait une hernie importante et recommence à battre.* »

Les suites opératoires seront simples mais le patient garde une sonde urinaire. Il est transféré le 25 juillet en rééducation où il restera jusqu'au 31 octobre.

À sa sortie, il arrivait à marcher avec deux cannes anglaises mais devait faire cinq autosondages par 24 h.

#### Commentaires

L'absence de contrôle par imagerie a conduit à une laminectomie insuffisante. La persistance de la sténose en L3, décompensée par la fuite de LCS a provoqué l'apparition des troubles sphinctériens et d'un déficit moteur qui ont malheureusement été pris en compte avec retard.

## La chirurgie du rachis dorsal

L'erreur d'étage est à ce niveau encore plus lourde de conséquences car il s'agit d'une intervention plus importante et souvent chez un patient présentant une symptomatologie neurologique. Le meilleur moyen d'être à l'abri de cette complication est une double précaution : en préopératoire, le repérage cutané par un tatouage de la peau effectué sous scanner. En péropératoire, le contrôle, au besoin répété, sous scopic après avoir placé une aiguille dans l'espace à opérer, et en comptant les espaces à partir de T1 et à partir de T12.

## La chirurgie du rachis cervical

### La chirurgie par voie antérieure

Une erreur d'étage ne devrait pas se voir à partir du moment où, une fois la partie antérieure de la colonne cervicale exposée, on prend la précaution de placer une aiguille dans le disque à aborder puis de faire un contrôle sous amplificateur de brillance ou scanner : celui-ci permet de compter les vertèbres, à condition d'avoir pris la précaution, lors de l'installation du patient, de bien dégager les épaules afin de repérer sans hésitation l'espace C7-T1. Il faut également être aussi rigoureux dans la visualisation des deux

premières cervicales : à partir du moment où les deux extrémités du rachis cervical sont identifiées, il n'y a plus d'erreur possible. Les quelques erreurs qui se produisent encore sont le fait d'une interprétation trop hâtive et non rigoureuse du contrôle péropératoire.

### La chirurgie par voie postérieure

Il s'agit, comme au niveau de la chirurgie du canal lombaire étroit, d'un abord laissant subsister une sténose du fait d'une erreur d'étage. Là encore, la rigueur de l'analyse des constatations peropératoires permet de redresser un problème d'abord initial mal situé. Il faut poursuivre la laminectomie jusqu'à ce que le canal soit large et la dure-mère non comprimée.

## Les erreurs de côté

Elles sont le fait de la chirurgie par voie latérale des hernies discales, et favorisées par la position du malade en genupectoral, donc du côté opposé à celui de l'examen clinique. Il revient à chaque chirurgien de mettre en œuvre les processus de sécurité pour réduire à néant le risque de se tromper de côté : tatouage préopératoire, triple contrôle avant l'incision, etc.

## Les paralysies par compression d'installation

### La cécité

C'est la constatation, au réveil, d'une cécité le plus souvent monoculaire : la cause la plus fréquente est une compression du globe oculaire par la têtère. La perte de la vision est le plus souvent irréversible. Il faut éliminer un accident vasculaire par thrombose de l'artère centrale de la rétine, mais le diagnostic est le plus souvent évident devant un œdème et une ecchymose de la paupière témoignant du traumatisme.

On évite cela en protégeant les yeux du patient en préopératoire avec de la pommade, en s'assurant que seule la partie haute du front repose dans la têtère et que les yeux sont parfaitement libres.



Il faut que l'anesthésiste vérifie en cours d'intervention que la position de la tête n'a pas varié. La seule sécurité absolue est l'utilisation d'une têtère à pointes mais cela semble disproportionné à nombre de chirurgiens pour une hernie discale. Une cécité constatée au réveil n'est pas forcément une conséquence d'une compression. Une thrombose de l'artère centrale de la rétine peut en être la cause, favorisée par la position, le terrain vasculaire et une éventuelle chute de tension peropératoire. C'est pourquoi, même en présence de signes évidents de compression par la têtère, un bilan ophtalmologique s'impose en urgence [65, 66].

### La paralysie du sciatique poplité

Il s'agit, là encore, d'une paralysie d'installation lors de la chirurgie chez le patient installé en position genupectorale : les nerfs au niveau du creux poplité sont à la fois étirés et comprimés si la face postérieure de la cuisse du patient repose directement sur la face postérieure du mollet [67].

Elle se révèle par la découverte, en post-opératoire, d'une paralysie des releveurs ou des fléchisseurs du pied. Cliniquement, il n'est pas simple de la distinguer d'une paralysie par lésion radiculaire : une IRM de contrôle ayant éliminé une cause intracanaulaire, c'est l'examen électrophysiologie qui permettra de faire le diagnostic.

Il n'y a pas de traitement particulier ; il faut espérer que la lésion ne soit que partielle et permette donc un certain degré de récupération.

Cette complication est facilement évitable : il faut prendre soin de positionner un coussin de gélatine entre la cuisse et le mollet de l'opéré, et éviter qu'il soit « assis » sur les mollets : l'angle du creux poplité doit être proche de 90°.

### La paralysie du plexus brachial

Comme les précédentes, cette paralysie est la conséquence d'une installation défectueuse : les appuis qui, normalement, doivent être thoraciques dans l'installation en genupectorale, glissent et se situent au niveau du creux axillaire, pouvant alors comprimer et léser le plexus brachial. Là encore, l'utilisation de coussins de gélatine, la vérification rigoureuse de l'installation et la perception régulière, pendant l'intervention, du pouls radial doivent permettre de supprimer la survenue d'un tel accident.

### Les autres complications

---

Les autres complications sont :

- oubli d'un corps étranger (coton avec fil) ;
- fragment de pince cassée ;
- compresse ;
- fracture du drain de Redon.

# Chapitre 5

## Les hématomes postopératoires

### Les points forts du chapitre

- Les hématomes postopératoires sont fréquents.
- Ils sont révélés par : douleurs, difficultés mictionnelles, troubles sensitifs, déficits moteurs : isolés ou associés.
- La précocité du diagnostic est essentielle pour éviter les séquelles.
- Pratiquer une IRM au moindre doute.
- Réintervention de toute urgence.
- Les séquelles souvent très lourdes si retard.

### Plan du chapitre

#### Les causes des hématomes postopératoires et la fréquence

L'anatomie pathologique

La fréquence

Les facteurs de risques

Le terrain

Le type de chirurgie

#### Description clinique des hématomes postopératoires

Les douleurs

Les troubles sphinctériens

Les signes déficitaires

Les signes généraux

#### La conduite à tenir en cas de suspicion clinique d'hématome

Les examens complémentaires

Quel examen complémentaire faut-il demander ?

Le scanner

Les examens à ne pas pratiquer

La prise en charge de la complication

Le traitement de la complication : la réintervention

Existe-t-il des délais pour l'évacuation de l'hématome ?

Le mythe des 6 heures

#### Les formes cliniques des hématomes postopératoires

La forme suivant la chronologie

La forme suivant la localisation durale

L'évolution

#### Les mesures de prévention

Les mesures préopératoires

Les mesures peropératoires

Les mesures postopératoires

#### L'analyse médico-légale

Comme toutes les chirurgies, celle du rachis est exposée à la constitution d'hématomes postopératoires. Cependant, la particularité de cette chirurgie étant d'être pratiquée au voisinage

immédiat du système nerveux, moelle et racines rachidiennes, les conséquences peuvent en être dramatiques. La compression de la moelle épinière ou de la queue-de-cheval par une hémorragie postopératoire peut entraîner des séquelles paralytiques définitives, transformant ce qui était bien souvent au départ une douleur justifiant le geste chirurgical en un handicap définitif considérable. Compte tenu de ces conséquences redoutables, tout doit être mis en œuvre pour les prévenir et les éviter, et surtout pour parvenir à les dépister précocement avant que la compression qu'ils provoquent n'entraîne des lésions irréversibles.

Nous envisagerons tout d'abord l'anatomie, la fréquence, les facteurs de risques, les précautions à prendre pour diminuer le risque de survenue. Nous décrirons ensuite les signes cliniques révélateurs et les formes cliniques en fonction du segment de rachis opéré et de la chronologie. Dans une deuxième partie, nous verrons la conduite à tenir devant une suspicion clinique d'hématome, les examens pour les diagnostiquer, et leur prise en charge. Nous terminerons par les mesures à prendre pour diminuer les risques et les protocoles de surveillance à mettre en œuvre pour les dépister précocement.

### Les causes des hématomes postopératoires et la fréquence

#### L'anatomie pathologique

Un hématome postopératoire se développe au niveau des espaces de décollement créés par l'acte chirurgical. Il peut s'agir d'un hématome sous-cutané qui reste localisé à l'espace situé entre l'aponévrose des muscles paravertébraux et la

sous-peau. Il n'entraînera généralement que des signes de tension locale, parfois une fistulisation à la peau.

Le plus souvent, l'hématome se développera au niveau de la laminectomie, entre la face profonde des muscles paravertébraux et la dure-mère. Il peut rester limité à l'espace de la laminectomie mais, bien souvent, il s'insinue entre les lames sus- et sous-jacentes et la méninge. Pris entre une surface résistante, la face profonde des muscles, et une surface dépressible, la méninge, il va comprimer le système nerveux sous-jacent.

Très rarement, il s'agit d'un hématome développé dans l'espace sous-dural : le plus souvent, il sera la conséquence d'un traumatisme ou d'une contusion provoquée par un instrument chirurgical manié de façon insuffisamment précautionneuse ou inappropriée lors de la laminectomie. Ce type d'hématome a tendance à s'étendre en hauteur, parfois sur plusieurs étages par rapport au niveau de la laminectomie. Un hématome sous-dural peut se voir aussi par diffusion d'un hématome extradural au travers d'une brèche dure-mérienne.

Le plus souvent, c'est un saignement veineux qui est à l'origine : veine épidurale, saignement veineux d'origine osseuse, veine musculaire. Ceci explique l'intervalle libre de plusieurs heures avant l'apparition des signes cliniques et leur évolution lentement progressive. Plus rarement, il s'agit d'une artériole osseuse ou musculaire dont l'hémostase cède après la fermeture. Les signes seront plus aigus, parfois dès le réveil.

## La fréquence

Comme pour beaucoup de complications, la fréquence exacte de survenue d'un hématome postopératoire est vraisemblablement sous-estimée : les chirurgiens répugnent, ce qui est compréhensible, à publier systématiquement leurs complications. Dans la plupart des cas, fort heureusement, la prise en charge précoce de l'hématome a permis de l'évacuer avant que ses conséquences ne soient irréversibles, entraînant juste pour le patient le désagrément d'une réintervention et d'une prolongation de la durée d'hospitalisation. C'est donc au travers d'études rétrospectives, ou parfois

prospectives, que les pourcentages sont étudiés, avec le biais propre à ce genre d'études : l'objectif risque de diminuer la fréquence réelle, du fait de l'attention particulière mise à les éviter ou à les dépister précocement. Le chiffre le plus communément admis actuellement est une fréquence de 2 %, toutes chirurgies du rachis confondues [68]. C'est beaucoup si l'on considère les milliers d'actes chirurgicaux portant sur le rachis pratiqués quotidiennement dans les pays industrialisés. En pratique expertale de chirurgie du rachis, c'est la cause principale de plaintes, devant les infections nosocomiales.

## Les facteurs de risques

Ils sont fonction du terrain, du type de chirurgie.

### Le terrain

Le terrain joue un rôle important comme facteur de risques de survenue d'un hématome postopératoire. S'il est évident que les patients sous traitements anticoagulants ou antiagrégants plaquettaires, qui doivent subir une intervention en urgence sur le rachis, ont un risque plus élevé, même si des facteurs de réversibilité leur sont injectés, il est moins connu que tout patient sous ce genre de traitement présente un taux d'hématomes postopératoires plus important que ceux qui n'ont pas ces traitements, même lorsqu'ils ont été arrêtés et gérés selon les règles de l'art. De même, la prescription au long cours d'antalgiques contenant de l'acide acétylsalicylique ou du paracétamol expose à des hématomes postopératoires s'ils ne sont pas arrêtés longtemps avant l'intervention [69, 70].

Les troubles de la coagulation favorisent cette complication et doivent être dépistés par l'interrogatoire des antécédents personnels et familiaux [71].

### Le type de chirurgie

Il est évident que plus la laminectomie sera étendue, plus le risque d'hématome sera important [72], mais toute intervention rachidienne peut se compliquer d'un hématome postopératoire.

La simple hernie discale opérée à un seul étage par abord intermyolamaire sans extension de laminectomie présente un risque non négligeable car, bien souvent, ce sont les plexus veineux épiduraux qui saignent. Une vis pédiculaire peut provoquer un saignement osseux qui va diffuser dans le canal rachidien. La mise en place d'une électrode antidouleur ou l'ablation d'un crochet pédiculaire sont également source de telles complications aux séquelles redoutables.

L'anatomie personnelle du patient joue aussi un rôle : l'existence de plexus veineux épiduraux volumineux et dilatés, ou d'un os qui a tendance à saigner dans l'espace intervertébral, expose certains patients plus que d'autres à un hématome postopératoire : l'obésité est un facteur de risque.

## Description clinique des hématomes postopératoires

Comme il s'agit le plus souvent d'un hématome d'origine veineuse, il se constitue à bas bruit dans les heures qui suivent la fin de l'intervention. La surveillance doit donc être particulièrement attentive dans les 24 premières heures, afin de déceler précocement les signes évocateurs avant la constitution de lésions neurologiques irréversibles [73]. Ces signes sont : les douleurs, les troubles sphinctériens, les signes neurologiques sensitifs et les signes neurologiques moteurs. Enfin, localement, la surveillance du pansement et du drain de Redon peut apporter des éléments.

### Les douleurs

De même qu'il est connu que toute compression médullaire commence toujours par des douleurs, un hématome postopératoire se révèle bien souvent, au début, par des douleurs ; il peut s'agir de douleurs à type de tension au niveau du siège de l'intervention : lombalgies, dorsalgies ou cervicalgies. Elles sont difficiles à différencier des douleurs postopératoires normales au niveau du siège de la cicatrice, et peuvent s'accompagner de douleurs radiculaires, variant en fonction du siège

de l'intervention. Celles-ci doivent inquiéter si elles sont bilatérales ou pluriradiculaires, et si elles augmentent d'intensité dans les heures qui suivent l'intervention. Là encore, la réaction première est de dire qu'il s'agit de douleurs postopératoires normales, en relation avec l'écartement des muscles et le maniement de racines inflammatoires. Leur survenue, alors que le patient est le plus souvent sous morphine, doit rendre vigilant et faire pratiquer un examen neurologique soigneux à la recherche d'un signe déficitaire. La question qui se pose est de savoir s'il faut faire un examen d'imagerie, scanner ou plutôt IRM à ce stade. Certaines équipes, de peur de passer à côté du diagnostic d'hématome postopératoire, font une IRM de contrôle à tous les patients présentant une recrudescence de douleurs en postopératoires, ce qui les a amenés à réopérer des patients qui n'avaient pas d'hématome réellement compressifs.

Nous pensons que, face à des douleurs, il ne faut demander d'examen complémentaire que si les douleurs sont bilatérales ou pluriradiculaires, ou si elles s'accompagnent de signes neurologiques qui n'existaient pas en préopératoire. Sinon, il faut surveiller le patient en refaisant l'examen neurologique toutes les 3 heures. Il faut toujours avoir présent à l'esprit que la plupart des opérés sont sous morphine, et que ce traitement risque de diminuer la symptomatologie douloureuse liée à la compression par un hématome.

### Les troubles sphinctériens

Signalons d'emblée que, à l'époque où tous les opérés ont systématiquement une pompe à morphine, ce sont les troubles sphinctériens, plutôt que les douleurs, qui révéleront le plus souvent la constitution d'un hématome comprimant la queue-de-cheval ou la moelle épinière. Malheureusement, compte tenu de l'existence de cette pompe à morphine, le premier réflexe des soignants est de penser qu'il s'agit d'un épisode rétionnel dû à la morphine, et de prescrire la mise en place d'une sonde ou la réalisation d'un va-et-vient. La grande majorité des dossiers d'expertise pour plainte après hématome

postopératoire compressif est tristement stéréotypée, comportant dans les feuilles de transmissions infirmières : « *n'a pas uriné depuis le retour du bloc, appel au médecin de garde qui dit de faire un sondage* », et c'est le lendemain matin que la découverte de signes déficitaires fait suspecter l'hématome, mais il est hélas trop tard. Le piège est effectivement que la morphine donne très souvent une rétention d'urine mais, dans la grande majorité des cas d'hématomes postopératoires, c'est ce trouble sphinctérien qui révélera l'hématome.

Est-il possible de différencier, devant une impossibilité d'uriner, celle qui est due à la morphine de celle qui est causée par un hématome ? La réponse est oui, mais pour cela, il faut examiner le patient : l'examen soigneux de la sensibilité périnéale est le premier geste à réaliser : lorsqu'il s'agit d'une compression de la queue-de-cheval, il existe une hypoesthésie ou une anesthésie en selle ou en hémiselle, alors que dans la rétention morphinique, la sensibilité est normale. Il faut également réaliser un toucher rectal afin d'étudier la contraction du sphincter, qui est diminuée ou abolie en cas de compression. Ce n'est qu'une fois ces deux tests réalisés et considérés comme normaux qu'il sera possible de prescrire en toute tranquillité un sondage évacuateur.

En revanche, si la sensibilité ou la motilité sphinctérienne ne sont pas normales, il faut de toute urgence réaliser une IRM de contrôle à la recherche d'un hématome postopératoire.

Les troubles sphinctériens, le plus souvent à type de rétention d'urine, mais aussi parfois à type d'incontinence urinaire ou fécale, sont souvent les premiers signes révélateurs de la complication. Il faut aussi ne pas prendre pour une miction normale le fait d'uriner par rengorgement, ce qui arrive après des heures de rétention et toujours rechercher un globe vésical. Les troubles sphinctériens peuvent être isolés, ne s'accompagnant ni de douleurs qui sont dissimulées par la morphine ni de signes déficitaires qui seront d'apparition plus tardive. Il ne faut pourtant pas attendre car, à partir du moment où ils existent, chaque minute compte pour éviter qu'ils ne deviennent irréversibles.

## Cas clinique 16

### Hématome et troubles sphinctériens

Mme P. est opérée le 16 juillet car, sur un rachis déjà opéré quelques années auparavant, elle présente depuis 2 ans une recrudescence de lombalgies avec, par moments, une irradiation sciatique gauche. Devant l'échec du traitement médical, Mme P. consulte le Dr H., chirurgien orthopédiste, qui l'avait déjà opérée. Celui-ci la voit en consultation le 23 mai, retrouve un syndrome rachidien manifeste avec un signe de Lasègue à gauche, et demande une IRM.

Réalisée le 3 juin, cette IRM met en évidence un rétrécissement du canal rachidien en L3-L4, imputable d'une part à une saillie discale et, d'autre part, à une saillie des apophyses articulaires postérieures. Compte tenu de ce résultat et de l'absence d'amélioration par le traitement médical, le Dr H. propose à la patiente une intervention.

Pratiquée le 16 juillet, cette intervention consiste à réaliser une laminectomie de L3 et L4, libérant ainsi les racines L3 et L4. Le matériel d'ostéosynthèse L4-L5 précédemment posé est enlevé, et un nouveau matériel est mis en place, permettant une arthrodèse L3-L4-L5 avec mise en place de greffons.

Dans les suites opératoires, la patiente dira que, le soir même de l'intervention du 16 juillet, elle ressentait des douleurs en étau très importantes, dans le membre inférieur droit, associées à une sorte d'anesthésie douloureuse du membre inférieur droit. Elle dira ensuite qu'elle a été réveillée dans la nuit avec une impression très forte d'avoir envie d'uriner, qu'elle a demandé le bassin sans arriver à uriner, et ceci à deux reprises ; elle le signale aux infirmières. Un sondage aller-retour pratiqué le lendemain matin s'avère productif. Une tentative de lever, faite par le kinésithérapeute ce même matin, se solde par un échec du fait de l'insensibilité du membre inférieur droit. La patiente voit le Dr H. en fin d'après-midi du 17 juillet. Elle lui signale cet engourdissement du bassin et son incapacité à uriner. Le chirurgien, sans examiner sa sensibilité périnéale, la rassure en lui disant que cela devrait s'arranger et que « *c'est l'inconvénient de la morphine* ».

Dans la nuit du 17 au 18, de nouveau, la patiente signale à une infirmière cet engourdissement du bassin et son impossibilité d'uriner. D'après les dires de Mme P., cette infirmière n'en tient pas compte, et c'est finalement sur l'insistance d'une de ses voisines de chambre que l'infirmière prévient le Dr H. à 5 h du matin. À son arrivée, constatant les problèmes



urinaires et une anesthésie périméale, il décide d'une réintervention. Réalisée à 7 h du matin, cette réintervention permet d'évacuer un hématome extradural comprimant le fourreau dural et les racines de la queue-de-cheval.

Après l'intervention, Mme P. est examinée par un neurologue qui constate un déficit moteur modéré des deux extrémités des membres inférieurs, un déficit sensitif bilatéral de niveau métamérique L1, des troubles sphinctériens, urinaires et fécaux. Un traitement par corticoïdes est institué.

Le 28 juillet, Mme P. est transférée en rééducation fonctionnelle où elle séjourne jusqu'au 5 septembre. Ce séjour permet un renforcement des muscles des membres inférieurs et une autonomie, en conservant des troubles sphinctériens à type d'incontinence anale et de pertes des urines. Différents examens électrophysiologiques sont pratiqués, mettant en évidence des signes neurogènes sans récupération au niveau des racines sacrées.

Le 6 août, Mme T., masseur kinésithérapeute, dira que le sphincter anal est toujours coté à 0/5 et qu'il n'y a pas nécessité de prolonger une rééducation qui a déjà porté sur 90 séances : 40 manuelles et 50 d'électrothérapie.

Par la suite, Mme P. est prise en charge par le Dr S., psychiatre, qui note le retentissement dépressif très important de ce syndrome de la queue-de-cheval sur l'état de Mme P., entraînant « *un isolement social, familial et professionnel* ». Il note « (...) elle a développé une symptomatologie évoquant une phobie sociale. » Un traitement très important est poursuivi à base de Myolastan, de Laroxil, de Rivotril, d'Effexor et de Forlax, associé à un traitement pour la digestion et des lubrifiants.

Rentrée chez elle le 12 septembre, Mme P. a été licenciée de son entreprise. Elle a une incontinence pour les urines, les matières et les gaz, ce qui a provoqué la persistance d'un syndrome dépressif réactionnel. Elle a une insensibilité complète au niveau sexuel.

### Commentaires

Il s'agissait d'une patiente à risques puisque déjà opérée et que l'intervention comportait une laminectomie et une arthrodèse. Il aurait donc été utile de la surveiller de très près. Elle a présenté une symptomatologie typique douloureuse et de troubles sphinctériens qui n'ont été pris en compte qu'avec un retard. Ils n'ont donc pas régressé. Il aurait été souhaitable que l'hématome soit évacué dans la nuit du 16 au 17.

## Les signes déficitaires

Les signes déficitaires peuvent être moteurs ou sensitifs. Signalons d'emblée que les signes déficitaires moteurs sont rarement au premier plan : le patient étant plus ou moins en phase de réveil, ses plaintes d'avoir des difficultés à mobiliser une jambe ou un pied sont bien souvent mises sur le compte des suites de l'anesthésie, et d'autant plus facilement que le patient présentait parfois un déficit préopératoire. Là encore, il faut savoir que des impressions de jambe lourde et de difficulté à mobiliser le pied sont souvent le signe révélateur de la complication, et ne pas s'arrêter au diagnostic de lenteur de réveil ou de déficit lié à la manipulation d'une racine inflammatoire ou comprimée. La bilatéralité des signes et l'extension en hauteur sont autant d'arguments diagnostiques qui doivent alerter.

Les troubles sensitifs sont soit à type de paresthésies, de fourmillements d'un ou de deux membres, d'engourdissement. Le patient dit qu'il sent moins bien quand il passe la main sur sa jambe ou qu'il ne perçoit pas le contact des draps. Dans tous ces cas, il ne faut pas avoir comme attitude première de rassurer le patient et de se rassurer soi-même en disant que « *C'est normal, ce sont les manipulations peropératoires, le réveil, l'inflammation ou l'œdème.* » Il faut toujours penser en premier lieu à l'hématome afin de l'éliminer [74].

C'est le diagnostic clinique qui permet de suspecter la complication, grâce à un examen approfondi à la recherche d'un déficit moteur ou sensitif, en pratiquant un testing musculaire, noté sur un schéma afin d'être comparatif. Ce testing, coté suivant le score ASIA, permet de tester les cinq racines lombaires, les racines sacrées et les racines cervicales de chaque côté. De même, l'examen soigneux de la sensibilité, dermatome par dermatome, à la recherche d'une hypo- ou d'une anesthésie, doit être la règle. L'examen des réflexes ostéotendineux et la recherche d'un signe de Babinski termineront l'examen. Au terme de cet examen clinique, si le patient présente des signes déficitaires qu'il n'avait pas en préopératoire, ou qui se sont aggravés, il faut demander un examen complémentaire en urgence.

## Les signes généraux

La pâleur, l'anémie, l'état de choc sont très rares. En revanche, une tension anormale de la cicatrice, un gonflement du flanc, un drain qui donne beaucoup sont des signes d'alerte.

Le rythme de cette surveillance et les signes cliniques qu'elle doit rechercher doivent figurer dans un protocole écrit et intégré au dossier de chaque patient opéré du rachis : c'est le seul moyen que le personnel soignant qui se relaie pour la prise en charge soit au courant, pose les questions adaptées, recherche les signes d'alerte et consigne les données, afin d'alerter le chirurgien. Tout patient qui signale des douleurs importantes, une impression de jambe lourde ou des paresthésies doit être aussitôt examiné par un médecin. Tout patient qui se plaint de difficultés à uriner ou d'un engourdissement du périnée doit aussitôt être examiné. En dehors de signalement d'anomalie par le patient, l'examen clinique systématique doit être fait toutes les 3 h pendant les premières 24 h, puis toutes les 6 h pendant les deux jours suivants. Ne pas faire cette surveillance systématique, c'est s'exposer à trouver un patient dont la compression est décompensée et que l'intervention n'améliorera plus.

## Cas clinique 17

### Absence de surveillance

Au mois de novembre, M. D. commence à présenter une névralgie cervicobrachiale qui devient progressivement permanente. Cette douleur, bien qu'intense, ne l'empêche pas de travailler. Il portait une minerve pour conduire.

Un rhumatologue consulté pratique une infiltration qui ne donne pas de résultat. Un électromyogramme ne met pas en évidence de signe anormal, et des radiographies pratiquées le 9 janvier mettent en évidence une cyphose locale en C4-C5, et un aspect de discopathie C5-C6. Une IRM, également pratiquée le 9 janvier, montre deux saillies discarthrosiques C5-C6 et C6-C7, confirmant ainsi les données d'un scanner pratiqué le même jour.

Le 18 juin, M. D. consulte le Dr Y., neurochirurgien, qui retrouve la topographie douloureuse, associée

à un léger déficit moteur dans le territoire C7 droit, un réflexe tricipital droit aboli, et des réflexes ostéotendineux un peu vifs aux membres inférieurs. Compte tenu du caractère rebelle au traitement médical, de la topographie douloureuse en correspondance avec l'imagerie, le Dr Y. propose une intervention en expliquant au patient qu'il s'agira d'une ablation des disques C5-C6 et C6-C7 avec mise en place d'une greffe et d'une plaque avec une voie d'abord par la gauche. L'intervention est prévue le 26 juin.

Le 25 juin, M. D. entre à l'hôpital, après avoir eu une consultation anesthésique et un bilan biologique qui ne montre pas d'anomalie, notamment sur le plan de l'hémostase.

Le 26 juin 2003 à 10 h du matin, l'intervention par le Dr Y débute. Elle se déroule sans problème particulier, si ce n'est que, compte tenu de la sténose canalaire importante, et pour obtenir une libération certaine des racines et de la moelle, le chirurgien effectue une corporectomie de C6, comme cela arrive relativement fréquemment dans de tels cas. Cette corporectomie se déroule sans problème. Une prise de greffon iliaque droite est pratiquée, puis le greffon est impacté à la place de la corporectomie, et une plaque avec deux vis est fixée pour assurer la stabilité du montage.

14 h 15 : Feuille de surveillance : « *pas de déficit des quatre membres.* »

De 14 h 15 à 19 h 30, aucun élément de surveillance neurologique ne sera noté. À l'expertise, il sera signalé que des urgences nombreuses et graves avaient à ce moment-là mobilisé le personnel.

18 h 05 : le patient est extubé sans notation d'un examen de la motilité.

19 h 30 : Feuille de surveillance : « *n'arrive pas à mobiliser la jambe gauche.* »

De 19 h 30 à 3 h du matin, rien n'est noté sur la feuille de surveillance en ce qui concerne l'état neurologique du patient. À 3 h du matin, le Dr Y. est prévenu à son domicile par l'anesthésiste de garde que M. D. présente un déficit moteur des membres inférieurs et supérieurs. Le Dr Y. demande un scanner, pratiqué à 3 h 12 du matin, qui met en évidence une image hyperdense évoquant un hématome extradural compressif plus volumineux du côté gauche.

À 4 h 20 : incision de la réintervention qui se termine à 5 h 30 du matin et permet l'évacuation d'un hématome extradural.

Dans son compte rendu opératoire, le Dr Y. note que, à son arrivée, le patient présentait un déficit complet

des membres inférieurs, et un déficit partiel des membres supérieurs prédominant du côté gauche.

Le 27 juin à 7 h 30, le patient est extubé et conscient, mais conserve un déficit moteur complet des membres inférieurs et très important au niveau des membres supérieurs.

Une IRM est pratiquée qui met en évidence qu'il n'y a plus de compression antérieure, la moelle étant libre à ce niveau. Il existe un hypersignal intramédullaire témoignant de la souffrance due à la compression par l'hématome.

Par la suite, l'état neurologique de M. D. restera stationnaire. Une pneumopathie va apparaître mais sera rapidement jugulée.

Le 10 juillet, M. D. est extubé mais reste très encombré, sans évolution sur le plan neurologique. Le 17 juillet, il sort du département de réanimation pour être transféré dans le service de neurochirurgie. Une légère amélioration s'est produite puisqu'une récupération de la respiration diaphragmatique est apparue. L'IRM de contrôle montre que la moelle est parfaitement libre, mais il persiste un hypersignal intramédullaire, signant la souffrance médullaire.

Le 4 août, le patient est transféré au centre de rééducation. Il y reste hospitalisé jusqu'au 26 juin de l'année suivante.

À sa sortie, il est noté que le patient présente une tétraplégie C7 sensitivomotrice ASIA B, avec une perte d'autonomie nécessitant l'utilisation d'un fauteuil roulant électrique, une vessie neurologique, des troubles génitosexuels et une constipation neurologique.

### Commentaires

Cette histoire tragique illustre le problème de la surveillance indispensable des patients en postopératoire. Elle fait prendre conscience de ce qui se passe dans la vie quotidienne d'une salle de réveil : M. D. a subi une intervention bénigne, il est dans la salle de réveil quand se succèdent plusieurs urgences vitales, et est donc étiqueté : « la hernie cervicale du matin », donc à priori sans risque. Il ne sera donc pas examiné de tout l'après-midi, alors même qu'un personnel parfaitement compétent se trouve sur place, mais accaparé par des malades *plus graves*. Il se paralyse donc progressivement, sans même pouvoir se plaindre puisque l'intubation l'empêche de parler. À 18 h 30, lors de l'extubation, si le médecin avait procédé à un examen neurologique, la faiblesse du membre inférieur aurait été constatée, ce qui aurait permis d'alerter, de réaliser l'IRM, de réopérer, et M. D. ne serait pas tétraplégique.

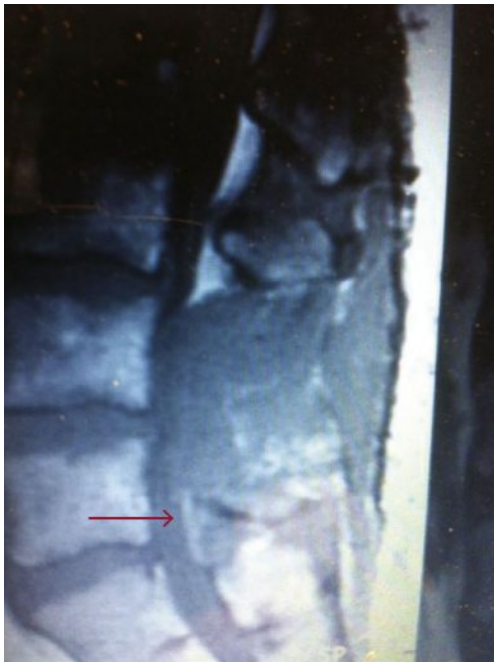## La conduite à tenir en cas de suspicion clinique d'hématome

### Les examens complémentaires

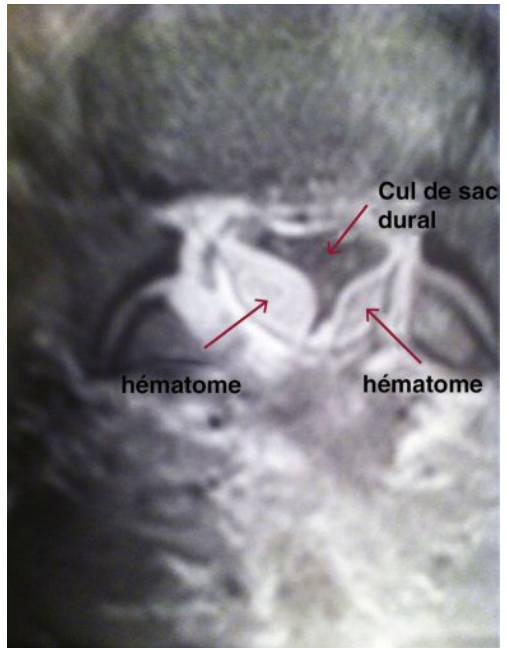
Le risque de séquelles importantes est tellement grand si l'évacuation de l'hématome est trop tardive que certaines équipes n'hésitent pas à demander une IRM de contrôle dès que l'opéré se plaint de douleurs radiculaires persistantes en postopératoire. Le risque étant que la lecture des IRM postopératoires artéfactées conduise à réopérer pour rien. L'attitude la plus efficace se situe entre les deux extrêmes : il ne faut pas attendre d'avoir un tableau complet de compression de la queue-de-cheval ou de compression médullaire, car l'hématome se constitue à bas bruit, de façon insidieuse, et il est souvent asymétrique ; un seul des signes cliniques que nous avons décrits, authentifiés à l'examen clinique, doit suffire à demander en urgence un examen complémentaire. Un patient peut avoir présenté pendant plusieurs heures une symptomatologie modérée et décompenser brutalement. C'est la raison pour laquelle il ne faut jamais temporiser lorsqu'un hématome est suspecté.

### Quel examen complémentaire faut-il demander ?

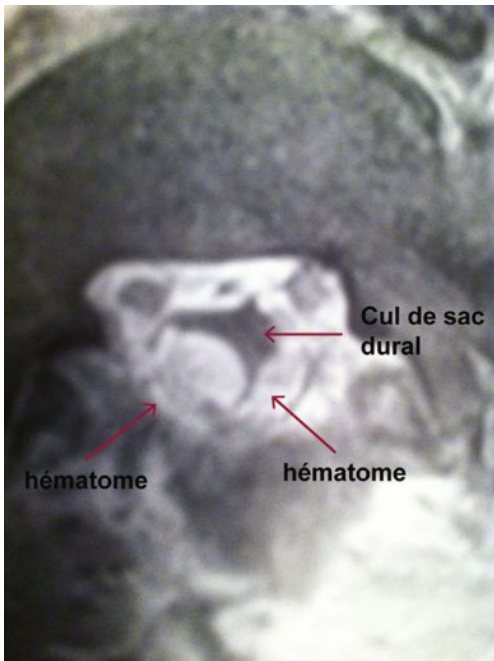Il est bien connu que, dans les suites immédiates d'une intervention, la lecture des examens complémentaires est difficile, rendue délicate par de nombreux artéfacts ou fausses images ; il faut donc qu'il soit de qualité pour être interprétable. Il ne doit être ni faussement rassurant ni alarmant à tort. L'IRM est l'examen le plus fiable. Elle va montrer l'hématome sous la forme d'un processus occupant de l'espace, souvent étendu à l'espace musculaire en regard de la voie d'abord, et refoulant la dure-mère et les racines ou la moelle ([figures 5.1 à 5.4](#)). Le liseré de sécurité du liquide céphalorachidien est interrompu. Plus rarement, s'il s'agit d'un hématome sous-dural, il est visible à l'intérieur du cul-de-sac dural, engainant la moelle et les racines. Au niveau médullaire, un hypersignal intramédullaire est parfois déjà visible, traduisant la souffrance de la moelle épinière. En fait, cet hypersignal témoignant



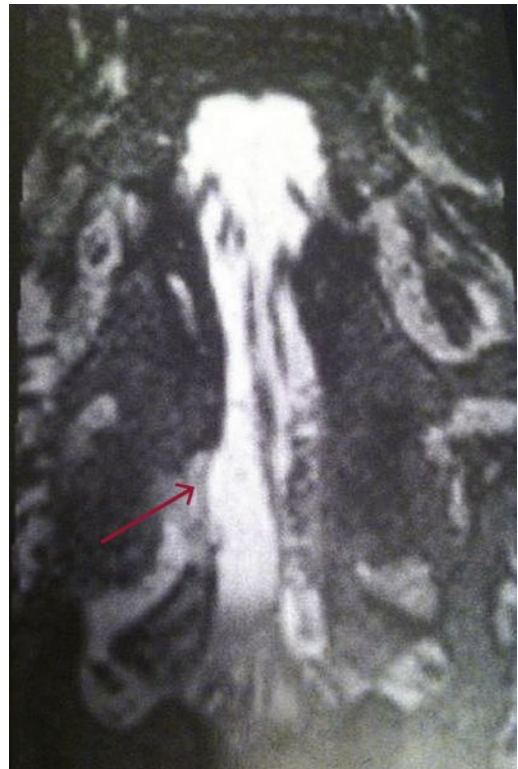**Figure 5.1.** Volumineux hématome postopératoire occupant toute la cavité opératoire.



**Figure 5.3.** IRM postopératoire après laminectomie lombaire : compression de la queue-de-cheval par un hématome (signe du rideau).



**Figure 5.2.** IRM postopératoire après laminectomie lombaire : compression de la queue-de-cheval par un hématome : (signe du rideau).



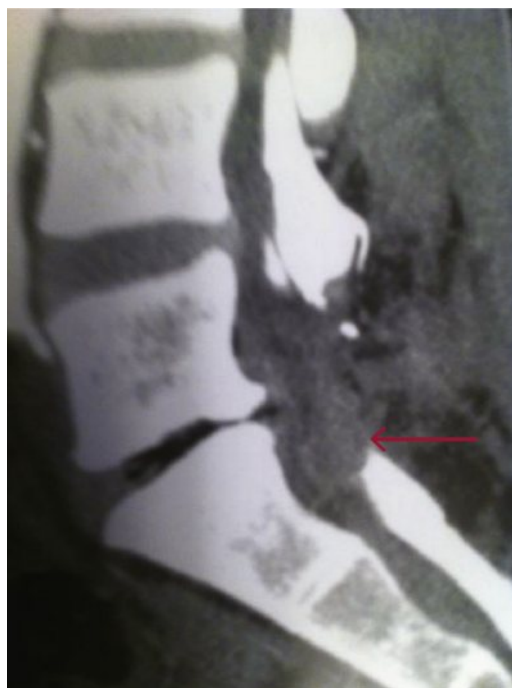**Figure 5.4.** Laminectomie lombaire : IRM : compression de la queue-de-cheval par un hématome.



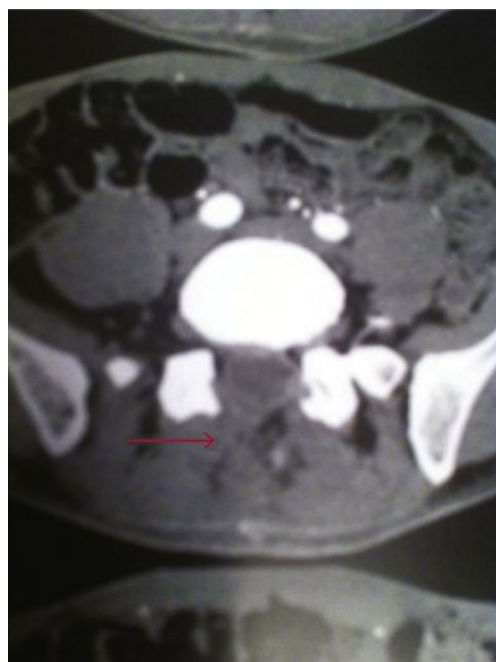de la souffrance due à la compression ne sera le plus souvent visible sur l'imagerie de contrôle qu'une fois l'hématome enlevé.

### Le scanner

Quand il n'y a pas de possibilité de réaliser une IRM, faut-il faire un scanner ? C'est une arme à double tranchant car, étant d'interprétation difficile en postopératoire, il peut être faussement rassurant. Les coupes sagittales sont souvent difficiles à lire, et l'hyperdensité de l'hématome est masquée par celle de l'os. En fait, c'est le manque de lisibilité du scanner qui doit le rendre suspect. Un scanner qui ne montre rien dans le canal rachidien est en fait un scanner anormal : à partir du moment où il n'est plus possible de mettre en évidence l'hypodensité du liquide céphalo-rachidien ou de la graisse épurale, cela veut dire que, à ce niveau, il existe une compression (figures 5.5 et 5.6). Dans ces conditions, le scanner apporte un élément diagnostique par défaut. Mais, lorsqu'il n'est pas possible d'obtenir en



**Figure 5.5.** TDM postopératoire : suspicion d'hématome car la graisse épurale et les espaces arachnoïdiens ne sont pas visibles.



**Figure 5.6.** TDM postopératoire : suspicion d'hématome car la graisse épurale et les espaces arachnoïdiens ne sont pas visibles.

urgence une IRM, il est préférable de transférer le patient dans un établissement où elle pourra être réalisée. Mais si le malade a des troubles déjà avérés, chaque minute compte et il vaut mieux le réopérer sans examen complémentaire.

### Cas clinique 18

#### Le scanner peut être trompeur en postopératoire immédiat

Mme E. présentait une sciatique droite et était soignée avec du Diantalvic par son médecin traitant, le Dr N., puis par un rhumatologue, le Dr P. Celui-ci fait pratiquer deux scanners successifs qui mettent en évidence un listhésis de L4 sur L5 rétrécissant le canal rachidien de façon importante.

le 3 mars 2010, Mme E. consulte le Dr B., chirurgien orthopédiste, car elle présente une sciatique droite permanente qui la réveille la nuit, réduisant son périmètre de marche à 800 m. Le chirurgien lui explique qu'une intervention est nécessaire, avec une arthrodèse.

L'intervention consiste en une laminectomie et une arthrodèse L4-L5. Le compte rendu opératoire ne mentionne pas d'anomalie mais fait état de l'utilisation



de tissu colle car la dure-mère a, semble-t-il, été abrasée mais sans ouverture de l'arachnoïde.

Le 3 avril, la patiente présente un déficit moteur L5 et S1 droit. Elle a une sonde urinaire.

La patiente est examinée par le médecin de garde qui demande un scanner. Cet examen est considéré comme « *examen artéfacté par le matériel prothétique. Il y a une hyperdensité globale, allant des parties molles jusqu'à l'intérieur du canal. On ne met toutefois pas en évidence de graisse épidurale ni d'aspect de liquide céphalorachidien. Les racines L5 apparaissent libres au niveau des foramens malgré une arthrose, à la fois discarthrose et arthrosique postérieure. En L4-L5, le matériel prothétique artéfacte le contenu canalair. Les vis apparaissent bien placées et sans impacter les foramens.* ».

Devant cette conclusion qui ne parle pas d'hématome, aucune décision n'est prise.

Le 4 avril, la patiente présente la persistance de ce déficit moteur et l'hypoesthésie S1 droite.

Le 5 avril, devant la persistance des signes, il est décidé de réintervenir. Dans le compte rendu opératoire, il est noté qu'il existe « *un très volumineux hématome périrachidien qui est compressif* » avec une « *nette compression du fourreau dural par cet hématome* ».

Dans les suites, Mme E. dira que son état est resté identique.

Le Dr B. constate une légère amélioration des déficits neurologiques. Le 7 avril, une marche avec déambulateur est débutée. Le 10 avril, la patiente a toujours sa sonde urinaire, et une hypoesthésie périnéale est constatée. Dans son compte rendu du 12 avril, le Dr B. écrit qu'est constatée une anesthésie périnéale avec absence de contrôle des selles.

Le 10 mai, la patiente présente toujours un déficit moteur et sensitif du membre inférieur droit, et des troubles sphinctériens persistants. Elle est transférée avec un corset, un déambulateur et un releveur de pied. au centre de rééducation où elle reste hospitalisée jusqu'au 14 janvier 2011.

### Commentaires

Comme le scanner ne mettait pas en évidence d'image nette d'hématome, la décision de réintervenir a été retardée. Ce sont les limites de cet examen : il faut savoir que l'absence de visualisation des espaces intracanaux est en faveur d'une compression.

- Les radiographies simples ont comme utilité de vérifier la bonne place du matériel d'ostéosynthèse mais n'apportent aucun argument en cas d'hématome.
- Les examens électrophysiologiques sont difficiles à obtenir en urgence et d'interprétation difficile à ce stade précoce d'une compression aiguë. Ils n'apportent de toute façon aucun argument en faveur d'un hématome.
- Un examen urodynamique est une perte de temps ; l'examen clinique de la sensibilité périnéale est plus fiable et rapide.
- Une consultation spécialisée d'un urologue ou d'un neurologue est une conduite adoptée pour gagner du temps au lieu de prendre soi-même les bonnes décisions.

## La prise en charge de la complication

La prise en charge de l'hématome postopératoire est donc avant tout un problème de diagnostic, c'est-à-dire une question de surveillance. La fréquence de cette complication est loin d'être négligeable, et les conséquences en sont tellement dramatiques que chaque chirurgien, chaque service doit avoir la hantise de voir une intervention pour une hernie discale se transformer en une tétraplégie ou un syndrome de la queue-de-cheval séquellaire.

Il est donc indispensable de respecter des protocoles de surveillance rigoureux, comportant notamment un examen clinique au moins toutes les 3 h. Ne pas avoir peur de réveiller le patient deux fois dans la nuit pour vérifier l'absence de signes d'alerte, et ne pas mettre sur le compte de la morphine les difficultés à uriner sont les seuls moyens de pouvoir réagir tant que les troubles sont encore réversibles. Si l'IRM est impossible à obtenir, si le scanner est difficilement interprétable, ou si aucun de ces deux examens ne peut être réalisé en urgence, il importe de décider de réopérer le patient au lieu d'attendre.

## Les examens à ne pas pratiquer

Il y a un certain nombre d'examens qu'il serait inutile de demander car ils n'apportent aucun élément diagnostique et constituent une perte de temps :

## Le traitement de la complication : la réintervention

Une fois le diagnostic confirmé par l'imagerie, ou simplement suspecté sur la clinique, le seul traitement est la réintervention en urgence pour

évacuer l'hématome, afin de lever la compression et de parfaire l'hémostase. Aucun autre traitement ne peut se substituer à la reprise chirurgicale ni permettre de gagner du temps. À ce propos, il est utile de souligner que la prescription de corticoïdes, toujours de mise pour certaines équipes, a la vie dure, hélas. En 1990, à la suite des travaux de Bracken mettant en évidence un effet bénéfique des corticoïdes (Solumédrol) à fortes doses dans la prise en charge des traumatismes médullaires, toutes les équipes de par le monde en ont prescrit. Depuis, il a été prouvé non seulement que les résultats de cette étude étaient biaisés sur le plan méthodologique et statistique, mais aussi que les corticoïdes, en plus de ne servir à rien en cas de compression médullaire, augmentaient les complications infectieuses ! Donc, pas de corticoïdes ; ils ne servent qu'à avoir faussement bonne conscience. Il faut réopérer le plus tôt possible.

Réopérer le plus tôt possible, cela veut dire en extrême urgence dès que le diagnostic est suspecté. Ce qui vaut également pour réaliser les examens d'imagerie : il n'est pas question d'attendre l'ouverture de l'IRM prévue le lendemain matin : c'est tout de suite et maintenant.

En expertise, devant des délais hélas souvent trop longs pour débiter cette reprise chirurgicale, toutes les raisons sont données : pas de bloc disponible, patient anémié, anticoagulé, vacances radiologiques ou opératoires occupées : toutes ces raisons sont bien sûr réelles mais elles ne tiennent pas devant l'urgence pour éviter l'irréversibilité. S'il est *vraiment* impossible de reprendre le patient immédiatement, il est toujours possible (et nécessaire) de le transférer vers l'hôpital le plus proche, apte à le prendre en charge.

### Existe-t-il des délais pour l'évacuation de l'hématome ?

Il n'existe aucun délai au-delà duquel un chirurgien peut être certain que le geste sera inutile. Quand un hématome postopératoire est diagnostiqué et qu'il se traduit par des signes compressifs, il faut réintervenir le plus tôt possible, et cela quel que soit le délai écoulé ; que le patient soit en rétention depuis 24 h n'autorise pas à le faire attendre 12 h de plus pour opérer. Évidemment, les chances de récupération sont

moins importantes que si le diagnostic avait été porté dès les premières plaintes de difficultés à uriner, mais des chances existent encore, qui vont diminuer ou disparaître en attendant 12 h de plus.

En expertise, chaque partie défend ses intérêts. C'est normal en ce qui concerne les avocats qui ne voient que la cause à défendre ; c'est parfois plus difficile à comprendre de la part des praticiens conseils qui, médecins eux-mêmes, connaissent la réalité scientifique. Durant les séances, quand il s'agit de syndrome de la queue-de-cheval ou d'autres signes neurologiques révélateurs d'hématomes, il est courant d'entendre que : « *lorsque les signes ne sont pas patents, il est trop tôt pour demander des examens complémentaires* », et que, « *quand les signes sont patents, il est trop tard et il n'y a plus aucune chance de récupération* ». Les deux arguments sont faux ! C'est devant l'opéré qui se plaint de devoir pousser pour uriner qu'il faut rechercher une hypoesthésie en selle ; c'est devant celui qui signale ne pouvoir remuer le pied ou la main qu'il faut faire un testing musculaire, car c'est à ces moments-là justement que les troubles ont le plus de chance d'être entièrement régressifs si la décompression est effectuée. À l'inverse, même plusieurs jours plus tard, il persiste des possibilités de récupération une fois la compression levée.

### Le mythe des 6 heures

Se basant sur des arguments empiriques pour se conforter dans leur refus d'agir, certains assurent que, au-delà de 6 h après l'installation des signes, il n'y a plus rien à faire. C'est faux. S'il est vrai que les chances sont maximales dans les 6 premières heures, après ce laps de temps, elles restent importantes pour le patient dont l'autonomie et le confort dépendent encore de ces petites possibilités. À partir du moment où la compression est diagnostiquée, réopérer aussitôt est la seule attitude qui ne laisse pas de regret et qui rend le chirurgien inattaquable.

La réintervention est le seul traitement. Elle doit être effectuée le plus tôt possible, en urgence et dans les conditions optimales d'installation et d'exposition. Elle consiste à reprendre l'incision cutanée, aponévrotique et à écarter le plan musculaire. Généralement, les caillots de sang s'évacuent dès l'ouverture de l'aponévrose puis le réclinement

des muscles, ce qui fait penser parfois au chirurgien que l'hématome n'était pas compressif au niveau de la dure-mère : en fait, les caillots s'étant évacués à mesure de la progression en profondeur, la compression, qui était provoquée par l'emprisonnement des caillots entre les muscles et la méninge, a disparu. Il faut évacuer les caillots progressivement avec précaution au niveau de la dure-mère où ils peuvent être adhérents, en prenant garde à ne pas provoquer une brèche ou une déchirure de la méninge. Une fois les caillots évacués, la dure-mère doit être battante, cela prouve qu'il n'y a plus de compression. Si elle reste tendue et non battante, il faut d'abord s'assurer, en étendant la laminectomie vers le haut ou le bas, que des caillots ne se sont pas infiltrés entre les lames sus- ou sous-jacentes et la dure-mère. Si ce n'est pas le cas, ou si la dure-mère apparaît toujours tendue, il faut alors, sous magnification optique, inciser la méninge pour vérifier l'espace intradural et s'assurer qu'il n'y a pas d'hématome sous-dural associé qu'il faudrait évacuer. Il faut ensuite refermer la dure-mère avec soin au moyen d'un surjet, et, surtout, ne pas mettre de drainage.

Une fois l'hématome évacué et la moelle ou le cul-de-sac dural décompressés, l'hémostase doit être faite avec soin, tout en cherchant la cause de ce saignement. Parfois, sera visualisé un plexus épidural rompu ou une artériole musculaire ; le plus souvent, la cause ne sera pas mise en évidence, faisant évoquer un saignement veineux osseux ou musculaire lorsque le patient avait été remis en décubitus dorsal. De toute façon, le temps d'hémostase lors de la fermeture doit être aussi minutieux que lors de la première intervention. Le chirurgien ne doit envisager la mise en place d'un drain de Redon que s'il est absolument certain que la dure-mère n'a pas été ouverte lors de la première intervention ni lors de la deuxième.

Dans les suites opératoires, la surveillance doit être aussi rigoureuse que lors de la première opération car, malheureusement, les récidives d'hématomes existent et ne sont pas exceptionnelles. Si les signes observés en préopératoire régressent puis réapparaissent, il faut refaire une imagerie de contrôle. De même, si les déficits observés en préopératoire ne sont pas modifiés au bout de 24 h, une IRM assurera que toute la

compression a bien été levée ou n'a pas récidivé. Dans beaucoup de cas pris à temps, les déficits régresseront progressivement.

## Les formes cliniques des hématomes postopératoires

Suivant la localisation rachidienne

- Au niveau lombaire et dans la chirurgie par voie postérieure, les signes sont ceux d'un syndrome de la queue-de-cheval plus ou moins complet, associant rétention d'urine, paralysie des racines L4, L5, S1 associées à des douleurs et à une anesthésie en selle quand il est complet. Par voie antérieure, il réalise un hématome rétropéritonéal qui se traduit par un syndrome abdominal souvent associé à un état de choc.
- Au niveau thoracique, il se traduit par une paraparésie, puis une paraplégie avec des troubles sphinctériens. Les signes sont souvent d'apparition précoce et d'évolution rapide, car la moelle dorsale est fragile, peu vascularisée et à l'étroit. Dans la chirurgie par voie antérieure, il s'agira le plus souvent d'un hémithorax.
- Au niveau cervical, l'hématome postopératoire peut se voir après laminectomie se traduisant par un déficit moteur des quatre membres. Après abord antérieur, il peut s'associer à un gonflement du cou, provoquant parfois des signes respiratoires. Mais il peut se révéler uniquement par des signes de compression médullaire associés à des douleurs radiculaires du membre supérieur.

### Cas clinique 19

#### Hématome postopératoire cervical

En février, Mme T. commence à ressentir des douleurs cervicales, rapidement accompagnées par des impressions de paresthésies dans les deux bras et dans les deux jambes, plus accentuées à gauche. Progressivement, sa marche est handicapée avec un périmètre de marche qui se réduit.

Une IRM du rachis cervical est alors demandée qui met en évidence un aspect de myélopathie

cervicarthrosique avec rétrécissement important aux niveaux de C3-C4 et C4-C5.

Mme T. consulte alors le Dr G., neurochirurgien, qui propose une intervention consistant en une laminectomie cervicale.

10 août : l'intervention consiste en une laminectomie C3-C4-C5 suivie d'une arthrodèse bilatérale.

Dans la nuit du 10 au 11 août, feuille de transmission ciblée : « retour de bloc à 21 h 30, consciente. Pansement propre. Bonnes constantes. Bas de contention en place. Algique : antalgiques donnés selon protocole médical. Pansement tête refait car complètement défectueux. »

Le matin du 11 août, feuille de transmission ciblée : « Douleurs + + +, morphine 7,5 mg, examen ». Le même jour, feuille de transmission ciblée, note du kinésithérapeute : « Tentative de premier lever ce jour après injection de morphine 45 min avant, se dit algique + + +. Assise au bord du lit, refus d'aller plus loin. 10 min au bord du lit, recouchée, réinstallée sans douleur notable ».

Ce 11 août à 19 h, feuille de transmission ciblée : « Douleur vers 15 h 30, a eu une demi ampoule de morphine (...), perfusion en cours ».

Nuit du 11 au 12 août, feuille de transmission ciblée : « Se plaint de douleurs incessantes, antalgiques donnés selon protocole médical, a sonné vers 1 h car se plaignait d'une sensation de paralysie de l'hémicorps gauche. Appel de l'interne de garde. Morphine administrée selon protocole médical et Skénan 10 mg. A été soulagée et a passé le reste de la nuit tranquillement. De nouveau sensation de paralysie de l'hémicorps gauche et du bras droit au matin, au point de ne pouvoir boire de l'eau ».

Le 12 août, de jour, feuille de transmission ciblée : « Patient se plaignant tout de suite de paralysie. Pas de douleur. Ne bouge pas à la stimulation des membres inférieurs. Bouge difficilement les deux bras. N'a pas de sensibilité. Interne prévenu de suite. Visite à 10 h 45, patiente examinée. Faire IRM en urgence. Ne ressent rien au niveau du bassin, ventre souple. ». Une sonde vésicale est posée à 14 h ; la patiente présente un globe urinaire. Le compte rendu de l'IRM pratiquée le 12 août décrit un « hypersignal intramédullaire en T2 étendu de C4 à C6. À hauteur de C4-C5, collection un peu hétérogène de la voie opératoire avec refoulement de la dure-mère et déformation du cordon médullaire en regard. » (figure 5.7). Il s'agit donc bien d'un hématome extradural dans le foyer opératoire. Une prescription de corticoïdes est faite.

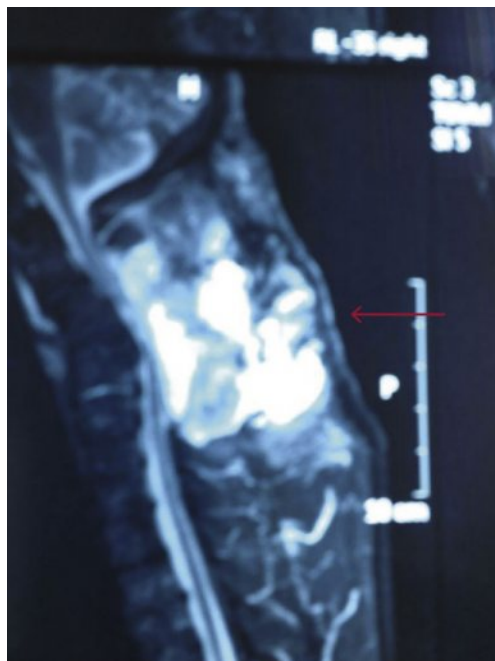À 21 h, feuille de transmission ciblée : « Préparation bloc faite, bilan préop. fait non récupéré, brancardage

demandé, impossibilité de remettre le collier cervical car patiente raide + + + et très algique au niveau du cou. ». La patiente est réopérée, le 13 août à 7 h 30, d'un hématome extradural compressif au niveau de la cavité opératoire.

Mme T. reste hospitalisée dans le service de neurochirurgie jusqu'au 10 octobre puis part en rééducation. L'évolution du déficit moteur a été vers une légère amélioration du côté droit, puisque la force musculaire est en moyenne à 2/5 au membre inférieur droit et à 4/5 au membre supérieur droit, mais pratiquement nulle aux membres supérieur et inférieur gauche. Au niveau du bras et de l'épaule gauche, il y a une récupération, mais la force musculaire reste nulle au niveau de l'avant-bras et de la main gauche. Elle se déplace depuis en fauteuil roulant électrique. Elle fait des sondages répétés, cinq fois par jour et elle a une attelle plâtrée du membre supérieur gauche.

### Commentaires

Cet exemple correspond à la symptomatologie typique d'un hématome postopératoire cervical : douleurs, déficit sensitivomoteur des quatre membres, troubles sphinctériens. Il illustre également que la prescription de corticoïdes a la vie dure et que la notion d'urgence à réintervenir n'est pas admise par tous.



**Figure 5.7.** Laminectomie cervicale : hématome postopératoire.

## La forme suivant la chronologie

La plupart des hématomes se révèlent après un intervalle libre de 3 à 6 h et la symptomatologie se complète dans les premières 24 h postopératoires.

Il y a des formes aiguës où les premiers signes sont constatés dès le réveil du patient, faisant penser à tort à une contusion ou un accident ischémique : le risque est de ne pas demander d'examen complémentaire. Un hématome aigu a pu se constituer pendant la fermeture et le réveil du patient et toute symptomatologie constatée en postopératoire, qui n'existait pas en préopératoire, justifie d'un examen complémentaire de contrôle en urgence.

Il existe à l'inverse des formes retardées [75] : le risque est que le patient soit déjà rentré à son domicile, d'où la nécessité de l'informer de cette possibilité et de revenir consulter en urgence devant tout signe nouveau. L'autre risque est qu'à distance de l'intervention, si le patient est toujours hospitalisé, la surveillance se soit relâchée. Celle-ci doit donc être maintenue pendant les trois premiers jours, puis être biquotidienne, le personnel soignant étant conscient de la possibilité de complications retardées et devant signaler tout fait nouveau.

## Cas clinique 20

### Hématome d'apparition retardée

Adrien était suivi pour une scoliose structurale sévère. À l'âge de 13 ans, une croissance staturale assez rapide, la fait évoluer de façon importante.

Le 21 avril : consultation du Dr. Z, chirurgien orthopédiste, qui note que le port du corset devient difficile, que l'efficacité reste modérée, et que les radiographies confirment l'évolution importante puisque la courbure est passée maintenant à 65°. Il est donc décidé de poser une indication opératoire après avoir fait des épreuves fonctionnelles respiratoires. L'intervention est prévue le 9 juillet.

Le 9 juillet, l'intervention par le Dr Z. consiste en une correction allant de T2 jusqu'en L2. Pendant la mise en place des vis pédiculaires, des crochets ou des tiges, il n'y a aucune anomalie au niveau des potentiels évoqués. Compte tenu du bon déroulement de l'intervention, notamment sans problème tensionnel, il est décidé qu'après un passage en soins de sur-

veillance postopératoire, Adrien regagnera directement sa chambre sans passer par le service de réanimation. La feuille de surveillance en SSPI montre que 2 h après l'intervention, Adrien est en ventilation spontanée, qu'il fléchit les jambes des deux côtés, et qu'à 18 h, il est parfaitement conscient et bouge les deux pieds. Les drains de Redon ont donné à ce moment l 800 ml, ce qui est habituel dans de telles interventions. Adrien est ensuite hospitalisé dans le service de chirurgie orthopédique.

Le 11 juillet, l'examen neurologique est satisfaisant.

En revanche, le 12 juillet dans la soirée, Adrien se plaint de paresthésies des deux membres inférieurs. Ses parents le signalent aux infirmières qui, d'après son père, auraient répondu que c'était normal.

Dans la nuit du 12 au 13 juillet, Adrien continue de se plaindre de ces paresthésies très importantes et d'une gêne des membres inférieurs. C'est à 11 h du matin que le kinésithérapeute examine Adrien et constate que celui-ci ne peut plus bouger ses jambes ; il est paraplégique.

Une IRM est pratiquée, qui met en évidence un hématome péri-médullaire ; le taux d'hémoglobine est à 5 g/litre.

Le patient est alors réopéré le 13 juillet.

Au réveil, il est noté une paraplégie de niveau supérieur D7 complète sur le plan moteur, avec une légère sensibilité des membres inférieurs mal systématisée et un priapisme.

À partir du 19 août, Adrien peut être verticalisé puis installé au fauteuil.

Un début d'escarre apparaît au niveau des talons, et une consultation avec des psychologues et psychiatres de liaison est effectuée. Des sondages intermittents sont pratiqués régulièrement, compte tenu de la rétention urinaire.

Le 8 septembre, Adrien est transféré dans le service de rééducation fonctionnelle de l'hôpital X. Le testing musculaire réalisé mettra en évidence une paraplégie complète ASIA A, flasque, de niveau supérieur T5 gauche, T6 droite avec une hypotonie anale et une vessie neurologique.

### Commentaires

Opéré le 9 juillet, ce n'est que trois jours plus tard qu'apparaissent les premiers signes d'alerte sous forme de paresthésies. Comme Adrien avait été parfaitement bien pendant les trois premiers jours postopératoires, le personnel soignant avait diminué la vigilance et sous-estimé l'importance de ces fourmillements, ce qui a fait attendre la paraplégie complète pour réagir. Il ne faut donc pas méconnaître la possibilité de ces hématomes retardés.



## La forme suivant la localisation dural

Un hématome sous-dural est plus rare et se manifeste par des signes plus diffus, prédominant au niveau sphinctérien et déficitaire. Il est le plus souvent la conséquence de manipulations un peu trop poussées au niveau du cul-de-sac dural ou la conséquence d'une brèche dure-mérienne ayant provoqué le saignement [76, 77].

## L'évolution

Suivant que les patients sont réopérés précocement, avant ou juste après l'installation de paralysie, ou à distance de celle-ci, l'évolution est très variable. Dans la majorité des opérés précocement, la récupération rapide ou à distance va se faire de façon satisfaisante. Généralement, celle-ci s'amorce dès le lendemain de l'intervention pour se poursuivre dans les 3 mois qui suivent, et aboutir à une récupération sans séquelle.

À l'inverse, chez les patients opérés avec retard, les séquelles sont inévitables et peuvent être très lourdes. Au maximum, il s'agira de paralysies complètes, tétraplégie ou paraplégie, associées à des troubles sphinctériens à type de rétention, nécessitant des autosondages répétés et une exonération manuelle des selles, ces troubles s'accompagnant d'une perte complète de la sexualité et de douleurs neuropathiques particulièrement invalidantes.

Entre ces deux extrêmes, tous les intermédiaires peuvent se voir. Il faut souligner que les troubles le plus souvent observés dans les suites des hématomes postopératoires sont des douleurs neuropathiques, des troubles mictionnels et des perturbations de la sexualité. La rééducation doit être prolongée pendant 2 ans, les bilans urodynamiques doivent être répétés pour voir l'évolution et diagnostiquer à temps un résidu postmictionnel, avant qu'il ne se complique de retentissement urétéral ou rénal. Les douleurs neuropathiques sont très difficiles à soulager ; les patients se plaignent de décharges électriques, d'impressions de brûlure, d'écrasement. Les neuroleptiques, les morphiniques seront tour à tour essayés, ainsi que les antidépresseurs. De même, la stimulation électrique, soit externe soit

par électrodes définitives implantées, peut apporter un soulagement partiel. Mais le plus souvent, elles demeurent peu influencées par le traitement et font partie des séquelles les plus lourdes de cette complication.

## Les mesures de prévention

À partir du moment où le chirurgien est parfaitement conscient du risque de survenue de cette complication, de sa fréquence et de ses conséquences, il doit tout mettre en œuvre pour la prévenir. Les mesures à prendre sont pré-, per- et postopératoires.

### Les mesures préopératoires

Au-delà des seules analyses de l'hémostase que comporte toute consultation d'anesthésie préopératoire, il faut :

- s'assurer de l'arrêt des médicaments antiagrégants plaquettaires ou anticoagulants, de leur relais en postopératoire après un délai si possible de 24 h, et garder présent à l'esprit pendant toute l'intervention qu'il s'agit d'un patient à risques ;
- redoubler de minutie dans la réalisation de l'hémostase ;
- bien avertir le patient des risques qu'il encourt à prendre de lui-même des antalgiques contenant de l'aspirine quelques jours avant l'intervention ;
- prendre connaissance des antalgiques que le patient a coutume de consommer ;
- de garder présent à l'esprit les facteurs de risque représentés par le terrain, obésité, vasculaire ;
- de rechercher par l'interrogatoire des antécédents personnels ou familiaux de coagulopathie.

### Les mesures peropératoires

L'installation est un facteur primordial de la réalisation dans les conditions optimales de la chirurgie du rachis. C'est elle qui va permettre, en diminuant le saignement peropératoire, de parfaitement visualiser les éléments anatomiques. Mais attention, il s'agit d'une arme à double tranchant : en effet, avec une installation idéale, tout ce qui peut gêner

le retour veineux est éliminé, certaines veines seront collabées ; il peut donc arriver qu'elles soient blesées en cours d'intervention sans saigner. Ce n'est qu'après le réveil que, reprenant leur pression normale, elles se mettront à saigner en provoquant un hématome postopératoire. Il faut donc être très vigilant et demander toujours une hyperpression avant de refermer le malade.

Au fur et à mesure de la progression de l'intervention, il faut s'assurer plan par plan de la perfection de l'hémostase. Cela doit être réalisé lors de l'abord, avant la mise en place des écarteurs, puis à la fin, lors de la fermeture lors du relâchement de ceux-ci. Cette démarche minutieuse commence dès l'incision de la peau : avant de mettre en place les agrafes hémostatiques, il faut coaguler les artères ou les veines qui saignent. En faire l'hémostase avec les seules agrafes, c'est prendre le risque qu'elles ne resaignent quelque temps après la suture de fermeture. De même au niveau des muscles : une fois ceux-ci désinsérés de leurs attaches vertébrales, il faut coaguler tous les vaisseaux qui saignent avant de mettre en place les écarteurs ; la traction exercée par ceux-ci ne ferait qu'une hémostase temporaire, source de saignements postopératoires. Durant la laminectomie, la mise en place de cire sur la tranche de section doit être progressive et systématique tout au long de celle-ci. Au niveau du ligament vertébral commun postérieur se situent les plexus veineux épiduraux, souvent volumineux, mais aussi souvent collabés quand l'installation est bien faite. Il ne faut donc pas se contenter de border le champ d'incision du ligament avec des cotons qui, écrasant les plexus, les empêchent de saigner temporairement ; il faut coaguler systématiquement toute la superficie du ligament à inciser en protégeant les racines et la dure-mère. Si l'os saigne au niveau d'un orifice de visée pédiculaire ou de curetage discal, il faut prendre le temps de faire l'hémostase à la cire et attendre pour être certain que le saignement s'est tari.

À la fin de l'intervention, il faut attendre, une fois les écarteurs enlevés, pour être certain qu'aucun saignement n'apparaît entre les muscles avant de refermer l'aponévrose. Il ne faut pas penser que la compression réalisée par le poids

du patient lorsqu'il sera de nouveau en décubitus dorsal permettra de faire l'hémostase.

Il ne faut refermer la sous-peau et la peau que sur un champ opératoire parfaitement exsangue. Cette rigueur, qui ne peut être appliquée qu'en prenant son temps, permettrait déjà de diminuer la fréquence des hématomes postopératoires. Mais même avec une hémostase rigoureuse et satisfaisante, le risque d'hémorragie postopératoire subsiste.

### Drainer ou pas ?

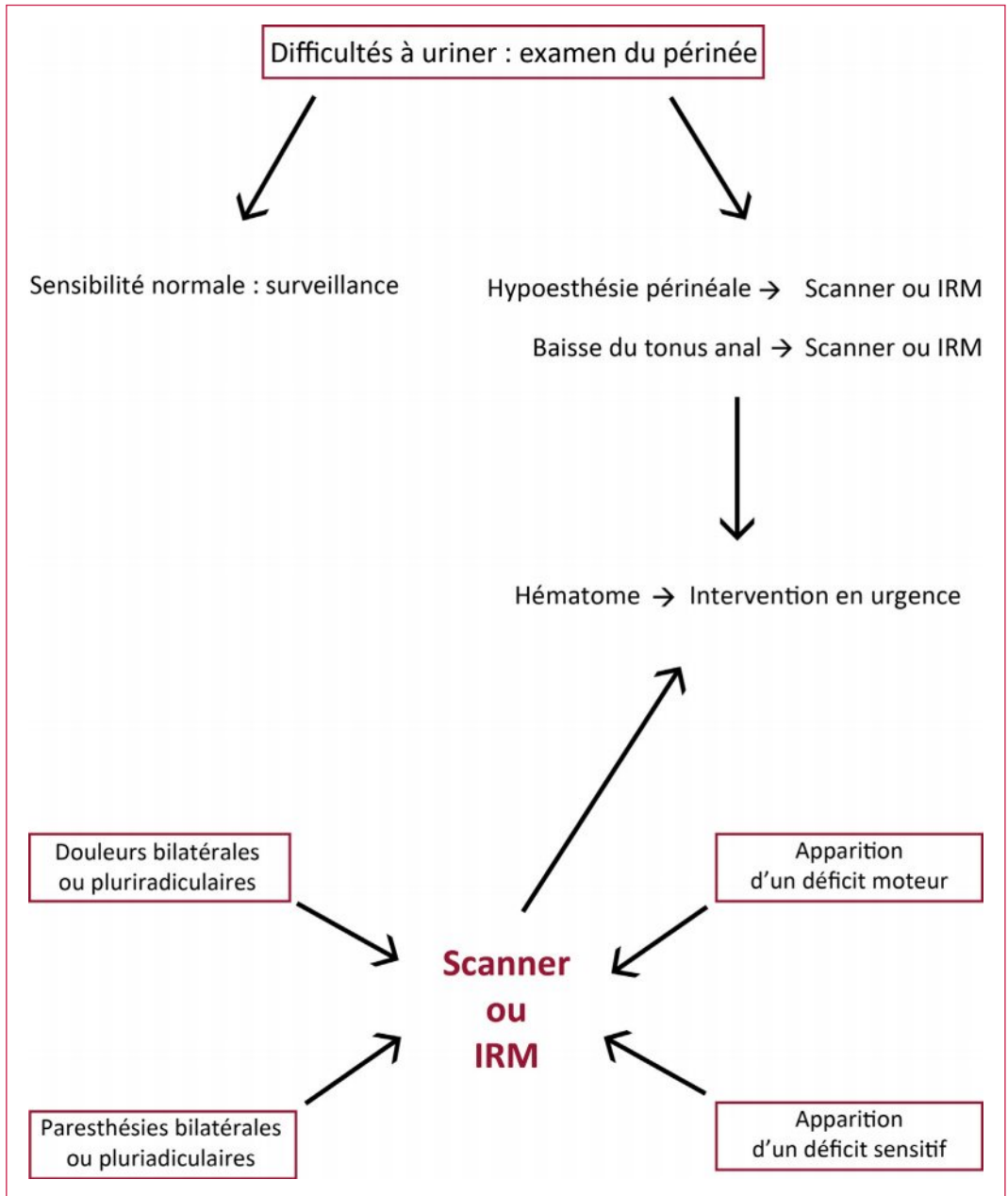
La grande majorité des chirurgiens préfère mettre un drain de Redon aspiratif. Pour ma part, je n'ai jamais mis de drain, disant sous forme de boutade qu'un drain n'avait jamais fait l'hémostase, au contraire, et qu'il était en plus une porte ouverte à l'infection. Depuis, un certain nombre d'études prospectives a été réalisé sur de grandes séries d'opérés du rachis et a permis de conclure que la mise en place d'un drain de Redon aspiratif ne diminuait pas le risque d'hématome postopératoire, quel que soit le type de chirurgie du rachis (hernie discale ou sténose canalaire) [78-80].

Si un drain de Redon est mis en place, il faut surveiller la quantité et le débit, ainsi que la couleur de ce qui est aspiré. Si cette quantité est trop importante, il faut craindre la constitution d'un hématome. S'il est trop clair, il faut craindre la présence de liquide céphalorachidien.

## Les mesures postopératoires

Compte tenu de la lourdeur des séquelles et des handicaps très lourds que les hématomes postopératoires peuvent générer chez les malades, tout doit être mis en œuvre pour les diagnostiquer le plus précocement possible. Avec la mobilité de plus en plus grande des personnels médicaux et paramédicaux, seuls des protocoles de surveillance écrits et des arbres décisionnels mis à la disposition dans tous les postes de soins peuvent garantir une surveillance correcte et rigoureuse — à condition toutefois de présenter régulièrement ces protocoles au personnel chargé de la surveillance des opérés du rachis (figure 5.8). Ces protocoles doivent comporter une surveillance toutes les 3 h dans les premières 24 h :

- Par l'interrogatoire :



**Figure 5.8.** Hématomes postopératoires : arbre décisionnel.

- siège et intensité de la douleur ;
- diurèse et envie d'uriner ;
- existence de paresthésies, d'impression d'engourdissement, d'une gêne à la motilité.
- Par l'examen clinique :
  - testing de la force musculaire : des membres inférieurs après intervention sur le rachis dorso-lombaire, des membres supérieurs et inférieurs pour le rachis cervical. Ce testing doit être reporté sur un schéma selon le score ASIA ;
  - sensibilité superficielle des membres et du périnée. Toucher rectal au moindre doute de problèmes sphinctériens ;
  - les réflexes ostéotendineux doivent également être testés ainsi que la recherche d'un signe de Babinski après chirurgie du rachis dorsal ou cervical.

Toute constatation d'une anomalie doit entraîner la réalisation d'un examen complémentaire d'imagerie (IRM) en urgence, c'est-à-dire immédiatement.

## L'analyse médico-légale

Nous avons vu, à partir des exemples d'expertises, que l'hématome postopératoire est considéré comme un accident médical non fautif, c'est-à-dire qu'il n'engage ni la responsabilité du chirurgien ni celle de l'établissement. Le seul cas où le praticien (le plus souvent l'anesthésiste) est considéré comme responsable est celui où le patient présentait des troubles de l'hémostase qui n'ont pas été pris en considération, ou si les mesures d'arrêt de traitements antiagrégants plaquettaires n'ont pas été prises.

C'est donc dans la surveillance et la prise en charge de la complication que la responsabilité des praticiens risque d'être retenue. D'où la nécessité de pouvoir prouver, face aux dires de la victime, que toutes les mesures de surveillance ont été prescrites et exécutées, et que les décisions ont été prises dès l'alerte donnée. C'est redire la nécessité de protocoles écrits, expliqués et signalés au personnel paramédical et aux médecins assurant la permanence des soins. Très souvent, lors des

séances d'expertise, les praticiens disent que les infirmières de leur clinique ou de leur service ont une grande habitude de la surveillance de cette chirurgie, et que point n'est besoin de protocoles écrits. C'est ne pas tenir compte de l'évolution de la profession, du nombre d'intérimaires et de la mobilité du fait des pôles. Il faut donc un protocole écrit, signaler son existence dans les prescriptions postopératoires, et vérifier régulièrement dans les feuilles de transmissions qu'il est appliqué et qu'il figure dans le dossier du patient. Il faut également vérifier que personne ne prescrive de sondage vésical sans examen clinique préalable. Toutes ces mesures étant de la responsabilité du chirurgien, c'est lui qui est le plus souvent tenu pour responsable de la perte de chance.

### Feuille de surveillance postchirurgie du rachis

A. Au retour de SSPI, toutes les 3 h pendant les premières 24 h puis toutes les 6 h pendant les 24 h suivantes.

B. Signes généraux : pouls, PA, couleur des téguments, température.

C. Plaintes spontanées :

1. Douleurs : cotation EVA :

- rachidiennes : localisée/diffuses ;
- radiculaires : unilatérales/bilatérales/pluriradiculaires.

2. Paresthésies :

- radiculaire : unilatérales/bilatérales/pluriradiculaires ;
- membre supérieur : unilatérales/bilatérales ;
- membre inférieur : unilatérales/bilatérales ;
- périnéales.

3. Difficultés à la mobilisation :

- membre supérieur : unilatérale/bilatérale ;
- membre inférieur : unilatérale/bilatérale.

4. Difficultés à la miction.

D. Examen clinique :

1. Déficit moteur : score Asia.
2. Déficit sensitif : score Asia.
3. Sensibilité périnéale.
4. Toucher rectal (tonus anal).
5. Cicatrice : normale/hématome (écoulement).
6. Liquide de drainage : quantité ; couleur ; sang liquide.

## Feuille de surveillance infirmière

	Hernie discale cervicale	Hernie discale lombaire	Canal cervical étroit	Canal lombaire étroit	Fréquence des surveillances
Surveillance clinique et hemodynamique	<ul style="list-style-type: none"> <li>► Pouls.</li> <li>► Tension artérielle.</li> <li>► Température.</li> <li>► Faciès.</li> <li>► Diurèse.</li> </ul>	idem	idem	idem	1 fois par heure/10 h. 1 fois toutes les 3 h /24 h. 1 fois par équipe.
Surveillance locale	<b>CICATRICE :</b> <ul style="list-style-type: none"> <li>► Saignement.</li> <li>► Hématome.</li> </ul> <b>REDONS :</b> perméabilité et quantité.	idem	idem	idem	1 fois par heure/10 h. 1 fois toutes les 3 h /24 h. 1 fois par équipe.
Surveillance de la douleur	<ul style="list-style-type: none"> <li>► Évaluation de la douleur.</li> <li>► Application du traitement antalgique prescrit.</li> </ul>	idem	idem	idem	1 fois par heure/10 h. 1 fois toutes les 3 h /24 h. 1 fois par équipe.
Surveillance particulière	<b>Si greffe :</b> port d'une minerve rigide. <ul style="list-style-type: none"> <li>► Contrôle radiologique avant la sortie.</li> <li>► Surveillance spécifique demandée par le chirurgien.</li> </ul>	Surveillance spécifique demandée par le chirurgien	Surveillance spécifique demandée par le chirurgien	Surveillance spécifique demandée par le chirurgien	Surveillance spécifique demandée par le chirurgien

## Qu'est-ce que la perte de chance ?

C'est le pourcentage perdu de possibilités qu'avait le patient d'éviter les séquelles si sa prise en charge avait été faite plus rapidement. C'est un élément très difficile à chiffrer et donc, malheureusement, très « expert-dépendant ». Prenons l'exemple d'un hématome responsable de troubles sphinctériens :

- Pris en charge au moment où le patient se plaint d'une simple difficulté, par exemple d'être obligé de pousser pour uriner, les chances de récupération sont maximales ; et maximale aussi la perte de chance s'il n'est pas pris en charge à cet instant. Cette perte de chance sera alors estimée à 75 % si l'expert pense que, même opéré précocement, 25 % des patients auraient gardé des troubles.
- En revanche, si le patient n'est opéré que 48 h après le début des troubles, ses chances de récupération sont minimales, la perte de chance de le réopérer à ce stade plutôt que le lendemain sera alors de 20 %. Sauf que, s'il avait signalé ses troubles au début, ou si personne ne l'avait examiné, elle doit toujours être considérée comme de 75 %. Ce sont donc les feuilles de transmissions infirmières qui font foi pour déterminer cette perte de chance. Si elles ne sont pas remplies, ce sont les dires du patient qui doivent servir de guide.

## Références

- Nandyala SV, Marquez-Lara A, Fineberg Singh K. Incidence and risk factors for perioperative visual loss after spinal fusion. *Spine J* 2014 Sep 1;14(9):1866–72.
- Nickels TJ, Manlapaz MR, Farag E. Perioperative visual loss after spine surgery. *World J Orthop* 2014 Apr 18;5(2):100–6.
- Kamel I, Barnette R. Positioning patients for spine surgery: Avoiding uncommon position-related complications. *World J Orthop* 2014 Sep 18;5(4):425–43.
- Aono H, Ohwada T, Hosono N, Tobimatsu H, Ariga K, Fuji T, Iwasaki M. Incidence of post-operative symptomatic epidural hematoma in spinal decompression surgery. *J Neurosurg Spine* 2011 Aug;15(2):202–5.
- Kao FC, Tsai TT, Chen LH, Lai PL, Fu TS, Niu CC, Ho NY, Chen WJ, Chang CJ. Symptomatic epidural hematoma after lumbar decompression surgery. *Eur Spine J* 2015 Feb;24(2):348–57.
- Awad JN, Kebaish KM, Donigan J, Cohen DB, Kostuik JP. Analysis of the risk factors for the development of post-operative spinal epidural haematoma. *J Bone Joint Surg Br* 2005 Sep;87(9):1248–52.
- Morse K, Weight M, Molinari R. Extensive postoperative epidural hematoma after full anticoagulation: case report and review of the literature. *J Spinal Cord Med* 2007;30(3):282–7.



72. Leonardi MA, Zanetti M, Min K. Extent of decompression and incidence of postoperative epidural hematoma among different techniques of spinal decompression in degenerative lumbar spinal stenosis. *J Spinal Disord Tech* 2013 Dec;26(8):407–14.
73. Kao FC, et al. Symptomatic epidural hematoma after lumbar decompression surgery. *Eur Spine J* 2015 Feb;24(2):348–57.
74. Cabana F, Pointillart V, Vital J, Sénégas J. Postoperative compressive spinal epidural hematomas. 15 cases and a review of the literature. *Rev Chir Orthop Reparatrice Appar Mot* 2000 Jun;86(4):335–45.
75. Uribe J, Moza K, Jimenez O, Green B, Levi AD. Delayed postoperative spinal epidural hematomas. *Spine J* 2003 Mar-Apr;3(2):125–9.
76. Gakhar H, Bommireddy R, Klezl Z, Calthorpe D. Spinal subdural hematoma as a complication of spinal surgery : can it happen without dural tear? *Eur Spine J* 2013 May;22(Suppl 3):S346–9.
77. Lykissas MG, Aichmair A, Herzog RJ, Schroeder JE, Huang RC, Farmer J. Spinal subdural hematoma following lumbar decompressive surgery: a report of two cases. *Wien Klin Wochenschr* 2015 Jan;127(1–2):71–4 Epub 2014 Nov 15.
78. Scuderì GJ, Brusovanik GV, Fitzhenry LN, Vaccaro AR. Is wound drainage necessary after lumbar spinal fusion surgery? *Med Sci Monit* 2005 Feb;11(2):CR64–6.
79. von Eckardstein KL, Dohmes JE, Rohde V. Use of closed suction devices and other drains in spinal surgery: results of an online, Germany-wide questionnaire. *Eur Spine J* 2015 Feb 8 [Epub ahead of print].
80. Kanayama M, Oha F, Togawa D, Shigenobu K, Hashimoto T. Is closed-suction drainage necessary for single-level lumbar decompression?: review of 560 cases. *Clin Orthop Relat Res* 2010 Oct;468(10):2690–4 Epub 2010 Jan 21.

# Chapitre 6

## Les infections postopératoires

### Les points forts du chapitre

- Tout écoulement de cicatrice est suspecte d'infection et doit être repris au bloc.
- Une brèche durale est la porte ouverte aux méningites.
- La persistance ou la reprise des douleurs rachidiennes doit faire évoquer une infection.
- L'IRM et la ponction biopsie sont les examens les plus fiables.
- La prise en charge et le traitement doivent être multidisciplinaires.
- L'ablation du matériel doit être la règle si infection traînante ou récidivante.
- Prévention : sujets à risques, asepsie rigoureuse peropératoire, antibioprophylaxie.

### Plan du chapitre

#### Les causes et la fréquence des infections postopératoires

- L'anatomie pathologique
- Les facteurs de risque
- La fréquence

#### La description clinique des infections

- Les infections sous-cutanées
- Les spondylodiscites
- Les méningites
- Les épidurites
- L'empyème sous-dural
- Les infections du matériel
  - Les récidives
  - Les séquelles

#### La conduite à tenir en cas d'infection postopératoire

- Les examens complémentaires
- La réintervention
- Le traitement médical

#### La prévention de l'infection

- Le terrain
- L'hospitalisation
  - En préopératoire
  - En peropératoire
  - En postopératoire

#### L'analyse médico-légale

- Définition
- Les facteurs favorisants
- La preuve de l'infection
- La responsabilité

### Les causes et la fréquence des infections postopératoires

La définition est évidente : on entend par infection postopératoire une localisation infectieuse en rapport dans le temps et l'espace avec une intervention sur le rachis. Pour pouvoir affirmer celle-ci, il faut l'association d'une symptomatologie clinique d'infection, locale ou générale, des signes biologiques, des critères d'imagerie, et la mise en évidence d'un germe.

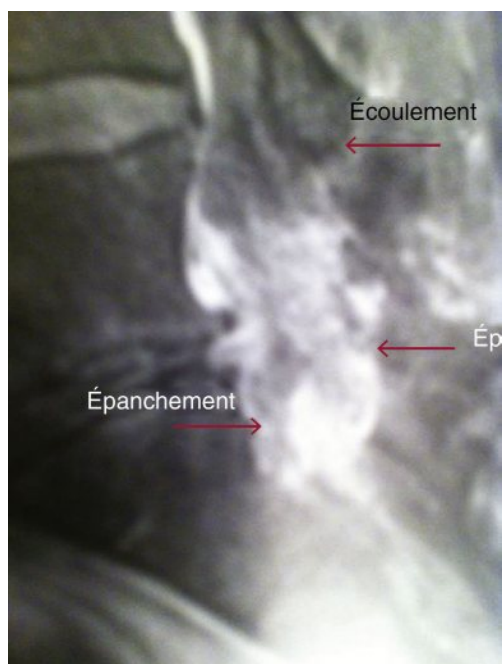
### L'anatomie pathologique

La chirurgie du rachis intéressant différents plans depuis la peau jusqu'au système nerveux, l'infection peut les atteindre, séparément ou tous, soit d'emblée, soit du fait d'un retard diagnostique.

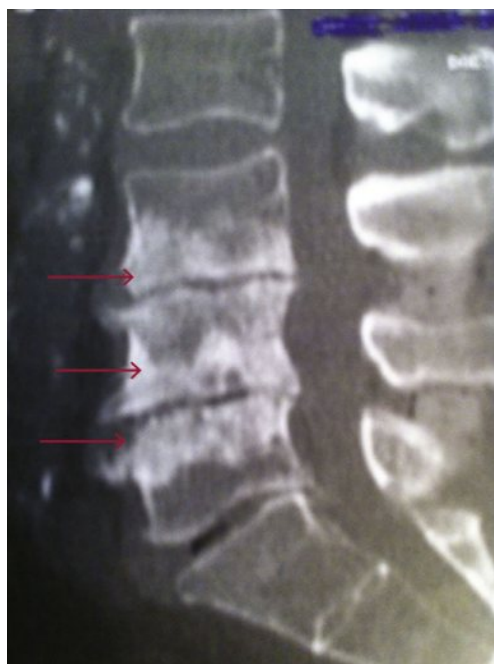Au stade le plus limité, il s'agira d'une infection sous-cutanée, localisée à la cicatrice et au plan sous-cutané mais ne franchissant pas en profondeur la limite de l'aponévrose.

À un degré de plus, l'infection franchit l'aponévrose, réalisant un abcès musculoaponévrotique pouvant atteindre l'os et la dure-mère mais sans les contaminer (figure 6.1).

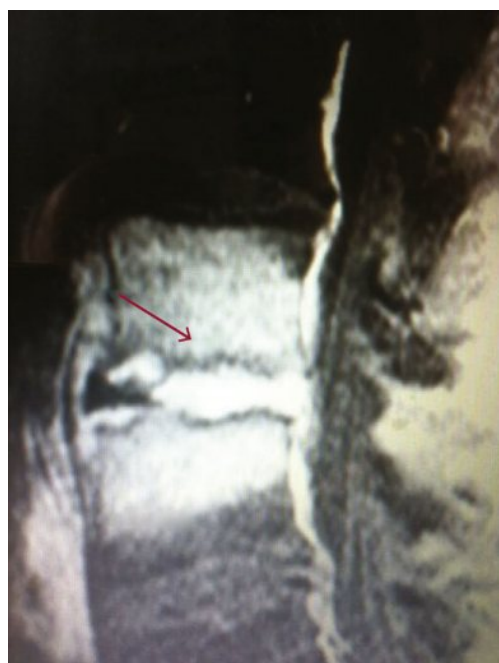Les spondylites et spondylodiscites : parfois associées ou précédées par une infection cutanée ou musculoaponévrotique, mais le plus souvent isolées, elles réalisent une infection du disque et des plateaux vertébraux sus- et sous-jacent à ce disque. Le germe est dans le disque, qu'il détruit, et dans les vertèbres, où il provoque des caries osseuses, visibles sous forme de géodes et pouvant aboutir à des déformations et des destructions vertébrales (figures 6.2 à 6.5).



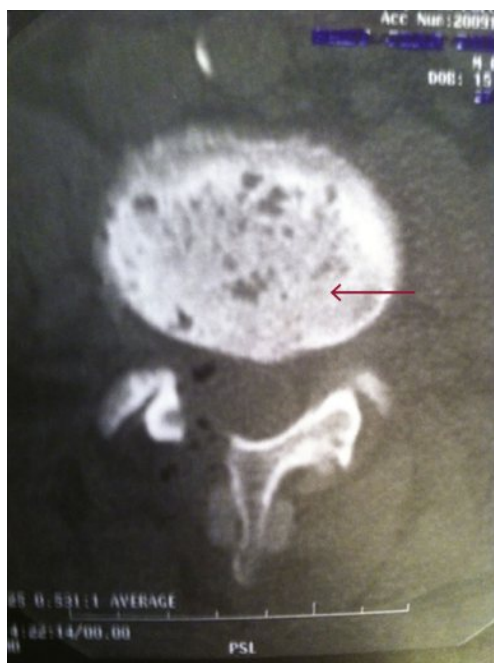
**Figure 6.1.** IRM postopératoire de hernie discale : écoulement purulent et épanchement intracanalair.



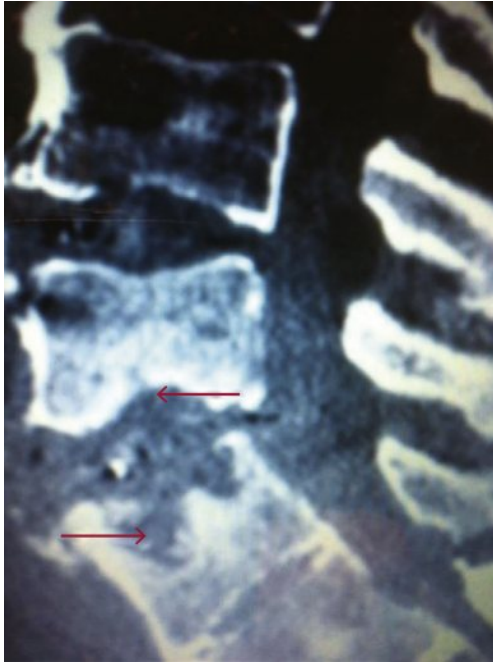**Figure 6.3.** Spondylodiscite postopératoire étendue à deux étages.



**Figure 6.2.** Hernie discale opérée : spondylodiscite postopératoire.



**Figure 6.4.** Hémi laminectomie : épanchement postopératoire purulent et gouttes osseuses témoignant de l'ostéite.



**Figure 6.5.** Spondylodiscite postopératoire : destruction vertébrale.

Dans une forme plus limitée, il peut s'agir d'une discite simple. Quand aux atteintes vertébrales sans atteinte discale, elles se voient principalement dans la chirurgie d'ostéosynthèse.

Les méningites témoignent de la diffusion de l'infection au liquide céphalorachidien, donc d'une rupture de la barrière hémato-méningée. Cette rupture peut être soit le fait d'une blessure de la dure-mère péropératoire, soit par contiguïté, du fait d'une infection non traitée au voisinage de la dure-mère, soit dans le cadre d'une généralisation de l'infection avec septicémie.

Les épidurites sont la localisation infectieuse au contact de la dure-mère, le long de laquelle elle peut se répandre sur plusieurs étages vertébraux. Elles sont dangereuses d'une part du fait de leurs caractères compressifs, d'autre part du fait de risque de diffusion sous la forme d'un empyème sous-dural ou d'une méningite, voire d'une méningoencéphalite.

L'atteinte du matériel d'ostéosynthèse est une des questions cruciales de l'extension et de la persistance de l'infection. Elle conditionne le traitement

car elle nécessite son ablation. Le matériel peut être infecté d'emblée ou plus souvent secondairement à une infection venant à son contact.

## Les facteurs de risque

Les principaux facteurs de risque infectieux à rechercher par l'interrogatoire et parfois des consultations spécialisées si besoin :

- les antécédents d'infection à répétition, abcès, furonculose, cutanée, dentaire ;
- le diabète, l'intoxication tabagique, les traitements corticoïdes au long cours, les traitements immunosuppresseurs.

## La fréquence

Même si des strictes mesures d'asepsie au bloc opératoire et d'antibiothérapie prophylactique ont permis de diminuer le nombre des infections postopératoires, elles demeurent encore trop fréquentes car elles grèvent le résultat d'une intervention techniquement sans problème de séquelles lourdes et invalidantes. Toutes sortes de chirurgie du rachis confondues, avec ou sans matériel, elles atteignent un pourcentage de 5 % [81-84].

## La description clinique des infections

Soulignons tout d'abord que, quelle que soit la gravité de l'infection, le ressenti par le patient sera toujours très mal vécu sur le plan psychologique : « *J'ai eu une infection nosocomiale ; elle risque de revenir n'importe quand* » est une phrase que les experts entendent fréquemment. En effet, depuis la qualification d'infection nosocomiale, et le retentissement médiatique donné à certaines affaires, les patients qui en sont victimes considèrent qu'ils ont été mal pris en charge et n'admettent pas que ce risque de complications infectieuses ne puisse être complètement éradiqué. Il est donc indispensable d'être particulièrement vigilant, explicite et compréhensif dans les explications données aux malades.

## Les infections sous-cutanées

C'est la forme la moins grave de l'atteinte infectieuse. Elle se révèle le plus souvent pendant que le patient est encore hospitalisé, par l'apparition d'une rougeur ou d'un suintement au niveau de la cicatrice. Des pansements bétadinés, associés ou non à une antibiothérapie pendant une semaine, permettent dans la majorité des cas d'obtenir la guérison. Une question se pose : faut-il prélever au niveau de la cicatrice ? Le geste est simple avec un écouvillon, mais en réalité, le risque de souillure et de mise en évidence de germes saprophytes est si important que la plupart des infectiologues estiment que le prélèvement à ce stade n'est pas indispensable.

À un stade de plus, il peut y avoir une désunion de la cicatrice associée à un écoulement purulent et à un gonflement sous-cutané sensible ou douloureux ; il s'agit de la constitution d'un abcès sous-cutané. Si beaucoup de chirurgiens sont partisans d'un simple traitement local et d'une antibiothérapie comme dans le cas précédent, cette attitude est souvent la source de retard de la guérison aboutissant à la nécessité d'une reprise chirurgicale. Nous conseillons donc plutôt de reprendre le patient d'emblée au bloc opératoire dès qu'il existe un écoulement par la cicatrice, car écoulement signifie infection. Ce qui est absolument déconseillé, c'est la réalisation de points de suture, au niveau de la désunion de la cicatrice, réalisée au lit du patient : les conditions d'asepsie ne sont pas suffisantes, et les risques de provoquer une surinfection sont réels. Par ailleurs, l'exploration de l'espace sous-cutané aponévrotique est difficile chez un patient sous anesthésie locale et dans son lit. Il faut reprendre la cicatrice au bloc opératoire, sous anesthésie générale, ce qui permet d'évaluer l'extension en profondeur, l'existence éventuelle d'un trajet fistuleux au travers de la suture de l'aponévrose, et de procéder à un nettoyage complet de la poche abcédée. L'on doit être encore plus vigilant si une brèche de la dure-mère a été faite pendant l'intervention, et rechercher l'existence de liquide céphalorachidien dans l'écoulement. Si tel est le cas, la reprise de la cicatrice s'impose pour ouvrir l'aponévrose, récliner les muscles et refaire l'étanchéité de la

méninge. Certains objecteront le risque de dissémination de l'infection qui serait restée localisée si le chirurgien n'était pas retourné jusqu'à la dure-mère. Cet argument n'est pas recevable car, à partir du moment où il existe un écoulement de liquide céphalorachidien, les germes sous-cutanés arrivent par le liquide jusqu'à la méninge.

Font également partie des infections localisées, et requièrent d'ailleurs le même traitement, les infections qui atteignent l'espace du décollement musculaire et arrivent au contact de la laminectomie et de la dure-mère. L'on doit alors absolument s'assurer, par une imagerie par résonance magnétique nucléaire, de l'absence d'atteinte discovertébrale associée.

L'infection localisée, sous-cutanée ne doit donc pas être négligée mais doit être prise en charge le plus tôt possible. C'est la raison pour laquelle, étant donné que les patients, et c'est heureux, sont hospitalisés de moins en moins longtemps, ils doivent être informés avec le plus de détails possibles de ce risque infectieux, de la surveillance régulière du pansement jusqu'à la résorption du surjet. Il faut leur recommander de revenir en urgence au moindre écoulement ou si une rougeur et un gonflement apparaissent.

## Cas clinique 21

### Infection localisée négligée

M. D présentait, sur des antécédents de greffe rénale en 2000, d'hypertension artérielle, d'embolie pulmonaire, d'hypercholestérolémie et de deux interventions pour hernie discale, une sciatique gauche. Pendant les dix dernières années, il avait présenté à plusieurs reprises des épisodes de sciatique, traités médicalement et qui s'étaient résorbés.

Il est alors traité pour une nouvelle crise de sciatique. Un scanner est pratiqué, qui met en évidence une image de hernie discale L5-S1 droite.

Une infiltration est réalisée qui n'apporte pas de soulagement.

Devant cette absence d'amélioration, il est adressé en chirurgie au CHU X. Il est vu par le Dr B., qui dit qu'une intervention est indiquée, compte tenu du caractère rebelle de la sciatique.

Il est hospitalisé pour arrêt du Previscan (prescrit depuis son embolie pulmonaire), relayé par de la calciparine.



Le 14 novembre, intervention par le Dr B. L'intervention consiste en une laminectomie L4-L5 et l'ablation d'une hernie discale L5-S1 droite. Les suites immédiates sont simples mais le patient se plaint rapidement de lombalgies importantes, d'après les feuilles de transmissions infirmières.

À partir du 20 novembre, il est noté que le pansement coule alors que le patient présente une fièvre oscillant entre 38° et 39 °C.

Le 22 novembre, du fait de la survenue de cet écoulement et de la fièvre, le patient est réopéré d'un abcès du foyer opératoire, s'étendant dans les muscles jusqu'à la dure-mère. Il ne semble pas y avoir de brèche de la dure-mère.

Le patient présente un état de choc septique avec nécessité de recours aux perfusions d'amines pressives.

Malgré cela et parce qu'il n'y avait pas de place en réanimation au CHU, le patient est transféré en réanimation médicale dans un autre établissement. Le courrier de transfert adressé au CH de X ne mentionne à aucun moment la nécessité d'une surveillance du pansement lombaire ni la nécessité de surveillance de l'état lombalgique et de la sciatique ou de reprendre contact si un problème survenait.

En réanimation médicale au CH de X, il est noté le 25 novembre que le pansement est renforcé par des points de suture faits au lit du malade pour un « *hématome* » (« *plaie du dos : fils sur hématome* »). Il est noté le 28 novembre, « *plaie du dos : vue par médecin* ».

1<sup>er</sup> décembre, « *écoulement purulent +++* ».

2 décembre, « *écoulement purulent : vu par médecin* ».

Les germes retrouvés au niveau du foyer opératoire étaient un staphylocoque doré Meti S et un *Enterobacter cloacae*.

M. D a par ailleurs présenté un hématome au niveau de la cuisse droite, compressif, au moment du cathéter fémoral, favorisé par le traitement anticoagulant.

Le 3 décembre, le patient est retransféré au CHU.

Du 3 au 16 décembre, le patient reste sous antibiotiques et le pansement continue à couler.

Le 16 décembre, le Dr B. décide d'une reprise chirurgicale pour sepsis avec prélèvements bactériologiques profonds et au niveau de l'os.

Le patient est hospitalisé en réanimation chirurgicale jusqu'au 22 décembre.

Une IRM est réalisée et met en évidence une « *spondylodiscite L5-S1 avec une épidurite antérieure* ». Sont par ailleurs apparues des épigastralgies et des diarrhées importantes. Devant un état de confusion

avec ralentissement psychomoteur, un scanner est pratiqué, qui ne met pas en évidence d'anomalie. Le patient a une triantibiothérapie (Axepim, Ciflox et Zyvoxid).

L'évolution clinique de l'infection a été favorable.

Les prélèvements osseux peropératoires sont restés stériles (ce qui est logique étant donné la quantité d'antibiotiques que le patient avait reçus).

Le patient reste hospitalisé jusqu'au 19 janvier.

Le syndrome inflammatoire diminue. Le patient est apyrétique. La CRP redescend à 28 mg. Les fils de la cicatrice lombaire peuvent être enlevés le 31 janvier, avec une désunion qui nécessite la poursuite d'une surveillance.

Un corset lombosacré est prescrit.

Le 24 février, une IRM du rachis lombaire est pratiquée qui montre que persistent juste des anomalies de signal au niveau des plateaux vertébraux, un disque L5-S1 avec « *hernie discale postéromédiane venant au contact des émergences des racines S1 notamment du côté droit* ». Autrement dit, il n'y a plus de signe de spondylodiscite évolutive mais la persistance d'une hernie discale.

Le patient s'améliore ensuite progressivement. Il porte un corset, de façon définitive compte tenu de sa fragilité vertébrale. Il se plaint d'une douleur à la jambe. Il dort dans un lit médicalisé. Il a des douleurs lombaires, surtout lorsqu'il se lève. Il a trois séances de kinésithérapie par semaine.

### Commentaires

Il est survenu une complication puisque dans les suites de l'intervention sont apparus des lombalgies, une fièvre et un écoulement au niveau du pansement à partir du 20 novembre. Les prélèvements ont mis en évidence un staphylocoque doré et un *Enterobacter cloacae*.

Il s'agit d'une infection nosocomiale directement en rapport avec l'intervention du 14 novembre.

La survenue d'une fièvre et d'un écoulement aurait dû faire reprendre la plaie, faire des prélèvements dès l'apparition de l'écoulement, c'est-à-dire le 20 novembre.

Ce n'est que 48 h plus tard dans un contexte de choc septique que le patient a été réopéré. Ce retard a constitué une perte de chance pour le patient d'éviter le choc septique du 22 novembre.

Le transfert, même s'il n'y avait pas de place en réanimation, pose problème. Lorsqu'une intervention est pratiquée chez un patient à hauts risques, il doit être prévu d'en assurer les suites dans l'établissement. Le fait que ce patient, au sortir même du bloc opératoire,

en état de choc, sous amines pressives, ait été transporté dans un autre hôpital n'était pas souhaitable. Il est surprenant qu'avec un écoulement du pansement, des fils aient été mis « à la volée » à trois reprises. Il faut attendre ensuite que l'IRM ait mis en évidence une spondylodiscite certaine et un abcès épidual pour que le patient soit réopéré et sa plaie mise à plat, le 14 décembre.

Tous ces retards et dysfonctionnements ont entraîné une perte de chance d'éviter les complications septiques à type de choc septique, de désorientation, de spondylodiscite, d'abcès épidual et de perte du greffon rénal.

La mise à plat d'emblée le 20 novembre, avec prélèvements et antibiothérapie adaptée auraient donné plus de chances au patient d'éviter toutes les complications.

Bien évidemment, toutes ces formes d'infection localisée obligent aux mêmes précautions de surveillance clinique à la recherche de raideur méningée ou de signes neurologiques, de la température, d'anomalies biologiques, de la numération formule sanguine, de la vitesse de sédimentation, de la C réactive protéine. Il faut également particulièrement veiller à l'hygiène et à la propreté du patient afin d'éviter toute souillure, notamment d'urine ou de matière fécale au niveau de cette cicatrice désunie.

## Les spondylodiscites

Ce sont les infections du disque opéré et sa propagation aux plateaux vertébraux sus- et sous-jacents. Elles peuvent faire suite à une infection cicatricielle ou sous-cutanée qui semble guérie ou à un retard torpide de la cicatrisation. Elles peuvent apparaître d'emblée sans aucune anomalie cicatricielle [85, 86].

Le signe révélateur est la lombalgie : intense, diffuse, permanente, diurne et nocturne, différente des lombalgies mécaniques préopératoires.

Étant généralement d'apparition retardée par rapport à la sortie du patient, c'est le plus souvent après un intervalle de 3 à 6 semaines pendant lequel l'opéré se sentait amélioré que vont réapparaître des lombalgies rapidement très intenses. Comme elles sont mises au début par le médecin traitant, voire même par le chirurgien, sur le compte de lombalgies normales postopératoires

(« *Je vous avais prévenu, l'intervention avait pour objectif de supprimer la sciatique, mais que pour les lombalgies il faudrait voir...* »), le malade se voit prescrire au début des antalgiques.

C'est donc le plus souvent lors de la consultation de contrôle, un mois ou 45 jours après l'intervention que, alerté par l'intensité des lombalgies, surtout si elles sont associées à de la fièvre, des sueurs ou une impression de malaise, avec à l'examen clinique une importante raideur rachidienne, que seront demandés des examens complémentaires.

La radiographie du rachis peut être contributive en mettant en évidence à côté du pincement discal normal postopératoire, une érosion ou une géode au niveau du plateau vertébral sus- ou sous-jacent. Mais comme la normalité de la radio n'élimine pas le diagnostic de spondylodiscite, autant ne pas la demander. Il en est de même du scanner qui, bien que plus sensible est parfois d'interprétation difficile à quelques semaines de l'intervention. Il peut alerter en montrant une condensation hyperdense des plateaux vertébraux, témoignant de l'inflammation ou parfois déjà une lacune d'un plateau ou une géode osseuse.

Le mieux est de demander d'emblée une IRM de contrôle sans et avec injection. Celle-ci va permettre de suspecter le diagnostic en mettant en évidence un aspect inflammatoire des plateaux vertébraux adjacents à l'intervention visible sous la forme d'un hypersignal bien visible en T1 et surtout en T2, rehaussé après injection de produit de contraste. Il occupe souvent la moitié de la hauteur du corps vertébral ou toute sa hauteur, ce qui permet de le distinguer des hypersignaux plus localisés correspondant aux aspects inflammatoires normaux postopératoires qui restent localisés au contact du plateau vertébral. Il peut s'y associer déjà un aspect de tassement ou de destruction vertébrale. Le disque opéré est le siège d'une prise de contraste anormale. Enfin, il s'y associe souvent une prise de contraste anormale au niveau de la voie d'abord, dans l'espace de décollement vertébral et aponévrotique ou sous-cutané. Il faut s'assurer qu'il n'y a pas de localisation abcédée épидurale ou antérieure prérachidienne et qu'il s'agit donc d'une spondylodiscite localisée.

Les examens biologiques mettront en évidence une CRP très augmentée, supérieure à 100, des

polynucléaires au-delà de 10 000 et une forte accélération de la vitesse de sédimentation.

Devant un tableau aussi complet, le diagnostic est évident. Il faut hospitaliser le malade pour pratiquer une ponction biopsie sous scanner de l'espace opéré. Celle-ci confirmera le diagnostic en mettant en évidence un aspect inflammatoire et le germe en cause.

Le traitement comporte l'immobilisation par corset plâtré associé à une antibiothérapie adaptée au germe pendant 3 mois. La surveillance se fera sur la clinique et l'intensité des lombalgies, la biologie qui doit montrer une diminution de la leucocytose, une baisse de la CRP et un ralentissement de la vitesse de sédimentation, ces trois marqueurs devant se normaliser dans les 3 mois.

Une IRM de contrôle à 3 mois est utile pour noter la diminution du signal inflammatoire des plateaux vertébraux et s'assurer de l'absence de déformation vertébrale, mais ce n'est souvent qu'à 6 mois qu'elle permettra d'affirmer la consolidation, en montrant un aspect de pincement discal sans prise de contraste et une disparition de l'hyper-signal des plateaux, sans déformation de ceux-ci. Il est alors possible d'affirmer la guérison de l'infection, mais il faut en convaincre le patient. En effet, les rhumatologues de la génération précédente avaient coutume de dire sous forme de boutade aux chirurgiens : « *Vous devriez infecter plus souvent vos opérés de hernie discale, l'infection réalise une arthrodèse spontanée extraordinaire et efficace* ». En revanche, l'opéré qui a été victime d'une infection nosocomiale au niveau de ses vertèbres a un ressenti psychologique le plus souvent très négatif. Le fait d'avoir eu un traitement antibiotique prolongé et une immobilisation alors qu'il espérait être guéri en quelques semaines de sa sciatique est très mal accepté. Il sera donc difficile de le persuader que les quelques lombalgies résiduelles qu'il présente sont normales et qu'il ne risque pas de récurrence de l'infection (« *Mais si, Docteur, je vous assure le germe est là, il sommeille, il peut resurgir n'importe quand !* »).

Cependant, des séquelles ne sont pas rares si l'infection a été d'emblée très destructrice ou diagnostiquée avec retard : les déformations vertébrales à type de tassement ou de destruction localisée peuvent être source de lombalgies rebelles et importantes.

## Cas clinique 22

### Déformation vertébrale postinfection

M. A se plaignait d'une lombosciatique gauche hyperalgique avec irradiation de la douleur dans le territoire S1 gauche. La douleur était invalidante, évoluant depuis environ un an, traitée par le médecin traitant (traitement par Ixprim, Lyrica et Voltarène). Progressivement, il était obligé de s'arrêter après 50 m car sa jambe gauche ne marchait plus. Il était obligé de pousser pour uriner.

Une IRM met en évidence un aspect de canal lombaire étroit à partir de L3-L4 s'étendant jusqu'en L4-L5, avec une saillie discale en L4-L5.

M. A consulte le Dr B., neurochirurgien à l'hôpital de X, qui porte le diagnostic de hernie discale L4-L5 et pose l'indication opératoire.

2 mars : intervention par le Dr B., par voie intermyolamaire gauche unilatérale, qui procède à une discectomie et à un curetage discal de l'étage L4-L5. Le Dr B. aurait dit au patient avant l'intervention qu'il pourrait rapidement reprendre son travail. Le patient quitte le service le 7 mars avec un rendez-vous d'IRM de contrôle le 21 mai et un rendez-vous de consultation de contrôle le 25 mai.

Dans les suites opératoires, le patient présente des lombalgies très intenses, une irradiation dans les deux membres inférieurs. M. A contacte le Dr B. sur son portable une semaine après, qui lui dit que cela va s'arranger.

Le 21 mai, M. A passe son IRM de contrôle, programmée en postopératoire, qui met en évidence un aspect inflammatoire très important des corps vertébraux de L4 et L5 avec une géode intraosseuse au niveau de L4, géode qui s'étend jusqu'à l'espace intersomatique L4L5. Cet aspect est très en faveur d'une spondylodiscite. Il persiste par ailleurs un processus occupant de l'espace en L4-L5 et l'étranglement canalaire L3-L4 et L4-L5.

M. A revoit en consultation le Dr B. le 25 mai qui lui dit que ce qu'il présente est tout à fait normal, qu'il est trop tôt pour interpréter l'IRM et qu'il faut qu'il reprenne le travail.

M. A reconsulte alors son médecin traitant qui lui dit que son état n'est pas normal et il l'adresse au Dr H., chirurgien orthopédiste, qui prescrit une ponction de l'espace discal.

Cette ponction est pratiquée à la clinique P par le Dr H. Les prélèvements mettent en évidence une infection à *Propionibacterium acnes*.

M. A est mis sous antibiothérapie par le Dr B. sur prescription téléphonique faxée dans une pharmacie.

Le 12 octobre, M. A est vu en consultation par le Dr C., qui a remplacé le Dr B. Celui-ci résume dans un courrier l'histoire de M. A sans évoquer les complications infectieuses, mais il demande une consultation de la douleur pour douleurs neuropathiques prédominant au membre inférieur droit.

Le 26 octobre, une IRM de contrôle est pratiquée, qui met en évidence un aspect de spondylodiscite L4-L5 avec une aggravation très importante des lésions de la vertèbre L4 en grande partie tassée.

Finalement, c'est le 30 novembre que M. A est hospitalisé dans le service des maladies infectieuses où il restera jusqu'au 11 décembre.

Le 11 décembre, M. A peut rentrer à son domicile.

Le scanner de contrôle effectué le 28 novembre met en évidence une destruction quasi complète du corps de L4.

M. A dit qu'il souffre en permanence, jour et nuit. Il est traité actuellement par Tramadol, Doliprane, Voltarène et Rivotril. Ses douleurs sont lombaires, mais également dans les membres inférieurs.

La nuit, les douleurs font place à des fourmillements. Sur le plan urinaire, il a la sensation de ne jamais avoir fini d'uriner et d'avoir des envies très fréquentes.

Il marche avec une canne.

### Commentaires

Le patient n'a été revu en consultation qu'au mois de mai (intervention le 2 mars). Il n'a pas été jugé utile d'aller plus loin dans le diagnostic de spondylodiscite, ce qui a été fait par une autre équipe.

Par la suite, le patient aurait dû avoir un corset plâtré lorsqu'il a été hospitalisé avec une destruction de sa vertèbre L4, ce qui n'a pas été fait.

Ce retard a entraîné une majoration de la destruction de la vertèbre L4 et de la compression en regard. Le diagnostic de spondylodiscite demande souvent un certain délai du fait d'une apparition retardée par rapport à l'intervention. Raison de plus pour étayer le diagnostic par la biologie et l'imagerie devant une recrudescence de lombalgies. De la précocité du traitement antibiotiques dépend la possibilité de guérison sans destruction osseuse associée source de lombalgies.

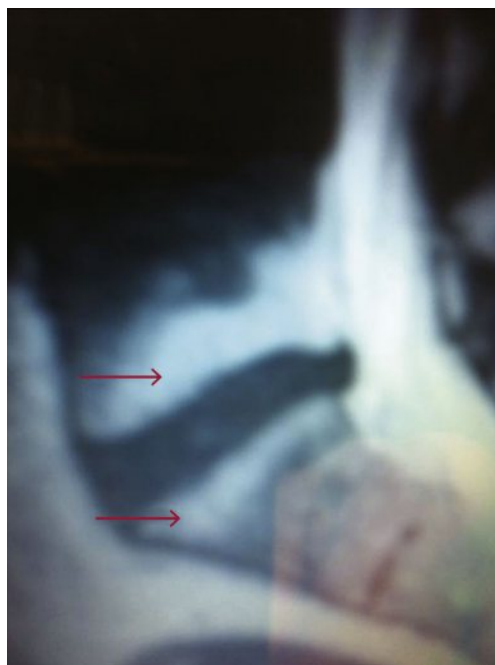### Les formes cliniques des spondylodiscites

Il existe des formes frustrées de diagnostic difficile, lorsqu'il n'y a pas de fièvre, que la CRP reste modérément élevée, à la limite de ce qu'il est normal de constater dans des suites opératoires normales. La ponction biopsie peut être négative, surtout lorsque

le patient a reçu des antibiotiques pour un aspect inflammatoire de la cicatrice en postopératoire. C'est l'intensité des lombalgies associées à un aspect inflammatoire des plateaux vertébraux avec une prise de contraste du disque qui doivent faire suspecter le diagnostic (figure 6.6). Même si la preuve formelle de l'infection ne pourra jamais être apportée, du fait de la négativité de la ponction biopsie, il vaut mieux traiter le patient comme si le diagnostic de spondylodiscite était certain, plutôt que de courir le risque de se retrouver quelque temps plus tard devant une destruction vertébrale majeure.

Les formes diffuses avec localisation à deux, voire trois étages sont rares, mais peuvent se voir lorsque plusieurs disques ont été opérés ou lors de laminectomie pour canal étroit associée à une ou deux résections discales.

Suivant la localisation, tous les étages du rachis en fonction de la localisation de la chirurgie peuvent être concernés avec au niveau thoracique la fréquence d'une association à l'atteinte pleurale et au niveau cervical l'existence d'une dysphagie et d'un abcès rétropharyngien.



**Figure 6.6.** Spondylodiscite postopératoire ou signal inflammatoire des plateaux ?

## Les méningites

Elles peuvent être secondaires à une simple intervention pour hernie discale avec une brèche dure-mérienne, favorisée par la pose d'un drain de Redon, ou à une épidurite résistante au traitement [87]. Elles se traduisent rarement par le tableau typique des méningites primitives : céphalées violentes, photophobie, élévation thermique et raideur de nuque à l'examen clinique. Le plus souvent, elles sont d'apparition insidieuse par une altération de l'état général, des céphalées, une élévation thermique à 38 °C-38,5 °C, une tendance à la somnolence. Parfois des décharges septiques avec pics fébriles, frissons révéleront une septicémie souvent associée. Le diagnostic sera fait par la ponction lombaire qu'il faut toujours faire précéder d'un scanner pour s'assurer de l'absence d'œdème cérébral qui entraînerait alors un engagement des amygdales cérébelleuses lors de la ponction avec risque de mort subite. La mise sous antibiothérapie adaptée, poursuivie jusqu'à la normalisation du liquide céphalorachidien, permet d'obtenir la guérison si le diagnostic et le traitement ont été réalisés précocement. Mais outre le fait que le pronostic vital est engagé à partir du moment où la méningite est déclarée, le risque de séquelles est important : les plus fréquentes sont les séquelles cognitives à type de difficultés mnésiques ou de concentration et de rapidité intellectuelle. Il peut s'agir également de crises comitiales localisées ou généralisées. Il peut également se produire des atteintes cérébelleuses laissant des séquelles très importantes.

### Cas clinique 23

#### Méningite et cérébellite postopératoire

M. V présentait des douleurs dans les membres inférieurs survenant après un périmètre de marche estimé à 100 m obligeant le patient à s'arrêter avant de pouvoir reprendre la marche.

L'examen neurologique était normal et les pouls artériels perçus.

L'IRM montrait une sténose du canal lombaire étendue de L2 au sacrum.

Le Dr L., chirurgien orthopédiste, conseille l'intervention.

Lors de la consultation d'anesthésie, il est noté que le patient a comme traitement actuel de l'Econazole crème et du Ketoderm crème pour des problèmes cutanés.

Le patient est hospitalisé le 30 novembre. Il est noté sur la feuille d'admission « *traitement personnel : a des crèmes dermatologiques pour démangeaisons au niveau du visage* ». Une préparation habituelle (douches bétadinées) est faite et le patient est opéré par le Dr L. le 1<sup>er</sup> décembre.

L'intervention consiste en une laminectomie de L3 jusqu'au sacrum, libérant les racines L4, L5 et S1.

Lors de l'intervention, une brèche durale latérale « *non suturable* » est faite. De la colle biologique est mise en place et le patient n'aura pas de drainage du fait de cette brèche.

Les suites immédiates sont simples.

Le 3 décembre, un avis dermatologique est demandé au Dr V., qui écrit « *dermite périorale + dermite séborrhéique du visage, de la verge et du pubis depuis 3 mois. Arrêt des antifongiques locaux* » ; un traitement par Betnezol est prescrit.

Le 4 décembre, le patient est autorisé à regagner son domicile.

Le 9 décembre, il présente de violentes douleurs lombaires et contacte le SAMU qui le transfère dans l'établissement où il avait été opéré.

À son arrivée, il est conscient, sans signe neurologique mais avec des céphalées et quelques troubles confusionnels avec de la fièvre. Un scanner cérébral est pratiqué, qui est normal.

Compte tenu de la survenue d'une crise comitiale, de confusion, d'une hyperthermie à 40 °C et d'un coma postcritique avec un score de Glasgow à 8, une ponction lombaire est pratiquée qui met en évidence une méningite à cocci Gram positifs. Le germe retrouvé est un streptocoque *agalactiae*.

Le patient est sédaté et curarisé. Une antibiothérapie par Rocephine, Vancomycine et Gentamicine est instaurée. Une réintervention est pratiquée par le Dr L. qui retrouve l'écoulement de liquide céphalorachidien, il colmate l'orifice avec un patch musculaire et du Tissucol.

Le patient est ensuite transféré en réanimation chirurgicale, pour suite de la prise en charge.

Un syndrome cérébelleux est mis en évidence, mis sur le compte d'une cérébellite.

Un scanner cérébral est pratiqué qui met en évidence une hypodensité cérébelleuse bilatérale.



Le patient est conscient avec un score de Glasgow à 15, un syndrome cérébelleux très important.

Le 17 décembre, un écoulement de liquide céphalorachidien se produit par la cicatrice opératoire. Compte tenu de son état, le patient n'est pas réopéré.

Une IRM cérébrale est pratiquée qui met en évidence un œdème cérébral et une hypodensité cérébelleuse bilatérale.

L'état neurologique de M. V va se dégrader avec un score de Glasgow à 12, une fièvre à 39 °C.

Le Dr H., neurochirurgien, décide d'une reprise au bloc opératoire : il objective une brèche durale avec un écoulement de liquide céphalorachidien. La brèche est colmatée et une antibiothérapie par Tienam, Vancomycine et Rifadine est instituée.

Du fait d'un état de choc, de la noradrénaline est prescrite.

L'évolution en réanimation se fait vers une reprise de la conscience, un syndrome cérébelleux, un état de confusion.

Le 29 décembre, M. V. est transféré dans le service des maladies infectieuses jusqu'au 2 février pour être ensuite transféré en rééducation, où il reste jusqu'en janvier de l'année suivante.

Après son séjour en rééducation, il s'installe dans un foyer logement adapté où il vit seul avec des aides (80 h par mois), des soins par infirmières et kinésithérapeutes.

M. V se plaint de ses troubles de l'équilibre qui le gênent considérablement. Il présente un syndrome cérébelleux massif qui lui permet juste de se lever et de faire quelques pas avec appui, du fait de l'instabilité.

Les troubles de l'équilibre sont très importants.

Le syndrome cérébelleux est à la fois statique et, principalement, dynamique. La voix est cérébelleuse, rendant l'expression verbale très difficile. Une parésie du voile du palais est constatée ainsi que des troubles de la déglutition d'origine cérébelleuse, qui entraînent des fausses routes.

### Commentaires

Au cours de l'intervention, une brèche dure-mérienne est survenue.

Malgré la colle biologique appliquée sur la brèche, une fuite de liquide s'est produite.

Il est survenu une infection puisqu'une méningite et une cérébellite à streptocoque se sont produites également 8 jours plus tard.

Cette infection est d'origine nosocomiale dans la mesure où c'est le geste chirurgical, entraînant une brèche durale et une rupture de la barrière hémato-méningée, qui a provoqué cette méningite par un germe que le patient avait vraisemblablement sur lui.

Il faut prendre toutes les mesures pour réduire au maximum le risque de brèche durale.

Les crèmes que mettait le patient constituaient un facteur de risques qu'il ne faut pas sous-estimer.

Enfin, de même que l'empyème pouvait laisser des séquelles à type d'arachnoïdite source de syringomyélie, la méningite peut aussi laisser une arachnoïdite qui entraînera secondairement l'apparition d'une hydrocéphalie : celle-ci sera évoquée devant l'apparition de céphalées, de troubles de la mémoire ou de la concentration et de troubles de la marche : le scanner mettant en évidence une hydrocéphalie quadrivericulaire confirmera le diagnostic. Le traitement étant la pose d'une valve de dérivation ventriculopéritonéale.

## Les épidurites

L'infection s'est propagée à la dure-mère. Qu'elle succède à une infection des plans sous-cutanés et musculoaponévrotiques ou à une spondylodiscite [88], elle va se traduire par un contexte infectieux avec fièvre et altération de l'état général et l'apparition de douleurs radiculaires intenses plus ou moins associées à des signes neurologiques déficitaires et à des troubles sphinctériens. Devant un tel tableau, le diagnostic suspecté sera confirmé par l'IRM qui montrera l'abcès épidural sous la forme d'un processus occupant de l'espace au niveau opéré, mais parfois ayant diffusé en hauteur au-delà du seul niveau opératoire.

Le principal problème est celui du traitement : faut-il opérer ou se contenter d'un traitement antibiotique ? Seule la comparaison entre l'examen clinique et les données de l'imagerie permettent de décider : s'il existe des signes de compression à type de paralysie d'une ou plusieurs racines de la queue-de-cheval ou des signes sphinctériens, associés à la visualisation sur l'IRM d'un aspect de refoulement compressif du cul-de-sac dural, l'indication opératoire ne se discute pas. En revanche, s'il n'y a pas de signes déficitaires cliniques, la surveillance rapprochée associée à la prescription d'une trithérapie antibiotique peut permettre d'obtenir la guérison sans être obligé de réopérer. Traité précocement et efficacement, la guérison peut être obtenue sans séquelles particulières autres que le retentissement psychologique.

Les différentes formes cliniques sont fonction de la localisation de l'intervention, en soulignant le risque particulier des épidurites thoraciques : dans cette région où le canal est étroit, la moelle peu vascularisée, les complications neurologiques sont fréquentes et précoces, évoluant rapidement vers la paraplégie définitive : il faut donc être particulièrement vigilant et intervenir dès l'apparition de signes pyramidaux même en l'absence de signes déficitaires ou si l'aspect apparaît compressif à l'IRM.

## L'empyème sous-dural

Là encore, soit spontanément d'emblée, soit faisant suite à une épidurite négligée, un empyème sous-dural peut se constituer [89]. Il fait le plus souvent suite à une infection locale chez un patient ayant eu une brèche de la dure-mère en peropératoire. Il se manifeste le plus souvent par l'apparition de signes neurologiques déficitaires avec des troubles sphinctériens. Le diagnostic est fait par l'IRM qui met en évidence l'abcès épidural sous la forme d'une collection en hyposignal T1, prenant le contraste en périphérie. Il peut s'étendre sur plusieurs étages au-dessus ou en dessous de la zone opérée. S'il existe des signes déficitaires, il faut opérer pour diminuer la compression et associer plusieurs antibiotiques pendant 3 mois. Malheureusement, les séquelles sont fréquentes, de type déficitaires d'une part et surtout sous la forme d'une arachnoïdite. Celle-ci provoquera souvent des douleurs neuropathiques de traitement difficile parfois associées à des troubles sphinctériens. Sur l'IRM de contrôle, cette arachnoïdite se traduira par un aspect d'engainement des racines ou de la moelle prenant le contraste.

## Cas clinique 24

### Empyème sous-dural postopératoire

M. C. présentait des lombalgies depuis des années, avec irradiation sciatique droite, qui entraînaient des arrêts de travail d'environ 15 jours à 3 semaines chaque année. Les crises douloureuses rétrocédaient après 3 semaines environ.

En avril, il présente une nouvelle crise de lombosciatique droite, traitée dans un premier temps par son médecin traitant avec des antalgiques. Mais M. C. chute dans sa cuisine car il ne sentait plus sa jambe droite ; il consulte alors le Dr P., neurochirurgien, avec une lettre de son médecin :

*« Merci de recevoir M. C., conflit discoradiculaire L4-L5 serré, l'infiltration péridurale pratiquée le 20 avril par notre confrère le Dr O. est restée sans effet ».*

Effectivement le scanner pratiqué le 15 avril, met en évidence une image de hernie discale L4 L5 droite, compressive.

Le Dr P. écrit le 3 mai : *« il s'agit d'un travailleur de force. Dans ce contexte, un changement d'activité professionnelle sera impératif. Il n'y a pas dans l'état actuel des choses d'indication chirurgicale compte tenu de la netteté de l'évolution. Je lui remets une ordonnance de Profenid pendant 2 mois ».*

Devant la persistance des douleurs sciatiques droites, le Dr P. propose le 30 août *« de réaliser une infiltration foraminale externe L4-L5 droite ».*

16 septembre : infiltration foraminale externe L4-L5 droite qui n'apporte pas d'amélioration. Il est donc décidé d'une intervention chirurgicale.

14 novembre : l'intervention pratiquée par le Dr P. permet l'ablation d'une hernie discale L4-L5 droite et un curetage du disque.

Les suites opératoires seront relativement simples et M. C. regagne son domicile trois jours après l'intervention. Il dira que la douleur sciatique avait légèrement diminué mais que les douleurs lombaires étaient persistantes.

Il est revu le 16 janvier par le Dr P., qui écrit : *« les lombalgies ont diminué de 50 % environ... la radiculalgie a régressé à 75 % ».* M. C. dira qu'en fait, il avait toujours aussi mal et effectivement, le Dr P. lui prescrit un traitement par Neurontin.

Le 22 mai consultation avec le Dr P., qui, devant la persistance des douleurs, fait pratiquer une IRM.

Cet examen est pratiqué le 22 juin : le compte rendu fait état d'une récurrence de hernie discale L4-L5.

Le Dr P. prescrit une infiltration foraminale et écrit *« si la symptomatologie n'est pas réduite, je proposerai une nouvelle discectomie L4-L5 par voie droite et en cas d'échec de ce second geste, une arthro-dèse intersomatique L4-L5 par voie rétropéritonéale gauche ».*

Devant l'échec de la première infiltration, une nouvelle infiltration est pratiquée, au mois d'août. Mais les douleurs persistent.

Le 11 septembre, le Dr P. écrit : *« nous nous trouvons peut-être devant un problème de faillite discale ».*

*qui n'aura de solution qu'avec la réalisation d'une arthrodèse ».*

29 octobre : intervention pratiquée par le Dr P. Lors de l'exérèse de la lame sous-jacente, il se produit une brèche dure, qui sera réparée avec un fragment de muscle au niveau de l'orifice et le Dr P. découvre « *un bourrelet discal L4-L5 avec un disque extrêmement mou* ».

La fermeture se fait sans drainage et le patient est laissé au repos strict, au lit, la tête en bas.

Il dira qu'il ne se souvient de rien à son réveil. Les feuilles de transmissions infirmières mentionnent des douleurs cicatricielles, des céphalées. Devant l'apparition d'une fièvre et d'un écoulement de liquide céphalorachidien, il est décidé le 5 novembre d'une reprise chirurgicale.

Cette réintervention permet d'évacuer le tissu inflammatoire et du pus (dans lequel sera mis en évidence un staphylocoque doré) et de faire une suture de la brèche.

Un traitement antibiotique par voie intraveineuse associant Claforan et Gentamycine est débuté, pendant une semaine puis relayé par Ofloctet et Rifadine par voie orale.

Les suites sont relativement simples. Une IRM de contrôle est pratiquée le 8 novembre, qui ne met pas en évidence d'aspect de spondylodiscite, mais uniquement un aspect inflammatoire au niveau de la voie d'abord témoignant de l'infection à ce niveau.

Le patient peut regagner son domicile le 22 novembre, avec un traitement antibiotique à poursuivre pendant 3 mois, par voie orale.

Une IRM de contrôle est réalisée le 20 décembre : cet examen ne met pas en évidence de signe de spondylodiscite, il montre un aspect cicatriciel satisfaisant au niveau des parties molles mais également un aspect d'arachnoïdite de L4 au sacrum, avec l'image de racines agglutinées par l'arachnoïdite.

Le 24 janvier, devant la persistance des douleurs, le Dr P. prescrit un stimulateur externe, qui diminue légèrement les lombalgies mais la sciatique persiste de façon identique.

Le traitement antibiotique est arrêté le 21 février.

Une IRM de contrôle est pratiquée le 1<sup>er</sup> avril : cet examen montre qu'il n'y a plus d'aspect d'infection en évolution mais une image d'arachnoïdite persiste. M. C., dira que les douleurs sont différentes et plus intenses que ce qu'elles étaient avant l'intervention. M. C. est actuellement au chômage.

### Commentaires

La brèche ne s'est pas tarie puisque le pansement a coulé et une infection à staphylocoque doré a été

constatée. Cette infection survenant sur une brèche dure a provoqué la formation d'une arachnoïdite séquellaire.

Aussitôt une réintervention a été pratiquée, qui a permis la suture de la brèche et d'évacuer le pus, un traitement antibiotique a été mis en route, conformément aux recommandations.

La prise en charge de l'infection a été conforme aux règles de l'art. Mais du fait de l'aspect d'arachnoïdite en rapport avec cette infection, M. C. présente des douleurs à type de décharges électriques ou de brûlures dans le membre inférieur droit, notamment lorsqu'il se met en décubitus. Ces douleurs sont directement imputables à la complication infectieuse. C'est une des complications de la brèche dure : en cas d'infection, celle-ci se propage à l'espace sous-dural.

Cette arachnoïdite peut également entraîner des troubles de la circulation du liquide céphalorachidien qui peuvent provoquer l'apparition d'une syringomyélie avec une cavité centromédullaire évoluant progressivement en hauteur, détruisant la moelle de l'intérieur. Cette syringomyélie se traduisant par des troubles sensitifs au départ avec dissociation entre la sensibilité superficielle relativement conservée et l'abolition de la sensibilité thermique. Puis apparaîtront des signes déficitaires moteurs pouvant aboutir à la paraplégie et à la tétraplégie. Ces arachnoïdites séquellaires postinfectieuses sont de traitement très difficile et décevant car la libération microchirurgicale des adhérences n'entraîne le plus souvent qu'une amélioration transitoire, incomplète et le tissu cicatriciel se reforme rapidement avec la reprise du processus syringomyélique évolutif.

## Les infections du matériel

Toute pose de matériel entraîne l'augmentation du risque infectieux quelles que soient les précautions prises. On peut diminuer ce risque, on ne peut le supprimer. Nous n'aborderons pas la question de la poule et de l'œuf : est-ce que c'est une infection qui se transmet au matériel ou est-ce le matériel qui véhicule l'infection, ni la question de savoir si un type de matériel est considéré comme plus infectiogène que d'autres. Les deux vraies questions sont comment faire le diagnostic le plus précocement possible et surtout peut-on sauver le matériel et le laisser en place tout en guérissant l'infection ou faut-il procéder à son

ablation ? En fait, ce sont les circonstances d'apparition des signes infectieux qui vont permettre de répondre à cette question.

Le cas le plus simple est celui de l'infection des plans musculoaponévrotiques survenant en postopératoire immédiat se traduisant par une désunion et un écoulement de la cicatrice. Les radiographies de contrôle montrent que l'arthrodèse est en place et le scanner ne met pas en évidence de chambre autour des vis pédiculaires ni d'érosion osseuse au contact du matériel. Dans ces cas, la reprise de la cicatrice avec nettoyage soigneux au « karscher » du matériel doit permettre de guérir l'infection tout en le gardant en place.

Plus délicat est le cas du patient chez lequel un début de chambre claire autour d'une vis pédiculaire est visible sur le scanner : peut-on se contenter d'enlever seulement celle-ci, de nettoyer et de traiter par antibiotiques ou faut-il enlever tout le matériel ? Bien souvent malheureusement, la seule ablation de la vis ne suffira pas et obligera dans un second temps à réopérer pour tout enlever. En fait, dès que l'os au contact d'un segment d'arthrodèse est atteint, le seul traitement est l'ablation du matériel suivie d'un traitement antibiotique prolongé avant de pouvoir envisager après un laps de temps d'au moins 6 mois de remettre en place un matériel si c'est indispensable.

Les signes cliniques qui font donc évoquer une infection du matériel sont des douleurs le plus souvent diffuses au niveau de la région opérée, parfois avec un point douloureux intense localisé. Il existe parfois une rougeur de la cicatrice ou une douleur à la palpation. Le rachis est toujours très raide avec une contracture des muscles paravertébraux. Les radiographies et le scanner mettent en évidence une image de mobilisation du matériel, d'un début de pseudarthrose, d'une chambre claire autour d'une ou de plusieurs vis pédiculaires. L'IRM montre souvent un signal inflammatoire des vertèbres concernées.

Le traitement est l'ablation du matériel. Celle-ci peut être rendue plus compliquée lorsque l'arthrodèse a comporté l'association de plusieurs matériels, voire de plusieurs voies d'abord : par exemple mise en place de cages ou de prothèses intersomatiques associées à une arthrodèse par

tiges et vis : faut-il tout enlever, ce qui n'est pas toujours possible sans risques importants, ou se contenter d'enlever le matériel de fixation ? C'est le plus souvent cette deuxième attitude qui est la solution préconisée.

Le problème de l'ablation du matériel est crucial : le chirurgien et l'infectiologue sont pris entre deux écueils : celui de risquer une aggravation, une chronicisation de l'infection en maintenant le matériel et celui de risquer une déstabilisation en l'enlevant. L'attitude la plus courante actuellement lorsque l'infection est précoce est de commencer par maintenir en place le matériel, sauf lorsqu'il existe des signes certains de la contamination de celui-ci. En revanche, lorsque l'infection est retardée et profonde, l'ablation du matériel d'emblée est préconisée. Par ailleurs, le traitement antibiotique sera toujours plus prolongé en cas de maintien du matériel qu'en cas d'ablation [90-93].

## Cas clinique 25

### Ablation de matériel retardée et épidurite

Madame V. était âgée de 62 ans au moment des faits. Elle était complètement autonome pour les actes de la vie quotidienne avant l'hospitalisation, avec des difficultés à la marche ; celle-ci était rapidement douloureuse, elle s'aidait d'une canne. Elle avait un périmètre de marche estimé à 200 m.

Le 18 octobre, le Dr F. a adressé Mme V. pour avis chirurgical : « ... Elle pose le problème de lombalgies invalidantes et de douleurs des membres inférieurs d'aggravation progressive depuis 5 ans avec à l'interrogatoire des douleurs externes des jambes prédominant à gauche associées des paresthésies surtout nocturnes et des gonalgies plus marquées également à gauche.

Le scanner lombaire (19 mai) confirme le spondylolisthésis L4-L5 avec une arthrose interapophysaire postérieure et un important rétrécissement du canal. Il existe également en L3-L4 un rétrécissement du canal (protrusion discale et arthrose interapophysaire postérieure) et en L2-L3 à un degré moindre. L'électromyogramme des membres inférieurs (7 novembre 2011) est en revanche normal. »

Le 03 décembre, consultation avec le Dr X. : « Indication de libération L2-L5 et arthrodèse L4-L5 »

Hospitalisé en service d'orthopédie le 3 avril pour prise en charge d'un canal lombaire étroit : libération L2-L5 associée à une arthrodèse L4-L5.

Intervention le 04 avril : sténose L2-L5. Spondylolisthesis L4-L5. Libération L2-L5 et arthrodèse instrumentée L4-5.

La préparation cutanée de l'opérée a été faite au lit. La prophylaxie antibiotique n'a pas pu être vérifiée. En postopératoire, la Cefazoline a été administrée, 1 g à 22 h et 6 h le lendemain.

Le 16 avril, il est précisé : « cicatrice inflammatoire » et le 18 avril « pansement souillé ».

- « Vue hier soir avec constatation d'une cicatrice d'aspect sale avec un écoulement.
- Douleur à la palpation de la partie inférieure de la cicatrice.

- Pas de douleur à la partie supérieure.

- CRP élevée.

- Indication de lavage-nettoyage et prélèvement pour mise sous antibiothérapie adaptée ».

Intervention le 20 avril. Reprise pour lavage parage et prélèvements bactériologiques (Dr Z.)

- Reprise pour lavage parage et prélèvements bactériologiques.

- Sous anesthésie générale : reprise et excision de la cicatrice.

- Les tissus sous-cutanés sont contaminés.

- Ouverture du fascia. **Les tissus sous le fascia sont contaminés jusqu'au matériel et à la dure-mère.**

- Prélèvements bactériologiques multiples.

- Lavage abondant au sérum physiologique et à la Bétadine.

- Les prélèvements peropératoires ont permis d'isoler plusieurs bactéries : *Escherichia coli*, *Bacteroides fragilis*, *Klebsiella pneumoniae*, *Peptoniphilus harei*, *Enterococcus faecalis*.

Notes d'évolution au quotidien 27 avril :

- « Vue hier. Trois germes différents retrouvés : *E. Coli*, *Bacteroides*, *Klebsielle*

- Malgré la baisse de la CRP

- Cicatrice non satisfaisante

- Trois cultures qui restent positives avec un inoculum important

- Indication de reprise pour lavage itératif

- Antibiothérapie

- Traitement initial au bloc opératoire : vancomycine 1 g x 2/j et rifampicine 600 mgx2/j le 20/04. Adaptation des antibiotiques : tazocilline 4 gx4/j et Ciflox 750 mg x 2/j le 23/04 puis Tienam 1 g x 3/j et fosfocine 4 g x 2/j le 24/04 »

Le 28 avril, deuxième reprise pour parage lavage prélèvements bactériologiques par le Dr V. « Deuxième

reprise pour parage lavage prélèvements bactériologiques :

*En décubitus ventral, sous anesthésie générale : reprise de la cicatrice et des orifices de redons qui sont inflammatoires et septiques, excision large de la cicatrice en zone saine/*

*Les tissus sous-cutanés sont contaminés et septiques. Il existe une atteinte du fascia avec des tissus nécrotiques interposés, prélèvements bactériologiques multiples, certaines sutures sont désunies, curetage.*

*Les tissus sous le fascia ainsi que le matériel sont contaminés ; il existe une issue purulente au contact du matériel que l'on prélève, lavage abondant à l'eau, la dure-mère est recouverte d'un hématome avec tissus nécrotiques, ablation à la kérison et prélèvements. Lavage des berges et des muscles paravertébraux au karcher en protégeant la dure-mère. Parage large des tissus infectés. »*

Suites opératoires marquées par une embolie pulmonaire traitée et par un déficit moteur partiel des membres inférieurs : prise en charge en rééducation. Elle reste en rééducation 2 semaines, jusqu'au 2 juillet : le compte rendu d'hospitalisation fait état de :

« Difficultés à la marche d'installation progressive, rapportée à un canal lombaire étroit, aggravée par une gonarthrose. Persistance d'un syndrome inflammatoire, avis de l'équipe mobile d'infectiologie : reprise du Bactrim + du Flagyl pour une durée de 3 mois au total (posologies adaptées à la fonction rénale). Existence d'un déficit des membres inférieurs difficile à caractériser devant l'altération de l'état général de la patiente et une somnolence sous Neurontin et Lyrica pour des douleurs neuropathiques importantes. »

Devant ce tableau de déficit moteur des membres inférieurs qui s'aggrave rapidement, la patiente est retransférée en chirurgie. Une IRM de contrôle est pratiquée qui met en évidence un processus occupant de l'espace au niveau de la laminectomie, refoulant le cul-de-sac dural vers l'avant.

4 juillet : intervention par le Dr V. pour suspicion d'épidurite. Effectivement « il existe une collection purulente s'étendant depuis les masses musculaires jusqu'à la dure-mère qui est refoulée vers l'avant. Évacuation de la collection purulente. Lavage soigneux des différents plans. Lavage soigneux du matériel. Pas de brèche durale constatée. Fermetures sur deux drains de Redon. »

Les suites opératoires sont marquées par une stagnation sur le plan neurologique et la réapparition d'un écoulement au niveau de la cicatrice persistant malgré les soins locaux.



10 juillet : scanner de contrôle qui met en évidence au niveau de deux des vis pédiculaires un aspect d'ostéolyse autour de celles-ci. Il existe par ailleurs un aspect d'ostéolyse de la vertèbre L5.

12 juillet : intervention par le Dr Z. : ablation de la totalité du matériel.

Les suites opératoires locales seront simples avec cicatrisation normale obtenue rapidement et la patiente est transférée le 30 juillet en rééducation.

En fin d'hospitalisation, récupération d'une force musculaire à 5/5 au niveau des fléchisseurs de hanches et du quadriceps droits, psoas et quadriceps gauche à 4/5 au niveau des extrémités. Transferts seule, marche à l'aide d'un déambulateur avec un périmètre d'environ 40 m, montée et descente des escaliers avec deux rampes.

Arrêt de l'antibiothérapie le 30 septembre.

### Commentaires

L'histoire de cette patiente illustre les difficultés de l'indication d'ablation du matériel dans la prise en charge d'une infection postopératoire avec arthrodèse. Au début, rapidement après la constatation d'un écoulement, la patiente a été reprise au bloc opératoire pour lavage de la cavité et prélèvements, et a été mise sous traitement antibiotique.

Par la suite, la cicatrice a continué à couler. Malgré cette récurrence, la même technique a été appliquée ce qui, après une amélioration locale transitoire, s'est soldé par l'apparition d'un déficit moteur provoqué par la constitution d'une épidurite infectieuse compressive qui a été, à son tour évacuée.

La persistance de signes locaux a conduit alors à procéder à l'ablation du matériel.

Est-ce que devant la première récurrence de l'écoulement cicatriciel et d'une infection atteignant la dure-mère et le matériel, il n'aurait pas été plus judicieux de procéder à ce stade à l'ablation du matériel ? Cela aurait peut-être évité l'épidurite avec paraplégie et donc la troisième et la quatrième intervention.

Enfin quand peut-on reposer un matériel ? Il faut avoir eu un traitement d'au moins 3 mois d'une association d'antibiotiques efficaces, la disparition de tous signes biologiques, la disparition des signaux inflammatoires à l'IRM et des signes de reconstruction osseuse au scanner pour envisager de reposer un matériel, ce qui demande un minimum d'au moins 6 mois.

### Les récurrences

C'est principalement dans les cas où le matériel n'a pas été retiré en totalité ou quand la nouvelle ostéosynthèse est pratiquée trop précocement que

s'observent les cas de récurrences infectieuses. Elle se traduit par la reprise des signes cliniques d'infection : fièvre, asthénie, douleurs rachidiennes au niveau du site opératoire et un aspect de pseudarthrose ou de flou osseux autour du matériel. Elles ne peuvent se traiter cette fois que par l'ablation complète du matériel, un traitement antibiotique prolongé et un laps de temps d'au moins un an avant d'envisager une nouvelle intervention.

### Les séquelles

Un patient qui a été victime d'une infection nosocomiale en garde souvent des séquelles psychologiques qui ne sont pas toujours proportionnelles avec les séquelles organiques, mais doivent être prises en considération. Elles justifient une prise en charge psychologique la plus précoce possible.

Le risque principal de séquelles est celui de persistance douloureuse au niveau de l'intervention. Les séquelles les plus graves sont l'évolution vers une pseudarthrose obligeant à des réinterventions parfois itératives ou par plusieurs abords. Il faut en rapprocher les déplacements secondaires de matériel, qui peut devenir agressif pour les structures avoisinantes.

À long terme, un patient qui a eu une infection a bien souvent une récupération moins satisfaisante que ceux qui n'en ont pas été victime [93-97].

### La conduite à tenir en cas d'infection postopératoire

Nous avons vu la prise en charge thérapeutique en fonction de chacune des catégories d'infection. Rappelons que la prise en charge d'une infection postopératoire doit obligatoirement être multidisciplinaire, associant le chirurgien, le médecin anesthésiste ou réanimateur, l'infectiologue et l'hygiéniste éventuellement. Cette concertation doit être notée dans le dossier.

### Les examens complémentaires

- Les examens biologiques à demander sont : la NF, VS, la CRP, les examens bactériologiques et l'antibiogramme.

- En cas de céphalées, une ponction lombaire précédée d'un scanner crânien.
- Les examens complémentaires : clichés simples pour visualiser une érosion ou géode d'un plateau vertébral et vérifier la place du matériel.
- Le scanner sans et avec injection, étudiant la trame osseuse, l'existence de géodes, un flou osseux autour des vis d'arthrodèse, l'aspect du disque, une éventuelle prise de contraste au niveau de la dure-mère, de la moelle ou des racines, un processus occupant de l'espace ou compressif.
- L'IRM sans et avec injection, recherchant un signal inflammatoire des plateaux vertébraux, une prise de contraste au niveau du disque ou de la dure-mère ou des vertèbres, une déformation vertébrale, un aspect inflammatoire des racines, un hypersignal au niveau de la moelle.
- La ponction biopsie sous contrôle d'imagerie de l'espace en cause.

## La réintervention

Tout écoulement par la cicatrice témoigne à priori d'une infection sous-jacente. La cicatrice doit donc être reprise au bloc opératoire le plus précocement possible pour exploration, prélèvements, lavage et nettoyage.

Toute récidence locale avec écoulement et infection doit être aussitôt reprise et le matériel d'arthrodèse enlevé.

## Le traitement médical

- Immobilisation par corset ou minerve en cervical pendant 3 mois.
- Polythérapie antibiotique adaptée en fonction des prélèvements et poursuivie entre 3 et 6 mois.

## La prévention de l'infection

Ce sont les mesures de prévention qui ont permis de réduire de façon très importante le risque d'infection nosocomiale en matière de chirurgie du rachis [98].

## Le terrain

La plupart des infections nosocomiales se produisent à partir de germes dont le patient est porteur, sur un terrain favorisant ; il faut donc s'assurer soi-même et lors de la consultation d'anesthésie des principaux points suivants :

- existence d'une affection dermatologique en évolution : furoncles à répétition ou mycose à traiter avant la prise en charge ;
- existence d'un diabète : s'assurer de son équilibre ;
- intoxication tabagique : obtenir une diminution drastique de celle-ci ;
- prise au long cours de corticoïdes avant la décision d'intervention : les arrêter en se donnant un laps de temps raisonnable ;
- élimination des foyers dentaires infectés.

## L'hospitalisation

### En préopératoire

- La douche bétadinée la veille et le matin doit être prescrite, effectuée et vérifiée.
- Pas de rasage de la région opératoire.
- Vérifier que l'examen des urines a bien été pratiqué et que le résultat est négatif (bien souvent, le résultat n'arrive qu'une fois le patient endormi et l'intervention débutée).

### En peropératoire

- Antibioprophylaxie conforme aux recommandations.
- Programmer l'intervention en premier rang [99].
- Vérifier que toutes les mesures d'asepsie sont respectées par tous : durée du lavage des mains, port de la bavette par tout le personnel présent ou entrant dans la salle, obtenir du personnel qui sort fumer une cigarette qu'il se change entièrement (sabots), limiter au maximum les entrées et sorties de personnel dans la salle, surveiller le changement régulier des gants en cas d'intervention prolongée, ne sortir les instruments ou matériel qu'au moment de s'en servir. L'antibiothérapie *in situ* pendant l'intervention a été préconisée par certains [100].

## En postopératoire

C'est la surveillance du pansement et de l'hygiène de la literie qui sont les éléments primordiaux. Si la cicatrice est rapidement laissée à l'air, s'assurer de l'absence de souillures au niveau des draps. Obtenir que la moindre désunion ou qu'un écoulement, si minime soit-il, soit immédiatement signalé afin que le chirurgien vérifie lui-même le pansement (figure 6.7). Il faut obtenir du patient et de sa famille lors du retour à domicile de continuer à surveiller la cicatrice avec la même attention et les mêmes précautions.

## L'analyse médico-légale

Depuis la loi Kouchner, qui a défini que tout patient qui contractait une infection nosocomiale devait être indemnisé, il est certain que les plaintes pour suspicion d'infection se sont multipliées. Essayons de faire le point sur ce qui est une infection nosocomiale et ce qui n'en est pas une.

### Définition

Est définie comme nosocomiale une infection contractée par le malade dans un établissement de soins ou à l'occasion de soins. Cela veut dire qu'un germe dont le patient est porteur sain qui va se révéler lors d'une intervention est une infection nosocomiale.

Comme l'infection ne se révèle parfois qu'à distance de l'hospitalisation, un délai maximum d'apparition des premiers signes a été fixé par le législateur : il est en principe de 30 jours pour les interventions courantes, mais il est de un an pour les opérations comportant la mise en place de matériel.

Compte tenu de la fréquence de certaines infections, comme les infections bronchiques lors de séjours prolongés en réanimation pour des patients intubés, le législateur a précisé le caractère évitable ou inévitable de l'infection : une infection est dite inévitable lorsqu'elle survient chez près de 100 % des patients : elle n'ouvre pas droit à indemnisation.

## Les facteurs favorisants

Dans la mission d'expertise, le magistrat pose toujours la question de savoir si l'état antérieur du patient a pu favoriser la survenue d'une infection ; en fait, la réponse n'est pas simple. Prenons l'exemple d'un patient diabétique, on doit s'assurer du bon équilibre de celui-ci, mais à partir du moment où l'on pratique l'intervention, c'est le chirurgien qui devient complètement responsable. Se calcule alors le pourcentage d'augmentation du risque chez le diabétique qui devrait se traduire dans une diminution de son indemnisation : en fait, ce calcul est trop compliqué et rarement pris en compte. Il en est de même pour le tabac.

## La preuve de l'infection

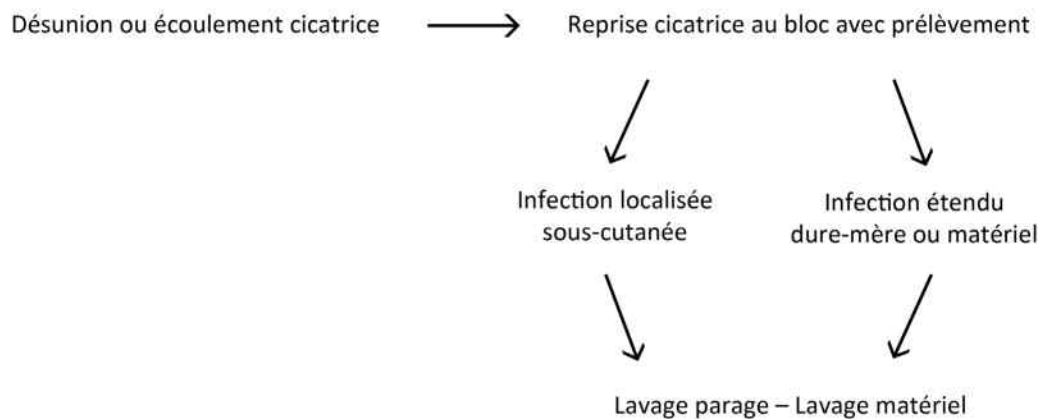
Elle est évidente lorsque le germe est mis en évidence et que les circonstances de survenue sont indiscutables. Plus difficiles sont les cas où le germe n'est pas retrouvé, par exemple dans les suspicions de spondylodiscites où la biopsie ne retrouve pas de germe. La question se pose devant la symptomatologie du patient et l'aspect à l'IRM ; il faut différencier une poussée inflammatoire importante d'une infection : c'est sur l'importance du signal inflammatoire à l'IRM qu'il faut alors se fonder pour trancher entre infection indemnisable et poussée inflammatoire non indemnisable [47].

De même, le problème des infections urinaires qui peuvent entraîner des complications dramatiques n'est pas toujours simple à trancher.

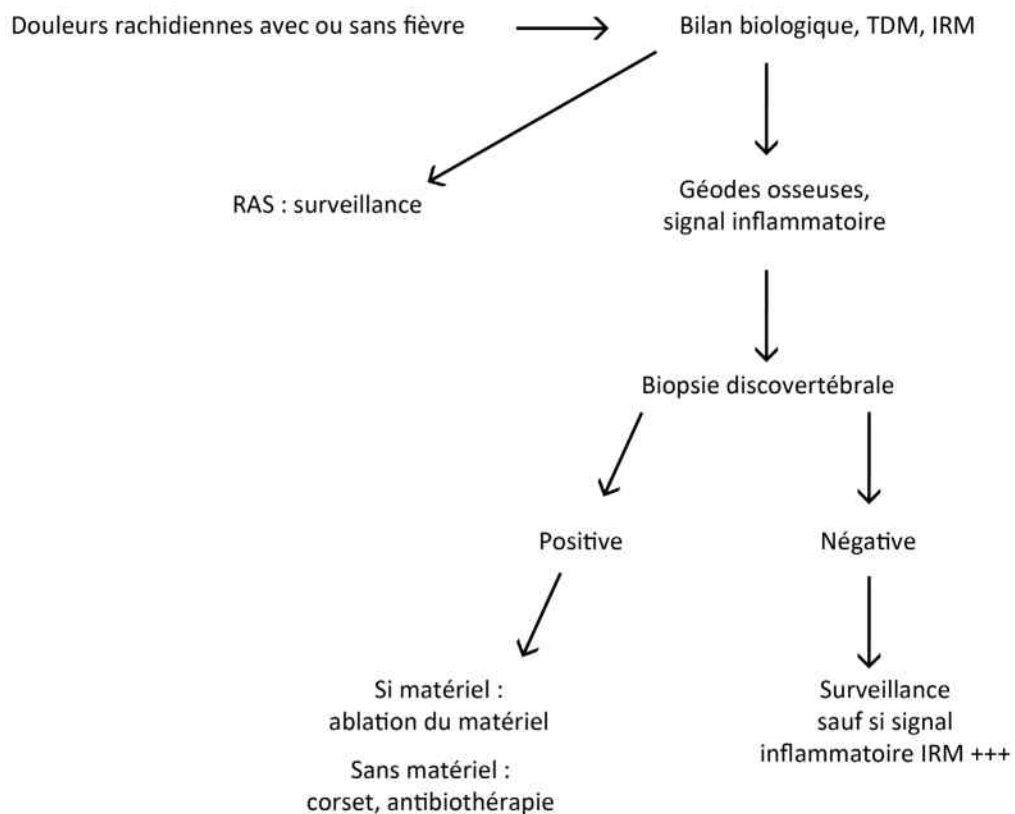
## La responsabilité

Lorsque l'infection nosocomiale est certaine, c'est l'établissement qui doit indemniser : on s'aperçoit alors en expertise que le lien de collaboration entre les responsables des établissements et les praticiens est parfois bien fragile : en effet, si le praticien n'a pas suivi les recommandations ou la surveillance du pansement, c'est lui qui devient responsable. En matière de risques infectieux, il faut être plus que rigoureux.

## A. Postop. immédiat



## B. À distance de l'intervention



**Figure 6.7.** Infection postopératoire : arbre décisionnel

## Références

81. Smith JS, Shaffrey CI, Sansur CA, Berven SH, Fu KM, Broadstone PA, Choma TJ, Goytan MJ, Noordeen HH, Knapp DR Jr, Hart RA, Donaldson WF, 3rd, Polly DW Jr, Perra JH, Boachie-Adjei O, Scoliosis Research Society Morbidity and Mortality Committee. Rates of infection after spine surgery based on 108,419 procedures: a report from the Scoliosis Research Society Morbidity and Mortality Committee. *Spine* 2011 Apr 1;36(7):556–63.
82. Kurtz SM, Lau E, Ong KL, Carreon L, Watson H, Albert T, Glassman S. Infection risk for primary and revision instrumented lumbar spine fusion in the Medicare population. *J Neurosurg Spine* 2012 Oct;17(4):342–7.
83. Pull ter Gunne AF, Cohen DB. Incidence, prevalence, and analysis of risk factors for surgical site infection following adult spinal surgery. *Spine (Phila Pa 1976)* 2009 Jun 1;34(13):1422–8.
84. Chaichana KL, Bydon M, Santiago-Dieppa DR, Hwang L, McLoughlin G, Sciubba DM, Wolinsky JP, Bydon A, Gokaslan ZL, Witham T. Risk of infection following posterior instrumented lumbar fusion for degenerative spine disease in 817 consecutive cases. *J Neurosurg* 2014 Jan;20(1):45–52.
85. Nasto LA, Colangelo D, Rossi B, Fantoni M, Pola E. Post-operative spondylodiscitis. *Eur Rev Med Pharmacol Sci* 2012 Apr;16(Suppl 2):50–7.
86. Adam D, Papacoccea T, Hornea I, Croitoru R. Post-operative spondylodiscitis. A review of 24 consecutive patients. *Chirurgia (Bucur)* 2014 Jan-Feb;109(1):90–4.
87. Lin TY, Chen WJ, Hsieh MK, Lu ML, Tsai TT, Lai PL, Fu TS, Niu CC, Chen LH. Postoperative meningitis after spinal surgery: a review of 21 cases from 20,178 patients. *BMC Infect Dis* 2014 Apr 23;14:220.
88. Carmouche JJ, Molinari RW. Epidural abscess and discitis complicating instrumented posterior lumbar interbody fusion: a case report. *Spine* 2004 Dec 1;29(23):E542–6.
89. Levy ML, Wiedner BH, Schneider J, Zec CS, Weiss MH. Subdural empyema of the cervical spine: clinicopathological correlates and magnetic resonance imaging. Report of three cases. *Eur J*. 2005 Apr;14(3):287–90 Epub 2004 Nov 17.
90. Lazennec JY, Laville C, Konel B, Roy-Camille R, Saillant G, Poloujadoff MP. Post operative infections of the spine : technique, indications and results of the surgical treatment - A retrospective study of 90 cases. *Eur J Orthop Surg Traumatol* 1996 May;6(2):73–8.
91. Kim JJ, Suh KT, Kim SJ, Lee JS. Implant removal for the management of infection after instrumented spinal fusion. *J Spinal Disord Tech* 2010 Jun;23(4):258–65.
92. Fang XT, Wood KB. Management of postoperative instrumented spinal wound infection. *Chin Med J (Engl)* 2013 Oct;126(20):3817–21.
93. Petilon JM, Glassman SD, Dimar JR, Carreon LY. Clinical outcomes after lumbar fusion complicated by deep wound infection: a case-control study. *Spine* 2012 Jul 15;37(16) 1370–4. doi: 10.1097/BRS.0b013e3c31824a4d93.
94. Chen SH, Lee CH, Huang KC, Hsieh PH, Tsai SY. Postoperative wound infection after posterior spinal instrumentation: analysis of long-term treatment outcomes. *Eur J*. 2014 Oct 29 [Epub ahead of print].
95. Mok JM, Guillaume TJ, Talu U, Berven SH, Deviren V, Kroeber M, Bradford DS, Hu SS. Clinical outcome of deep wound infection after instrumented posterior spinal fusion: a matched cohort analysis. *Spine (Phila Pa 1976)* 2009 Mar 15;34(6):578–83.
96. Srinivasan D, Terman SW, Himedan M, Dugo D, La Marca F, Park P. Risk factors for the development of deformity in patients with spinal infection. *Neurosurg Focus* 2014 Aug;37(2):E2.
97. Pawar UM, Kundnani V, Nene A. Major vessel injury with cage migration: surgical complication in a case of spondylodiscitis. *Spine* 2010 Jun 15;35(14) E663–6.
98. Radcliff KE, Neusner AD, Millhouse PW, Harrop JD, Kepler CK, Rasouli MR3, Albert TJ, Vaccaro AR. What is new in the diagnosis and prevention of spine surgical site infections. *Spine J*. 2015 Feb 1;15(2):336–347. doi: 10.1016/j.spinee.2014.09.022. Epub 2014 Sep 28.
99. Radcliff KE, Rasouli MR, Neusner A, Kepler CK, Albert TJ, Rihn JA, Hilibrand AS, Vaccaro AR. Preoperative delay of more than 1 hour increases the risk of surgical site infection. *Spine* 2013 Jul 1;38(15):1318–23.
100. Tubaki VR, Rajasekaran S, Shetty AP. Effects of using intravenous antibiotic only versus local intrawound vancomycin antibiotic powder application in addition to intravenous antibiotics on postoperative infection in spine surgery in 907 patients. *Spine (Phila Pa 1976)* 2013 Dec 1;38(25):2149–55.



# Chapitre 7

## Les déplacements secondaires

### Plan du chapitre

#### Le déplacement de matériel

- La fracture de vis pédiculaire

- Le déplacement de cage intersomatique

- La fracture de tige

#### Le glissement vertébral

- Le glissement après chirurgie de sténose canalaire

- La cyphose ou la scoliose au-dessus d'arthrodèse

### Le déplacement de matériel

#### La fracture de vis pédiculaire

Il s'agit le plus souvent d'une constatation faite sur des clichés radiologiques de contrôle pratiqués soit à titre systématique soit à l'occasion de douleurs. Lorsqu'elles surviennent à distance de l'intervention, alors que le greffon osseux a pris et que le montage est donc solide, c'est une constatation sans importance et relativement fréquente.

En revanche, lorsqu'elle survient de façon précoce, elle peut révéler soit un défaut de positionnement de la vis, soit une erreur dans le choix ou la pose du matériel traduisant une instabilité à laquelle il faut remédier rapidement.

Parfois, une chambre claire peut être mise en évidence autour de la vis, traduisant un défaut de solidité de la prise, source de douleurs et d'instabilité.

#### Le déplacement de cage intersomatique

Cette complication se voit plus fréquemment au niveau du rachis cervical. Elle indique le plus souvent que la cage était trop petite ou impactée insuffisamment. Il faut apprécier s'il s'agit d'un glissement antérieur à l'existence de signes cliniques à type de dysphagie et le risque éventuel

de traumatisme de l'œsophage. En cas de glissement postérieur, il faut s'assurer par une IRM de contrôle du risque de compression médullaire. Si ces déplacements sont symptomatiques ou menaçants sur le plan de l'imagerie pour les structures anatomiques voisines et s'ils ont tendance à s'aggraver, il faut intervenir, malgré la grande difficulté de ces réinterventions, avant l'apparition de signes cliniques irréversibles.

Tous ces déplacements secondaires doivent faire rechercher une éventuelle infection sous-jacente et torpide.

La cage peut également déformer la vertèbre, source de douleurs postopératoires et posant la question de l'échec de la chirurgie ou de la nécessité de retirer le matériel (figures 7.1 et 7.2).

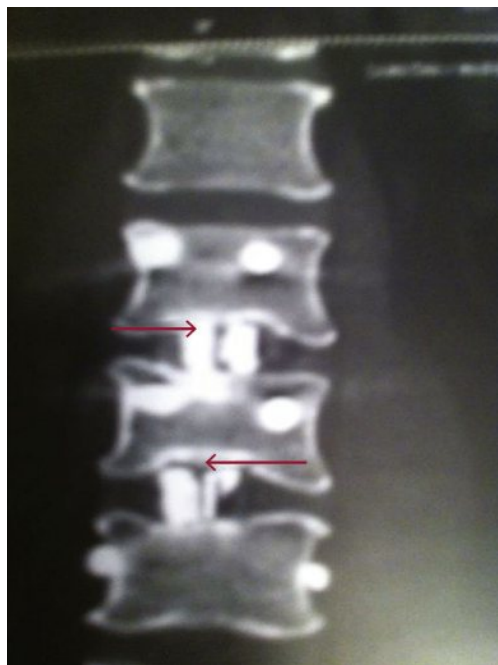#### La fracture de tige

Il s'agit d'une constatation somme toute fréquente et banale à distance d'une intervention. Il faut surtout bien expliquer au patient que le matériel joue un rôle au début pour aider à la prise du greffon, mais que par la suite, c'est la greffe osseuse qui assure la solidité du montage et que le matériel n'a plus aucun rôle. Sa fracture est donc sans conséquence.

### Le glissement vertébral

#### Le glissement après chirurgie de sténose canalaire

Cette menace de déstabilisation secondaire et d'apparition d'un glissement vertébral dans les suites d'une laminectomie pour canal lombaire étroit est la source de grandes discussions entre chirurgiens orthopédistes et neurochirurgiens.

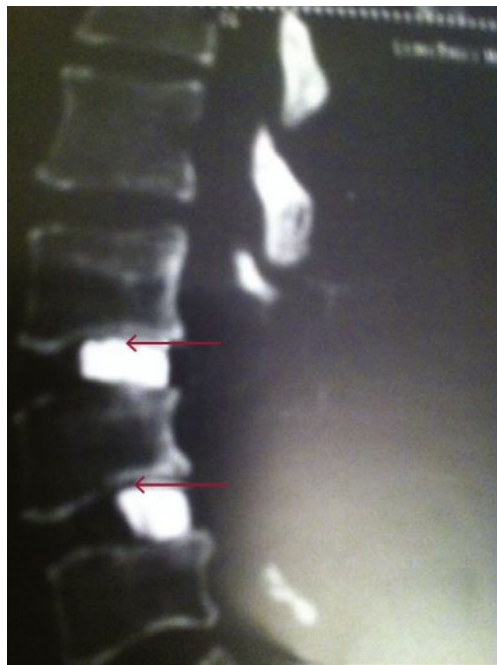

**Figure 7.1.** Lombalgies intenses à distance de l'intervention : déformation vertébrale par la cage intersomatique.

Les premiers soutiennent que le fait de réaliser une laminectomie étendue qui, pour être efficace, doit enlever plusieurs apophyses articulaires, risque forcément de provoquer une instabilité, source de spondylolisthésis secondaire, surtout chez le sujet âgé. Il faut donc réaliser, en plus de la laminectomie, une arthrodèse. Beaucoup de neurochirurgiens soutiennent de leur côté que la laminectomie, tout en étant étendue et suffisante, peut respecter une partie du massif articulaire de la plupart des vertèbres et ainsi n'expose pas l'opéré à une déstabilisation secondaire, d'autant plus que l'arthrose réalise des ponts osseux solides [101].

Nous ne prétendons pas ici résoudre cette question qui est pourtant d'importance car les sujets âgés sont fragiles et qu'une arthrodèse étendue alourdit de façon non négligeable le protocole opératoire d'une simple laminectomie.

Nous préconisons, pour éviter la multiplication des risques chez un sujet fragile, de commencer par la laminectomie, tout en ayant prévenu le patient qu'une déstabilisation secondaire obligerait dans



**Figure 7.2.** Lombalgies intenses à distance de l'intervention : déformation vertébrale par la cage intersomatique.

un deuxième temps à réaliser une arthrodèse [102].

### La cyphose ou la scoliose au-dessus d'arthrodèse

À partir du moment où un segment plus ou moins étendu du rachis est fixé de façon efficace, il est obligatoire que les segments directement sus-jacents, mais aussi sous-jacents, soient plus sollicités. C'est un phénomène quasi physiologique. Nous ne le considérons donc comme une complication de la chirurgie que lorsqu'il survient de façon précoce, dans les deux premières années qui suivent la première intervention.

Le plus souvent, le déplacement se produit au niveau d'espaces qui étaient déjà pathologiques lors de la première intervention : discopathie ou même décalage minime du corps vertébral [103]. La fixation n'a fait que hâter une décompensation en partie déjà inévitable. Il faut donc bien analyser avant de décider d'une arthrodèse l'état de tout le rachis et plus particulièrement des segments

vertébraux sus- et sous-jacents, afin de s'abstenir de fixer un ou deux espaces lorsque ce n'est pas indispensable, ou, à l'inverse, d'étendre d'emblée l'arthrodèse aux segments pathologiques à l'imagerie pour éviter cette déstabilisation secondaire précoce, fréquente notamment au niveau du rachis cervical et parfois fort difficile à traiter.

## Références

101. Bisschop A, van Engelen SJ, Kingma I, Holewijn RM, Stadhouders A, van der Veen AJ, van Dieën JH, van Royen BJ. Clin Biomech (Bristol, Avon). Single level lumbar laminectomy alters segmental biomechanical behavior without affecting adjacent segments. 2014 Sep;29(8):912–7.
102. Elgafy H, Olson D, Liu J, Lewis C, Semaan H. Effectiveness and safety of transforaminal lumbar interbody fusion in patients with previous laminectomy. Eur J. 2014 Dec 20 [Epub ahead of print].
103. Sakaura H, Yamashita T, Miwa T, Ohzono K, Ohwada T. Symptomatic adjacent segment pathology after posterior lumbar interbody fusion for adult low-grade isthmic spondylolisthesis. Global Spine J. 2013 Dec;3(4):219–24.

# Chapitre 8

## Les complications de la chirurgie du rachis traumatique

Dans la grande majorité des cas, il s'agit d'une chirurgie pratiquée dans des conditions d'urgence et comportant la mise en place de matériel. Toutes les complications décrites pour la chirurgie du rachis dégénératif sont donc également celles de la chirurgie du traumatisme vertébral et vertébro-médullaire. Il faut cependant souligner quelques points : la majorité des lésions sont situées en région thoracique ou cervicale, là où se trouve la moelle épinière, avec donc des risques neurologiques importants d'aggravation lors des manœuvres de décompression ou de fixation. C'est à cause de ce risque important d'aggravation neurologique que les partisans de la chirurgie retardée ont pu et peuvent encore soutenir que la chirurgie précoce n'a pas d'indications [104].

Les indications de la prise en charge de la chirurgie des traumatismes vertébro-médullaires ne sont pas du sujet de ce livre. Disons juste qu'en France il est maintenant admis par la majorité des équipes que la prise en charge précoce et coordonnée permet de diminuer le pourcentage des handicaps graves et définitifs. Mais ce résultat ne peut être obtenu qu'à condition que les traumatisés soient pris en charge dans des centres spécialisés par une équipe de chirurgiens et de réanimateurs habitués à cette pathologie. En effet, il s'agit de blessés souvent polytraumatisés, notamment dans les lésions du rachis dorsal où les contusions pulmonaires sont fréquemment associées, en état de choc (ce qui aggrave les risques d'ischémie médullaire), avec des problèmes respiratoires. Même si elle doit être la plus précoce possible, la chirurgie ne doit être entreprise que sur un patient « stabilisé ». Elle doit essayer d'être le moins hémorragique possible et tendre vers un double objectif : décompresser la moelle et stabiliser le rachis.

Les principales complications sont les aggravations postopératoires, notamment les patients dont le déficit moteur partiel en préopératoire s'est complété en postopératoire, d'où la nécessité d'être très précautionneux dans les manœuvres de redressement, de décompression et de fixation et d'éviter les hémorragies provoquant une chute de la tension artérielle.

Il s'agit de malades fragiles : la surveillance et la prévention des complications générales postopératoires, pulmonaires, thromboemboliques, infectieuses locales ou générales, cutanées doivent être très rigoureuses.

Dans la chirurgie à distance du traumatisme, notamment celle des déplacements ou des déformations, là encore il faut savoir qu'il s'agit de patients très fragiles, souvent décalcifiés, dénutris et la préparation à l'intervention doit être minutieuse [105].

La chirurgie des tumeurs du rachis a également les mêmes risques que les deux autres mais auxquels se surajoutent les problèmes de reconstruction après vertébrectomie, de radionécrose après la radiothérapie, de destruction osseuse récidivante. La tuberculose et certaines infections primitives posent également ces problèmes. Seule une prise en charge multidisciplinaire dans des centres spécialisés assure le maximum de sécurité et de chance de succès.

### Références

104. Carreon LY, Glassman SD, Howard J. Fusion and nonsurgical treatment for symptomatic lumbar degenerative disease: a systematic review of Oswestry Disability Index and MOS Short Form-36 outcomes. *Spine J.* 2008 Sep-Oct;8(5):747-55 Epub 2007 Nov 26.
105. Willems P, et al. Decision making in surgical treatment of chronic low back pain: the performance of prognostic tests to select patients for lumbar spinal fusion. *Acta Orthop Suppl* 2013 Feb;84(349):1-35.

# Chapitre 9

## Les complications générales

### Plan du chapitre

#### Les thrombophlébites

#### Les embolies pulmonaires

Comme toute chirurgie entraînant une anesthésie générale et une hospitalisation, la chirurgie du rachis peut se compliquer de thrombophlébite, d'embolie pulmonaire, d'infection pulmonaire, d'infection urinaire, d'accident vasculaire notamment cérébral, d'autant plus que c'est une chirurgie souvent du sujet âgé.

### Les thrombophlébites

La fréquence des thrombophlébites, tous types de chirurgie du rachis confondus, est d'environ 1,5 %. Si le fait de lever les patients le plus précocement possible, le soir même parfois, a permis de réduire de façon importante la fréquence de cette complication, il ne faut pas oublier que même debout, il s'agit de patients que la douleur va rendre peu mobiles, donc à risques. Les facteurs de risques les plus reconnus sont les antécédents de thrombophlébite, le siège et la voie d'abord, l'extension de la chirurgie, le saignement peropératoire [106, 107], mais aussi la restriction de la mobilité du patient pendant la période préopératoire [108].

Les mesures de prévention thérapeutiques doivent s'équilibrer entre le risque d'hématome postopératoire et la prévention de la phlébite. La reprise d'un traitement anticoagulant préventif entre 24 et 36 heures après l'intervention est l'attitude la plus communément adoptée [109].

### Les embolies pulmonaires

Elles doivent être diagnostiquées le plus précocement possible. Il faut donc surveiller particulièrement les patients à risques afin de pratiquer aussitôt un angioscanner pour démarrer le traitement [110].

#### Références

106. Schairer WW, Peditke AC, Hu SS. Venous Thromboembolism After Spine Surgery. *Spine (Phila Pa 1976)* 2014 Apr 8 [Epub ahead of print].
107. Hohl JB, Lee JY, Rayappa SP, Nabb CE, Devin CJ, Kang JD, Ward WT, Donaldson WF 3rd. Prevalence of Venous Thromboembolic Events Following Elective Major Thoracolumbar Degenerative Spine Surgery. *J Spinal Disord Tech* 2013 Nov 7 [Epub ahead of print].
108. Tominaga H, Setoguchi T, Tanabe F, Kawamura I, Tsuneyoshi Y, Kawabata N, Nagano S, Abematsu M, Yamamoto T, Yone K, Komiya S. Risk factors for venous thromboembolism after spine surgery. *Medicine (Baltimore)*. 2015 Feb;94(5):e466.
109. Gerlach R, Raabe A, Beck J, Woszczyk A, Seifert V. Post perative nadroparin administration for prophylaxis of thromboembolic events is not associated with an increased risk of hemorrhage after spinal surgery. *Eur Spine J*. 2004 Feb;13(1):9-13.
110. Kim HJ, Walcott-Sapp S, Adler RS, Pavlov H, Boachie-Adjei O, Westrich GH. Thromboembolic Complications Following Spine Surgery Assessed with Spiral CT Scans: DVT/PE Following Spine Surgery. *HSS J* 2011 Feb;7(1):37-40.



# Chapitre 10

## Les échecs de la chirurgie

### Plan du chapitre

La chirurgie de la hernie discale

La chirurgie de la lombalgie

La fibrose postopératoire

Les récives de hernie discale

C'est ce qui reste comme dénomination en expertise quand il a été possible d'éliminer un accident médical, une infection ou une erreur technique alors même que le demandeur se plaint de continuer à présenter les mêmes signes qu'avant l'intervention, voire pire.

Nous définissons donc comme échecs de la chirurgie du rachis la persistance des douleurs ou de la limitation du périmètre de marche à 6 mois de l'intervention.

En ce qui concerne les déficits moteurs, compte tenu du caractère aléatoire de leur récupération, nous considérerons comme un échec leur aggravation, comme en ce qui concerne les troubles sphinctériens.

Plutôt que d'en chercher les étiologies qui peuvent dépendre de la pathologie en cause, du terrain, de l'indication opératoire ou de l'information, nous envisagerons la conduite à tenir en présence d'un malade qui continue à se plaindre de façon identique à distance de l'opération. C'est de cette conduite que dépendra l'élimination d'éventuelles complications passées inaperçues et ainsi d'éviter pour le chirurgien des problèmes en cas de plainte du patient.

### La chirurgie de la hernie discale

Dans les suites d'une intervention pour hernie discale lombaire, il est d'usage de garder l'opéré hospitalisé pendant 48 h, puis de le laisser sortir avec des recommandations de ne pas porter de charges pendant le premier mois, de surveiller la

cicatrice et avec un rendez-vous de consultation environ 45 jours plus tard.

Lorsque le patient revient en continuant à se plaindre d'une douleur sciatique identique ou de lombalgies persistantes, il faut systématiquement demander une IRM de contrôle, seul moyen d'éliminer les deux diagnostics les plus probables : une récive de la hernie (ou un fragment laissé en place) ou une spondylodiscite. Si l'IRM est normale, c'est-à-dire qu'elle ne montre plus de saillie discale compressive ni de signal inflammatoire des plateaux vertébraux pouvant faire suspecter une complication infectieuse, il faut s'assurer par une IRM de tout le rachis qu'il n'y a pas de lésion plus haut située. Il est alors possible de rassurer le patient et de reprendre le traitement médical associé à une rééducation prudente et de le revoir 2 mois plus tard.

La persistance des signes à 4 mois de la chirurgie alors même que les examens complémentaires sont strictement normaux ou en tout cas sans explication claire et évidente de la symptomatologie doit faire penser à un échec. Il faut éviter des phrases du genre : « *J'ai fait ce que je pouvais, ce n'est plus de mon ressort* » ou « *Ce n'est plus dans le dos que ça se passe, c'est dans la tête* », qui ne font que rendre le patient agressif et incompris, source d'aggravation et de plaintes. Il faut continuer à le suivre périodiquement en consultation tout en l'adressant à des consultations spécialisées de prise en charge de la douleur chronique ou d'école du dos.

Quelle est l'explication de cet échec ? Elle réside souvent dans l'indication opératoire qui a été posée ou trop tôt, ou sans tenir compte de la dissociation entre l'intensité des signes subjectifs et le caractère peu compressif de la lésion aux examens d'imagerie, ou du psychisme du malade et ses antécédents dépressifs.

Il faut également prendre en compte la notion d'accident de travail, l'intensité des lombalgies par rapport à celle de la sciatique. L'ancienneté de la douleur et son caractère neuropathique doivent aussi être étudiés.

Pour se prémunir de ces échecs sans toutefois prétendre qu'il soit possible de les éviter complètement, quelques mesures doivent être impérativement observées :

- Respecter les recommandations des sociétés savantes : notamment ne pas envisager d'intervention avant un délai d'au moins 2 mois depuis l'apparition des douleurs et pendant lequel le patient a suivi un traitement médical bien conduit ; ce qui veut dire conduit au moins en partie par un rhumatologue et ayant comporté le repos, parfois le port d'un lombostat, des anti-inflammatoires, une ou deux infiltrations. En cas d'échec et de concordance radioclinique, l'indication est alors justifiée. Il faut savoir faire patienter, voire même se méfier, du malade qui insiste pour être opéré rapidement quel que soit le prétexte.
- Apprécier le ratio handicap à la douleur et bénéfice attendu. Il s'agit d'une intervention à visée antalgique : si le consultant mène une vie normale avec un traitement médical relativement léger, il ne faut pas se précipiter pour l'opérer, vous ne ferez pas mieux et il vous rendra responsable de la persistance de sa douleur.
- Exiger pour opérer une image réellement compressive sur l'IRM. Celle-ci est le meilleur examen en matière de hernie discale, montrant la hernie, la racine, le signal inflammatoire des plateaux vertébraux (facteur de lombalgies postopératoires), l'aspect des disques sus- et sous-jacents, la taille du canal. Il faut donc être très prudent dans l'indication opératoire des saillies discales visiblement non compressives, sous prétexte qu'elles peuvent être plus importantes en position debout.
- Sans faire de la psychanalyse de café du commerce, interroger le consultant sur ses antécédents, la notion de dépression nerveuse, d'accidents de travail réitérés, d'interventions chirurgicales multiples. Ces éléments, lorsqu'ils sont retrouvés, doivent faire s'allumer dans le cerveau du chirurgien un clignotant « risque

d'échec » et prolonger au maximum le traitement médical.

Autrement dit, c'est d'une adéquation parfaite entre le handicap occasionné par la douleur, les signes cliniques, l'inefficacité du traitement médical et l'imagerie que dépend le bon résultat d'une chirurgie effectuée dans les règles de l'art chez un patient dont le désir de guérir est réel. Actuellement, les publications évaluent à 10 à 15 % les échecs de la chirurgie de la hernie discale lombaire.

## Cas clinique 26

### Échec de chirurgie de hernie discale

Monsieur D., âgé au moment des faits de 56 ans, poseur de moquette, père de 4 enfants, est victime d'un accident de travail le 11 février à l'origine d'une lombosciatique L5 droite douloureuse et déficitaire avec déficit moteur minime des releveurs du pied droit. Après échec des traitements médicaux, une intervention chirurgicale a lieu le 16 juin, effectuée par le Dr B., neurochirurgien à l'hôpital Y : « *Hernie discale L4-L5 sur canal lombaire étroit, exérèse par voie bilatérale avec laminectomie L5* ».

Lors de cette intervention est réalisée une ouverture du « canal rachidien qui était en fait rétréci par une grosse hypertrophie des articulaires postérieures et du ligament jaune. Dissection ensuite de la racine L5 et découverte du dôme herniaire. Incision du dôme herniaire, ablation des fragments derniers et curetage de l'espace pour éviter une récurrence. Petite foraminotomie permettant de s'assurer que la racine est parfaitement dégagée. De l'autre côté, le ligament jaune est épaissi et l'on va l'enlever pour prévenir l'évolution vers un canal lombaire étroit. Ce faisant, on occasionne une minime brèche de dure-mère qui sera immédiatement suturée au Prolène 4/0... Fermeture avec de la colle biologique et du Surgicel sur la brèche. Fermeture en quatre plans sans drainage, avec des agrafes. »

Une IRM rachidienne lombaire est effectuée en postopératoire le 20 juin évoquant des « *Remaniements postopératoires postérieurs partiellement hémorragiques et rehaussement de signal T1 post-gadolinium...* »

Sur le courrier de consultation du 3 août est indiqué : « *les suites ont été marquées par une cicatrisation un peu lente mais finalement à ce jour la cicatrice est parfaite et il n'y a plus aucun écoulement suspect. Il a*

*été soulagé de sa sciatique droite mais actuellement il présente encore une douleur controlatérale qui m'évoque une contracture ».*

À 5 mois et demi de l'intervention est précisé sur le courrier de consultation du Dr B. : « *Je revois ce jour en consultation M. D. qui ne va toujours pas bien. Il est maintenant à presque 6 mois de l'exérèse de sa hernie discale en L4-L5 avec une laminectomie pour canal lombaire étroit. Il est toujours extrêmement douloureux. Il a des douleurs bilatérales prédominant en crural et une barre lombaire intense qui entraîne une attitude antalgique marquée. Tous les traitements médicamenteux, notamment corticoïdes, ont échoué et il est même actuellement sous morphine. L'IRM montre qu'il n'y a plus de hernie discale mais un rehaussement global du disque, des plateaux vertébraux avec un aspect un petit peu cranté et de l'espace épidual latéral. Il peut s'agir d'une fibrose précoce pour laquelle il n'y a pas d'autre traitement que la rééducation et les anti-inflammatoires mais je veux absolument éliminer une spondylodiscite bactérienne à germes lentement évolutifs comme par exemple un corinebactérium. En effet, la cicatrice avait suppuré pendant plusieurs semaines. Je demande donc une biopsie sous radioscopie pour éliminer formellement cette hypothèse.* »

Le 10 décembre, une ponction guidée du disque L4-L5 est réalisée. La culture en laboratoire des prélèvements réalisés restera négative infirmant en cela l'hypothèse d'une infection profonde sur site opératoire.

Depuis, M. D. continue à se plaindre de lombalgies avec irradiations au niveau des deux fesses.

Il dit qu'il a du mal à se laver, à faire ses courses, à dormir, qu'il a des douleurs dans le dos et les épaules, qu'il ne peut plus dessiner ou faire ce qu'il aimait faire auparavant. Il ne conduit plus son véhicule. Il est toujours actuellement pris en charge en accident de travail à ce jour et n'envisage pas la possibilité d'une reprise de travail. Il est irritable et dépressif.

L'examen clinique est strictement normal en dehors d'une raideur rachidienne avec une distance mainsol à 40 cm.

### Commentaires

M. D. a présenté, à la suite d'un accident de travail, une lombosciatique droite L5 sur hernie discale lombaire et arthrose rétrécissant le canal rachidien. Un traitement médical premier n'a pas permis de voir les symptômes régresser. L'indication opératoire était justifiée compte tenu de ces délais, du déficit moteur et d'une bonne concordance anatomoclinique.

Les suites opératoires ont été normales hormis un retard de cicatrisation sans infection profonde traité par pansement dirigé ; la sciatique a diminué, en revanche des lombalgies plus importantes se sont faites jours.

Ces lombalgies sont associées à une discopathie inflammatoire et un léger décalage des vertèbres L4 sur L5 : l'aspect est celui d'un échec du traitement chirurgical sur la lombalgie.

Avant de conclure à l'échec relatif de la chirurgie, le chirurgien a eu soin d'éliminer toutes les causes : infection par l'IRM et la biopsie discale, récurrence par l'IRM, et lésion plus haut située par l'IRM de tout le rachis.

Les risques d'échec augmentent de façon importante lorsqu'il s'agit d'autres types de chirurgie du rachis dont les résultats sont plus aléatoires, en particulier la chirurgie de la lombalgie et du spondylolisthésis. Il faut toujours garder présent à l'esprit cette phrase tant de fois redite mais d'autant plus vraie que les examens d'imagerie deviennent plus parlants et fiables [111] : « On n'opère pas une image ».

## La chirurgie de la lombalgie

La ou plutôt les lombalgies sont une pathologie très fréquente, souvent invalidante, mais dont les causes sont aussi nombreuses que les éléments anatomiques de la région :

- l'os et ses composantes : plateaux vertébraux, facettes articulaires, corps vertébraux, apophyses épineuses, peuvent être source de douleurs ;
- le cartilage, c'est-à-dire le disque intervertébral avec toutes ses composantes : dégénéré ou non, faisant saillie, unique ou multiple ;
- les masses musculaires paravertébrales ;
- les ligaments intervertébraux ;
- la statique et la dynamique rachidienne.

Isolé ou associé, chacun de ces éléments peut être source de douleurs dont le siège est identique et dont les caractéristiques cliniques ne sont pas toujours si différenciées que cela.

C'est d'ailleurs la raison pour laquelle on constate qu'il y a deux sortes de chirurgiens : ceux, de moins en moins nombreux, qui disent aux lombalgiques qu'ils ne peuvent rien pour eux, ce qui fait que les patients vont aussitôt en voir un autre, et ceux qui promettent l'inverse : « *Dans quelques semaines vous mènerez une vie normale* ».

La prudente réalité se situe entre les deux et surtout dans une analyse des lésions visibles et de la gêne ressentie. Les études rétrospectives donnent des résultats mitigés entre la prise en charge médicale et rééducative d'une part et la chirurgie d'autre part [112]. Aucun test n'a emporté les suffrages de la bibliographie comme étant particulièrement prédictif. En revanche, la discographie, compte tenu des risques de spondylodiscite, doit être demandée avec prudence et non pas comme un examen de routine [113, 114].

La chirurgie de la lombalgie la moins aléatoire est celle du spondylolsthésis, à condition de réunir un certain nombre de critères avant de poser l'indication opératoire :

- l'étude des caractéristiques de la douleur, principalement à l'effort ou à la marche ;
- la réalité du décalage entre les deux vertèbres ou entre la vertèbre et le sacrum ;
- l'existence à l'IRM d'un signal inflammatoire des plateaux témoignant de la réaction due au frottement conséquence de l'instabilité ;
- la confirmation de cette instabilité par des clichés dynamiques du rachis ;
- le test positif du port d'un lombostat hémibermuda [115] ;
- parfois le test positif d'une infiltration intradiscale.

Si tous ces critères sont réunis, alors le taux d'échec de la chirurgie du spondylolsthésis rejoint celui de la hernie discale.

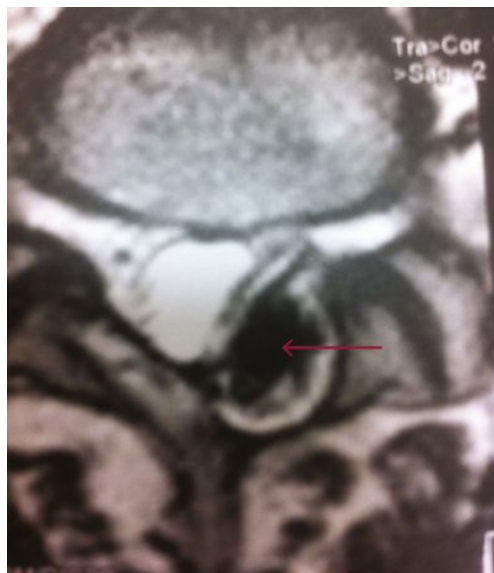En revanche, deviennent beaucoup plus aléatoires les résultats de la chirurgie des lombalgies dans des indications d'arthrodèse pluriétagées sur des discopathies multiples ou sur des décalages vertébraux sans mobilité vraie. Nous sommes alors à la limite de l'indication opératoire excessive plutôt que de l'échec d'une chirurgie conforme aux règles de l'art.

En ce qui concerne les autres localisations de la chirurgie du rachis, insistons sur la prudence avec laquelle il faut poser l'indication opératoire d'une hernie discale thoracique devant une névralgie intercostale isolée : la multiplicité des causes de ce type de douleur, les risques très importants de complications médullaires ou pulmonaires doivent rendre plus que circonspect et nous conseillons de ne poser l'indication opératoire que s'il existe des signes de début de compression médullaire.

## La fibrose postopératoire

On désigne sous ce terme l'image visible à l'IRM sous la forme d'un processus occupant de l'espace, prenant le contraste, engainant la racine et circonscrivant le cul-de-sac dural au niveau et du côté de l'espace opéré. Elle se différencie de la récurrence de hernie discale par la prise de contraste et le signal à l'IRM. Elle peut parfois contenir un fragment discal récidivant : elle se différencie alors de la fibrose pure par son aspect compressif : lorsqu'il existe un fragment discal, la fibrose exerce un effet de masse refoulant le cul-de-sac dural ou la racine (figure 10.1). À l'inverse, la fibrose isolée entraîne un léger effet d'attraction sur ces mêmes éléments.

La fibrose explique-t-elle les douleurs et l'échec de la chirurgie ? Disons que c'est une mauvaise explication : l'étude en IRM postopératoire systématique de patients opérés de hernie discale a montré le caractère très variable de la fibrose et de sa relation avec les douleurs résiduelles : il n'y avait pas de différence significative entre les patients guéris avec une fibrose importante et ceux présentant des douleurs résiduelles sans la



**Figure 10.1.** Sciatique postopératoire persistante : compression par hématome enkysté (indication d'une ponction).

moindre trace de fibrose. La fibrose est donc le cache-misère de notre ignorance à comprendre certains échecs chirurgicaux.

Peut-on diminuer le risque de fibrose postopératoire ? Beaucoup de moyens ont été utilisés : la graisse dans l'espace périradiculaire et les corticoïdes en fin d'intervention n'ont pas fait la preuve de leur efficacité. En revanche, un hématome postopératoire ou du tissu hémostatique en trop grande quantité est source de fibrose.

Faut-il réopérer la fibrose ? Oui quand un fragment discal compressif associé est visible à l'IRM de contrôle, en sachant que l'intervention est difficile, nécessite l'utilisation d'un microscope opératoire pour éviter les plaies radiculaires ou méningées et que les résultats sont incertains. Non, quand il s'agit de fibrose isolée, même très abondante : sa dissection est difficile et, après parfois une amélioration rare et très transitoire du patient, les signes cliniques et radiologiques récidiveront.

Même s'il est tentant pour le chirurgien d'expliquer à son malade que s'il souffre toujours, c'est la fibrose, qu'il a fait un tissu cicatriciel en excès comme d'autres font des cicatrices chéloïdes et que ce n'est pas de la responsabilité du chirurgien, l'idée de cette fibrose risque de fixer définitivement les douleurs dans l'esprit du patient qui en déduira qu'elles sont définitives et sans remède. Cette idée est fausse car ce type de douleurs est assez sensible aux stimulations électriques.

## Les récidives de hernie discale

Nous sommes à la limite de l'échec de la chirurgie, de la complication et de l'histoire naturelle. Il est certain que le chirurgien doit mettre tout en œuvre pour éviter cette récidive en explorant à la fin de l'intervention tout l'espace en regard de la racine et du cul-de-sac pour s'assurer qu'il n'existe pas de fragment exclus sous- ou extraligamentaire qui aurait échappé à sa première observation.

La racine à la fin de l'intervention doit être parfaitement libre de son origine à sa sortie au niveau du trou de conjugaison. Une spatule mousse passée sous le cul-de-sac ne doit pas

rencontrer d'obstacle. Cela est relativement simple. Mais que doit-on faire vis-à-vis de l'espace intervertébral ? Autrefois les chirurgiens avaient coutume de dire qu'il fallait cureter les plateaux vertébraux pour enlever le disque en totalité et la corticale de la vertèbre jusqu'à entendre « le cri vertébral », son particulier de la curette qui ne rencontre plus de cartilage. Cette méthode avait pour avantage de faciliter une arthrodèse spontanée. En fait, elle avait surtout pour conséquence de favoriser l'apparition de lombalgies postopératoires. Quant à la qualité de l'exérèse discale, elle ne pouvait être complète sans prendre le risque de léser le ligament vertébral commun antérieur, donc des lésions des gros vaisseaux ou de l'uretère. La sagesse est donc de procéder au curetage le plus complet possible des fragments discaux qui se détachent facilement prouvant ainsi leur état de dégénérescence, sans chercher à cureter les plateaux ni arracher à la pince à disque des fragments à l'aveugle [116].

Signalons également que certains sujets jeunes ont tendance à refaire du disque, que les frottements des plateaux au niveau opéré favoriserait ainsi l'apparition de récidives, ce qui est un argument pour les tenants de l'arthrodèse en cas de récidive de hernie discale chez le sujet jeune.

En matière expertale, car il arrive que des patients portent plainte en cas de récidive de hernie discale, le plus souvent, et cela heureusement correspond à la réalité des faits, les experts concluent à un phénomène inévitable survenant dans près de 15 à 20 % des hernies discales opérées. Il faut vraiment que le patient n'ait pas été soulagé, et que la lésion visible à l'imagerie soit strictement identique à ce qu'elle était en préopératoire pour qu'un expert conclue à un fragment laissé en place lors de la première intervention.

## Références

111. Bialecki J, Lukawski S, Milecki M, Lachowicz W. MRI of the intervertebral disc in lumbar disc disease. *Ortop Traumatol Rehabil* 2004 Apr 30;6(2):166–71.
112. Chou R, Baisden J, Carragee EJ, Resnick DK, Shaffer WO, Loeser JD. Surgery for low back pain: a review of the evidence for an American Pain Society Clinical Practice Guideline. *Spine (Phila Pa 1976)* 2009 May 1;34(10):1094–109.



113. Willems PC, Elmans L, Anderson PG, Jacobs WC, van der Schaaf DB, de Kleuver M. The value of a pantaloon cast test in surgical decision making for chronic low back pain patients: a systematic review of the literature supplemented with a prospective cohort study. *Eur Spine J* 2006 Oct;15(10):1487–94 Epub 2006 May 17.
114. McGirt MJ, Ambrossi GL, Datto G, Sciubba DM, Witham TF, Wolinsky JP, Gokaslan ZL, Bydon A. Recurrent disc herniation and long-term back pain after primary lumbar discectomy: review of outcomes reported for limited versus aggressive disc removal. *Neurosurgery* 2009 Feb;64(2):338–44 discussion 344–5.
115. Mahadevappa K, Persi A, Nesathurai S. Acute cauda equina syndrome caused by a disk lesion: is emergent surgery the correct option? *Spine (Phila Pa 1976)* 2015 Jan 20 [Epub ahead of print].
116. Shapiro S. Medical realities of cauda equina syndrome secondary to lumbar disc herniation. *Spine (Phila Pa 1976)* 2000 Feb 1;25(3):348–51 discussion 352.

# Chapitre 11

## L'indication opératoire

### Plan du chapitre

Les indications opératoires en urgence, le syndrome de la queue-de-cheval et les paralysies

Les paralysies radiculaires

Les troubles sphinctériens et le syndrome de la queue-de-cheval

Les signes avant-coureurs du syndrome de la queue-de-cheval

La notion d'extrême urgence

Le problème particulier du rachis cervical

Les indications « limites » : le problème du volume de la hernie discale à l'imagerie

Quelques conseils en matière d'indication opératoire

Parler des indications opératoires dans un ouvrage consacré aux complications de la chirurgie peut sembler hors sujet ou paradoxal. Toutefois le lecteur a pu voir que les discussions des rapports d'expertise font toujours mention de l'indication opératoire, car la question est pratiquement toujours posée par le magistrat : « Les soins étaient-ils appropriés à l'état du demandeur » ?

Il n'est pas question ici de discuter toutes les indications de la chirurgie du rachis, il est cependant important de rappeler quelques règles qui éviteront de se trouver pris dans l'engrenage des complications succédant à une indication limite ou à l'inverse d'avoir trop tardé et laissé passer l'heure de la chirurgie.

### Les indications opératoires en urgence, le syndrome de la queue-de-cheval et les paralysies

Il est surprenant de constater combien cette question reste mal connue ou controversée.

#### Les paralysies radiculaires

Nous regroupons sous ce terme tous les déficits moteurs qu'il s'agisse de racines lombaires, S1,

L5, L4 principalement ou cervicales, C5, C6, C7 le plus souvent. Une parésie qui n'empêche pas le mouvement ni la fonction (cotation 4/5), associée à une douleur dans le même territoire, n'est pas une indication d'urgence ni d'impasse à faire sur le traitement médical : elle incite à surveiller le patient et surtout à le prévenir de revenir consulter en urgence en cas d'aggravation progressive ou brutale. La majorité des rhumatologues, sur des grandes séries de patients, disent que l'intervention ne change rien à l'évolution d'une telle symptomatologie.

En revanche, un déficit moteur important ou complet (testing 0 ou 1 ou 2/5) qui vient de s'installer est une indication opératoire d'urgence, que la douleur ait ou non disparue.

### Cas clinique 27

#### Paralysie radiculaire par hernie discale

M. P., qui présentait des antécédents de lombosciatique à répétition depuis plusieurs années, épisodes qui duraient 5 à 5 jours, était soigné pour des lombalgies par son médecin traitant depuis environ une semaine.

Le 24 mai au matin, à son réveil, M. P. se rend compte en se levant que son pied droit traîne par terre. Il consulte son médecin traitant qui l'adresse en urgence au centre hospitalier de X où un scanner est pratiqué à 15 h 40 : cet examen met en évidence une hernie discale L5-S1 droite, exclue, compressive.

Compte tenu de l'absence de possibilité de chirurgie orthopédique ou de neurochirurgie au centre hospitalier de X, le patient est transféré au CHU de Y où il est examiné à 20 h 10 par un interne, qui note le déficit moteur L5 droit complet, l'aspect de hernie discale au scanner et semble-t-il, après une discussion avec un senior, prend la décision de ne pas opérer et de mettre en route un traitement

médical. Un électromyogramme est demandé pour le lundi 26 mai.

Le 25 mai, il est noté sur la feuille de transmissions infirmières qu'il existe une douleur à type de sciatique de la jambe droite, l'EVA est notée à 7 dans l'après-midi, ce qui indique une douleur importante et que le patient ne peut pas marcher.

Le 26 mai, il est noté sur la feuille de transmissions infirmières : « *Déficit L4-L5 complet à droite, S1 très léger à droite, fourmillements des pieds* ». L'EVA y est notée à 2 et le « Dr Z. [neurochirurgien senior] attend l'électromyogramme ». Il est ensuite noté que le Dr Z. rediscute le dossier au staff où il est décidé d'une intervention chirurgicale pour le lendemain.

En fait, le lendemain, les anesthésistes souhaitent une meilleure préparation du patient, on lui donne donc à manger et l'intervention est programmée pour le lendemain.

28 mai : intervention par le Dr B. qui procède à l'ablation d'une hernie discale L5-S1 droite.

Dans les suites opératoires, M. P. dira qu'il ressent des douleurs très importantes ; il est noté sur la feuille de transmissions infirmières « *Déficit moteur L5 complet, déficit L4 moyen* ».

Le 28 mai, le déficit moteur est toujours noté en L5 et L4 avec une ébauche de mouvement en L5 et une EVA à 7-8 au niveau de la douleur sciatique.

Compte tenu de l'augmentation de la douleur, une IRM est demandée en urgence et des corticoïdes sont prescrits.

L'IRM est réalisée le 28 mai et met en évidence un hématome compressif de L3 à S1. Le neurochirurgien de garde décide que l'intervention aura lieu le lendemain matin.

29 mai : intervention par le Dr W., neurochirurgien, qui évacue un hématome refoulant le fourreau dural vers la gauche.

Les suites opératoires sont simples mais sans récupération du déficit moteur.

Le patient est transféré en convalescence.

Du fait de douleurs lombaires très importantes et d'un problème de cicatrisation de la plaie, le patient est retransféré au CHU. Une IRM est pratiquée le 26 juin, qui met en évidence un aspect pouvant faire évoquer une spondylodiscite L5-S1.

Le 27 juin, une biopsie discale est pratiquée sous scanner, mettant en évidence des éléments inflammatoires et qui retrouve un staphylocoque *lung-dunensis*. Un traitement antibiotique est instauré, comportant de la Rifampicine, du Tavanic et de la Dalacine.

Après 7 jours de traitement, la Rifampicine est arrêtée, mais la Dalacine et le Tavanic sont maintenus associés à un traitement antalgique à base de Skenan et d'actiskenan.

Le patient est autorisé à regagner son domicile le 10 juillet.

20 août : consultation avec le Dr B. qui note que « *le patient va bien* », qu'il se passe de son corset antalgique mais marche avec une ou deux cannes pour les longs trajets. Il persiste un déficit moteur coté à 1/5 au niveau de L5 droit et porte une orthèse de releveurs.

### Commentaires

Si cet exemple illustre tristement le fait que bien souvent les complications se multiplient, il montre que même entre les mains d'équipes rodées à ce genre de pathologies, un dysfonctionnement majeur peut se produire.

Lorsqu'il arrive au CHU le 24 mai au soir, M. P. présente un déficit moteur L5 droit complet révélé le matin et dû à une hernie discale L5-S1 droite, latéralisée, exclue, visible au scanner. À partir du moment où le déficit moteur date d'environ 12 h et où il existe toujours une hernie discale compressive parfaitement visible au scanner, l'attitude conforme aux règles de l'art consiste à opérer en urgence sans garantir au patient qu'il va récupérer mais afin de lui donner le plus de chances pour une récupération.

Le fait d'avoir attendu 3 jours avant de décider de l'intervention constitue une attitude non conforme aux règles de l'art.

Il faut absolument répéter régulièrement aux nouveaux collaborateurs d'un service les protocoles élémentaires de prise en charge.

Pour les cas intermédiaires (testing à 3/5), il n'y a pas de recommandations des sociétés savantes. En tant que chirurgien, devant un tel déficit, je pense qu'il est prudent de poser rapidement l'indication opératoire à partir du moment où la concordance avec l'imagerie est certaine.

Que faire quand le déficit moteur complet est installé depuis plusieurs jours ? Si le patient présente toujours une douleur radiculaire dans le même territoire, l'indication opératoire dès que le malade est vu ne se discute pas, tout en le prévenant que les chances de récupération sont pratiquement inexistantes. Si la douleur

a disparu en même temps que l'installation du déficit moteur et que celui-ci date de plusieurs jours (une semaine), l'indication n'est plus justifiée.

## Les troubles sphinctériens et le syndrome de la queue-de-cheval

Si pratiquement tout le monde sait qu'un patient qui se plaint de ne plus pouvoir uriner et qui présente un déficit moteur et sensitif des racines lombaires et sacrées doit être opéré en extrême urgence, beaucoup ne prêtent pas assez d'attention aux signes avant-coureurs ou ne sont pas d'accord avec les termes « extrême urgence » [115, 116].

## Les signes avant-coureurs du syndrome de la queue-de-cheval

Un malade qui décrit (à condition de lui poser la question, sinon il ne pense pas toujours à le signaler) qu'il doit pousser pour uriner, ou qu'il a du mal à percevoir la fin de la miction ou des selles, doit être considéré comme potentiellement en train de décompenser un syndrome de la queue-de-cheval. Après avoir éliminé chez l'homme un problème prostatique, une IRM permettra rapidement de mettre en évidence la compression par une hernie discale. L'intervention s'impose, surtout s'il se plaint d'une impression d'engourdissement du périnée ou des fesses de façon bilatérale (mais parfois seulement unilatérale, ce qui a autant de valeur).

## Cas clinique 28

### Décompensation progressive d'un syndrome de la queue-de-cheval négligée

Mme L. présentait des lombalgies à répétition, suivies par son médecin traitant qui fait pratiquer un scanner

le 24 novembre : cet examen met en évidence une hernie discale rétrécissant d'environ moitié le canal rachidien en L2-L3 et une moins importante en L1-L2. Devant le caractère rebelle des traitements médicaux, le médecin traitant fait hospitaliser Mme L. dans le service de rhumatologie du CHD pour qu'y soit pratiquées trois infiltrations.

L'observation médicale à l'entrée fait état de « *lombalgies très anciennes, cruralgies depuis août, latéralisées à droite intéressant la fesse et la face antérieure de la cuisse et du genou* ».

L'examen clinique à l'entrée fait état d'une douleur évaluée à 4/10, une raideur rachidienne et un certain engourdissement du mollet droit mais pas de déficit moteur. Les réflexes ostéotendineux sont normaux. Une première infiltration périurale d'hydrocortancyl est pratiquée le 3 janvier.

Le 5 janvier, une deuxième infiltration est réalisée.

Il est noté dans l'observation médicale qu'à 16 h, l'évaluation de la douleur est à 8/10.

Le 6 janvier, la patiente est notée comme « *algique +++* » et le 7 janvier, « *douleurs augmentées +++ , mise sous morphine + Voltarène* ». Il est noté qu'il n'y a pas de déficit moteur, pas d'hypoesthésie, ni hypoesthésie en selle, pas de globe mais « *difficulté à uriner*. CAT : avis Dr V. (chirurgien orthopédiste) : *chirurgie la semaine prochaine sans urgence car mieux sous morphine* ».

La troisième infiltration ne sera pas pratiquée.

Dans l'observation médicale, il est également noté le 7 janvier « *épisode de déficit moteur vers midi décrit par la patiente* » et le testing musculaire retrouve un psoas à 4/5 et des releveurs à 5/5, un doute sur une abolition du réflexe achilléen. Il est également noté : « *sensations de paresthésies des membres inférieurs mais sensibilité symétrique OK* ». Enfin, il est noté « *n'a pas uriné (morphine ? à surveiller)* ».

Le 7 janvier à 14 h 30, il est noté « *perte force membre inférieur droit, genou se dérobo, chute en se levant* ». En fait, Mme L. dira qu'elle s'est levée avec le rhumatologue et que sa jambe s'est dérobée et qu'il l'a remise dans son lit. Le psoas est toujours noté à 4/5 et les releveurs à 5.

Le 7 janvier à 17 h, la surveillance neurologique fait état de « *sensation perte de sensibilité des membres inférieurs mais pique-touche ressenti de façon symétrique. Pas d'hypoesthésie en selle. Si aggravation, pas de miction, prévoir chirurgie ou avis en urgence* ». Les feuilles de transmissions ciblées infirmières font état du caractère hyperalgique à partir du

5 janvier 2012, ainsi que le 6 janvier, des difficultés à uriner qui sont confirmées le 7 janvier. Sur la feuille de transmissions infirmières du 7 janvier : « 14 h 30 : *dit ne plus sentir ses pieds, d'avoir des sensations bizarres, déficit des releveurs à 2 surtout à gauche, n'a pas uriné depuis ce matin. Appel du Dr C. (rhumatologue), l'a examiné, a chuté quand il l'a levée, dérobement membre inférieur droit* ».

Dans la nuit du 7 au 8 janvier, sur ces mêmes feuilles il est noté « *n'a pas uriné* » et à 21 h 15 il est noté « *une grande miction, pertes au lit* » (ceci correspond vraisemblablement à une miction par engorgement).

Le 8 janvier à 9 h 15, il est noté « *ne peut mobiliser ses deux membres inférieurs* » et la patiente est donc vue par le Dr C. à 9 h 45, pour être ensuite transférée en neurochirurgie.

Dans le courrier de transfert, il est noté : « *les douleurs ont nettement régressé le 7 janvier sous Oxycontin, mais des troubles moteurs modérés à gauche et sensitifs dans l'après-midi du 7 janvier. Ce matin, on note une paralysie dans les territoires L4, L5, S1 et une hypoesthésie en selle* ».

Mme L. arrive au CHU à 11 h 44 le 8 janvier : elle est vue par un interne qui note un syndrome de la queue-de-cheval avec déficit moteur et sensitif des membres inférieurs avec rétention d'urines (une sonde urinaire est d'ailleurs posée à l'arrivée de la patiente) et qui dit qu'il faut qu'elle soit opérée en urgence.

Le sénior de garde demande par téléphone qu'une IRM soit réalisée pour éliminer un hématome associé. À 16 h, l'IRM confirme le diagnostic de volumineuse hernie discale L2-L3 (figure 11.1).

L'intervention (incision) a commencé à 22 h 58 et s'est terminée à 23 h 42.

Les suites opératoires sont simples. La patiente quitte le service de neurochirurgie le 12 janvier 2012 pour être transférée en rééducation.

À ce stade, ses muscles sont cotés entre 1 et 3 sur 5 aux membres inférieurs et il existe toujours une rétention d'urines.

Pendant son séjour en rééducation, la patiente passe aux autosondages (7 fois par 24 h), une certaine récupération sur le plan moteur est observée. Progressivement, la patiente remarche avec deux cannes anglaises et deux orthèses de releveur au niveau des pieds.

À sa sortie de rééducation le 8 mars, la patiente peut marcher sur 200 m avec deux cannes et une

orthèse de releveur de pied à droite et doit faire 7 autosondages par jour. Son état demeure depuis inchangé.

### Commentaires

Mme L. présentait une hernie discale volumineuse L2-L3 qui s'est traduite par une lombocruralgie rebelle au traitement médical classique et pour lequel des infiltrations avaient été prévues. Dans la mesure où Mme L. n'avait ni déficit moteur ni déficit sensitif ni trouble sphinctérien, à ce stade, il était logique de pratiquer des infiltrations, qui font partie du traitement médical des hernies discales.

Cela dit, compte tenu du volume de la hernie, il faut être vigilant pour déceler tous signes précocement de la compression de la queue-de-cheval.

Ces signes sont :

- une augmentation des douleurs voire leur bilatéralisation ;
- l'apparition de troubles sensitifs à type de fourmillements ou d'insensibilité au niveau du bassin ou des membres inférieurs ;
- l'apparition de troubles urinaires à type de gêne à la miction ou de retard à celle-ci ;
- l'apparition d'un déficit moteur.

Ces signes sont à surveiller de façon très rapprochée chez des patients présentant une volumineuse hernie discale.

Lors de son hospitalisation, Mme L. a présenté progressivement tous ces signes de décompensation d'un syndrome de la queue-de-cheval.

Les troubles signalés par les infirmières dans les feuilles de transmissions n'ont pas été pris en compte et seul le traitement médical antalgique a été augmenté.

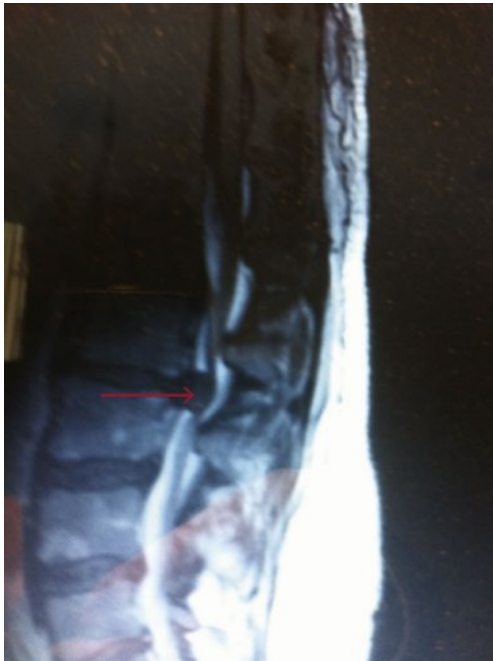Le 7 janvier en début d'après-midi, la patiente chute avec dérobement du genou. Ce déficit transitoire aurait dû faire décider d'une intervention en urgence. Cela n'a pas été fait et c'est à partir de ce moment que débute la perte de chance d'éviter les séquelles.

### La prise en charge au CHU

Lors de son arrivée, la patiente présente un syndrome de la queue-de-cheval, examiné par l'interne. Le diagnostic est confirmé par le scanner, qui montre la volumineuse hernie discale L2-L3.

Cette intervention, du fait de plusieurs éléments, a été retardée de plus de 12 h. Ce retard a aggravé la perte de chance de Mme L. d'éviter les séquelles.





**Figure 11.1.** Hernie discale L2-L3 responsable d'un syndrome de la queue-de-cheval.

## La notion d'extrême urgence

Un syndrome de la queue-de-cheval complet ou incomplet est une urgence absolue à opérer dès qu'il est diagnostiqué : si le malade est sous anticoagulants ou antiagrégants, il faut opérer sous agonistes sans différer. Les séquelles pour les patients sont telles qu'il faut tout mettre en œuvre pour les éviter et le premier facteur est la précocité du diagnostic et de la chirurgie. Se sonder cinq fois par jour, l'incontinence pour les matières et les gaz empêche nombre de gens de mener une vie socioprofessionnelle, sans parler de l'impuissance, de la frigidité et des douleurs neuropathiques.

Même après plusieurs jours d'installation, un syndrome de la queue-de-cheval reste une urgence chirurgicale.

## Le problème particulier du rachis cervical

Tout traumatisme crânien doit à priori être suspect d'un traumatisme associé du rachis cervical

et avoir en urgence un scanner du rachis cervical. Et cette règle doit tout particulièrement s'appliquer chez les sujets à risques : âgés, ostéoporotiques, éthyliques. La fracture du rachis cervical est encore trop souvent méconnue du fait de l'application très inconstante de cette règle. Une manœuvre intempestive ou un simple mouvement produira à retardement le déplacement secondaire de la fracture, révélée par un déficit moteur ou une tétraplégie.

## Cas clinique 29

### Fracture du rachis cervical méconnue après un traumatisme crânien léger

Madame L. est âgée de 78 ans et vit avec sa fille dans une maison. Le 6 mars à 20 h 30, sa fille entend le bruit d'une chute à l'étage. Elle monte et trouve sa mère tombée sur le palier. Elle est consciente et signale à sa fille qu'elle a trébuché et que dans sa chute, sa tête a heurté le coin d'une table qui se trouve à cet endroit. Elle lui dit également qu'elle a des impressions de fourmillements dans les mains. Sa fille l'aide à se relever et constate qu'elle saigne au niveau d'une plaie qu'elle s'est faite lors de sa chute, au niveau de l'occiput. Après lui avoir fait un pansement et l'avoir allongée, sa fille téléphone au SAMU, en signalant les faits, y compris les fourmillements des mains, comme en témoignera l'enregistrement de la conversation téléphonique. Le médecin de garde au téléphone lui indique qu'il lui envoie le médecin généraliste de garde.

22 h 30 : le Dr S., prévenu par le SAMU, examine au domicile Mme L. sans retranscrire les données de l'interrogatoire ni de l'examen, pose deux points de suture sur la plaie occipitale et donne un antalgique et un somnifère.

7 mars, 8 h 30 du matin : Mme L. se plaint de cervicalgies et de fourmillements des mains ; sa fille téléphone au Dr T., leur médecin traitant : celui-ci est en consultation et conseille par téléphone d'appeler une ambulance et de l'emmener aux urgences de l'hôpital de C.

7 mars, 10 h 30 : une ambulance privée allonge sur un brancard Mme L. et l'amène aux urgences.

7 mars, 14 h : Mme L. est examinée par l'interne de garde qui note : « Chute en arrière de sa hauteur la veille au soir avec plaie occipitale suturée par médecin de garde. Pas de perte de connaissance et examen normal. Ce jour consciente, quelques

céphalées, examen normal. Sa fille signale des fourmillements des doigts (canal carpien ?). Faire TDM crâne sans injection ».

7 mars, 17 h : le scanner crânien est effectué et est normal.

À 18 h. la patiente est déclarée sortante et peut regagner son domicile.

8 mars, 7 h du matin : Mme L. appelle sa fille pour lui signaler qu'elle sent des fourmillements dans les quatre membres et qu'elle a l'impression de ne pas pouvoir bouger. Sa fille rappelle aussitôt le SAMU qui lui envoie une ambulance médicalisée. Le médecin note lors de la prise en charge : « *Consciente, respiration normale, déficit moteur des quatre membres.* ». La patiente est transférée aux urgences du CHU de X.

À son arrivée, elle est examinée et il est noté une tétraplégie quasi complète. Un scanner cervical est pratiqué, qui met en évidence une fracture luxation de C6-C7 (figure 11.2) dont elle est opérée par voie antérieure dans la soirée.

Les suites seront marquées par une impossibilité d'extubation, une surinfection pulmonaire et le décès le 11 mars.

#### Commentaires

Chez cette patiente, le diagnostic était pourtant facilité par la notion de paresthésies des mains signalées d'emblée. Mais même sans cela, elle aurait dû avoir un scanner cervical prescrit soit par le

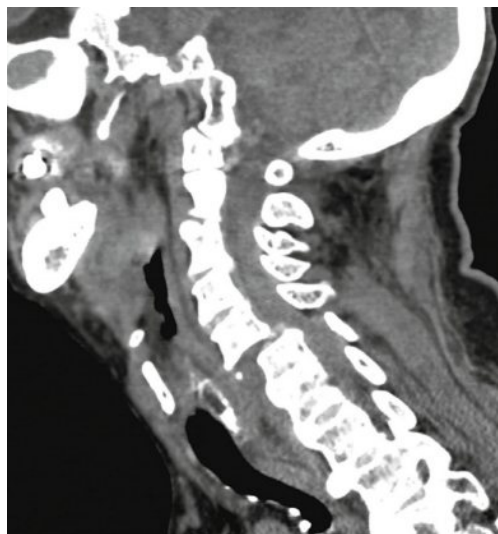médecin régulateur du SAMU lors du premier appel téléphonique, soit par le médecin venu faire les points de suture, soit encore par l'interne des urgences de l'hôpital. Après 48 h, la fracture-luxation s'est finalement décompensée.

Toute victime d'un traumatisme crânien doit avoir un scanner du rachis cervical complet.

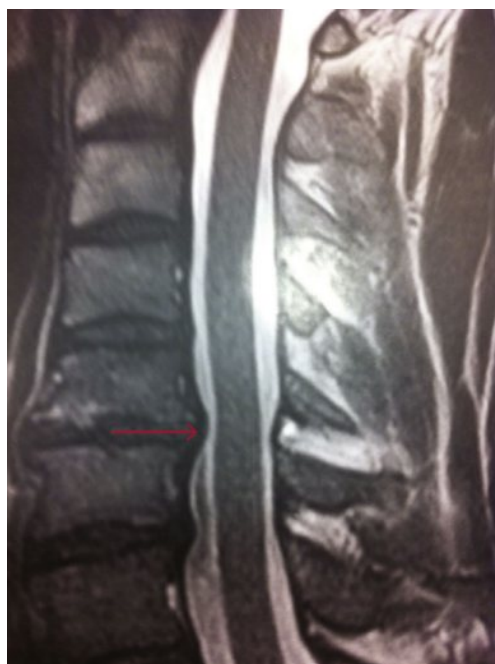## Les indications « limites » : le problème du volume de la hernie discale à l'imagerie

Ne pas se précipiter sur une simple saillie discale non compressive à l'IRM chez un patient qui se dit hyperalgique en accident de travail ou soigné pour dépression (figure 11.3).

À l'inverse, ne pas se précipiter pour opérer une très volumineuse hernie discale exclue chez un patient qui dit qu'il s'améliore et qui n'a pas de déficit moteur : le fragment herniaire est en train de s'exclure et de migrer vers l'extérieur du

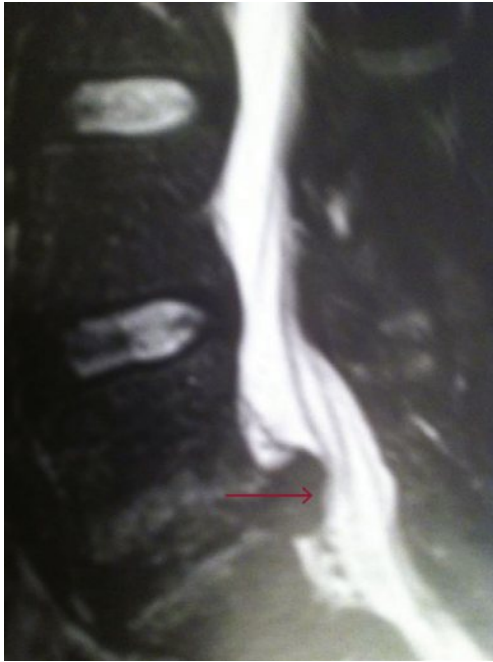

**Figure 11.2.** Fracture C5-C6 décompensée à distance d'un traumatisme crânio-cervical provoquant une tétraplégie secondaire.



**Figure 11.3.** Névralgie cervicobrachiale : imagerie limite pour poser une indication opératoire.

canal où les macrophages le résorberont mieux que le chirurgien et de façon moins traumatisante (figure 11.4).



**Figure 11.4.** Indication opératoire : hernie discale exclue en train de s'améliorer cliniquement (surveillance plutôt qu'intervention).

## Quelques conseils en matière d'indication opératoire

Les règles pour éviter les problèmes sont simples :

- lorsqu'il existe des recommandations des sociétés savantes, les respecter ;
- lorsqu'un déficit moteur s'aggrave ou est important, intervenir en urgence de même en cas de troubles sphinctériens, même frustes ;
- ne pas opérer un patient parce qu'il vous supplie de l'opérer alors que vous n'êtes pas convaincu du bien-fondé de l'indication, il trouvera toujours un chirurgien pour l'opérer ;
- à notre époque, l'imagerie par IRM est suffisamment fiable pour ne pas poser d'indication opératoire si elle n'est pas convaincante ;
- bien décrire dans la lettre au médecin traitant la pathologie que présente le patient et le degré de gêne ressentie : après coup, en expertise pour plainte à la suite d'une complication ou d'un échec, beaucoup de demandeurs disent quasiment qu'il n'avait « presque rien ». Ils donnent l'impression de s'être fait opérer comme d'autres vont au club Méditerranée !
- n'opérer un patient que si vous-mêmes vous feriez opérer dans un cas semblable.

# Chapitre 12

## L'information

### Plan du chapitre

#### L'information préopératoire

Le document signé préétabli

L'information orale

Ce qu'il vaut mieux éviter de dire

Ce qu'il vaut mieux ne pas faire

Ce qu'il est souhaitable de faire

#### L'information postopératoire

Si nous parlons de l'information dans un ouvrage consacré aux complications de la chirurgie du rachis, c'est qu'elle fait partie intégrante de la prise en charge d'un malade et que près de la moitié des demandeurs vus en expertise disent que si des explications plus claires leur avaient été données sur ce que le chirurgien allait faire ou sur ce qui s'était passé, ils n'auraient jamais porté plainte. Il faut bien entendu relativiser ce propos, mais il n'en reste pas moins certain qu'il existe un véritable problème de communication à l'origine d'un pourcentage important de plaintes. Nous allons donc analyser quelles sont les pratiques les plus courantes, leurs avantages et leurs limites, puis nous verrons ce qui semble le plus réalisable et le plus utile.

### L'information préopératoire

Soulignons d'abord qu'il existe une grande différence dans la pratique de l'information entre les praticiens exerçant dans un établissement privé et ceux exerçant dans un établissement public. Dans le premier cas, la remise d'un document d'information que le patient doit signer est devenue pratique courante, ce qui n'est pas le cas dans le second.

#### Le document signé préétabli

Beaucoup de sociétés savantes ont établi des documents d'information, le plus souvent très techniques et complets qui décrivent l'acte

chirurgical et ses objectifs et ses risques. Le chirurgien le remet au patient lors de la consultation préopératoire et lui demande de le rapporter signé lors de l'hospitalisation. L'avantage de cette façon de procéder est de pouvoir dire lors de l'expertise que ce patient, contrairement à ce qu'il soutient le plus souvent, a été informé des risques et avantages : ce qui est vrai. Malheureusement, l'avocat du demandeur dira aussitôt que ce document n'a pas été compris par son client et qu'il n'a donc pas de valeur : ce qui n'est pas forcément faux pour les magistrats. Ce qui fait qu'un document signé, en expertise, permet de dire qu'une information a été donnée, ce qui est mieux que rien, mais ne permet pas de trancher sur la réalité des risques perçus par le patient. Pour ces raisons, un document signé n'est pas obligatoire mais nous dirons que c'est mieux que rien du tout, encore que le juge puisse ne pas en tenir compte comme dans l'exemple dramatique suivant.

### Cas clinique 30

#### Information jugée insuffisante

À partir du mois d'avril, spontanément, sans élément déclencheur, Mme A. commence à ressentir des douleurs cervicales irradiant dans les deux bras mais principalement à gauche, associées à des torticolis et des difficultés à se pencher en avant. Ces douleurs l'obligent à arrêter son travail.

Pendant l'année, elle présente toujours des douleurs cervicales avec irradiation à prédominance gauche mais également à droite. Elle est soulagée temporairement par différents traitements médicaux (port d'un collier en mousse, infiltrations, antalgiques).

Compte tenu de la persistance des douleurs, une IRM est réalisée, qui met en évidence deux saillies discales, C4-C5 et C5-C6. La saillie située en C5-C6 est plus importante, latéralisée à gauche. Les foraminaux d'un côté comme de l'autre sont libres.

Finalement, devant les douleurs intenses, Mme A. est adressée au Dr X., neurochirurgien à l'hôpital Y.

À cette époque, la patiente se plaint toujours de douleurs cervicales, d'une névralgie cervicobrachiale prédominant à gauche mais également à droite. Elle continue cependant à travailler et à mener une vie normale autonome.

Le Dr X. lui conseille alors une intervention comportant une double prothèse discale afin de pouvoir reprendre le sport et l'équitation.

D'après la patiente, le neurochirurgien lui aurait dit que c'était une intervention qu'il pratiquait très souvent, qu'elle porterait un collier cervical pendant 3 mois, qu'il n'y avait pas de risque de complication et que la prothèse discale aux deux niveaux était indiquée, afin de lui donner une rotation du rachis cervical satisfaisante.

L'intervention est pratiquée le 11 avril : elle consiste à évider sous microscope opératoire les disques C5-C6 puis C4-C5, puis à mettre en place une prothèse discale à chacun des niveaux.

La patiente dira à l'expertise qu'au réveil, elle avait du mal à respirer et qu'elle a senti dans le lit que quelque chose n'allait pas, elle ne pouvait pas bouger ses jambes ni ses bras et qu'elle ne les sentait même pas. Effectivement, la feuille de transmissions infirmières fait état d'un déficit moteur des quatre membres dès le réveil. Un scanner et une IRM de contrôle sont pratiqués : ces examens sont difficiles à lire du fait des artefacts dus aux deux prothèses, mais il ne semble pas qu'il y ait d'hématome ou de compression, les prothèses sont en place.

Un traitement par corticoïdes est institué et le déficit moteur persiste puisque le bilan de sortie du rééducateur de l'hôpital fait état de : « *patientte tétraparétique sans grande évolution jusqu'à présent du point de vue moteur, troubles de déglutition continue la rééducation* ». Compte tenu des troubles de la déglutition, une gastrostomie a été mise en place le 19 mai. Mme A. est hospitalisée du 7 mai au 7 juillet dans le service de rééducation où sont notés une tétraplégie complète de niveau supérieur C5 avec une anesthésie à partir de C6-C7, une abolition du réflexe nauséux et une dysphonie, vraisemblablement en rapport avec une atteinte du récurrent, une anesthésie périnéale et une phlyctène du talon droit (dont l'évolution sera favorable). Il n'y a aucune capacité expiratoire. Il existe des douleurs neurologiques des quatre membres.

Pendant l'hospitalisation, une infection urinaire avec syndrome fébrile nécessite un traitement par antibiotique.

Une IRM de contrôle est pratiquée le 4 juin, cet examen montre un hypersignal intramédullaire en regard de C7 correspondant à la souffrance médullaire vraisemblablement postcontusionnel.

La patiente ne présente donc pas de véritable amélioration pendant ce séjour et reste en rééducation.

Elle a un traitement antidouleur très important, un traitement antidépresseur par Prozac et doit mettre des prothèses au niveau des avant-bras et des mains la nuit, afin d'éviter les rétractions qui apparaissent au niveau des mains.

Elle ne peut pas s'alimenter compte tenu des troubles de la déglutition qu'elle présente.

Elle a des hétérosondages.

**Lors de l'expertise**, Mme A. dit qu'elle avait confiance dans le Dr X., que si elle avait été informée des risques de tétraplégie, elle n'aurait pas accepté l'intervention. Sa vie a complètement basculé, elle exprime la souffrance de ses enfants (Mme A. produit à l'expertise une lettre de son fils). Elle a perdu sa famille. Elle attribue cela à l'intervention.

Un document est produit : il s'agit du consentement éclairé signé par la patiente daté de la veille de l'intervention. Ce consentement ne détaille pas les complications possibles de cette chirurgie.

L'expert souligne que doit être pris en compte dans l'information le rapport bénéfice-risque.

### Commentaires

Le magistrat, dans son arrêté, a retenu un défaut d'information : cela montre qu'un consentement éclairé qui ne comporte pas explicitement le détail d'une complication aussi grave qu'une tétraplégie peut ne pas avoir de valeur médico-légale. Il a exprimé dans le jugement le fait que la preuve ne pouvait être apportée que le praticien ait clairement explicité à sa patiente le rapport bénéfice-risque entre une douleur qui ne l'empêchait pas de mener une vie normale et le risque d'une paralysie des quatre membres avec toutes ses conséquences.

## L'information orale

En expertise, ce sont les limites de la bonne foi de chacun et surtout de ce qu'il a compris et pense avoir dit ou entendu. « *J'ai prévenu Monsieur X. du risque de paralysie* », dira le chirurgien ; « *Oui, mais il a ajouté que c'était très rare et que cela ne lui était jamais arrivé et il n'a pas décrit ce qu'était cette paralysie, si j'avais su je ne me serais jamais fait opérer* », répondra le plaignant. L'information



orale est indispensable mais doit se limiter à l'indication opératoire et aux modalités du traitement.

### Ce qu'il vaut mieux éviter de dire :

- « J'ai une très grande habitude de cette chirurgie, dans 8 jours, vous aurez repris une vie normale ».
- « C'est une petite intervention » et d'une façon générale proscrire le mot « petit » de son vocabulaire.
- « Pour ce qui est des complications, allez voir sur Internet, vous y trouverez tous les détails ».
- « Si vous ne me faites pas confiance et que vous voulez des détails, je vous conseille de vous adresser ailleurs ».

### Ce qu'il vaut mieux ne pas faire :

- Trop expliquer l'anatomie, le geste chirurgical sur des radios ou sur des schémas ou des fragments de squelette.
- Donner à signer un document remis par l'anesthésiste lors de sa consultation : ils ont eux-mêmes une information à donner, il ne faut pas tout mélanger.
- Faire remettre par l'infirmière un document d'information le soir de l'hospitalisation à signer immédiatement.
- Donner un document en français à quelqu'un qui comprend mal cette langue.
- Remettre un document incomplet et ne comportant pas notamment les complications qui peuvent survenir.
- Remettre un document sans laisser le temps au patient d'en prendre connaissance en votre présence pour qu'il puisse poser les questions qu'il souhaite poser.

### Ce qu'il est souhaitable de faire

Actuellement, tout praticien et surtout tout chirurgien est pris entre son désir de rassurer le patient et celui de lui délivrer l'information la plus complète possible, notamment concernant les risques de complications et d'échecs, sans pour autant l'affoler.

Lors des réunions d'expertise, les demandeurs ont une tendance naturelle à minimiser les signes qu'ils présentaient en préopératoire, compte tenu de la sélectivité de la mémoire pour ne plus voir que l'importance de ceux qu'ils présentent en postopératoire.

Il faut donc avoir un document écrit pour pouvoir remettre les choses à leur vraie place.

Nous conseillons donc de commencer par une information orale décrivant les raisons de l'indication opératoire, son caractère souhaitable, nécessaire ou obligatoire en fonction du cas. Puis, après avoir rassuré le patient sur la technique opératoire, lui expliquer les risques de complications, la façon dont elles seraient prises en charge. Il faut éviter de donner des pourcentages : trop souvent ensuite le malade dira : « *Le chirurgien m'avait dit que ce risque était inférieur à 1 %, nous n'y avons donc pas attaché d'importance.* »

Cette information orale détaillée ayant été donnée, il faut dicter, en présence du patient, une lettre au médecin traitant, décrivant avec précision la symptomatologie, son intensité, les anomalies constatées à l'examen clinique, reprenant tous les détails donnés précédemment concernant les avantages et les risques. À la fin de la lettre, mentionner : « *Ce courrier a été dicté en présence du patient qui dit avoir compris tous les termes employés et avoir pu poser toutes les questions qu'il souhaitait poser.* ». Le double de la lettre est envoyé au patient et un exemplaire conservé dans le dossier. Il semble que cette façon de procéder soit celle qui garantisse d'une part la meilleure information, et d'autre part ait la valeur la moins contestée sur le plan médico-légal.

#### Exemple de lettre type

Mon cher confrère,  
J'ai vu en consultation M. X. le JJ/MM/AA, qui est venu pour :

- motif de la consultation (névralgie cervicobrachiale évoluant depuis 4 mois, traitée par antalgiques, anti-inflammatoires, immobilisation, et qui a eu deux infiltrations sous scanner qui ne l'ont pas soulagé) ;
- description de l'état actuel et du handicap ressenti ;
- résultats des examens complémentaires ;



- données de l'examen clinique ce jour (si déficit moteur ou sensitif, décrire le territoire et le score ;
- indication opératoire : justificatifs, résultats attendus ;
- si une alternative thérapeutique existe, l'exposer et dire qu'elle a été expliquée au patient ;
- exposé du déroulement de l'intervention, durée probable de l'hospitalisation, de la convalescence, de l'arrêt de travail, de l'éventuelle rééducation ;
- exposé des complications possibles : échec, infection, récurrence, hématome postopératoire, paralysie, troubles sphinctériens, douleurs, réintervention ;

J'ai exposé à Monsieur X. tout ceci et il a pu poser toutes les questions qu'il souhaitait. Il accepte l'intervention prévue pour...

J'ai dicté cette lettre en présence du patient et reste à votre disposition et à la sienne ».

## L'information postopératoire

Elle est tout aussi importante que l'information préopératoire, mais est trop souvent restreinte, voire même inexistante. Deux cas sont à envisager :

- Le cas où tout se déroule de façon conforme : les suites opératoires sont simples, la cicatrisation satisfaisante et le malade peut sortir à la date initialement prévue. Il faut cependant le prévenir des risques éventuels, des précautions à prendre, de ce qui ne doit pas l'inquiéter (ce qui est normal dans l'anormalité et dans les

étapes vers la guérison), et au contraire ce qui doit lui faire consulter soit son médecin traitant soit le chirurgien. Tout ceci étant également décrit dans une lettre adressée au médecin traitant et dont le double est adressé au malade.

- Le cas où les suites opératoires sont compliquées : il faut alors prendre le temps d'expliquer au patient et à sa famille les causes de la complication, ses risques et la façon dont vous la prenez en charge. L'information durant une complication doit être quotidienne, seule façon d'apaiser l'anxiété compréhensible d'une famille et d'un patient qui se trouve face à l'imprévu. Là encore, une lettre au médecin traitant pendant que le malade est hospitalisé est utile. Or, il est surprenant, mais hélas fréquent, de constater que nombre de chirurgiens vivent la complication comme un échec personnel et du coup ont tendance à se murer dans un silence mystérieux face au malade ou à sa famille : débute alors une incompréhension qui se transformera en suspicion, puis en accusation. Il ne faut pas hésiter à demander à voir la famille si elle ne prend pas spontanément rendez-vous pour lui expliquer ce qui se passe et cela de façon répétée. Il faut également garder le patient hospitalisé plus longtemps et s'assurer personnellement des suites de sa prise en charge. Un patient qui présente une complication doit être l'objet d'une attention et d'une information redoublée.

# Chapitre 13

## Les complications de la bibliographie

### Plan du chapitre

Tout est vrai et son contraire

Les publications se terminent bien le plus souvent

Comment s'y retrouver ?

### Tout est vrai et son contraire

- Desai A, Ball PA, Bekelis K, Lurie JD, Mirza SK, Tosteson TD, Weinstein JN. J Neurosurg Spine. 2011 May; 14(5):647-53. doi: 10.3171/2011.1.SPINE10426. Epub 2011 Mar 4. Outcomes after incidental durotomy during first-time lumbar discectomy.
- **Conclusion :** Incidental durotomy during first-time lumbar discectomy does not appear to impact long-term outcome in affected patients.
- Saxler G, Krämer J, Barden B, Kurt A, Pfortner J, Bernsmann K. Spine (Phila Pa 1976). 2005 Oct 15; 30(20):2298-302. The long-term clinical sequelae of incidental durotomy in lumbar disc surgery.
- **Conclusion :** Our study revealed that incidental durotomy in lumbar disc surgery was associated with long-term clinical sequelae. We therefore conclude that dural tears bring about poor clinical outcome at the long-term follow-up.

Comment expliquer que deux articles publiés dans des revues référencées à comité de lecture puissent donner des résultats aussi diamétralement opposés ? D'autant plus qu'il ne s'agit pas d'un exemple unique : j'aurais pu donner des exemples pour des sujets aussi importants que l'efficacité du drainage postopératoire dans la prévention des hématomes : certains articles démontrent qu'ils ne jouent pas de rôle statistiquement significatif dans la prévention des hématomes

postopératoires, d'autres affirmant l'inverse. Ces contradictions peuvent avoir des conséquences graves sur le plan des conduites de chacun et sur le plan médico-légal : certains experts s'appuyant uniquement sur la part de la bibliographie qui va dans leur sens vont ainsi transformer un hématome postopératoire, accident médical sans faute, en accident fautif parce que le chirurgien n'a pas mis de drain !

L'explication de ces contradictions réside d'abord dans le fait que ces études sont certes effectuées par des cliniciens, mais que la méthodologie et l'analyse des résultats est faite par des statisticiens, des méthodologistes et des épidémiologistes qui sont parfois éloignés de la réalité clinique quotidienne. Un article a beaucoup plus de chances d'être accepté dans une revue scientifique si la méthodologie et les statistiques sont irréprochables que si la clinique est intéressante ou novatrice. Ces études portant sur des centaines de patients ont tendance à occulter les événements les moins fréquents de la vraie vie pour ne plus mettre en exergue que les données du plus grand nombre. Ce qui fait que les conclusions, s'éloignant du bon sens clinique, aboutissent à des résultats qui peuvent être diamétralement opposés.

### Les publications se terminent bien le plus souvent

Il est beaucoup plus fréquent de lire dans les articles que les patients décrits, victimes d'une complication et pris en charge vont évoluer favorablement et guérir sans séquelles comme s'il ne

leur était rien arrivé. Pourtant en 10 ans d'expertise, j'ai malheureusement vu des centaines de handicapés, en fauteuil ou en déambulateur, se sondant cinq fois par jour, frigides ou impuissants et allant de consultation de la douleur en consultation de la douleur pour tenter de diminuer leurs douleurs neuropathiques.

Pourquoi cette dissociation ? D'une part, les médecins publient rarement leurs complications qui se sont mal terminées. Ainsi, je n'ai pas publié l'histoire de cette patiente, opérée quelques années auparavant d'un canal lombaire étroit et que, jeune chef de clinique, j'opérais d'une réséctomie. Je me suis retrouvé perdu dans la fibrose comme le navigateur dans le brouillard, à la face antérolatérale du rachis au contact de l'émergence du crural. J'aurais dû, en publiant ce cas, insister déjà sur le fait que des antécédents de chirurgie du rachis sont le facteur de risque principal de complications.

D'autre part, les biais statistiques permettent d'interpréter les résultats de façon différente en fonction de la thèse de départ que chacun souhaite démontrer : ainsi pour l'utilité ou au contraire l'inutilité, voire la dangerosité des corticoïdes en matière de compression médullaire ou des indications de la chirurgie précoce dans les traumatismes vertébro-médullaires. Et nous ne parlons pas des publications qui comparent tel

matériel d'arthrodèse par rapport à d'autres ou au simple greffon osseux.

## Comment s'y retrouver ?

---

Il y a quelques années, j'avais été désigné comme expert dans une affaire très médiatisée. Comme le voulait le jugement, j'avais adressé mon pré-rapport aux différentes parties pour que chacune puisse exprimer ses dires pour tenter d'influencer les conclusions du côté qu'elle défendait. La veille de la date limite, j'avais reçu de la part des différents avocats 1,20 m d'articles qui m'avait permis de vérifier une fois de plus que dans la littérature médicale, comme dans la vie, tout était vrai ainsi que son contraire.

Alors que conseiller au jeune chirurgien qui, avide de consolider ses connaissances, tape sur Google pour se plonger dans les méandres de « pubmed » ? Il ne faut surtout pas rejeter la littérature scientifique, mais il faut l'absorber avec discernement : la littérature scientifique, comme la littérature en général, doit nourrir la culture, enrichir les connaissances, aider à la prise de décision, mais doit toujours être interprétée en fonction du bon sens de sa propre expérience et jamais être adoptée comme des dogmes réglant notre conduite.

# Chapitre 14

## Les complications de la vie du chirurgien

### Plan du chapitre

- Les motifs des plaintes
- Pourquoi certains portent-ils plainte et d'autres pas ?
- Les moyens de prévention
- L'étiologie des plaintes
- Le déroulement d'une plainte
- La préparation de l'expertise
- Un exemple de mission d'expertise
- Le déroulement de la séance
- Les suites de l'expertise

Se retrouver avec un patient opéré pour une pathologie dégénérative douloureuse présentant une complication grave est déjà un traumatisme psychologique important pour la majorité des chirurgiens. Lorsque le patient qui vous a fait confiance et auquel vous avez apporté le maximum d'attention et de disponibilité porte plainte, cela constitue un autre choc ressenti par beaucoup comme une injustice. Dans la mesure où les statistiques actuelles établissent qu'un chirurgien pratiquant de façon habituelle la chirurgie du rachis court un risque de se trouver trois fois l'objet d'une plainte durant sa carrière, nous voulons dans ce chapitre décrire les motifs des plaintes, le déroulement d'une expertise, sa préparation, la séance elle-même, ses conséquences.

### Les motifs des plaintes

Le plus souvent, le patient ou la famille qui dépose une plainte ignore la réalité de ce qui s'est passé et souhaite comprendre. Un événement est intervenu dans la prise en charge et l'évolution qui ne correspond pas au schéma prévu au départ. Le résultat étant soit une persistance de douleur, soit un handicap qui n'existait pas en préopératoire, soit une hospitalisation prolongée soit un décès.

### Pourquoi certains portent-ils plainte et d'autres pas ?

De plus en plus de patients portent plainte : c'est une évolution générale d'une part, car il faut un responsable — c'est plus particulier à la médecine du fait d'une défiance grandissante envers le monde médical. Cependant, beaucoup portent plainte parce qu'ils n'ont pas eu les informations qu'ils espéraient et attendaient, avant, pendant et après. En effet, près de la moitié des personnes vues en expertise se plaignent de ce manque de communication. Il faut faire la part des choses : certains patients ou certaines familles sont d'emblée agressifs, décourageant ainsi le personnel soignant. D'autres souhaiteraient trouver à l'heure où ils arrivent des personnes à leur disposition pour les renseigner sans prendre de rendez-vous. D'autres n'écoutent et n'entendent que ce qu'ils ont envie d'entendre. De l'autre côté, certains praticiens, ulcérés et traumatisés par la complication, vont éviter les explications claires, fuir le contact ou minimiser en voulant rassurer : tous ces éléments vont créer puis entretenir un climat de défiance qui sera propice au dépôt de plainte : « *Nous avions l'impression qu'on nous cachait quelque chose* ». Un malade ou une famille qui aura pu avoir un contact quotidien avec le médecin responsable, durant la prise en charge d'une complication, portera moins souvent plainte que ceux qui sont écartés.

### Les moyens de prévention

Plus un patient va mal, plus l'évolution est différente de ce que vous aviez exposé et de ce que vous espériez, plus il faut voir le malade et



sa famille. J'ai eu la chance de ne jamais faire l'objet d'une plainte. Non pas parce que j'opère mieux, mais plutôt grâce à la stricte observance de protocoles de prise en charge et surtout du fait d'une grande disponibilité de la part de toute mon équipe pour renseigner, surtout en cas d'évolution péjorative.

## L'étiologie des plaintes

Toutes les complications citées dans cet ouvrage ont fait l'objet de plaintes, avec une forte proportion d'hématomes postopératoires, suivie par les infections puis par les traumatismes du système nerveux et les plaies d'autres organes.

## Le déroulement d'une plainte

Le patient ou la famille mécontents ont plusieurs voies de recours : la direction de l'établissement, l'Ordre des médecins, les commissions de conciliation et d'indemnisation (CCI), le Tribunal de grande instance (TGI), le Tribunal administratif (TA), le Pénal :

- La direction de l'établissement : c'est dans une lettre à la direction que la personne mécontente signale ce qui lui est arrivé. La direction transmet alors la lettre au praticien conciliateur de l'établissement qui va instruire le dossier et recevoir ensuite l'auteur de la plainte et la ou les personnes mises en cause. Il établit ensuite un rapport qui est envoyé au plaignant. Parfois ces explications permettront de comprendre ce qui s'est passé et la plainte sera abandonnée, parfois l'établissement proposera une indemnisation, mais bien souvent les demandeurs, ayant l'impression que le conciliateur est « de mèche » avec les praticiens, s'adresseront à une autre instance.
- L'Ordre des médecins : c'est généralement pour une impression de défaut de soins, de défaut d'écoute ou pour des propos qui ont déplu qu'une plainte devant une instance ordinaire est déposée. Le praticien mis en cause doit venir se justifier devant ses pairs et est obligé pour cela de demander l'assistance d'un conseil. Le plus souvent, les conclusions des confrères de l'Ordre sont que la conduite du médecin ne constitue pas une atteinte à la déontologie médicale et se termine en donnant la liste des juridictions devant lesquelles le plaignant peut porter plainte !
- Les commissions de conciliation et d'indemnisation : la loi Kouchner de 2001 a créé l'Organisme national d'Indemnisation des accidents médicaux (ONIAM). Les CCI ont été créées, une par région, la France étant divisée en cinq régions. Chaque commission est constituée par un certain nombre de membres représentant les principales instances concernées et est présidée par un magistrat. Celui-ci, lorsqu'une plainte est reçue à la commission, désigne un ou plusieurs experts, choisis en principe sur une liste nationale d'experts auprès de la Commission nationale des Accidents médicaux. L'expert a une mission précise à remplir qui est maintenant à peu près identique pour toutes les commissions et les tribunaux (annexe mission). L'expert doit alors convoquer les parties et a 3 mois pour rendre son rapport.

Actuellement, la grande majorité des plaintes se font devant les CCI : en effet beaucoup y trouvent leur intérêt :

- Les plaignants d'abord car la procédure est plus rapide ; ils ne sont pas obligés de prendre un avocat et ils ont moins l'impression d'attaquer la partie mise en cause que devant les tribunaux.
- Les avocats ensuite, car maintenant, même si le demandeur n'est pas obligé d'être assisté par un avocat, contrairement à ce qui se passe devant les tribunaux, la plupart des plaignants sont assistés d'un conseil. Or, les conseils savent qu'ils ont beaucoup plus de chance de voir leur client indemniser par les CCI puisque seul l'accident ou l'infection doit être établi, alors que devant les tribunaux, une faute doit être démontrée.
- Les praticiens enfin, car ils s'imaginent que les CCI sont une sorte de chambre d'enregistrement qui indemnise sans chercher à étudier ce qui s'est passé et les responsabilités. C'est ainsi que j'ai vu en expertise des praticiens qui avaient conseillé eux-mêmes à leur malade de

faire une demande d'indemnisation devant la CCI et qui étaient tout surpris d'être mis en cause.

## La préparation de l'expertise

C'est le plus souvent par la lettre recommandée avec accusé de réception que le praticien va apprendre qu'une plainte a été déposée à son encontre. Il y a là une première injustice entre le secteur public et le secteur privé : dans le public, c'est la direction de l'hôpital qui reçoit la plainte, la transmet au chef de service pour qu'il sorte le dossier et établisse un rapport, le tout étant ensuite transmis au médecin-conseil de l'assureur de l'établissement qui prépare la défense. À la limite, le personnel soignant concerné peut ignorer du début à la fin qu'il fait l'objet d'une plainte, si le chef de service ne l'informe pas. Dans le privé, c'est le praticien qui reçoit directement la convocation et qui doit se charger de prévenir son assureur et de préparer avec son conseil sa défense.

Pour préparer sa défense, le mieux est d'avoir un dossier complet et ordonné où figurent notamment :

- les données de la consultation préopératoire décrivant l'état du patient, les traitements reçus, les données des examens complémentaires, les motifs et justifications de l'indication opératoire ;
- la préparation de l'opéré ;
- le compte rendu opératoire ;
- les éléments du suivi postopératoire ;
- les résultats des examens biologiques et complémentaires ;
- les feuilles de transmission infirmière ;
- la lettre de sortie ;
- le compte rendu d'hospitalisation ;
- les éventuelles déclarations d'événements indésirables ;
- le compte rendu de la commission morbidité-mortalité si elle a eu lieu ;
- les feuilles de prescription ;
- les protocoles de surveillance lorsqu'ils existent.

Il faut ensuite se préparer psychologiquement à l'expertise car le chirurgien mis en cause va

se trouver en face du plaignant qui se considère comme sa victime ou de sa famille et qui attend, parfois depuis plus d'un an, ce moment. Certaines compagnies d'assurance, consciente de l'ampleur du problème, préparent psychologiquement leurs adhérents à la séance d'expertise.

Heureusement, la plupart des experts expérimentés savent calmer le jeu, éviter les propos agressifs ou insultants de part et d'autre et rendre l'explication des faits suffisamment satisfaisante pour que les choses se déroulent le plus sereinement possible et donne à la fin de l'expertise l'ébauche des réponses qu'il donnera aux questions de la mission confiée par le magistrat.

## Un exemple de mission d'expertise

1. Décrire les conditions dans lesquelles Mme B. a été opérée le XX/XX/XXXX et de préciser les circonstances dans lesquelles le dommage dont il est recherché réparation est intervenu.
2. Rapporter les antécédents médicaux et chirurgicaux de la patiente.
3. Décrire son état de santé actuel.
4. Préciser en quoi consiste le dommage et expliqué son mécanisme.
5. Rechercher et décrire les **causes** du dommage :
  - a. de dire si le comportement de l'équipe médicale ou du médecin mis en cause a été conforme aux règles de l'art et aux données acquises de la science à l'époque du fait générateur, en particulier :
    - dans l'établissement du diagnostic ;
    - dans le choix, la réalisation et la surveillance des investigations et du traitement.

*En cas d'infection :*

- de dire si les moyens en personnel et matériel mis en œuvre au moment de la réalisation des actes mis en cause correspondaient aux référentiels connus en matière de lutte contre les infections nosocomiales,
- de dire si le diagnostic et le traitement de cette infection ont été conduits conformément aux règles de l'art et aux données acquises de la science à l'époque où ils ont été dispensés ;

- dans l'organisation du service et de son fonctionnement ;
- dans le respect de l'obligation d'information incombant aux professionnels de santé et, en cas de non-respect de celle-ci, de dire si ce défaut d'information a constitué une **perte de chance** (à évaluer) pour la patiente (*en tenant compte des possibilités qu'il avait de choisir de se soustraire à l'acte effectué et des conséquences que ce choix aurait eu pour lui*)  
En cas de comportement non conforme aux règles de l'art, l'expert précisera s'il existe entre ce manquement et le dommage ;
- un lien de causalité **certain** ou
- un lien de causalité **incertain** traduisant l'**existence d'une perte de chance** que l'expert évaluera en pourcentage en tenant compte notamment des données statistiques et bibliographiques.

b. concernant « l'anormalité » du dommage (à ne renseigner qu'en cas d'accident médical ou d'affection iatrogène) :

- d'exposer les **risques inhérents à l'acte** (de prévention, de diagnostic ou de soins) en cause en précisant leur fréquence ;
- de dire si, compte tenu de l'état antérieur et du contexte, la patiente était **particulièrement exposée** à la complication survenue ;
- de dire également quel aurait été l'**évolution spontanée** de l'état de santé de la patiente en l'absence de l'acte en cause (éventuelle réalisation du risque précité) à plus ou moins long terme (à préciser) ;

c. de dire si l'**état antérieur** de la patiente a participé à la constitution de son dommage et dans quelle mesure (en cas d'accident médical non fautif, dire s'il s'est agi d'une complication prévisible dans le cadre de la pathologie en cause et de son traitement et avec quelle fréquence).

*En cas d'infection*, de préciser :

- dans quelle mesure l'état antérieur de la patiente a participé à la survenue de l'infection ;
  - dans quelle mesure cette infection a participé à la survenue du dommage ;
- d. de dire si les préjudices subis par la patiente sont directement imputables à un acte de prévention, de diagnostic ou de soins ;

e. de dire si le dommage subi par la patiente a été occasionné par la survenue :

- d'un accident médical (en préciser la nature et le mécanisme) ;
- d'une affection iatrogène (id) ;
- d'une infection nosocomiale, en précisant en ce cas :
  - le ou les germes identifiés,
  - les éléments relatifs à sa nature « endogène » ou « exogène »,
  - les critères permettant de la qualifier de **nosocomiale**,
  - l'existence éventuelle d'une cause étrangère ;

f. si le dommage est **plurifactoriel**, de préciser *la part respectivement imputable* à chacune des causes retenues (l'expert tiendra compte de sa réponse à la question b concernant l'incidence de l'état antérieur).

6. **De procéder à l'ÉVALUATION du DOMMAGE CORPOREL** en prenant soin de distinguer clairement la part des préjudices qui revient à l'état antérieur et à l'évolution prévisible de la pathologie initiale de celle qui présente un **lien de causalité direct** avec l'accident médical, l'affection iatrogène dans l'infection nosocomiale invoquée par le demandeur : *l'expert renseignera cette partie essentielle de son rapport à la lumière de la nomenclature « DIN-TILHAC » qui lui a été adressée précédemment.*

A. Acquisition de la CONSOLIDATION et sa date

**1<sup>re</sup> partie : Critères fondant la compétence de la commission**

- arrêt temporaire des activités professionnelles (ne concerne que les personnes ayant dû interrompre une activité professionnelle ainsi que les demandeurs d'emploi) :
  - indiquer les dates et la durée de l'arrêt total et/ou partiel de travail,
  - indiquer la durée de l'arrêt de travail qui aurait suivi l'acte en cause en l'absence de toute complication,
  - en déduire la durée de l'arrêt temporaire des activités professionnelles strictement imputable à l'accident médical, l'affection iatrogène ou l'infection nosocomiale.

- déficit fonctionnel temporaire : durée des gênes temporaires constitutives d'un déficit fonctionnel temporaire :
  - indiquer précisément les dates des périodes de déficit fonctionnel temporaire avec les pourcentages de déficit correspondants ;
  - indiquer la période de déficit fonctionnel temporaire qui aurait suivi l'acte en cause en l'absence de toute complication ;
  - en déduire le déficit fonctionnel temporaire (durée et pourcentages) strictement imputable à l'accident médical, l'affection iatrogène ou l'infection nosocomiale.
- taux d'atteinte permanente à l'intégrité physique ou psychique par référence au barème figurant à l'annexe 11-2 du Code de santé publique (décret n° 2003-314 du 4 avril 2003) (au cas où le barème ne comporte pas de références applicables en l'espèce, indiquer précisément les références à l'aide desquelles est réalisée l'évaluation) ;
- troubles dans les conditions d'existence : préciser la nature de ces troubles ;
- l'accident médical, l'affection iatrogène ou l'infection nosocomiale ont-ils entraîné une perte d'aptitude à exercer l'activité professionnelle exercée avant les faits ?

## 2<sup>e</sup> partie : Préjudices à indemniser

- Préjudices temporaires (avant consolidation)
  - préjudices patrimoniaux :
    - **dépenses de santé actuelles** : l'expert décrira les soins médicaux et paramédicaux mis en œuvre jusqu'à la consolidation et qui sont imputables aux dommages (nature, durée, dates et lieux d'hospitalisation) ;
    - **frais divers** : l'expert dira si la patiente a dû avoir recours à une aide temporaire (humaine et/ou matériel) en en précisant la nature et la durée ;
    - **perte de gains professionnels actuels** : *arrêt temporaire des activités professionnelles* : l'expert indiquera les périodes (en précisant la date du début et la date de fin de chaque période) pendant lesquelles la victime a été (avant sa consolidation) dans l'incapacité d'exercer totalement ou partiellement une activité professionnelle

*(il donnera des précisions sur les arrêts de travail prescrits quant à leur imputabilité à l'événement causal sans se prononcer sur l'aspect financier qui est du domaine indemnitaire et non de l'évaluation médico-légale).*

L'expert précisera la durée de l'arrêt temporaire des activités professionnelles qu'aurait entraînées l'acte en cause en l'absence de complication.

- préjudices extrapatrimoniaux :

- a. **déficit fonctionnel temporaire** : gênes subies par la patiente dans ses activités habituelles.

*L'expert en précisera la durée et la nature (description des gênes subies par toutes les victimes dans leur sphère personnelle) et donnera une évaluation des différentes périodes de déficit fonctionnel temporaire, en pourcentage ;*

- b. **souffrances endurées** : l'expert décrira les souffrances physiques, psychiques ou morales endurées par la victime depuis la survenue de l'événement indésirable en cause (accident médical, affection iatrogène, infection nosocomiale) à l'origine du dommage, jusqu'à la date de consolidation, et les évaluera sur une échelle de 1 à 7 degrés ;

- c. **préjudice esthétique temporaire** : l'expert décrira la nature et l'importance du dommage esthétique subi temporairement jusqu'à la date de consolidation et l'évaluera sur une échelle de 1 à 7 degrés *(recouvre l'altération de l'apparence physique certes temporaire mais aux conséquences personnelles très préjudiciables, liée à la nécessité de se présenter dans un état physique altéré au regard des tiers, notamment chez les grands brûlés ou les traumatisés de la face).*

- Préjudices permanents (après consolidation)

- Préjudices patrimoniaux

**Dépenses de santé future** : l'expert se prononcera sur la nécessité de soins médicaux paramédicaux, l'appareillage de prothèses nécessaires après la consolidation. Il précisera s'il s'agit de soins occasionnels (limités dans le temps) ou définitifs.

- **Frais de logement adapté** : l'expert indiquera si des aménagements domotiques sont nécessaires pour pallier les gênes engendrées par l'inadaptation du logement.
- **Frais de véhicule adapté** : l'expert se prononcera sur la nécessité de recourir à un véhicule aménagé.
- Il précisera les éventuelles difficultés qu'éprouve la patiente à se mouvoir en transport en commun.

- **Assistance par tierce personne** : l'expert indiquera si la victime a besoin d'une tierce personne pour l'assister dans les actes de la vie quotidienne, préserver sa sécurité et suppléer sa perte d'autonomie.

Il précisera les modalités de l'aide ainsi nécessitée : fréquence, durée d'intervention, qualification de la personne affectée à cette aide (spécialisée ou non : *aide ménagère, aide-soignante, infirmière*).

Cette évaluation sera faite en faisant abstraction de l'aide éventuellement apportée par l'entourage du patient (c'est-à-dire en considérant que le patient ne bénéficie d'aucune aide de son entourage).

Si une fiche d'évaluation des besoins en aide humaine a été établie, l'expert la joindra en annexe à son rapport.

- **Perte de gains professionnels futurs et incidence professionnelle** : l'expert dira si, en raison de l'incapacité permanente dont la victime reste atteinte après sa consolidation, celle-ci subit ou va subir une perte d'aptitude à exercer l'activité professionnelle qu'elle exerçait auparavant ou une modification de cette activité professionnelle (*les experts discuteront l'imputabilité de cette situation à l'événement causal*).

Il précisera la nature de retentissement professionnel : reclassement au changement de poste, perte de l'emploi, nécessité d'un temps partiel.

*(Pour les jeunes victimes ne percevant pas, à la date du dommage, de gains professionnels, l'expert indiquera si l'incapacité permanente risque à l'avenir de les priver de ressources professionnelles).*

- **Préjudice scolaire ou universitaire** : l'expert dira si, en raison des lésions consécutives à l'événement indésirable en cause (accident médical, infection nosocomiale), la victime a subi une perte d'année(s) d'étude scolaire ou universitaire, en précisant, le cas échéant, si celle-ci a dû se réorienter ou renoncer à certaines ou à toutes formations du fait de son handicap.

- **Préjudices extrapatrimoniaux**

- **Déficits fonctionnels permanents** : atteinte permanente à l'intégrité physique ou psychique : correspond à la réduction définitive du potentiel physique, psychosensoriel et/ou intellectuel résultant de l'atteinte à l'intégrité anatomoneurophysiologique médicalement constatable, à laquelle s'ajoutent les phénomènes douloureux et les répercussions psychologiques ainsi que les conséquences liées à cette atteinte dans la vie de tous les jours.

En pratique, le taux de DFP doit être évalué, après description des déficits médicalement constatables, par référence au barème annexé au décret 2003-314 du 4 avril 2003 relatif au caractère de gravité des accidents médicaux, des affections iatrogènes et des infections nosocomiales prévu à l'article L. 1142 -1 du Code de la santé publique.

(Il est rappelé à l'expert que l'évaluation du déficit fonctionnel permanent doit également intégrer les souffrances endurées physiques, psychiques et morales et les gênes dans les activités habituelles subies après consolidation, ces postes de préjudices avant consolidation ayant déjà fait l'objet d'une évaluation spécifique dans le cadre des « préjudices temporaires »).

Il appartient à l'expert de décrire le plus précisément possible les gênes subies dans les conditions d'existence afin de permettre à la commission d'apprécier leur degré de gravité.

- **Préjudice d'agrément** : l'expert donnera un avis motivé sur l'impossibilité définitive de continuer la pratique d'une activité spécifique sportive ou de loisirs régulièrement



exercée antérieurement (*en discutant l'imputabilité à l'événement causal*).

- **Préjudice esthétique permanent** : l'expert décrira la nature et l'importance du préjudice esthétique subi de façon définitive après la consolidation de l'état de la victime et l'évaluera sur une échelle de 1 à 7 degrés.
- **Préjudice sexuel** : l'expert indiquera s'il existe ou existera (*lorsque la victime est un enfant*) un préjudice sexuel (*en se référant à la nomenclature « DINTILAC »*).
- **Préjudice d'établissement** : l'expert apportera tous éléments permettant de déterminer si, du fait de la gravité du handicap résultant de l'événement indésirable en cause, la victime a perdu un espoir ou une chance de réaliser un projet de vie familiale « normale » (se marier, fonder une famille, élever des enfants). L'expert donnera, le cas échéant, son avis sur l'existence éventuelle d'un préjudice : permanent exceptionnel ; lié à une pathologie évolutive (description de la pathologie et de son mécanisme, du risque éventuel). (*En se référant à la nomenclature « DINTILAC »*)

7. D'apporter toutes les observations qu'il estimera utile à la commission.

## Le déroulement de la séance

Il est très expert-dépendant nous ne donnerons donc pas de déroulement type : en revanche, il faut éviter d'être agressif, avoir les documents décrits plus haut à disposition en plusieurs exemplaires (chaque partie doit pouvoir en disposer) et se montrer compréhensif vis-à-vis de son ancien patient, même s'il a porté plainte contre vous.

Parfois, notamment en matière d'infection ou de problème de surveillance, plusieurs parties sont mises en cause : l'établissement de soins, le chirurgien, l'anesthésiste par exemple. Il faut essayer de faire cause commune et éviter de se rejeter la responsabilité les uns les autres devant la victime et l'expert. Il ne faut jamais oublier que les avocats sont parfaitement au courant de tous les risques

encourus, comme en témoigne ce document oublié lors d'une expertise (figure 14.1).

Devant le Tribunal de grande instance, le déroulement de l'expertise est globalement le même ainsi que devant le Tribunal administratif qui lui ne reçoit la plainte qu'en cas d'établissement public mis en cause.

La plainte au Pénal reste heureusement une exception et est le fait des personnes qui savent qu'ils n'auront pas d'indemnisation financière comme au TGI ou devant les CCI, mais qui veulent voir puni un praticien en particulier. Cette procédure est nettement plus pénible pour le chirurgien : il est d'abord convoqué pour répondre de ses actes devant la police et être interrogé seul par les fonctionnaires. Puis il est convoqué devant le juge d'instruction qui après avoir instruit les faits et les avoir qualifiés traduit le prévenu devant la juridiction compétente (Tribunal correctionnel ou cour d'Assises). C'est très rare et généralement pour des faits très graves et avérés.

## Les suites de l'expertise

En CCI, l'expert transmet directement son rapport à la commission qui se réunit quelques semaines ou mois plus tard. La victime est là, votre assureur aussi, l'audition est brève, quelques minutes et c'est seulement si vous avez eu l'impression d'un manquement évident lors de l'expertise qu'il faut vous y rendre pour être entendu. Sinon la commission rend sa décision dans les semaines qui suivent et votre assureur, si votre responsabilité a été reconnue comme engagée, doit indemniser. S'il refuse, le demandeur peut alors porter plainte devant le tribunal.

Au tribunal, l'expert envoie un prérapport aux parties qui ont ensuite 5 semaines pour exprimer leurs dires, c'est-à-dire les points de désaccord avec l'expert et leur justification. Le rapport est ensuite envoyé au tribunal qui fixe une audience puis rend son jugement.

Comment éviter tout cela ? Peser ses indications opératoires avec discernement, intervenir avec rigueur et expérience, suivre des protocoles de surveillance, avoir des consultations de contrôle, et informer, écouter, parler et comprendre.

## INTERVENTION CHIRURGICALE SUR LE RACHIS DORSO-LOMBAIRE

Hémorragie per ou postopératoire  
Infection ou abcès de la voie d'abord  
Spondylodiscite  
Fibrose cicatricielle épidurale  
Arachnoïdite cicatricielle  
Kyste arachnoïdien  
Retard de cicatrisation  
Fistule de liquide céphalo-rachidien (LCR)  
Plaie de dure-mère  
Plaie de moelle  
Plaie radiculaire  
Hématome extradural rachidien  
Hématome sous dural rachidien  
Hématomyélie secondaire  
Syringomyélie secondaire  
Ischémie médullaire  
Persistance d'un conflit disco et/ou ostéo-radiculaire ou médullaire  
Récidive de hernie discale  
Récidive de canal lombaire étroit  
Instabilité vertébrale secondaire  
Douleurs rachidiennes postopératoires  
Douleurs des membres inférieurs résiduelles  
Paraplégie  
Monoplégie  
Paralysie radiculaire  
Troubles sphinctériens  
Troubles génitaux  
Syndrome de la queue de cheval  
Méningite  
Ventriculite  
Abcès cérébral  
Maladie de Creutzfeld-Jacob ou autre infection par Agent Transmissible Non Conventionné  
Accident vasculaire cérébral post-opératoire  
Migration, fracture, infection ou rejet du matériel d'ostéosynthèse  
Retard de fusion, déplacement ou infection du greffon autologue ou biocompatible  
Pseudarthrose  
Récidive tumorale  
Exérèse tumorale totale impossible  
Récidive d'une malformation vasculaire rachidienne ou médullaire  
Exérèse totale impossible d'une malformation vasculaire rachidienne ou médullaire  
Aggravation d'une artériopathie des membres inférieurs  
Accident vasculaire cérébral post-opératoire  
Paralysie du nerf périphérique par compression  
Compression radiculaires

**Figure 14.1.** Parchemin oublié par un avocat lors d'une expertise.

# Chapitre 15

## Conclusion

Ce livre n'a pas été écrit pour effrayer, bien au contraire. Si tous les exemples cliniques cités sont entièrement vrais et sont une faible partie des milliers vus en expertise, ils ont été décrits pour mettre en évidence que deux dogmes doivent être combattus par les chirurgiens :

- le premier est celui de l'aléa thérapeutique ;
- le deuxième celui du « risque zéro qui n'existe pas ».

Ces deux dogmes servent en fait de fourre-tout pour entasser toutes les complications qui ne sont que la conséquence d'un manque de précautions, de surveillance, de matériel, de rigueur et de disponibilité.

Prenons donc ces dogmes à rebours :

- L'aléa thérapeutique existe mais il est très rare, ou tout au moins quand il se produit (un hématome postopératoire par exemple), nous

pouvons limiter ses conséquences en réagissant promptement.

- Le risque zéro n'existe pas mais nous pouvons le réduire à son minimum par des précautions simples devenues des routines indispensables et rigoureusement observées :
  - peser l'indication opératoire en fonction du bénéfice escompté et des facteurs de risques ;
  - se donner les moyens les plus sûrs pour opérer : magnification optique, imagerie peropératoire, asepsie rigoureuse, hémostase patiente et parfaite, instrumentation simple et efficace ;
  - avoir et observer des protocoles de surveillance postopératoire ;
  - écouter, informer, être disponible.

En appliquant ces mesures simples, sans jamais baisser la garde, nous avons un maximum de chance de ne pratiquement jamais avoir de complications.

# Index

## A

Amygdales cérébelleuses, 12  
Anesthésie en selle, 56  
Antibioprophylaxie, 6  
Antibiothérapie, 79  
Arachnoïdite, 15, 82  
Arnold-Chiari  
– syndrome, 13  
Arrachement radiculaire, 23  
Artère carotide, 38  
Artère iliaque, 39  
Artère jugulaire, 38  
Artère spinale antérieure, 34  
Artère vertébrale, 38  
Autosondage, 67

## B

Barrière hématoméningée, 3

## C

Cage intersomatique, 26  
Cécité, 49  
Céphalée, 6  
Claude Bernard Horner  
– syndrome, 35  
Colle biologique, 6  
Contusion médullaire, 23  
Corset plâtré, 79  
Corticoides, 63  
CRP, 78  
Cyphose, 94

## D

Déficit moteur, 27, 57  
Déficit sensitif, 57  
Diurèse, 70  
Douleur bilatérale, 55  
Douleur neuropathique, 67  
Douleur pluriradiculaire, 55  
Douleur radiculaire, 15  
Drain, 6  
Drainage lombaire externe, 8  
Dure-mère, 3  
– brèche, 5  
Dysphagie, 35

## E

Ecoulement, 6  
Empyème, 14  
Empyème sous-dural, 83  
Epidurite, 83  
Erreur d'étage, 46

## F

Fibrose, 5

## H

Hématome intracrânien, 12  
Hématome postopératoire, 53  
Hématome sous-dural, 54  
Hémoculture, 15  
Hernie  
– récidive, 103  
Hernie discale, 26  
Hernie dorsale, 5  
Hernie radiculaire, 12

## I

Imagerie de contrôle, 6  
Incontinence, 56  
Indications opératoires, 109  
Infection, 15  
Infection du matériel, 85  
Infection nosocomiale, 75  
Infection postopératoire, 73  
Infiltration, 106  
Information, 117  
IRM, 6

## L

Ligamentoplastie, 26  
Liquide cérebrospinal, 3, 7  
– fuite, 6  
– issue, 6  
Lombalgie, 78

## M

Magnification optique, 18  
Matériel d'ostéosynthèse, 75  
Méninge, 3  
Méningite, 8  
Méningocèle, 6  
Moelle, 5

**N**

Nerf auditif, 12

Nerf optique, 12

Nerfs oculomoteurs, 12

**O**

Obésité, 5

Œsophage, 42

**P**

Paralysie récurrentielle, 35

Paraplégie, 64

Perte de chance, 72

Pharynx, 41

Pince à disque, 40

Plaie vasculaire, 37

Plexus brachial, 50

Plexus sacré, 32

Plexus sympathique, 32

Ponction biopsie, 80

Ponction lombaire, 7

Potentiels évoqués, 34

**Q**

Queue-de-cheval

– syndrome, 62

**R**

Racine, 5

Rétention d'urine, 56

**S**

Scanner, 6

Sciatique poplitée, 50

Scoliose, 24

Sexualité, 67

Sondage évacuateur, 56

Spondylodiscite, 73

Spondylolisthésis, 94

Sténose canalaire, 5, 18, 47

Syringomyélie, 84

Système nerveux, 3

**T**

Testing, 70

Tétraplégie, 62

Thrombophlébite, 99

Toucher rectal, 56

Traumatisme vertébro-médullaire, 97

Troubles sphinctériens, 15

**U**

Uretere, 42

**V**

Veine iliaque, 37

Ventricules, 10

Vis pédiculaire, 24