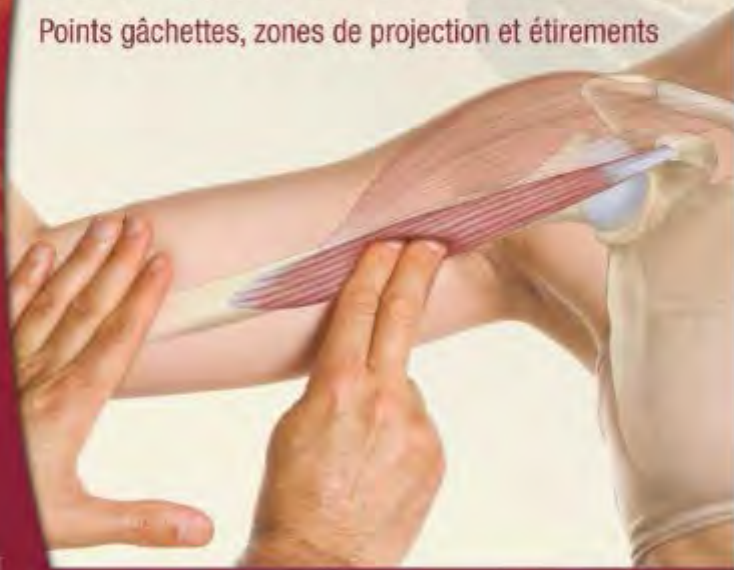

Matériel protégé par le droit d'auteur

**JOSEPH E. MUSCOLINO**

# Manuel de palpation osseuse et musculaire

Points gâchettes, zones de projection et étirements



2 DVD en anglais inclus.

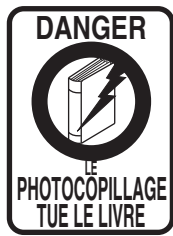4 heures de vidéo !

Matériel protégé par le droit d'auteur

Traduction par

M. Pillu,

A. Gouriet et J.-L. Estrade



Ce logo a pour objet d'alerter le lecteur sur la menace que représente pour l'avenir de l'écrit, tout particulièrement dans le domaine universitaire, le développement massif du « photo-copillage ». Cette pratique qui s'est généralisée, notamment dans les établissements d'enseignement, provoque une baisse brutale des achats de livres, au point que la possibilité même pour les auteurs de créer des œuvres nouvelles et de les faire éditer correctement est aujourd'hui menacée.

Nous rappelons donc que la reproduction et la vente sans autorisation, ainsi que le recel, sont passibles de poursuites. Les demandes d'autorisation de photocopier doivent être adressées à l'éditeur ou au Centre français d'exploitation du droit de copie : 20, rue des Grands-Augustins, 75006 Paris. Tél. 01 44 07 47 70.

L'édition originale, *The muscle and bone palpation manual with trigger points, referral patterns, and stretching* (ISBN : 978-0-323-05171-2), a été publiée par Mosby, Inc., filiale d'Elsevier Inc.

Coordination scientifique de l'édition française et traduction et adaptation de l'anglais :

**Michel Pillu**

Kinésithérapeute, cadre de santé (CDS), docteur ès sciences en biomécanique (PhD University of Strathclyde, Écosse)  
Enseignant dans les IFMK d'Assas, ENKRE et à l'IFPP Danhier, Paris

**Annie Gouriet**

Enseignante à l'ENKRE Saint-Maurice, journaliste

**Jean-Louis Estrade**

Kinésithérapeute, enseignant en kinésithérapie

Copyright © 2009 by Mosby, Inc., an affiliate of Elsevier Inc.

© 2010, Elsevier Masson SAS. Tous droits réservés

ISBN : 978-2-8101-0155-9

---

Elsevier Masson SAS, 62, rue Camille-Desmoulins, 92442 Issy-les-Moulineaux cedex  
[www.elsevier-masson.fr](http://www.elsevier-masson.fr)

---

L'éditeur ne pourra être tenu pour responsable de tout incident ou accident, tant aux personnes qu'aux biens, qui pourrait résulter soit de sa négligence, soit de l'utilisation de tous produits, méthodes, instructions ou idées décrits dans la publication. En raison de l'évolution rapide de la science médicale, l'éditeur recommande qu'une vérification extérieure intervienne pour les diagnostics et la posologie.

Tous droits de traduction, d'adaptation et de reproduction par tous procédés, réservés pour tous pays.

Toute reproduction ou représentation intégrale ou partielle, par quelque procédé que ce soit, des pages publiées dans le présent ouvrage, faite sans l'autorisation de l'éditeur est illicite et constitue une contrefaçon. Seules sont autorisées, d'une part, les reproductions strictement réservées à l'usage privé du copiste et non destinées à une utilisation collective et, d'autre part, les courtes citations justifiées par le caractère scientifique ou d'information de l'œuvre dans laquelle elles sont incorporées (art. L. 122-4, L. 122-5 et L. 335-2 du Code de la propriété intellectuelle).



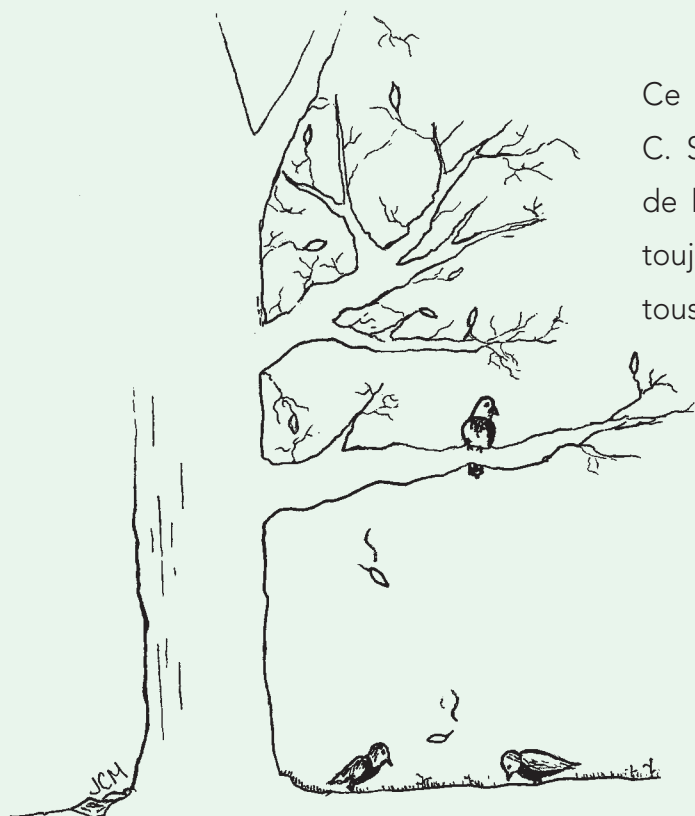## DÉDICACE

Ce livre est dédié à tous mes étudiants, passés, présents et futurs. J'ai toujours eu le sentiment que la salle de classe et la vie étaient consacrées à apprendre et à grandir. Ce fut une bénédiction de faire partie de vos vies alors que nous cheminions dans les moindres détails autant que dans les grandes lignes de l'anatomie, de la physiologie, de la cinésiologie, de la palpation et du traitement. Une grande partie de ce que j'ai appris me vient de vous avoir côtoyés en classe.

Merci.

## DÉDICACE PARTICULIÈRE

Ce livre est amoureusement dédié à Diane C. Schwartz. Son courage, son esprit, sa passion de la vie et son amour ont toujours été et seront toujours une source d'inspiration, pour moi et pour tous ceux dont elle a touché la vie.



# COLLABORATEURS ET PRÉSENTATEURS DU DVD

## **Sandra K. Anderson, BA, NCTMB (national certification for therapeutic massage and bodywork)**



Sandra a un BA (*Bachelor of Arts*) de biologie de l'Ithaca College à Ithaca, New York, et elle est praticienne professionnelle de thérapie corporelle depuis 1992, avec une certification en massothérapie, shiatsu et massage thaïlandais. Pendant 12 ans, elle a enseigné au Cortina-Desert Institute of the Healing Arts à Tucson, Arizona, dans des matières allant de l'anatomie et de la physiologie au shiatsu, et a

été directrice de l'enseignement pendant un an. Sandra est copropriétaire du Tucson Touch Therapies, un centre de massage et de traitement par thérapie corporelle situé à Tucson. Elle conserve une clientèle privée et anime des ateliers sur les techniques asiatiques de thérapie corporelle. En outre, elle est l'auteur de *The Practice of Shiatsu* (Mosby, 2008).

## **Leon Chaitow, ND, DO**



Leon Chaitow est diplômé du British College of Osteopathic Medicine. Depuis 1983, il est conférencier extérieur dans de nombreuses écoles de chiropraxie, kinésithérapie, ostéopathie, naturopathie, en Europe, aux États-Unis, au Canada et en Australie. En 1993, Leon fut le premier naturopathe/ostéopathe à être embauché comme consultant par le gouvernement britannique. Il est l'auteur et l'éditeur de

plus de 70 livres, et est le fondateur et le rédacteur en chef du *Journal of Bodywork and Movement Therapies* (Elsevier), revue soumise à un comité de lecture. Après 11 ans comme maître de conférences et responsable de module en thérapie corporelle et naturopathie, Leon a pris sa retraite de l'Université de Westminster en 2004. En novembre 2005, il s'est vu décerner le titre de membre honoraire par l'université, en remerciement de « services rendus à la médecine alternative et ostéopathique ». Leon vit et travaille à Londres et à Corfou, en Grèce. Il est marié à Alkimini avec bonheur depuis 1972 !

## **Judith DeLany, LMT (licensed massage therapist)**



Judith DeLany a passé plus de deux décennies à développer les techniques de thérapie neuromusculaire dans le cadre de la formation continue, pour les praticiens de thérapie manuelle et pour les programmes d'écoles de massage. En plus d'animer des séminaires de NMT (neuromuscular therapy) à l'échelon international, elle assure la direction du NMT Center à Saint Petersburg, Floride.

Pendant plus de 10 ans, Mme DeLany a été codirectrice de rédaction du *Journal of Bodywork and Movement Therapies* (une revue pluridisciplinaire d'Elsevier) et poursuit sa collaboration au

sein du comité de lecture de la revue. Elle a participé à la rédaction de trois manuels de NMT et écrit de nombreux articles sur la prise en charge de la douleur chronique, à la fois pour des magazines grand public et des revues spécialisées. Son objectif professionnel est d'approfondir l'éducation dans toutes les professions de santé, afin d'inclure les thérapies myofasciales dans le traitement des patients souffrant de douleur aiguë ou chronique.

## **Neal Delaporta, NCTMB, président élu au National Certification Board for therapeutic massage & bodywork**



Honors graduate du National Holistic Institute en Californie, Neal a obtenu le NCE (National Certification Exam) en 2000 et ouvert un cabinet qui propose des activités sportives, de rééducation, un spa et des pratiques thérapeutiques traditionnelles comme l'aromathérapie et les bougies auriculaires.

Il a enseigné au Connecticut Center for Massage Therapy et est membre de l'American Massage Therapy Association-Section du Connecticut.

Neal est un remarquable orateur, auteur et animateur d'ateliers, séminaires, ainsi que le créateur de Top (Therapeutic Optimal Performance) Massage : un protocole fondé sur le sport destiné à toutes les personnes actives.

## **Mike Dixon, RMT (registered massage therapist)**



Avec 22 ans de massothérapie derrière lui, Mike est un vétéran de la discipline. C'est un formateur, un auteur publié et un présentateur international de massothérapie en formation continue (Arthrokinetic Therapy). Il est le principal conseiller pratique pour le West Coast College of Massage Therapy (WCCMT).

En formation continue pour les massothérapeutes et les naturopathes, il a mis au point des méthodes dans le

domaine de l'orthopédie et de la rééducation, intitulées « Arthrokinetic Therapy ».

Sa dernière réalisation est le lancement de son nouveau manuel *Joint Play the Right Way for the Axial Skeleton* (2006), qui concerne une approche multidimensionnelle du traitement du rachis et du bassin.

Il enseigne au WCCMT depuis 1993 et a dispensé la plupart des cours de la section pratique. Sa spécialité est l'évaluation et les traitements en orthopédie. Mike enseigne également au Boucher Institute of Naturopathic Medicine.

Mike a formé plus de 2000 massothérapeutes et médecins naturopathes.

### Sandy Fritz, MS, NCTMB



Sandy est la propriétaire, la directrice et l'éducatrice en chef du Health Enrichment Center, qui pourvoit à la formation de plus de 75 étudiants en massage par an. Une partie de son exercice privé inclut un travail dans le domaine de la santé mentale, en collaboration avec un psychologue qui apporte soutien et éducation pour les troubles de l'attention – déficit ou hyperactivité –, dans la gestion de l'anxiété, de la dépression, de la fatigue et de la douleur. Elle propose aussi du massage à tous ceux qui en ont besoin, depuis le massage pour le contrôle du

stress aux soins de rééducation sur prescription médicale. En plus, Sandy a développé et supervise une clinique estudiantine de massage avec l'équipe de football professionnelle des Detroit Lions. Elle prodigue également des massages et de la rééducation dans le monde du sport professionnel ainsi que pour des joueurs professionnels de football américain et de basket. En tant que conférencière internationale et éducatrice à la gestion du stress, Sandy élabore des programmes pour grand public dans le domaine de l'entreprise.

### Beverley Giroud, LMT, NCTMB



Beverley Giroud est massothérapeute et entraîneur individuel, avec un cabinet privé à Tucson, Arizona. Elle est diplômée du Desert Institute of the Healing Arts et détient d'autres certifications, une en massage orthopédique d'OMERI et une du Chek Institute en pratique du coaching. Elle a été formatrice en massothérapie pendant 8 ans. Elle donne également des cours de gestion et d'éthique. Son cabinet privé est spécialisé en évaluation, prise en charge et rééducation des blessures, ainsi qu'en gymnastique corrective pour les blessures et les troubles posturaux. Avant de devenir massothérapeute, Beverley a

obtenu un diplôme de Bachelor of Science en génie civil à l'Université du Delaware.

### Gil Hedley, PhD



Depuis 1995, Gil Hedley a animé, partout dans le monde, ses ateliers de 6 jours de pratique intensive de la dissection humaine, pour des professionnels d'à peu près tous les domaines de la santé et de la forme. À l'appui de son approche unique de l'anatomie humaine, sa série intégrale d'anatomie sur DVD est à présent vendue dans 27 pays. Président de séance au premier Congrès international sur les fascias en 2007, Gil est également un collaborateur régulier de *Spirituality & Health Magazine* et d'autres publications, pour des articles de fond.

### Glenn M. Hymel, EdD, LMT



Glenn M. Hymel est professeur et président du département de psychologie à l'Université Loyola de la Nouvelle-Orléans. Ses principaux domaines de spécialisation incluent la psychopédagogie, la recherche et les statistiques, et la psychologie d'ajustement personnel. Le Dr Hymel est diplômé de la Blue Cliff School of Therapeutic Massage à Metairie, Louisiane, et conserve un cabinet dans la Greater New Orleans Area. Glenn est l'auteur du manuel *Research Methods for Massage and Holistic Therapies* (Mosby, 2006) et le troisième auteur (avec Sandy

Fritz et Leon Chaitow) de *Clinical Massage in the Healthcare Setting* (Mosby, 2008).

### Bob King, LMT, NCTMB



Bob King a écrit des manuels, livres, vidéos, programmes et de nombreux articles cliniques tout au long d'une carrière de massothérapeute qui couvre plus de trois décennies. Il est consultant pédagogique à Cortiva et dirige des entraînements en thérapie myofasciale approfondie dans tout le pays. Il est le fondateur et ancien président de la Chicago School of Massage Therapy, a été président de l'AMTA (American Massage Therapy Association) pendant deux mandats et est partout considéré au sein de la profession comme un novateur, un militant et un enseignant accompli. Bob fait partie du conseil éditorial du *Journal*

of *Bodywork and Movement Therapies*. En 2004, il a reçu un Diplôme pour Services Rendus par la Fondation Massage Therapy pour son leadership visionnaire.

### George Kousaleos, BA, LMT, NCTMB



George Peter Kousaleos est le fondateur et le président du CORE Institute School of Massage Therapy and Structural Bodywork à Tallahassee, Floride. Diplômé de l'Université d'Harvard, George a enseigné dans des ateliers d'intégration structurale, de thérapie myofasciale, de thérapie corporelle pour le sport et la performance et dans des séminaires de certification aux États-Unis, au Canada et en Europe. Pendant sa carrière, il s'est porté volontaire pour des positions de direction au National Certification Board, au Florida Licensure Board, et à la Massage Therapy Foundation. Son investissement dans l'Olympic Sports Massage l'a conduit à

assurer le poste de General Manager de la British Olympic Preparation Camp Sports Massage Team en 1996 et celui de codirecteur de l'Athens Olympic International Sports Massage Team en 2004.



**Whitney Lowe, LMT**

Whitney Lowe est une autorité reconnue dans le traitement par massothérapie de la douleur et des blessures. Il est l'auteur de livres, *Orthopedic Assessment in Massage Therapy* (David Scott, 2006), et *Orthopedic Massage : Theory and Technique* (Mosby, 2003). En 1994, il a fondé l'Orthopedic Massage Education & Research Institute (OMERI) pour apporter aux massothérapeutes l'éducation approfondie dont ils ont besoin pour traiter les troubles des tissus

mous en orthopédie. Il est actuellement membre du conseil éditorial du *Journal of Bodywork and Movement Therapies* et a régulièrement écrit des articles de fond dans des publications comme *Massage Magazine*, *Massage Today* et *The Journal of Soft-Tissue Manipulation*.

**Bob McAtee, NCTMB, CSCS, CPT**

Bob McAtee est un massothérapeute du sport vétérinaire, un auteur, éducateur et inventeur. Il conserve un cabinet international de massage sportif à Colorado Springs, Colorado, et présente régulièrement des ateliers sur la simplification des étirements, du massage et de la prise en charge des lésions des tissus mous, au niveau national et international.

Bob a une certification nationale en Therapeutic Massage and Bodywork (1992), est certifié comme un Strength and Conditioning Specialist (NSCA, 1998), il possède aussi une certification comme tuteur individuel (ACE, 2006).

Il est également l'auteur d'un ouvrage, *Facilitated Stretching* (Human Kinetics Publishers, 2007), d'où sont tirés les étirements montrés dans les vidéos.

**Thomas Myers, LMT, NCTMB, ARP**

Thomas Myers est l'auteur d'*Anatomy Trains : Myofascial Meridians for Manual and Movement Therapists* (Churchill Livingstone, 2001), ainsi que de nombreux articles. Tom dirige Kinesis, Inc., qui propose des formations professionnelles certifiées et de la formation continue à travers le monde. Tom a étudié avec les Dr Ida Rolf, Moshe Feldenkrais et Buckminster Fuller, et a pratiqué la thérapie corporelle intégrée pendant plus de 30 ans dans de multiples établissements cliniques et culturels.

**Fiona Rattray, RMT**

Massothérapeute officiellement enregistrée depuis 1983, Fiona est co-auteur de *Clinical Massage Therapy : Understanding, Assessing and Treating Over 70 Conditions* (Talus, 2001). Elle possède 11 ans d'expérience dans l'enseignement du traitement des blessures et des troubles de la posture dans le cadre du programme

professionnel de 2200 heures de l'Ontario, Canada, et 15 ans supplémentaires d'expérience dans la conduite d'ateliers postuniversitaires.

**Monica J. Reno, LMT, NCTMB**

Monica Reno est LMT (licensed massage therapist) depuis 1984. Elle détient une licence à la fois pour New York et la Floride. Elle est copropriétaire du Tuscany Day Spa & Salon, à The Villages, Floride. Avant cela, elle a travaillé à Allied Therapeutic Protocols à Winter Park, Floride, en se spécialisant dans les athlètes d'endurance. Pendant 8 ans, Monica a été directrice de l'enseignement à la Central Florida School of Massage Therapy. Elle a pratiqué 12 ans le massage à New York, où elle faisait partie de l'équipe thérapeutique des New York Jets, et a travaillé avec George Rizo, DC. Actuellement, Monica est membre du Comité de direction du NCBTMB.

**Susan G. Salvo, BEd, LMT, NCTMB**

Susan Salvo est diplômée de la New Mexico School of Natural Therapeutics depuis 1982. Mme Salvo est connue au plan national pour avoir écrit *Massage Therapy : Principles and Practice* (Saunders, 2007) et *Mosby's Guide to Pathology for the Massage Therapist* (Mosby, 2008). Elle a rédigé le chapitre «Teaching to Students with Learning Challenges» pour *Teaching Massage* (Lippincott Williams & Wilkins, 2008). Elle a également collaboré au «Geriatric Massage» pour

*Modalities for Massage and Bodywork* (Mosby, 2008). Mme Salvo est un des experts interviewés dans le film documentaire *History of Massage Therapy in the United States* sorti en 2007. Elle a obtenu un baccalauréat en éducation et étudie présentement pour obtenir un Master en Sciences de l'Éducation et de la Pédagogie. Mme Salvo est la Directrice du Louisiana Institute of Massage Therapy.

**Diana L. Thompson, LMP**

Diana L. Thompson, massothérapeute licenciée depuis 25 ans, a un cabinet privé à Seattle, Washington, où elle traite les troubles neuro-musculo-squelettiques et lymphatiques, aigus et chroniques. Elle est l'auteur de *Hands Heal : Communication, Documentation and Insurance Billing for Manual Therapists*, 3<sup>e</sup> éd. (Lippincott Williams & Wilkins, 2005). Diana fait des communications dans des congrès internationaux de massage, d'acupuncture, d'obstétrique, de chiropraxie, médecine et physiothérapie et

est consultante pour la recherche en massothérapie au Center for Health Studies à Seattle. C'est la présidente de la Massage Therapy Foundation, une organisation philanthropique à but non lucratif, dont la mission est de faire progresser la connaissance et la pratique de la massothérapie en soutenant la recherche scientifique, l'éducation et le service à la communauté.

**Benny Vaughn, LMT, ATC, CSCS, NCTMB**

Benny possède 35 ans d'expérience dans le traitement des athlètes et des adultes actifs; il est expert en évaluation, traitement et prise en charge des troubles des tissus mous en relation avec le sport, par des techniques manuelles. M. Vaughn est diplômé de l'Université de Floride, College of Health and Human Performance. Il est diplômé comme entraîneur sportif par la Certified Athletic Trainer (NATA), il est reconnu comme spécialiste du renforcement musculaire par la Certified Strength and Conditioning Specialist (NSCA), et il est

également diplômé de la Nationally Certified in Therapeutic Massage and Bodywork (NCTMB). Il est également titulaire d'une Florida Massage Therapy License. Benny a fait partie de l'équipe médicale du USA Olympic and World Championship Track & Field.

**Tracy Walton, MS, LMT**

Tracy Walton consulte, écrit, fait de la recherche et enseigne en massothérapie. Elle exerce aussi depuis 1990. Elle enseigne «Caring for Clients with Cancer», une formation pour les massothérapeutes, et enseigne le massage en oncologie depuis 1998 au plan national. Tracy a fait de la recherche en massothérapie et cancer pour plusieurs projets, dont un avec le Harvard Medical School's Osher Institute. Elle a contribué à développer

*Touch, Caring and Cancer*, un DVD de conseils en massage pour les aidants. En 2003, elle a été désignée enseignante de l'année par l'AMTA. Tracy est l'auteur de *Medical Conditions in Massage Therapy* (Lippincott Williams & Wilkins, 2009), un manuel pour les étudiants, professionnels et centres de massothérapie.

**Ruth Werner, LMP, NCTMB**

Ruth Werner est massothérapeute, écrivain, lauréate en tant qu'éducatrice, et elle témoigne d'un intérêt passionné pour le rôle de la thérapie corporelle auprès des gens qui luttent pour leur santé. Son livre, *A Massage Therapist's Guide to Pathology* (Lippincott Williams & Wilkins, 2008), en est à sa 4<sup>e</sup> édition et est largement utilisé dans les écoles de massage à travers le monde. Elle tient des rubriques dans *Massage Today* et le magazine *Massage and Bodywork*, et elle anime des séminaires de formation continue dans tout le pays. Elle est aussi présidente

de l'enseignement pour la Massage Therapy Foundation, une organisation dédiée à l'approfondissement de la connaissance et de la pratique de la massothérapie en soutenant la recherche scientifique, l'éducation et le service à la communauté.

## À PROPOS DE L'AUTEUR



Le Dr Joe Muscolino donne des cours d'anatomie et de physiologie musculosquelettique et viscérale, de cinésiologie, neurologie et pathologie au Connecticut Center For Massage Therapy (CCMT) depuis plus de 22 ans. Il a aussi participé au cours de développement manuel et au programme de développement au CCMT. Il a publié *The Muscular System Manual*, *Musculoskeletal Anatomy Coloring Book*, *Musculoskeletal Anatomy Flashcards*, *Kinesiology : The Skeletal System and Muscle Function*, and *Flashcards for Bones, Joints, and Actions of the Human*

*Body*, ainsi que des articles dans *Massage Therapy Journal* et dans *Journal of Bodywork and Movement Therapies*. *Flashcards for Palpation, Trigger Points, and Referral Patterns* et *Mosby's Trigger Point Flip Chart with Referral Patterns and Stretching* ont tous deux été publiés en 2008. Le Dr Muscolino anime des ateliers de formation continue sur des sujets comme l'anatomie et la physiologie, la cinésiologie, le massage tissulaire profond, la mobilisation articulaire, ainsi que des ateliers de dissection. C'est un pourvoyeur de formation continue, reconnu par le NCBTMB, et des CEU (continuing education courses)

sont ouverts aux massothérapeutes pour le renouvellement de leur certification. En 2002, le Dr Muscolino a participé à la NCBTMB Job Analysis Survey Task Force (travail d'analyse et d'enquête de la Task Force du NCBTMB) ainsi qu'au Test Specification Meeting en tant qu'expert en anatomie, physiologie et cinésiologie. Il est aussi membre du NCBTMB Exam Committee et a participé au NCBTMB Continuing Education Committee. Le Dr Muscolino est également membre de l'Educational Review Operational Committee (EROC) du *Massage Therapy Journal*.

Le Dr Muscolino a un grade de Bachelor of Arts en biologie, de l'Université d'État de New York à Binghamton, Harpur College. Il a obtenu son titre de docteur en chiropraxie au Western States Chiropractic College à Portland, Oregon, et est licencié dans le Connecticut, à New York et en Californie. Depuis plus de 23 ans, le Dr Joe Muscolino exerce dans un cabinet privé et intègre un travail des tissus mous dans sa pratique chiropraxique pour tous ses patients.

Si vous souhaitez des informations supplémentaires sur les publications du Dr Muscolino citées ci-dessus, ou si vous êtes formateur et désirez des renseignements sur les nombreux supports matériels tels que les diapositives Power Point, les banques de questions-tests, ou sur TEACH Instructor Resources, veuillez vous rendre sur <http://www.us.elsevierhealth.com>. Si vous souhaitez contacter directement le Dr Muscolino, veuillez le faire sur son site Internet : <http://www.learnmuscles.com>.

# AVANT-PROPOS

En tant que formateur en massothérapie et écrivain ayant largement entamé ma troisième décennie dans ce domaine, je possède une petite connaissance de la communication avec les étudiants et les thérapeutes en exercice. Je sais que les étudiants et les praticiens de massage et thérapie corporelle ont des caractéristiques extrêmement différentes en ce qui concerne l'âge, l'origine ethnique et le niveau de compétences de base – et les formateurs doivent trouver le moyen d'atteindre chacun, quelles que soient ces différences. Dans ce domaine, les gens peinent à intégrer les matières arides ou abstraites; les formateurs doivent trouver le moyen de rendre l'information vivante. Et les massothérapeutes sont particulièrement stimulés quand ils voient que ce qu'ils sont en train d'apprendre trouve une application directe dans le travail qu'ils veulent faire. Le but des formateurs est de toujours trouver les voies capables de rendre leurs sujets cohérents avec les choix que font leurs étudiants dans leur salle de traitement.

De nombreux étudiants en massothérapie abordent le projet d'apprendre l'anatomie musculaire avec une certaine appréhension. Ils regardent ces longues listes de muscles avec leurs insertions et leurs fonctions et se sentent totalement accablés. Le sujet leur paraît abstrait, le langage est inhabituel et l'objectif de «l'avoir» paraît hors d'atteinte. Les formateurs doués trouvent les moyens de faire jaillir l'information de la page, mais ce travail reste néanmoins impressionnant. Dans ce contexte, quelle bénédiction de disposer d'un manuel qui illustre ces concepts avec minutie, clarté et beauté!

Apprendre les muscles représente un cap critique dans la formation de chaque massothérapeute, mais ceux d'entre nous qui exercent cette activité depuis un certain temps savent qu'il ne s'agit là que de la première étape. Mettre cette connaissance en pratique – que nous aidions quelqu'un à bien dormir, ou à récupérer d'une blessure, ou à s'entraîner pour un marathon – exige une aptitude à exploiter ce que l'on sait des muscles, selon des modalités qui peuvent être difficiles à prévoir. Ce travail implique un solide ancrage dans les fondamentaux, accompagné d'imagination et de l'aptitude à analyser des fragments subtils d'information, aptitude qui ne s'acquiert qu'avec l'expérience. Toutefois, avoir à sa disposition un manuel qui instille ce mode de réflexion est une aide précieuse.

Une des caractéristiques qui différencie vraiment *Manuel de palpation osseuse et musculaire : points gâchettes, zones de projection et étirements* est l'accent mis sur le fait que les muscles n'agissent pas de manière indépendante, mais interagissent avec fluidité en un tout intégré. Avoir conscience de cela aide les utilisateurs du livre à comprendre comment une faiblesse ou une limitation à un endroit peut provoquer une douleur ou un dysfonctionnement dans un autre endroit. L'aptitude à réfléchir avec un esprit critique, associée à ce niveau de compréhension, est indispensable à tout massothérapeute de valeur.

Le *Manuel de palpation osseuse et musculaire* identifie les besoins des praticiens et étudiants en massage et y répond de façon logique, dans un langage accessible, avec un art consommé qui met en scène une grande variété de corps, et en soulignant avec précision comment cette connaissance peut instruire la manière dont chaque massothérapeute touche un autre être humain. Une attention méticuleuse portée aux détails et un souci évident de la précision sont visibles sur chaque page. Cet ouvrage peut fournir des outils aux massothérapeutes et aux étudiants, non seulement pour devenir des experts des tissus mous, mais aussi pour communiquer au plan professionnel avec les autres soignants, afin d'obtenir les meilleurs résultats pour leurs patients.

J'ai toujours travaillé dur pour élever le niveau de formation au massage. Dans mes écrits, mon travail en salle de classe, les séminaires de formation continue et avec la Massage Therapy Foundation, j'ai recherché les occasions de démontrer que les répercussions potentielles du massage sur les vies sont plus importantes que nous pouvons l'imaginer. Le *Manuel de palpation osseuse et musculaire* est un outil en mesure de contribuer à lancer de nouvelles générations de thérapeutes dans cette direction ambitieuse et je me réjouis de le voir arriver sur le marché. Lui et d'autres manuels similaires continueront à instaurer les meilleurs niveaux possibles en formation au massage, un but qui nous anime tous.

Ruth Werner, LMP, NCTMB  
Layton, Utah  
Août 2008



# PRÉFACE

## ORGANISATION

Le *Manuel de palpation osseuse et musculaire* est organisé en trois parties et contient un jeu de 2 DVD.

La partie I décrit les techniques d'évaluation et de traitement. Deux chapitres sont consacrés à l'explication de l'art et de la science de la palpation. Ces chapitres expliquent simplement et clairement les directives qui vous aideront à devenir efficace et sûr de vous dans l'exercice de la palpation. Il y a également un chapitre qui explique comment trouver les étirements des muscles du corps par le raisonnement et explique comment réaliser les techniques approfondies d'étirement que sont l'étirement par contracté-relâché (CR) (connu aussi comme étirement par facilitation neuromusculaire proprioceptive; *proprioceptive neuromuscular facilitation* [PNF]) et l'étirement par contraction de l'agoniste (CA). Un autre chapitre explique ce que sont les points gâchettes et comment ils se forment, ainsi que ce qui est probablement une méthode de traitement supérieure à celle de la compression ischémique soutenue. Étant donné l'importance cruciale de la mécanique du corps pour l'étudiant et le thérapeute, il y a aussi un chapitre proposant dix directives qui amélioreront notablement l'efficacité de votre travail. Un autre chapitre récapitule la logistique de traitement, en présentant un atlas des manœuvres de massage et des méthodes de drapage pour le massage.

La partie II se compose de trois chapitres qui couvrent la palpation des os, les repères osseux et les articulations du corps ainsi que les ligaments du corps. La palpation efficace des os et des repères osseux du corps est une première étape essentielle avant de pouvoir s'attaquer à la palpation des muscles. La palpation efficace des articulations constitue elle aussi une compétence indispensable pour l'évaluation des patients. Chaque chapitre de la partie II comprend en outre un jeu détaillé d'illustrations antérieures, postérieures, latérales, qui représentent les ligaments du corps.

La partie III constitue la pièce maîtresse de l'ouvrage. Elle comprend 11 chapitres qui couvrent toute la palpation des muscles squelettiques du corps. Chaque chapitre présente une revue des muscles d'une région du corps. Pour chaque muscle, une palpation étape par étape est présentée, avec le raisonnement correspondant aux étapes, afin que la palpation puisse être comprise et facilement retrouvée au lieu d'être apprise par cœur. Les illustrations sont superbement réalisées, avec les os et les muscles dessinés sur des photographies de personnes réelles, offrant le rendu le plus précis et le plus clair possible des muscles et de la palpation musculaire. En plus, l'illustration d'un étirement musculaire unique est proposée pour chaque muscle traité, sans exception, ainsi qu'une information sur les points gâchettes et leur zone de projection, avec des illustrations, pour tous les muscles.

## MATÉRIEL AUXILIAIRE POUR LE FORMATEUR

En plus de l'approche claire et simple, mais précise, du contenu de cet ouvrage, le livre entier est disponible en présentations Power Point de 50 minutes, en complément pour les écoles qui adoptent ce livre dans leur programme. Les présentations Power Point s'accompagnent de plans de cours complets, avec des objectifs d'apprentissage, des questions de raisonnement critique, des activités en classe, entre autres. Une banque d'images contenant toutes les illustrations du livre, ainsi

qu'une banque de 1000 questions-tests sont également disponibles en complément pour les écoles qui adoptent cet ouvrage.

## RESSOURCES ÉLECTRONIQUES

Pour renforcer les illustrations de palpation musculaire et le texte de la partie III de cet ouvrage, un jeu de 2 DVD (inclus gratuitement dans le livre) comprend 4 heures de vidéo montrant les palpations musculaires du livre. Ce jeu de DVD contient également des petites séquences présentées par quelques-uns des noms les plus prestigieux du monde de la formation en massothérapie, parmi lesquels Tom Myers, Leon Chaitow, Whitney Lowe, Bob King, Gil Hedley et bien d'autres encore. Des ressources supplémentaires gratuites en ligne sont proposées sur le site Internet d'accompagnement Evolve, y compris des vidéos techniques pour les muscles intrinsèques des mains et des pieds, des exercices de révision interactifs, une présentation Power Point sur la recherche en massage et une information sur le mouvement articulaire.

## AUTRES RESSOURCES

Un jeu de fiches en couleurs couvrant toute la palpation des os et des muscles ainsi que des illustrations de la majorité des points gâchettes et de leur zone de projection est aussi disponible pour l'étudiant et le praticien. Ces fiches constituent un excellent appoint à l'étude, pour l'étudiant comme pour le thérapeute, pour aider à apprendre les protocoles de palpation et les points gâchettes. Un livre-chevalet de praticien entièrement en couleurs, contenant les illustrations des points gâchettes et leur zone de projection, ainsi que des illustrations des étirements, est également disponible. Ce livre-chevalet constitue un apport inestimable pour chaque cabinet, en offrant au premier coup d'œil une rapide revue des points gâchettes avec leurs zones de projection ainsi que des étirements pour vos patients. C'est aussi un excellent outil d'éducation des patients quand vous leur expliquez comment des zones tendues dans leurs muscles peuvent projeter la douleur à d'autres parties du corps, ainsi que pour montrer visuellement à vos patients les étirements que vous leur conseillez.

## REMARQUE FINALE

Aucun autre livre ne vous offre autant que le *Manuel de palpation osseuse et musculaire*. Il contient les méthodes de palpation les plus précises et les plus claires, associées à des illustrations de la plus haute qualité possible et il inclut un jeu de 2 DVD démontrant les palpations, en plus! En outre, il offre un jeu complet d'illustrations d'étirements et de points gâchettes pour les muscles squelettiques du corps. Avec des chapitres sur comment palper, comment étirer et comprendre les points gâchettes, une couverture complète des ligaments, un abrégé de toutes les principales manœuvres de massage et des méthodes de drapage, et un chapitre précis sur la mécanique du corps, *Manuel de palpation osseuse et musculaire* remplacera facilement trois ou quatre livres nécessaires dans votre bibliothèque.

Joseph E. Muscolino  
Août 2008

# CARACTÉRISTIQUES DISTINCTIVES DE CE LIVRE

Information générale sur le muscle, incluant les insertions, actions et un dessin du muscle isolé.

Des dessins musculo-squelettiques en couleurs dépeignent les muscles et les os exactement comme ils apparaissent quand on les palpe, pour aider à situer les tissus et les repères avec assurance; ils sont expliqués par des étapes palpatoires détaillées et sont complétés par une photo de la position de départ.

Pour chaque palpation musculaire, les Notes palpatoires et la Clé palpatoire apportent une information plus approfondie afin d'augmenter la compétence palpatoire, et fournissent des remarques intéressantes pour activer la mémoire.

Chaque chapitre commence avec la présentation, le plan, les objectifs et les concepts clés du chapitre.

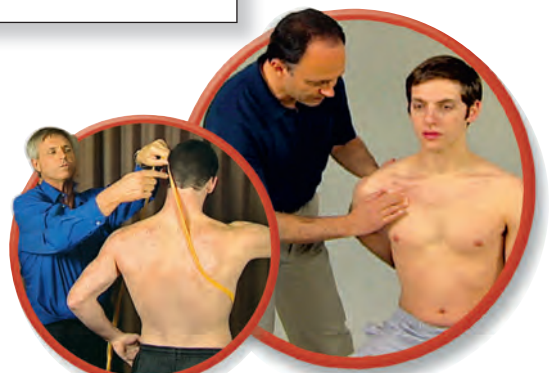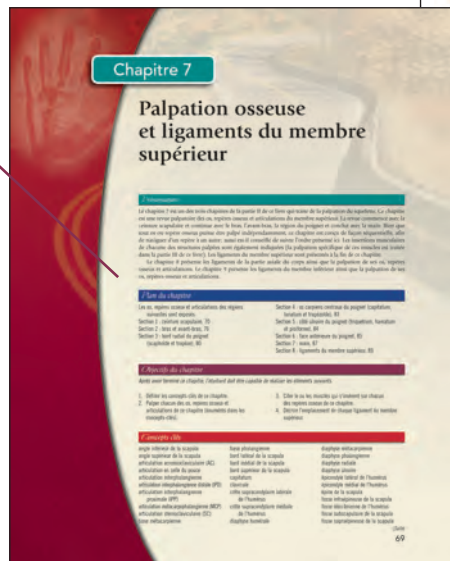
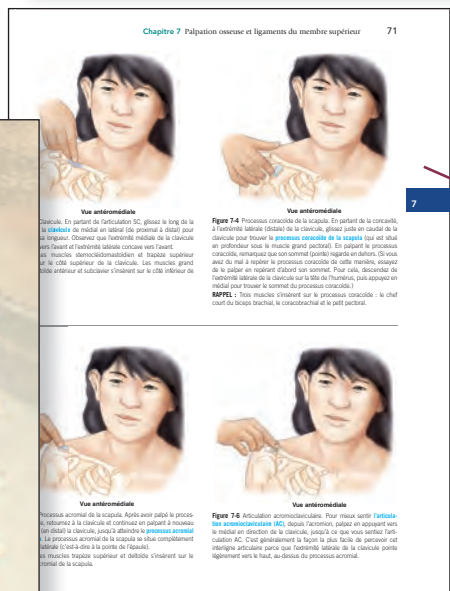
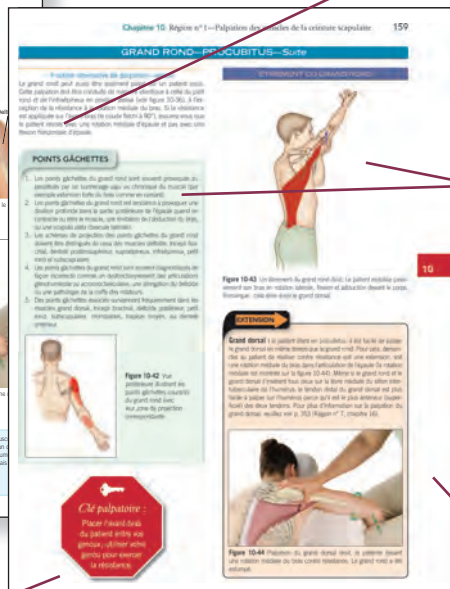
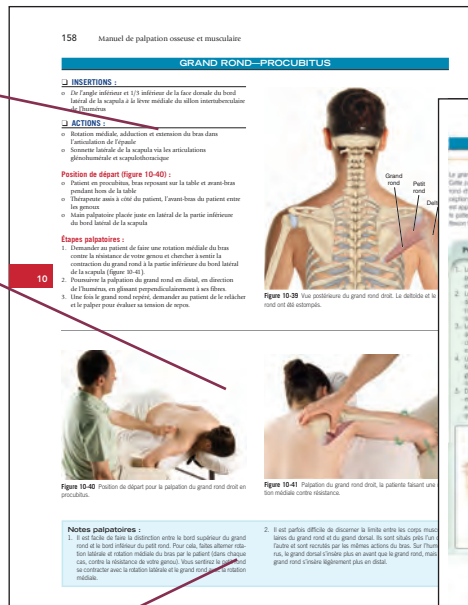
Les deux DVD d'accompagnement démontrent et renforcent la palpation correcte des muscles du corps. De courtes séquences montrent des experts, leaders dans ce domaine, présentant un muscle individuellement. Ces présentateurs incluent Tom Myers, Leon Chaitow, Whitney Lowe, Bob King, Gil Hedley et bien d'autres encore! Reportez-vous aux icônes du DVD qui, dans l'ensemble du livre, vous orientent vers le DVD 1 ou le DVD 2 pour ce contenu.

Une position alternative de palpation est proposée quand elle se justifie, souvent avec une illustration d'accompagnement.

Les points gâchettes, zones de projection et un étirement pour chaque muscle procurent un accès commode aux directives pour une évaluation et un traitement supplémentaires du patient.

Dans tous les chapitres se trouvent des Extensions aux muscles isolés, non décrits de façon extensive, qui abordent brièvement la question de la palpation et des points gâchettes de ces muscles.

Les chapitres 7, 8 et 9 montrent une couverture globale des os et de la manière de palper les os et leurs repères. Ces chapitres présentent des dessins de palpation osseuse en quatre couleurs montrant le thérapeute palpant l'os du patient, l'os étant visible sous la peau.



# REMERCIEMENTS

Plus j'écris, plus je comprends qu'un livre de cette ampleur n'arrive pas à terme sans d'énormes contributions de la part de très nombreuses personnes. Je suis réellement heureux que cette page de remerciements me donne l'occasion de remercier publiquement tous ceux qui ont aidé à la création de cet ouvrage.

En premier lieu, je me sens redevable à tous mes étudiants, à la fois au Connecticut Center for Massage Therapy (CCMT) et dans les cours de formation continue que j'anime à travers l'ensemble des États-Unis. Peu de gens peut-être le savent, mais enseigner devant un groupe d'étudiants motivés et affûtés est le meilleur moyen d'apprendre un sujet! Chaque fois qu'un étudiant conteste le contenu de ma présentation, il m'aide à l'aiguiser et à mieux l'énoncer et le présenter la fois suivante. Cela m'a immensément aidé en tant qu'enseignant et en tant qu'auteur!

Un certain nombre d'étudiants m'ont particulièrement aidé en servant de modèles soit pour les photos qui constituent la base du travail d'illustration des chapitres 7 à 9, soit pour celles utilisées dans les chapitres 4 et 6. Un grand merci à vous. Comme toujours, j'adresse un merci particulier à William Courtland, l'étudiant qui a le premier éveillé mon intérêt pour la rédaction de livres. Il y a 9 ans, son constat, « Vous devriez écrire un livre », m'a placé sur ma trajectoire en tant qu'auteur.

J'aimerais également remercier l'ensemble du personnel, de l'administration et du corps enseignant du CCMT. J'ai toujours apprécié le rôle qu'ils m'ont attribué non seulement dans la salle de cours, mais aussi dans l'élaboration et la mise en œuvre du contenu du programme. Un remerciement particulier à Kathy Watt, la doyenne des étudiants au campus de Westport, pour son soutien et ses encouragements extraordinaires!

Il y a de nombreuses années, un de mes professeurs a dit un jour que nous nous tenons tous sur les épaules de ceux qui nous ont précédés. C'est tellement vrai. J'aimerais remercier les auteurs des ouvrages présents et passés sur l'anatomie musculosquelettique, la physiologie, la cinésiologie, la palpation, l'évaluation et le traitement. Nous apprenons tous les uns des autres, puis nous offrons le meilleur de nous-mêmes aux étudiants et aux thérapeutes qui achètent nos livres.

Un des points forts de cet ouvrage est l'illustration. En fait, la plupart du temps, mon texte est plus un complément de l'image que l'inverse. Je suis redevable à Jeanne Robertson pour ses figures précises, nettes et claires dans les parties I et II de ce livre. Je suis également redevable à Ken Vanderstoep de LaserWords, au Canada, qui a fourni les merveilleuses illustrations des points gâchettes et des étirements dans la partie III. Pour les dessins des muscles et des os superposés aux photographies des modèles (également en partie III), je ne remercierai jamais assez Frank Forney et Dave Carlson, du Colorado, et Giovanni Rimasti de LaserWords. Leurs époustouflantes illustrations illuminent ce

livre. Un grand merci aussi à Jodie Bernard de LaserWords : travailler avec elle était fabuleux. Elle a été super compétente, toujours disponible au téléphone et amusante dans le travail; une fantastique combinaison de traits de caractère! Et un merci affectueux à mon fils, JC, pour l'illustration qui accompagne la Dédicace particulière sur la page de dédicaces.

Pour les belles photographies qui ont constitué la base de la majorité des illustrations de la partie III, ainsi que pour les autres photographies de l'ensemble du livre, je remercie Yanik Chauvin, un autre grand Canadien, encore une fois. Yanik est un merveilleux photographe et c'est un plaisir de travailler avec lui.

Chez Elsevier, merci à toute mon équipe éditoriale, de composition et de production. Plus précisément : Laura Loveall, Ellen Kunkelmann et Linda McKinley à la production; Julia Dummitt à la composition; April Falast et Linda Duncan à l'édition. Un énorme merci à Kellie White, ma responsable éditoriale d'acquisitions, qui a créé les conditions pour que ce projet puisse être aussi merveilleux qu'il s'est avéré l'être au final. Et je ne peux même pas commencer à remercier ma conseillère de rédaction, Jennifer Watrous, ma partenaire tout au long de l'ensemble de ce projet. Aucun auteur ne pourrait espérer meilleur éditeur!

Un merci spécial à Sandy Fritz et Susan Salvo pour la rédaction de l'essentiel du chapitre sur les manœuvres de massage et de drapage. Cet ouvrage contient aussi un grand nombre de séquences vidéo, à la fois sur les DVD et sur le site Internet Evolve. Merci à l'extraordinaire panel de formateurs en massothérapie qui ont donné de leur temps pour participer à ce projet. Je me sens humblement honoré de votre participation. Je suis également honoré que ma chère amie Ruth Werner ait écrit l'avant-propos de cet ouvrage.

Merci aussi à tous ceux qui ont servi de modèles pour les illustrations dans le livre et les DVD qui accompagnent le livre. Un merci spécial à Betsyann Baron pour son concours inestimable dans le recrutement de si nombreux modèles! Merci à Chuck et son équipe vidéo à Visionary Production pour avoir rendu le tournage vidéo aussi efficace et distrayant. Merci à Steve et Lois à Top Graphics, pour leur travail rapide et excellent. Et un tapis de « merci! » à tous ceux qui ont travaillé sur ce projet et que je ne connais pas personnellement. Vous participez tous au succès de ce livre.

Finalement, un énorme merci à toute ma famille, en particulier ma femme et mon ange, Simona Cipriani. Merci pour votre patience, votre compréhension et votre soutien pendant toutes les heures que j'ai passées loin de vous pour créer ce livre. Je vous aime tous et suis impatient de passer plus de temps avec vous, maintenant que ce projet est enfin achevé!

Et merci, Diane, pour tout l'amour et le soutien que tu m'as apporté; et l'inspiration que tu continues à me donner chaque jour de ma vie!



## Chapitre 1

# Introduction à la palpation

### Présentation

Ce chapitre est une introduction aux principes généraux de la palpation. Pour commencer, les deux principaux objectifs de la palpation, repérage et évaluation de la structure recherchée, sont analysés. Puis les principes généraux qui expliquent comment palper sont présentés. L'accent est mis sur l'importance de palper non seulement pendant l'examen du patient, mais aussi au cours du traitement. Le chapitre se conclut par un exercice susceptible de développer l'aptitude à la palpation et une recommandation à exercer nos compétences palpatoires chaque fois que nos mains se posent sur un patient.

Remarque : l'information préliminaire sur la palpation contenue dans ce chapitre est suffisante pour permettre au lecteur de palper efficacement les os et les repères osseux du squelette, tels qu'ils sont présentés aux chapitres 7 et 9. Palper les repères squelettiques est relativement aisé, car il s'agit de tissus durs entourés par les nombreux tissus mous du corps; par conséquent, leurs nombreuses formes, tubercule, diaphyse, fosse, condyle, font saillie au sein des tissus environnants. Mais la palpation des muscles est plus nuancée et plus difficile. C'est la raison pour laquelle, avant de s'essayer à la palpation musculaire telle que la décrivent les chapitres 10 à 20, il est vivement recommandé de lire le chapitre 2, « L'art et la science de la palpation musculaire ». Le chapitre 2 explore la palpation de façon beaucoup plus approfondie, et propose des méthodes et des indications plus subtiles et plus élaborées, directement applicables à la palpation du muscle.

### Plan du chapitre

Qu'est-ce que la palpation ? 2  
Objectifs de la palpation : repérage  
et évaluation, 2

Comment palper ? 3  
Quand palper ? 4  
Comment apprendre à palper ? 4

### Objectifs du chapitre

Après avoir terminé ce chapitre, l'étudiant doit être capable de réaliser les éléments suivants.

1. Définir les concepts-clés du chapitre.
2. Argumenter comment la palpation avec une écoute attentive implique à la fois les mains du thérapeute et son esprit.
3. Définir et argumenter l'importance des deux principaux objectifs de la palpation.
4. Décrire l'importance de bouger lentement quand on palpe.
5. Argumenter l'importance d'exercer une pression adaptée quand on palpe.
6. Discuter l'importance de la barrière tissulaire et son rapport avec la palpation.
7. Argumenter l'importance de la qualité de la palpation.
8. Argumenter l'importance de palper, non seulement pendant l'examen du sujet, mais aussi pendant son traitement.
9. Décrire un exercice à réaliser pour améliorer les compétences palpatoires.
10. Expliquer l'importance d'exercer continuellement ses compétences palpatoires.

### Concepts-clés

barrière tissulaire  
écoute attentive  
muscle cible

palpation  
pression adaptée  
répertoire palpatoire

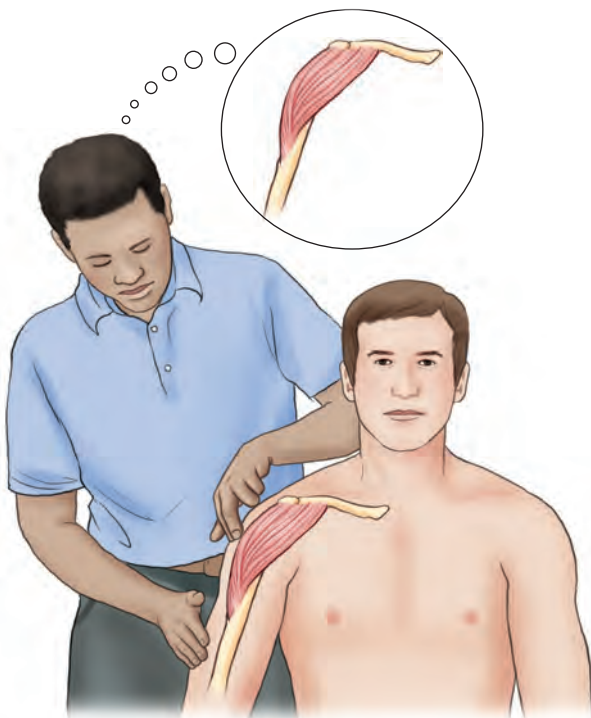
structure cible  
toucher attentif

## Qu'est-ce que la palpation ?

La **palpation** peut se définir de plusieurs manières. Le mot *palpation* lui-même vient du latin *palpatio*, qui signifie « toucher ». Cependant, définir la palpation comme un simple toucher est simpliste, car elle recouvre bien davantage. Dans le terme *palpation*, on ne trouve pas seulement le fait de toucher, mais également l'opération de sentir ou de percevoir ce qui est touché. La palpation implique également l'esprit. Une palpation efficace exige que nous sentions avec notre intelligence autant qu'avec nos doigts. Quand il palpe, le thérapeute devrait se concentrer avec une **écoute attentive**; en d'autres termes, il doit *être* dans ses mains. Tout son savoir anatomique en rapport doit être intégré aux sensations que ses doigts captent sur le corps du patient et envoient à son cerveau. La conscience du thérapeute doit être ouverte aux sensations qui émanent du patient, mais il doit en même temps interpréter ces sensations avec un esprit averti (figure 1-1). Incorporer l'intention consciente dans l'examen et les séances de traitement crée le **toucher attentif**.

### ENCADRÉ 1-1

Un thérapeute peut utiliser plus que ses doigts et ses mains pour toucher et palper le patient. Parfois, l'avant-bras, le coude, ou même les pieds sont utilisés pour toucher le patient. Par principe, quand il sera question du contact du thérapeute avec le patient, ce texte se référera aux doigts ou aux mains.



**Figure 1-1** La palpation est autant un acte de l'esprit que des doigts palpatoires. Les stimuli sensoriels perçus à travers les mains du thérapeute doivent être corrélés avec une base de connaissance de l'anatomie.

## Objectifs de la palpation : repérage et évaluation

Il y a deux objectifs principaux quand on palpe. La première étape est le repérage de la structure cible. La seconde est l'évaluation de la structure cible.

### ENCADRÉ 1-2

Le terme de **structure cible** est souvent utilisé pour désigner la structure corporelle particulière que le thérapeute a l'intention de palper. Quand la structure cible est un muscle ou un groupe musculaire, on l'appelle souvent le **muscle cible**.

Le premier objectif, et peut-être le principal objectif du praticien de thérapie corporelle débutant, est de localiser la structure cible à palper. Il ne s'agit pas d'une tâche aisée. Simplement toucher les tissus du patient est une chose, parvenir à les toucher en distinguant la structure cible de tous les tissus adjacents est une tout autre affaire. Cela exige que le thérapeute soit capable de repérer toutes les limites de la structure, en crânial, caudal, médial, latéral et même en superficie et en profondeur. Si la structure est superficielle et immédiatement sous la peau, ce sera sans doute relativement facile. De fait, le processus olécrânien de l'ulna ou bien un muscle deltoïde bien développé peuvent être visuellement évidents et repérés sans même toucher le corps du patient. Alors que si la structure cible est située plus profondément dans le corps du patient, la repérer peut devenir un véritable défi.

### ENCADRÉ 1-3

Par principe, il est préférable de commencer par inspecter visuellement la région à palper avant de placer vos mains sur le patient. Une fois les mains posées sur le patient, elles masquent toute information visuelle qui pourrait être présente. Voir chapitre 2, « L'art et la science de la palpation musculaire », pour en savoir plus sur cette question.

Aussi basique que puisse paraître la palpation dans un but de repérage, elle constitue une première étape absolument capitale, car si une structure ne peut pas être repérée avec précision, elle ne peut pas non plus être évaluée avec exactitude. Une fois la structure cible repérée, alors le processus d'évaluation peut commencer. L'évaluation implique l'interprétation des sensations collectées par les doigts palpatoires sur la structure cible. Cela suppose de devenir conscient des qualités de la structure cible; sa taille, sa forme et ses autres caractéristiques. Est-elle molle? Est-elle enflée? Est-elle tendue ou dure? Tous ces facteurs doivent être pris en considération quand on évalue l'état de la structure cible.

Il est utile de souligner que, alors que les techniques de diagnostic de haute technologie et le matériel d'évaluation continuent de se développer dans la médecine occidentale, la palpation manuelle demeure le principal outil d'évaluation du praticien de thérapie corporelle. Indéniablement, pour un praticien de thérapie corporelle, la palpation, l'acte de recueillir les informations par le toucher, constitue le cœur de l'évaluation. Armé à la fois d'un repérage exact et d'une évaluation précise de l'état de santé de la structure cible grâce à une palpation soigneuse, le praticien de thérapie corporelle est en mesure d'élaborer un plan de traitement efficace qui peut être exécuté avec assurance.



## ENCADRÉ 1-4

Aussi cruciale que la palpation soit pour l'évaluation, il reste qu'elle ne représente qu'une partie d'un bilan global réussi. L'observation visuelle, l'anamnèse, les résultats des procédures d'évaluation orthopédiques spécifiques et la réaction du patient aux approches thérapeutiques doivent également être pris en considération quand on réalise une évaluation précise du patient.

## Comment palper?

**Bouger lentement**

Étant donné que la palpation procède d'un effort de coopération entre les mains et l'esprit, il importe que le cerveau du thérapeute dispose d'un temps suffisant pour interpréter et donner un sens aux stimuli sensoriels qu'il reçoit par ses doigts. Cela exige que la palpation soit effectuée lentement. Se déplacer trop vite, ou sauter frénétiquement autour du corps du patient ne permet pas une palpation efficace et attentive.

**Utiliser une pression adaptée**

La question suivante, qui surgit quand on réfléchit à comment palper, est quelle pression utiliser? En d'autres mots, qu'elle est la **pression adaptée**? Parce que la palpation est un entraînement à la sensation, il est impératif que les doigts du thérapeute soient sensibles aux tissus du patient sur lesquels il les pose. Cependant, quantifier la pression de palpation est difficile. Les recommandations sur le degré de pression palpatoire vont de 5 g à 4 kg de pression; le second de ces nombres est 800 fois plus grand que le premier! Une méthode conseillée pour jauger une pression légère consiste à appuyer sur vos paupières; on dit que n'importe quelle pression confortable à cet endroit est considérée comme la pression adéquate pour une palpation légère. Quelle est la pression excessive quand on palpe avec une pression profonde? Un bon moyen de la déterminer consiste à surveiller le blanchiment des ongles des doigts palpatoires. S'ils sont décolorés, la sensibilité est très certainement perdue.

## ENCADRÉ 1-5

Un exercice qui permet de voir à quel point une pression excessive est inefficace consiste à appuyer très fort la pulpe de votre pouce sur une surface dure pendant 5 ou 10 secondes. Immédiatement après, essayez de palper quelque chose sur le corps d'un patient et constatez combien de sensibilité vous avez perdu.

Généralement, les thérapeutes débutants exercent une pression trop faible, sans doute parce qu'ils craignent de faire mal à leur patient. N'étant pas encore familiers avec la nature exacte des tissus et structures situés sous la peau du patient, ils craignent de léser le tissu et de blesser le patient. Avec une meilleure connaissance de l'anatomie sous-jacente et une plus grande expérience pratique, habituellement cette crainte s'efface. Inversement, il y a ces thérapeutes qui ont la main lourde, utilisent une pression excessive et oublient le confort du patient. Si un patient raidit sa musculature cible parce que votre pression de palpation provoque une douleur, cela rend impossible l'évaluation précise du tonus musculaire. Cette pression doit être considérée comme excessive.

La pression optimale est celle qui est adaptée aux circonstances, quelle que soit cette pression. Il y a des patients qui supportent mal

## ENCADRÉ 1-6

Il y a des techniques qui permettent d'employer sans inconfort une pression palpatoire supérieure sur un patient. Généralement, si vous pénétrez lentement les tissus du patient en lui demandant de respirer profondément et régulièrement, il continue à se sentir à l'aise pendant que vous palpez plus profondément. Les techniques et recommandations de ce type sont abordées plus en détail dans le chapitre 2, «L'art et la science de la palpation musculaire».

une pression forte, ressentie comme douloureuse. Certains n'apprécient pas une pression très légère parce qu'elle chatouille leur peau et/ou ils la perçoivent comme une taquinerie, parce que le tissu sous-cutané n'est pas impliqué; d'autres préfèrent une pression légère. Il arrive que le même patient préfère une pression légère dans une région du corps, et une pression appuyée dans une autre région.

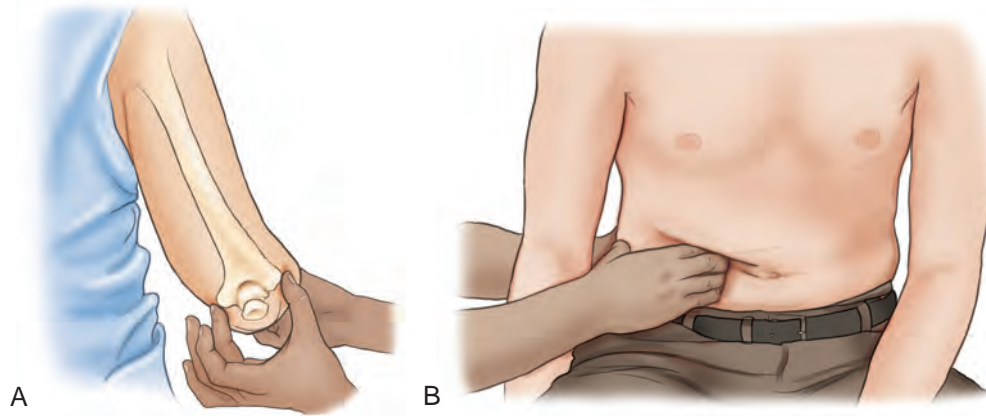
Bien que la santé et le confort du patient doivent figurer au premier rang des préoccupations du thérapeute, celui-ci doit se rappeler que le premier objectif de la palpation est de repérer et d'évaluer les structures du corps du patient. En appuyant sur les tissus du patient, les doigts palpatoires s'enfoncent habituellement jusqu'à sentir une **barrière tissulaire**. On sent une barrière tissulaire quand les tissus du patient opposent une résistance accrue à la pression des doigts du thérapeute. Le tissu qui constitue cette barrière est souvent le tissu important à repérer et à évaluer. Il est important de ne pas pousser aveuglément à travers cette barrière tissulaire; il est préférable de s'adapter à la résistance de ce tissu et de l'explorer plus à fond. Par conséquent, la pression adéquate pour palper les tissus d'un patient est habituellement toute pression nécessaire pour atteindre et explorer le tissu qui constitue la barrière tissulaire.

Si une structure se situe à une profondeur de trois couches tissulaires, alors elle peut être impossible à palper, à moins d'appuyer plus profondément. Par exemple, accéder au muscle grand psoas à l'intérieur de la cavité abdominopelvienne exige une bonne quantité de pression. Cela ne signifie pas que le thérapeute doive se montrer brutal, mais, si on n'utilise pas une pression suffisante, le muscle reste inaccessible et ne peut donc pas être palpé, localisé ni évalué. Quand nous travaillons cliniquement, si nous n'évaluons pas exactement l'état de la structure d'un patient, pour la raison qu'elle requiert une pression plus profonde, qui pourrait être momentanément légèrement inconfortable pour le patient, nous ne parviendrons jamais à évaluer la condition du patient. Sans évaluation précise, nous ne pouvons pas soigner les patients pour les aider à s'améliorer et à se sentir mieux. Cela dit, chaque fois qu'on peut utiliser une pression plus légère, il faut le faire. Par exemple, quand on palpe le condyle médial ou latéral de l'humérus, il n'y a aucune raison d'appuyer autrement qu'avec une pression légère, puisque ces structures sont superficielles (figure 1-2). Cette remarque vaut également pour un muscle mince et superficiel.

**Qualité du toucher palpatoire**

Il y a un autre aspect de la palpation sur lequel il faut se pencher, qui est la qualité du toucher palpatoire. La qualité du toucher palpatoire doit être confortable pour le patient. Généralement, les thérapeutes qui palpent le mieux sont ceux qui utilisent leurs doigts. Quand on palpe avec les doigts, l'idéal est de palper avec la pulpe des doigts, pas avec le bout des doigts. La palpation avec le bout des doigts a tendance à être ressentie par le patient comme s'il était piqué, pas palpé. Du point de vue du thérapeute, la palpation par la pulpe des doigts est également plus souhaitable, car la pulpe des doigts est plus sensible que le bout des doigts et mieux à même de percevoir les indices palpatoires subtils dans le corps du patient.





**Figure 1-2** Cette figure illustre l'idée d'utiliser une pression adaptée à la structure palpée. Quand on palpe les condyles médial et latéral de l'humérus, on n'a besoin que d'une pression légère (A). Alors que lorsqu'on palpe le muscle grand psoas, une pression plus appuyée est nécessaire (B).

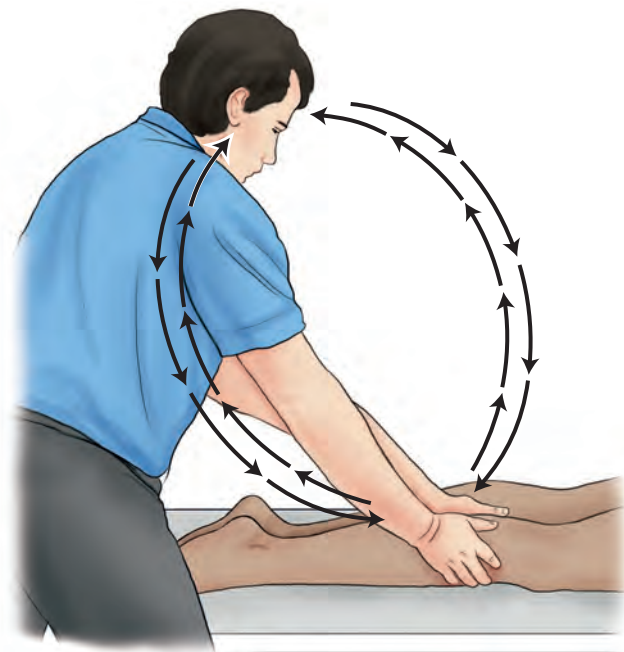### Quand palper ?

Tout le temps. Chaque fois que nous touchons le patient, nous devons le palper en même temps. Cela vaut non seulement pour la phase d'évaluation, mais aussi pour celle du traitement. De trop nombreux thérapeutes considèrent la palpation et le traitement comme des entités séparées, qui sont compartimentées à l'intérieur d'une séance. Un thérapeute consacre souvent la première partie de la séance à la palpation et au recueil de données sensorielles utiles à l'évaluation et au bilan. Grâce aux informations recueillies au cours de cette étape d'évaluation palpatoire, un plan de traitement est établi et le thérapeute passe ensuite le reste de la séance à mettre en œuvre le plan de traitement, en exerçant des pressions sur les tissus du patient. Présentés avec rigidité de cette manière, la palpation et le traitement risquent d'être perçus chacun comme une rue à sens unique : la palpation est l'*information sensorielle afférente* recueillie auprès du patient, et le traitement est la *pression motrice efférente* exercée sur le patient. Le problème, avec cette conception, est qu'elle ne prend pas en compte le fait que, pendant le traitement, nous pouvons également glaner des informations utiles à l'évaluation.

Le traitement devrait être une rue à double sens qui n'implique pas juste la pression motrice dirigée vers les tissus du patient, mais aussi une information sensorielle continue en provenance de ces mêmes tissus (figure 1-3). En même temps que nous exerçons une pression sur les tissus du patient, nous sentons leur qualité et leur réaction à notre pression. Cette nouvelle information est susceptible de nous guider pour modifier ou ajuster notre traitement au patient. Ainsi, tandis que nous travaillons, nous continuons à évaluer, à recueillir des renseignements qui guident le rythme, la profondeur, ou la direction des manœuvres suivantes. Idéalement, aucune manœuvre ne devrait être effectuée comme une recette de cuisine, exécutée comme en pilotage automatique. Le traitement est un processus dynamique. La façon dont le milieu et la fin de chaque manœuvre de massage sont réalisés devrait être déterminée d'après la réaction du patient à cette manœuvre au moment où nous l'effectuons. C'est l'essence du toucher attentif, une interaction fluide entre l'évaluation et le traitement. L'évaluation renseigne le traitement et le traitement renseigne l'évaluation, réalisant ainsi une prise en charge thérapeutique optimale pour le patient.

### Comment apprendre à palper ?

Un exercice bien connu pour apprendre à palper consiste à prendre un cheveu et à le placer sous la page d'un manuel sans regarder où



**Figure 1-3** Cette figure illustre l'idée que la palpation devrait être pratiquée chaque fois que le thérapeute touche le patient, même quand il administre des manœuvres thérapeutiques. En même temps que la pression motrice s'applique sur les tissus du patient, les mains devraient saisir tous les signaux sensoriels qui contribuent à l'évaluation. Autrement dit, le traitement est une voie à double sens : des signaux moteurs sont émis ; et des signaux sensoriels sont reçus, renseignant le traitement au fil de son administration.

vous le placez. Les yeux fermés, cherchez-le en palpant, jusqu'à ce que vous le trouviez et que vous puissiez identifier sa forme à travers la page. Une fois cette épreuve réussie, replacez le cheveu, sous deux pages cette fois, et recommencez. Continuez à augmenter le nombre de pages placées sur le cheveu, jusqu'à ce que vous ne parveniez plus à le trouver. Si cet exercice est répété, le nombre de pages sous lequel vous pouvez repérer et suivre le cheveu augmentera graduellement et votre sensibilité progressera.

Encore plus important que les exercices de palpation avec des manuels, il est impératif que la palpation soit appliquée directement

sur le patient. Quand vos mains sont sur vos camarades étudiants à l'école, ou sur vos patients si vous êtes dans un cabinet professionnel, essayez constamment de sentir les structures que vous avez apprises dans vos cours d'anatomie, de physiologie et de cinésiologie. Pendant que vos mains se déplacent sur la peau du patient, fermez vos yeux afin de vous rendre imperméable aux stimuli sensoriels étrangers, et essayez de vous représenter toutes les structures sous-cutanées sur lesquelles vos mains passent. Mieux vous vous représenterez la structure sous-jacente, plus vous serez capable de la sentir, avec vos mains palpatoires et avec votre esprit. Une fois que vous l'avez sentie, vous pouvez vous concentrer sur le repérage de sa situation précise et l'évaluation de sa qualité tissulaire.

Étant donné que le fondement de toutes les compétences manuelles repose sur notre aptitude palpatoire à lire les indices et les signes qu'offre le corps d'un patient, plus nous affûtons cette habileté, plus nous enrichissons notre [répertoire palpatoire](#). Perfectionner notre

répertoire palpatoire est un travail en évolution constante, un voyage sans fin. Plus nous polissons et perfectionnons cette habileté, plus notre potentiel thérapeutique s'accroît, pour le plus grand bénéfice de nos patients. Cependant, les chapitres écrits ne peuvent que fournir des directives et un cadre de travail sur la façon de palper. Fondamentalement, la palpation est une habileté kinesthésique et, en tant que telle, elle ne peut être apprise que par des moyens kinesthésiques. En d'autres termes, «la palpation ne peut pas être apprise en lisant ou en écoutant; elle ne peut être apprise que par la palpation» [1].

## Référence

1. Frymann VM : Palpation, its study in the workshop, *AAO Yearbook* : 16-31, 1963.

## Chapitre 2

# L'art et la science de la palpation musculaire

### Présentation

Ce chapitre développe les principes de la palpation énoncés dans le chapitre 1, en abordant spécifiquement la palpation telle qu'elle s'applique aux muscles squelettiques du corps. Vingt directives contenant tout l'art et la science de la palpation musculaire sont discutées. Les deux directives fondamentales, décrites comme la *science de la palpation musculaire*, sont la connaissance des insertions et des actions du muscle cible. Les 18 autres directives décrivent comment débiter et perfectionner l'*art de la palpation musculaire*. Au total, ces directives peuvent contribuer à enrichir le répertoire palpatoire des muscles du corps. Le chapitre conclut avec une liste récapitulative des 20 directives.

### Plan du chapitre

Introduction, 8

La science de la palpation musculaire, 8

Débiter dans l'art de la palpation musculaire, 9

Perfectionner l'art de la palpation musculaire, 10

Liste récapitulative des directives de palpation musculaire, 18

Conclusion, 18

### Objectifs du chapitre

Après avoir terminé ce chapitre, l'étudiant doit être capable de réaliser les éléments suivants.

1. Définir les concepts-clés de ce chapitre.
2. Expliquer pourquoi et démontrer comment la connaissance des insertions d'un muscle est utile à sa palpation.
3. Expliquer pourquoi et démontrer comment la connaissance des actions d'un muscle est utile à sa palpation.
4. Discuter et donner un exemple de l'importance du choix de l'action du muscle cible la plus efficace pour isoler sa contraction.
5. Discuter et donner un exemple de l'idée d'employer le raisonnement critique pour trouver comment palper un muscle, plutôt que de mémoriser sa procédure palpatoire.
6. Discuter l'intérêt d'ajouter une résistance à la contraction du muscle cible du patient et en faire la démonstration.
7. Expliquer pourquoi on ne doit pas intercaler d'autre articulation quand on ajoute une résistance à la contraction du muscle cible et en donner un exemple.
8. Expliquer pourquoi il vaut mieux chercher visuellement le muscle cible avant de poser la main palpatoire sur le patient.
9. Expliquer pourquoi il est préférable de commencer par repérer le muscle cible à l'endroit le plus accessible.
10. Discuter l'intérêt de palper perpendiculairement en travers du corps ou du tendon d'un muscle cible et en faire la démonstration.
11. Expliquer l'intérêt d'avancer à petits pas quand on palpe un muscle et savoir le faire.
12. Discuter l'importance d'alterner contraction et décontraction du muscle cible.
13. Expliquer comment la connaissance des actions associées peut aider à palper les muscles rotateurs de la scapula, en donner un exemple et en faire la démonstration.
14. Expliquer comment utiliser l'innervation réciproque pour palper un muscle cible, en donner un exemple et en faire la démonstration.
15. Expliquer l'importance d'utiliser une pression adaptée et donner des exemples de situations où une faible pression est préférable à une forte pression et inversement.
16. Discuter l'importance d'une palpation lente et du mode respiratoire du patient quand on palpe des muscles profonds.
17. Expliquer et donner un exemple de l'utilisation d'un muscle comme point de repère pour localiser et palper un autre muscle.
18. Discuter pourquoi il est important de décontracter et de détendre passivement un muscle cible quand on palpe ses insertions osseuses.
19. Expliquer en quoi fermer les yeux pendant la palpation peut aider le thérapeute.
20. Expliquer en quoi la représentation mentale de l'anatomie sous-cutanée du patient peut aider le thérapeute.

(Suite)



*Objectifs du chapitre—Suite*

2

21. Décrire une approche à tenter pour atténuer la sensibilité d'un patient chatouilleux.
22. Expliquer l'importance d'avoir les ongles courts et lisses.
23. Discuter la relation entre l'utilisation de la position optimale du patient pour la palpation musculaire et les exigences positionnelles du traitement.

*Concepts-clés*

actions associées  
ajouter une résistance  
alterner contraction et décontraction  
à petits pas  
art de la palpation musculaire  
contraction isolée

faire une glissée palpatoire perpendiculairement  
innervation réciproque  
main palpatoire  
muscle cible  
observation visuelle  
position de palpation optimale

pression adaptée  
regarder avant de toucher  
résistance manuelle  
science de la palpation musculaire  
structure cible

**Introduction**

Comme décrit dans le chapitre 1, la palpation du corps du patient implique le repérage et l'évaluation d'une structure appelée la **structure cible**. La première étape palpatoire est le repérage précis de la structure cible. Une fois qu'elle est repérée, la seconde étape est l'évaluation de son état de santé. Quand la structure cible est un os ou un repère osseux, le processus de palpation est relativement facile, parce que le squelette est un tissu dur entouré de tissus mous. Par conséquent, les os et les repères osseux font saillie. Cependant, lorsque la structure cible est un muscle, la palpation peut être plus difficile, car un muscle est un tissu mou, habituellement entouré d'autres tissus mous; pour cette raison, distinguer un muscle de tous les muscles adjacents et des autres tissus mous est plus délicat.

Étant donné que les massothérapeutes et nombre d'autres praticiens de thérapie corporelle travaillent essentiellement sur les muscles, la palpation précise de la musculature est de la plus haute importance; c'est particulièrement vrai quand on travaille cliniquement. L'intérêt central de ce chapitre est d'apprendre comment mettre en application la première étape de la palpation musculaire, c'est-à-dire d'apprendre comment repérer un **muscle cible**. Quand nous parlons de palper un muscle, par principe, nous sous-entendons le repérage du muscle. Dans ce but, dans ce chapitre, nous proposons 20 directives qui contribueront à accroître le répertoire palpatoire de la musculature du corps. Il est recommandé de lire intégralement ce chapitre avant de s'essayer à la palpation des muscles squelettiques décrite dans les chapitres 10 à 20.



Reportez-vous au DVD 1 pour une démonstration de comment palper.

**La science de la palpation musculaire****Directive n° 1 : connaître les insertions du muscle cible**

Lorsqu'un muscle est superficiel, habituellement il n'est pas difficile à palper. Si nous savons où il se situe, il nous suffit de placer nos mains à cet endroit et de chercher à le sentir. À travers la peau, on se trouvera directement sur le muscle, sauf si le tissu graisseux sous-cutané est particulièrement abondant dans cette région. Ainsi, la première étape de la palpation musculaire est la connaissance des insertions du muscle cible. Par exemple, si nous savons que le deltoïde s'insère sur



**Figure 2-1** Le deltoïde est un muscle superficiel et peut être palpé simplement en plaçant la main palpatoire sur le muscle, entre ses insertions. Par conséquent, pour palper un muscle, la première étape indispensable est la connaissance des insertions du muscle cible.

la partie latérale de la clavicule, l'acromion, l'épine de la scapula et la tubérosité deltoïdienne de l'humérus, il nous suffit de placer la main dans l'espace ainsi déterminé pour le sentir (figure 2-1).

**Directive n° 2 : connaître les actions du muscle cible**

Fréquemment, même si le muscle cible est superficiel, il peut être difficile de distinguer les limites du muscle. Lorsque le muscle cible est situé en profondeur sous un autre muscle, il peut devenir beaucoup plus difficile à palper et à distinguer à la fois des muscles voisins et des muscles superficiels. Dans ce cas, demander au patient de contracter le muscle cible, en exécutant une ou plusieurs de ses actions, aide à mieux le distinguer de la musculature adjacente et des autres tissus mous. Quand le muscle cible se contracte, il devient significativement



**Figure 2-2** L'emplacement précis du deltoïde est plus facile à palper quand le muscle est contracté. Pour cela, on demande au patient de faire une abduction du bras au niveau de l'épaule, contre la force de la pesanteur. Quand un muscle se contracte, il devient franchement plus dur et plus aisé à distinguer des autres tissus mous adjacents. Donc, connaître les actions d'un muscle constitue la seconde étape indispensable pour palper un muscle.

plus dur. En supposant que tous les muscles adjacents restent décontractés et donc mous, la différence de texture tissulaire entre le muscle cible dur et les muscles adjacents mous deviendra claire. Cela permettra de déterminer avec précision l'emplacement du muscle cible. Par conséquent, la seconde étape de la palpation musculaire est la connaissance des actions du muscle cible (figure 2-2).

Les directives un et deux de la palpation musculaire impliquent d'avoir acquis la « science » du muscle cible; autrement dit, de connaître les insertions et les actions du muscle, telles qu'on les a apprises préalablement pendant l'enseignement des muscles du corps. Fort de cette connaissance, on peut retrouver par le raisonnement comment palper la majorité des muscles, au lieu de l'apprendre par cœur. Utiliser les insertions et les actions pour palper un muscle cible peut être considéré comme la **science de la palpation musculaire**.

### Débuter dans l'art de la palpation musculaire

#### Directive n° 3 : choisir la meilleure action du muscle cible pour obtenir sa contraction

Faire appel à la connaissance des insertions et des actions du muscle cible afin de le palper constitue une base solide pour le répertoire palpatoire. Cependant, une palpation efficace exige non seulement que le muscle cible se contracte, mais aussi qu'il s'agisse d'une **contraction isolée** du muscle cible. Cela signifie que le muscle cible doit être le seul à se contracter et que tous les muscles proches de lui restent décontractés. Malheureusement, comme les muscles adjacents partagent souvent la même action articulaire avec le muscle cible, se contenter de placer nos mains sur l'emplacement du muscle cible et demander n'importe laquelle

de ses actions pour qu'il se contracte ne suffit généralement pas. Si l'action choisie est partagée avec un muscle adjacent, celui-ci se contractera aussi, rendant très difficile de distinguer le muscle cible du muscle adjacent.

Pour cette raison, le thérapeute doit se montrer créatif et exercer son esprit critique lorsqu'il s'agit de déterminer quel mouvement demander au patient. C'est là que l'art de la palpation commence. Il exige la connaissance non seulement des actions du muscle cible, mais aussi des actions de tous les muscles adjacents. Grâce à cette connaissance, on peut demander au patient de réaliser l'action articulaire la mieux adaptée à la palpation du muscle cible.

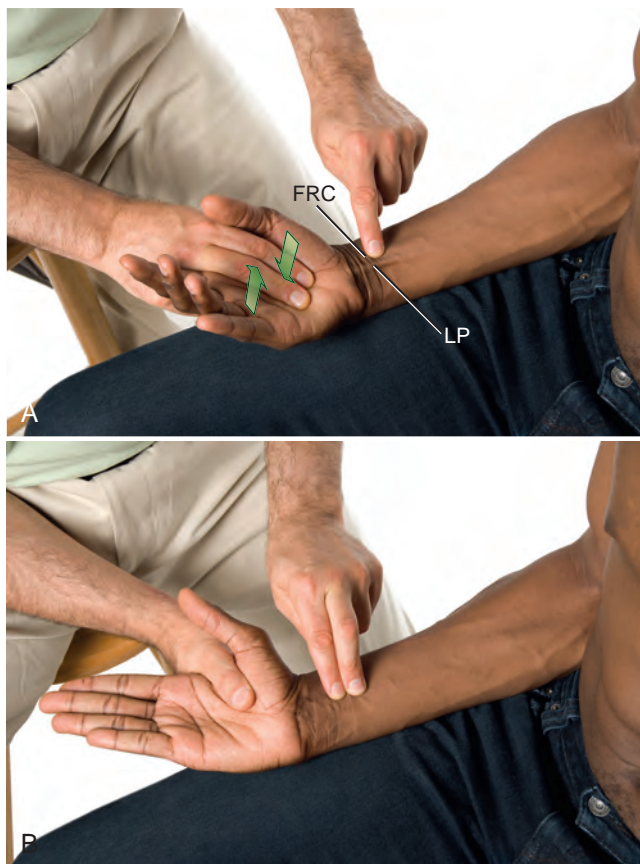
#### ENCADRÉ 2-1

Quand on stimule la contraction du muscle cible, le but est d'obtenir une contraction isolée du muscle cible. Cela veut dire que le muscle cible doit être le seul à se contracter et que tous les autres doivent rester décontractés. Bien que ce soit l'idéal, il n'est pas toujours possible d'y parvenir.

#### ENCADRÉ 2-2

Il arrive que le patient soit incapable de se limiter à l'action demandée par le thérapeute. C'est particulièrement vrai avec les mouvements des orteils, parce que, habituellement, nous ne développons pas la coordination nécessaire pour isoler certaines actions des orteils. Par exemple, si le muscle cible est le long extenseur des orteils (LEO) et qu'on demande au patient de faire travailler ce muscle en faisant une extension des orteils deux à cinq dans les articulations métatarsophalangiennes et interphalangiennes, le patient peut être incapable d'étendre ces orteils sans étendre en même temps le gros orteil (premier orteil). Cela pose un problème car l'extension du gros orteil recrute également le muscle long extenseur de l'hallux (LEH). Quand cela arrive, il est tentant d'isoler l'extension des orteils deux à cinq en maintenant abaissé le gros orteil du patient, de façon qu'il ne se mobilise pas en extension. Cependant, lorsqu'on recrute le muscle cible, c'est pour qu'il soit le seul à se contracter. Dans ce scénario, si le gros orteil est maintenu abaissé, même s'il ne bouge pas, le LEH se contracte. Simplement, il le fait sur un mode isométrique au lieu de concentrique. Cela provoquera tout de même la contraction et le durcissement du LEH, rendant plus difficile de palper et de distinguer le LEO. Pour cette raison, chaque fois qu'un patient contracte un muscle qu'il n'est pas supposé contracter, empêcher le segment corporel de bouger n'aide pas la palpation. C'est la **contraction** de tout autre muscle que le muscle cible qui est indésirable, pas le mouvement d'un segment corporel.

Prenons comme exemple de muscle cible le fléchisseur radial du carpe, qui fait partie du groupe des fléchisseurs du poignet. Demander au patient de fléchir le poignet entraînera l'intervention non seulement du fléchisseur radial du carpe, mais aussi des deux autres fléchisseurs du poignet que sont le long palmaire et le fléchisseur ulnaire du carpe. Pour palper le fléchisseur radial du carpe et le distinguer du long palmaire et du fléchisseur ulnaire du carpe, il faut demander au patient de faire une inclinaison radiale de la main dans l'articulation du poignet, au lieu d'une flexion de la main dans l'articulation du poignet. Cela isolera la contraction du fléchisseur radial du carpe. Celui-ci deviendra notablement plus dur que le long palmaire et le fléchisseur ulnaire du carpe, décontractés et



**Figure 2-3** Palpation du fléchisseur radial du carpe (FRC). Pour rendre le FRC plus facile à palper, on demande au patient de réaliser une de ses actions. Si on demande au patient de fléchir la main au niveau de l'articulation du poignet comme montré en **A**, le FRC se contractera, mais le muscle long palmaire (LP) aussi, ce qui rendra difficile de distinguer le FRC du LP. Mais, si on demande au patient de faire une inclinaison radiale comme montré en **B**, la contraction se limitera au FRC, alors que le LP adjacent restera décontracté. Cela rend la palpation et la distinction du FRC plus faciles.

significativement plus mous. Cela facilite la palpation et le repérage du fléchisseur radial du carpe (figure 2-3).

### Perfectionner l'art de la palpation musculaire

La connaissance des insertions et celle des actions du muscle cible sont les deux premières étapes de l'apprentissage de la science de la palpation musculaire. Déterminer quelle action articulaire demander au patient est le début de l'apprentissage de l'art de la palpation musculaire. Cependant, se perfectionner dans l'art de la palpation musculaire implique la connaissance et l'application de bien d'autres directives. Ces directives supplémentaires sont présentées dans les pages suivantes. Après discussion de chacune des directives, vous trouverez une liste récapitulative de l'ensemble des 20 directives de palpation musculaire. Il est difficile sinon impossible de se rappeler une liste aussi longue. Mieux vaut assimiler ces directives en les utilisant dans la palpation des muscles squelettiques, telle qu'elle est décrite dans les chapitres 10 à 20 de la partie III de ce livre. Avec la pratique, ces directives vous deviendront familières et confortables et elles amélioreront l'art et la science de votre technique de palpation musculaire.

### Directive n° 4 : ajouter une résistance à la contraction du muscle cible

Quand on demande au patient d'effectuer une des actions articulaires du muscle cible pour que celui-ci se contracte, durcisse et devienne évident, il arrive que cette contraction soit trop faible pour être aisément palpable. C'est particulièrement vrai quand l'action articulaire n'engage pas la mobilisation d'une partie importante du corps et/ou si la partie du corps concernée n'est pas mobilisée contre pesanteur. Quand la contraction du muscle cible n'est pas assez énergique, il peut être nécessaire au thérapeute d'ajouter une résistance, afin que le muscle cible se contracte plus fort et se voie mieux. Le rond pronateur en est un bon exemple, quand on demande au patient de faire une pronation de l'avant-bras dans les articulations radio-ulnaires. Étant donné que l'avant-bras ne constitue pas un grand segment corporel et que la pronation ne se fait pas contre pesanteur, le rond pronateur se contractera, mais très probablement de façon insuffisante pour devenir saillant et être facilement palpable. Dans ce cas, le thérapeute peut ajouter une résistance à la contraction du patient, en s'opposant à la pronation de l'avant-bras. Cela va entraîner une contraction plus intense du rond pronateur, le rendant plus facile à palper et à distinguer de la musculature adjacente (figure 2-4).

#### ENCADRÉ 2-3

Quand on palpe, la main du thérapeute qui fait la palpation est appelée la **main palpatoire**. L'autre main, celle qui exerce la résistance, est appelée la **résistance manuelle**.

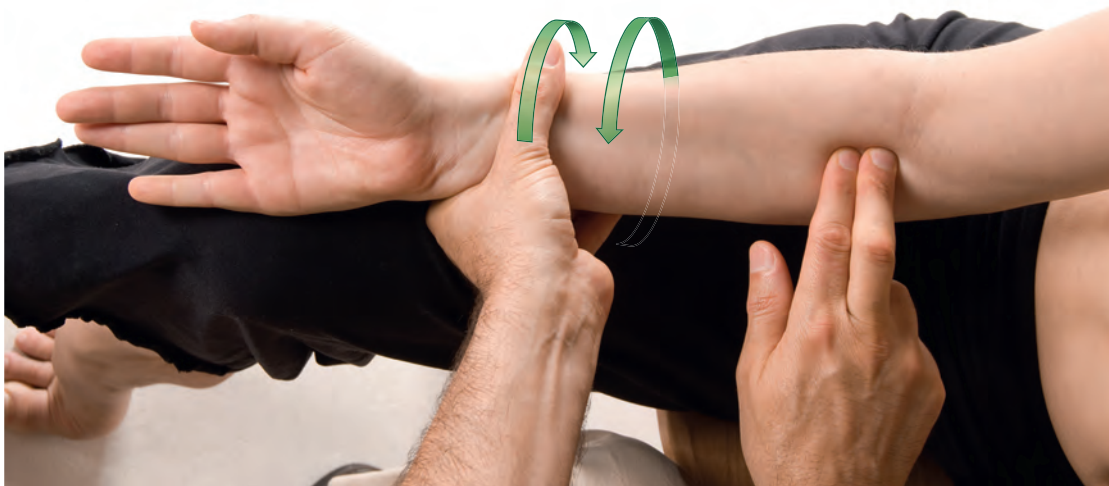Opposer une résistance à la contraction d'un muscle cible n'est pas une lutte entre le thérapeute et le patient pour voir qui est le plus fort. Le rôle du thérapeute consiste simplement à résister à la contraction du muscle, pas à dominer le patient. L'intensité de contraction demandée au patient est variable. Dans l'idéal, ce devrait être la plus petite intensité nécessaire pour mettre la contraction du muscle cible en évidence, afin de le rendre palpable. Néanmoins, il arrive qu'il faille faire une contraction vigoureuse pour y parvenir. La bonne solution est de commencer avec une résistance légère, tout en essayant de palper le muscle cible. Si ça ne marche pas, augmentez progressivement la résistance autant que nécessaire.

#### ENCADRÉ 2-4

Quand vous demandez au patient de contracter le muscle cible ou de le contracter contre votre résistance au cours de la palpation, souvenez-vous de lui accorder un repos toutes les quelques secondes environ. Maintenir une contraction isométrique prolongée peut devenir inconfortable et douloureux. Il est plus confortable pour le patient et réellement mieux pour notre procédure palpatoire de demander au patient d'alternativement contracter et décontracter le muscle cible au lieu de maintenir une contraction prolongée (voir la directive n° 9 pour en savoir plus sur l'alternance contraction/décontraction du muscle cible).

Chaque fois qu'on oppose une résistance à la contraction du muscle cible, il est essentiel que le thérapeute n'intercale pas d'autres articulations en plaçant sa résistance manuelle. L'objectif de la contraction du muscle cible par le patient pendant la palpation est de limiter la contraction au muscle cible. De cette façon, ce sera le seul muscle qui sera vraiment dur et il pourra être distingué des muscles





**Figure 2-4** Pour provoquer une contraction plus forte du muscle rond pronateur, le thérapeute peut tenir l'extrémité distale de l'avant-bras du patient et résister à la pronation de l'avant-bras dans les articulations radio-ulnaires. Ajouter une contraction augmente la force de contraction du muscle cible du patient. Le muscle « saute aux yeux » et est plus facile à palper. Remarquez que la résistance manuelle qui s'oppose à la pronation de l'avant-bras du patient est placée sur l'extrémité distale de l'avant-bras et n'intercale pas l'articulation du poignet en saisissant la main du patient. Autrement, des muscles supplémentaires se contracteraient sans doute et la contraction du muscle cible ne serait pas isolée.

adjacents décontractés et mous. Cependant, si la résistance manuelle du thérapeute intercale d'autres articulations, les muscles qui croisent ces articulations se contracteront probablement aussi. Cela mettra en échec l'objectif d'obtenir une contraction isolée du muscle cible.

Par exemple, dans le cas de la palpation du rond pronateur, quand on ajoute une résistance à la pronation de l'avant-bras, il est important que la résistance manuelle du thérapeute n'intercale pas l'articulation du poignet et qu'il ne tienne pas la main du patient. Si la résistance manuelle se situe au niveau de la main du patient, d'autres muscles, qui croisent le poignet, comme ceux du groupe fléchisseur du poignet, ou les muscles fléchisseurs des doigts, se contracteront sans doute aussi, rendant difficile de distinguer le rond pronateur de ces muscles adjacents. En conséquence, la résistance manuelle doit être placée sur l'avant-bras (voir figure 2-4). Idéalement, placer la résistance manuelle sur l'extrémité distale de l'avant-bras donne le meilleur bras de levier, ce qui économise les forces du thérapeute.

D'une façon générale, quand le thérapeute résiste à un mouvement du bras dans l'articulation de l'épaule, sa résistance manuelle doit être placée juste au-dessus du coude et ne pas intercaler l'articulation du coude pour agripper l'avant-bras du patient. Quand le thérapeute résiste à un mouvement de l'avant-bras dans l'articulation du coude, sa résistance manuelle doit être placée sur l'extrémité distale de l'avant-bras et ne pas intercaler le poignet pour agripper la main du patient. Quand le thérapeute résiste à un mouvement de la main dans l'articulation du poignet, sa résistance manuelle doit être placée sur la paume de la main et ne pas intercaler les articulations métacarpophalangiennes pour agripper les doigts du patient. Le même raisonnement s'applique au membre inférieur et au tronc.

#### **Directive n° 5 : regarder avant de palper**

Même si la palpation se fait par le toucher, l'**observation visuelle** peut être un outil valable pour repérer un muscle cible. C'est particulièrement vrai pour les muscles superficiels et dont les contours sont visibles sous la peau. Très souvent, un muscle cible s'écrit visuellement « Je suis là ! », mais le thérapeute ne le voit pas parce que sa main palpatoire le masque. Cela peut se vérifier quand le

muscle cible est décontracté, mais a encore plus de chances de se vérifier si le muscle cible est contracté (particulièrement s'il se contracte plus fort, en raison d'une résistance accrue), parce que quand il se contracte et durcit, il est fréquent qu'il saute aux yeux. Pour cette raison, quand vous essayez de palper un muscle cible, commencez par regarder, puis placez votre main palpatoire dessus pour chercher à le sentir.

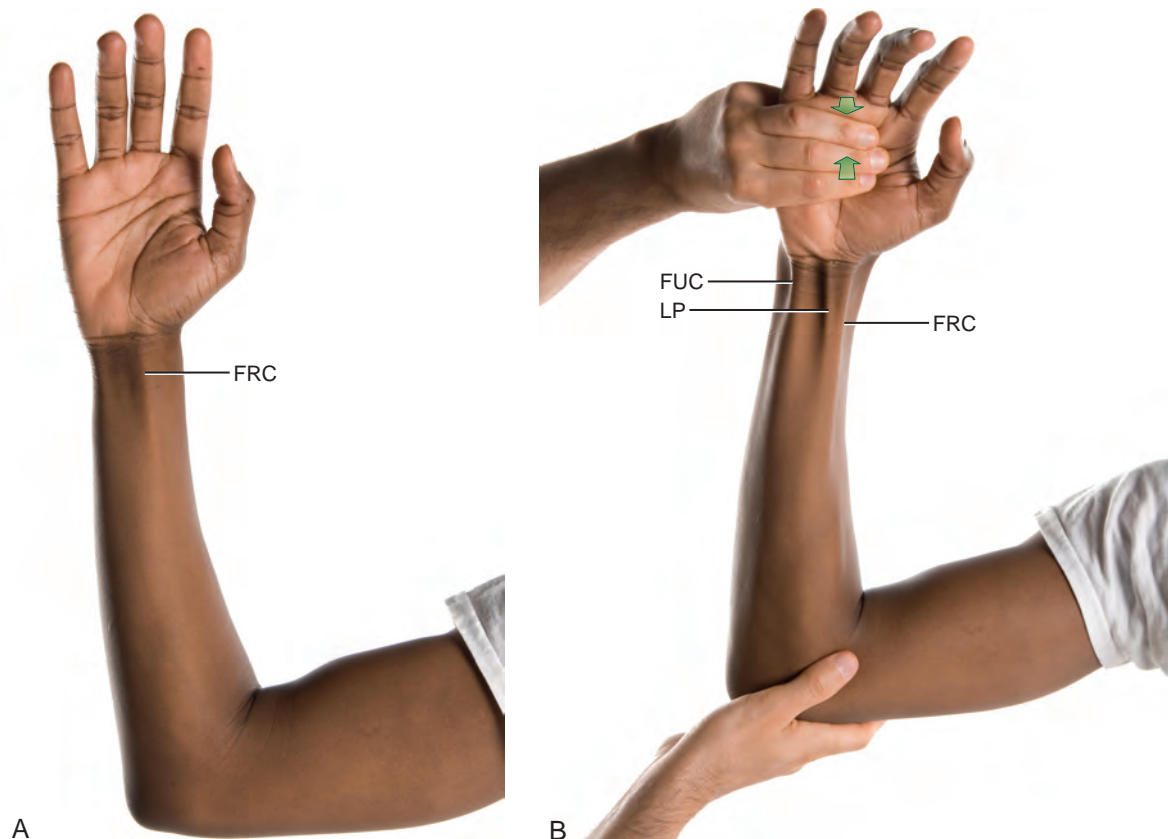
Par exemple, pour palper les muscles long palmaire et fléchisseur radial du carpe dans le groupe des fléchisseurs du poignet, avant de placer vos doigts sur la face antérieure de l'avant-bras du patient, cherchez d'abord les tendons distaux de ces deux muscles au niveau de la partie antérieure et distale de l'avant-bras près du poignet. Il se peut qu'ils soient pleinement visibles, vous aidant ainsi à les trouver et à les palper (figure 2-5, A). S'ils ne sont pas visibles, demandez au patient de fléchir la main dans l'articulation du poignet et ajoutez une résistance si vous le souhaitez. À présent, regardez à nouveau avant de placer votre main palpatoire sur le patient. Avec la contraction, il est encore plus probable que ces tendons distaux se tendront et deviendront évidents à la vue, vous aidant ainsi à les repérer et à les palper (figure 2-5, B). Il y a de nombreux muscles pour lesquels l'information visuelle aide à la palpation. Pour cette raison, c'est un bon principe que de toujours **regarder avant de toucher**.

**ENCADRÉ 2-5**

Il faut noter que, chez de nombreux individus, le muscle long palmaire est souvent absent, unilatéralement ou bilatéralement.

#### **Directive n° 6 : commencer par trouver le muscle cible à l'endroit le plus facile**

Une fois le muscle cible trouvé, continuer à le palper le long de son trajet est beaucoup plus facile que le repérage initial. Pour cette raison, une bonne directive palpatoire est de toujours chercher à sentir le muscle cible là où il est le plus facile à trouver. Une fois qu'il est repéré, vous pouvez continuer à le palper en direction d'une de ses



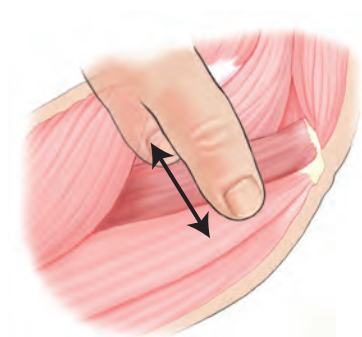
**Figure 2-5** Il est important de rechercher visuellement la présence du muscle cible avant de placer votre main dessus, ce qui pourrait bloquer l'information visuelle utile. **A** montre que le tendon distal du muscle fléchisseur radial du carpe (FRC) peut éventuellement être visible même quand il est décontracté. **B** montre que, quand il est contracté (dans ce cas contre résistance), son tendon distal se tend et devient encore plus apparent visuellement. Remarque : les tendons du long palmaire (LP) et du fléchisseur ulnaire du carpe (FUC) sont également visibles.

insertions ou des deux. Par exemple, dans le cas du fléchisseur radial du carpe, si le tendon distal est visible (voir figure 2-5), commencez votre palpation à son niveau. Une fois que vous l'avez clairement senti, poursuivez la palpation en direction de son insertion proximale, sur l'épicondyle médial de l'humérus.

**Directive n° 7 : faire une glissée palpatoire perpendiculairement en travers du muscle cible**

Au premier repérage d'un muscle cible ou en suivant un muscle cible déjà repéré, il vaut mieux faire une glissée palpatoire perpendiculairement en travers de son corps musculaire ou de son tendon. **Faire une glissée palpatoire perpendiculairement**, avec légèreté, en travers du corps ou du tendon d'un muscle, équivaut à gratter ou à pincer une corde de guitare. Vous commencez d'un côté du corps musculaire ou du tendon, puis vous remontez sur la partie la plus saillante et, finalement, vous descendez sur l'autre côté. Ce changement de relief est beaucoup plus nettement perceptible que si vous faites simplement glisser vos doigts palpatoires longitudinalement le long du muscle (qui offre peu de changement de forme et n'aide donc pas à délimiter l'emplacement du muscle cible).

Il est important d'observer que quand vous glissez perpendiculairement en travers du corps ou du tendon d'un muscle, le mouvement de vos doigts palpatoires n'est pas un mouvement de vibration courte. Il est préférable qu'il ait suffisamment d'amplitude pour démarrer d'un côté du muscle cible, monter dessus, passer complètement par-dessus et terminer sur son autre côté. Cela signifie que l'étendue de votre mouvement de pression glissée palpatoire doit être




**Figure 2-6** Le rond pronateur est palpé par une pression glissée palpatoire perpendiculaire en travers de son corps musculaire. Il est important que l'amplitude du mouvement de glissée soit suffisamment ample pour commencer juste avant un des côtés du muscle et pour finir juste après l'autre côté du muscle. (Muscolino JE : *Kinesiology : the skeletal system and muscle function*, édition revue et complétée, St Louis, 2007, Mosby.)

relativement importante. La figure 2-6 illustre la palpation perpendiculaire du corps du rond pronateur.

**Directive n° 8 : avancer à petits pas pour suivre le muscle cible**

Une fois qu'on a trouvé le muscle cible à l'endroit le plus facile possible, en faisant une pression glissée palpatoire

perpendiculairement à lui, il faut le suivre tout du long, jusqu'à ses insertions. Cela doit être effectué à **petits pas**, centimètre par centimètre. Procéder par petits pas pour suivre un muscle signifie que chaque « toucher » successif du muscle doit se situer immédiatement après le toucher précédent, de façon qu'aucune partie des contours du muscle ne soit omise. Si vous touchez le muscle cible en un point, vous ne devez pas sauter 5 cm au-dessous pour le toucher à nouveau. Plus loin vous vous déplacez, plus vous avez de probabilité de ne plus être sur le muscle et de perdre le fil de sa palpation. La figure 2-7 illustre l'idée qu'une fois qu'un muscle cible a été repéré, il faut avancer à petits pas pour le suivre en direction de ses insertions.


**ENCADRÉ 2-6**

Quand on suit le trajet d'un muscle cible à petits pas, avoir une représentation claire de l'orientation du muscle facilite la tâche, de façon que chaque petit pas de la palpation se fasse dans la direction correcte et donc reste sur le muscle cible.

#### **Directive n° 9 : faire alternativement contracter et décontracter le muscle cible**

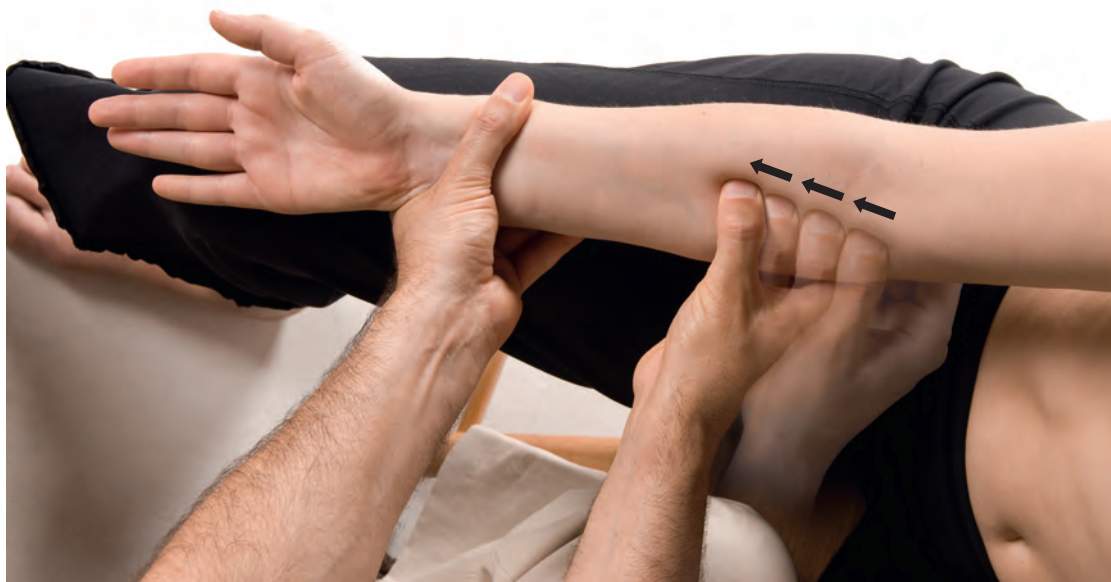On a déjà établi qu'il peut être inconfortable pour le patient de tenir une contraction isométrique prolongée du muscle cible au cours de la palpation. Aussi est-il préférable pour lui d'**alterner contraction et décontraction** du muscle. En outre, le fait que le patient alterne contraction et décontraction du muscle cible, pendant que le thérapeute suit le trajet du muscle à petits pas, contribue à la réussite de la palpation. À chaque centimètre du processus de palpation, si le muscle cible se contracte et se décontracte alternativement, le thérapeute peut sentir son changement de consistance, de molle quand il est décontracté, à dure quand il est contracté, à molle quand il se décontracte à nouveau. Cela montre au thérapeute qu'il est toujours sur le muscle cible. Si le thérapeute dévie accidentellement du muscle cible vers un autre tissu, ce sera

évident, parce que le changement de consistance, de mou à dur et retour à mou (quand le muscle cible se contracte puis se décontracte), ne sera pas perçu.

Quand le thérapeute dévie effectivement du trajet, les doigts qui palpent doivent être replacés sur le dernier point où le muscle cible a été clairement senti, puis effectuer le petit pas suivant dans une direction légèrement différente, afin de resituer le trajet du muscle cible, pendant qu'on redemande au patient de contracter et décontracter alternativement le muscle cible.

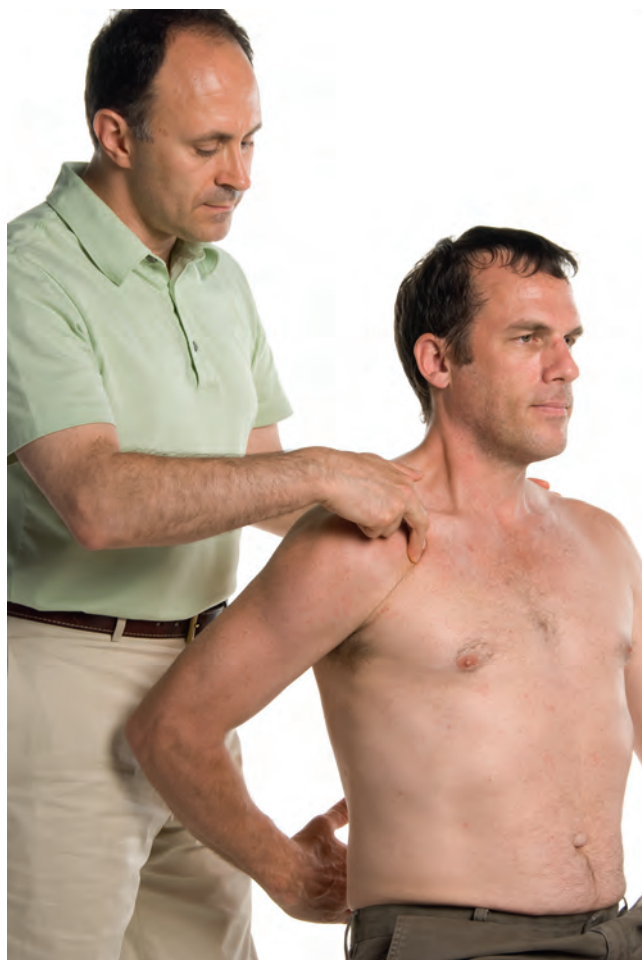#### **Directive n° 10 : quand c'est adapté, utiliser des actions associées**

Il y a certains exemples dans lesquels la connaissance des **actions associées** peut aider à isoler la contraction d'un muscle cible afin d'en faciliter la palpation. La plupart de ces exemples impliquent la rotation de la scapula dans l'articulation scapulothoracique, parce que la rotation scapulaire ne peut pas se produire seule. La scapula ne peut tourner que lorsque le bras est mobilisé dans l'articulation de l'épaule (scapulohumérale). Par exemple, si le muscle cible à palper est le petit pectoral, bien qu'il possède de nombreuses actions à utiliser pour obtenir sa contraction, la plupart de ces actions provoqueraient également la contraction du grand pectoral, ce qui empêcherait la palpation du petit pectoral. La seule action efficace pour isoler la contraction du petit pectoral à la face antérieure du thorax est la sonnette médiale de la scapula. Cependant, cette sonnette ne survient qu'en association avec l'extension et/ou l'adduction du bras dans l'articulation de l'épaule. Aussi, pour provoquer la sonnette médiale de la scapula, qui recrute le petit pectoral, demandez au patient de faire une extension et une adduction du bras dans l'articulation de l'épaule. Cela peut être obtenu en demandant d'abord au patient de poser sa main au niveau du creux lombaire. Puis, pour recruter le petit pectoral, demandez au patient de mobiliser son bras plus loin en extension, en écartant sa main du creux lombaire vers l'arrière. Cela activera immédiatement le petit pectoral, le rendant aisément palpable à travers le grand pectoral (figure 2-8). On peut utiliser la même procédure pour palper les muscles rhomboïdes à travers le trapèze moyen (voir figures 10-15 et 10-16).



**Figure 2-7** Le rond pronateur est palpé « à petits pas » en direction de son insertion distale. Palper à petits pas signifie que le muscle est palpé par touchers successifs, chacun immédiatement après le précédent. Cela aide à s'assurer que le thérapeute suit efficacement le trajet du muscle cible.





**Figure 2-8** Quand le patient mobilise sa main vers l'arrière en l'éloignant du creux lombaire, cela entraîne l'extension du bras. Cela exige l'action associée de la sonnette médiale de la scapula dans l'articulation scapulothoracique, qui active le petit pectoral, de façon qu'il devienne aisément palpable à travers le muscle grand pectoral. La connaissance des actions associées du bras et de la scapula peut être très utile quand on palpe les muscles de la rotation scapulaire, comme le petit pectoral.

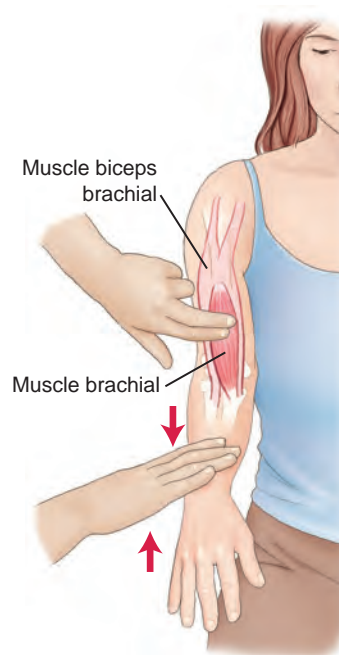
#### ENCADRÉ 2-7

La connaissance des actions associées peut également être utilisée avec l'innervation réciproque pour palper un muscle cible. Par exemple, quand on palpe l'élévateur de la scapula, le bras du patient est mobilisé en extension et adduction dans l'articulation de l'épaule en plaçant la main dans le creux lombaire. Cela entraîne l'action associée de la sonnette médiale de la scapula dans l'articulation scapulothoracique, qui a pour effet d'inhiber et de décontracter le trapèze supérieur par innervation réciproque (parce que c'est un muscle de la sonnette latérale de la scapula). Le trapèze supérieur étant décontracté, la palpation de l'élévateur de la scapula peut alors se faire. Pour une explication plus complète, voir la discussion sur l'innervation réciproque, directive n° 11.

#### Directive n° 11 : quand c'est adapté, utiliser l'innervation réciproque

L'**innervation réciproque** est un réflexe nerveux qui provoque l'inhibition d'un muscle chaque fois que son antagoniste se contracte. Ce réflexe nerveux peut être utilisé avec profit dans la palpation de certains muscles. Par exemple, si notre muscle cible est le brachial et que nous voulons qu'il se contracte pour qu'il durcisse et soit plus facile à sentir, nous n'avons pas d'autre choix que de demander au patient de fléchir l'articulation du coude, car c'est la seule action du brachial. Le problème est que, si le patient fléchit l'avant-bras dans l'articulation du coude, le biceps brachial se contractera aussi. Cela rend difficile la palpation du brachial, car le biceps brachial recouvre le brachial au niveau de l'avant-bras. Étant donné que l'objectif constant de la palpation d'un muscle est d'obtenir une contraction isolée du muscle cible (dans ce cas, nous ne voulons que la contraction du brachial), le biceps brachial doit rester décontracté. Même si la seule action du brachial (flexion du coude) est aussi une des actions du biceps brachial, il est possible d'atteindre ce but en utilisant le principe de l'innervation réciproque (figure 2-9). Pour cela, nous demandons au patient de fléchir l'avant-bras dans l'articulation du coude, l'avant-bras étant en position de pronation complète. Comme le biceps brachial est supinateur de l'avant-bras, faire une pronation inhibera sa contraction par innervation réciproque. De cette façon, il restera décontracté pendant que le brachial se contractera pour fléchir l'avant-bras dans l'articulation du coude. Nous avons ainsi atteint l'objectif d'avoir une contraction isolée de notre muscle cible, le brachial.

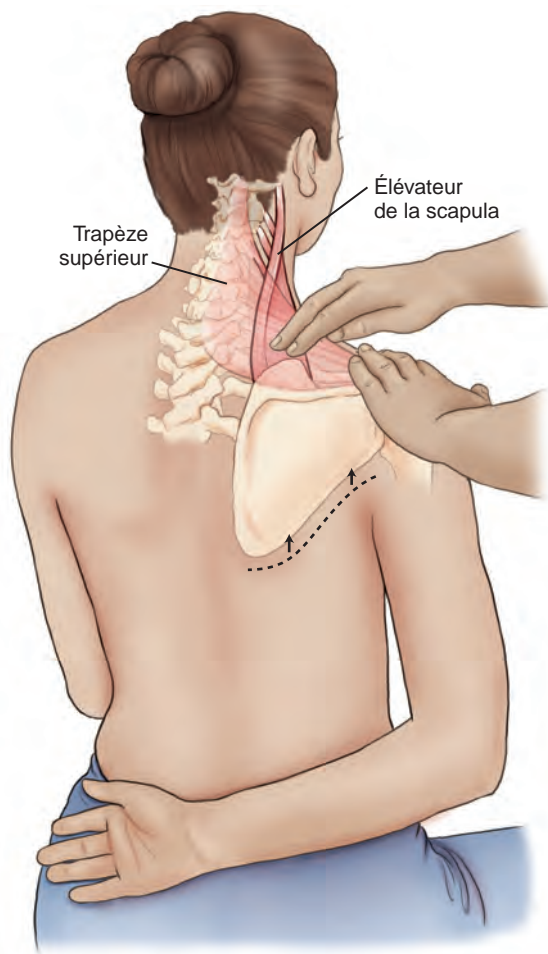
Un autre exemple de l'utilisation du principe d'innervation réciproque pour isoler la contraction d'un muscle cible est la palpation



**Figure 2-9** Le principe de l'innervation réciproque est utilisé pour inhiber et décontracter le muscle biceps brachial pendant que le muscle brachial se contracte pour fléchir l'avant-bras dans l'articulation du coude. Le biceps brachial, qui est aussi un supinateur de l'avant-bras, est inhibé par innervation réciproque parce que l'avant-bras est en pronation (et en flexion). Il est important que la flexion de l'avant-bras dans l'articulation du coude ne soit pas réalisée trop fortement, ou l'innervation réciproque du biceps brachial risque d'être neutralisée et de permettre la contraction indésirable. (Muscolino JE : *Kinesiology : the skeletal system and muscle function*, édition revue et corrigée, St Louis, 2007, Mosby.)

de l'insertion scapulaire de l'élèveur de la scapula. Si on demande au patient d'élever la scapula pour contracter et sensiblement durcir l'élèveur de la scapula, le problème est que le trapèze supérieur lui aussi se contractera et se durcira, rendant impossible la perception de l'élèveur de la scapula au niveau de son insertion scapulaire, située profondément sous le trapèze supérieur. Pour interrompre la contraction du trapèze supérieur, demandez au patient de placer sa main dans le creux lombaire. Cette position d'extension et d'adduction humérale requiert une sonnette médiale de la scapula dans l'articulation scapulothoracique. Comme le trapèze supérieur fait une sonnette latérale de la scapula, il sera inhibé et restera relâché. Cela permet une contraction isolée et une palpation réussie de l'élèveur de la scapula quand on demande au patient d'élever la scapula (figure 2-10).

Il y a une précaution importante à respecter quand on fait appel au principe d'innervation réciproque pour la palpation d'un muscle.



**Figure 2-10** Le principe de l'innervation réciproque est utilisé pour inhiber et décontracter le trapèze supérieur, de façon que l'insertion scapulaire de l'élèveur de la scapula puisse être plus facilement palpée lorsqu'il se contracte pour élever la scapula dans l'articulation scapulothoracique. Le trapèze supérieur, qui fait également une sonnette latérale, est inhibé par innervation réciproque parce que la scapula fait une rotation médiale (et une élévation) à cause de la position de la main dans le creux lombaire. Il est important que l'élévation de la scapula dans l'articulation scapulothoracique ne soit pas réalisée trop vigoureusement, ou l'inhibition du trapèze supérieur par innervation réciproque pourrait être neutralisée, avec, pour résultat, une contraction du trapèze supérieur.

### ENCADRÉ 2-8

Quand on palpe l'élèveur de la scapula, la sonnette médiale de la scapula dans l'articulation scapulothoracique non seulement aide à la palpation de l'élèveur de la scapula en inhibant le trapèze supérieur par innervation réciproque, mais augmente aussi la force de la contraction de l'élèveur de la scapula, parce que la sonnette médiale de la scapula est une autre de ses actions.

2

Quand on demande au patient de contracter et d'activer le muscle cible, la force de sa contraction doit être faible. Si la contraction est intense, le cerveau du patient, dans un effort pour recruter le plus de muscles possible afin de réaliser l'action articulaire, neutralisera le réflexe d'innervation réciproque. Cela se soldera par la contraction du muscle que l'innervation réciproque était supposée inhiber et décontracter. Une fois cet autre muscle contracté, il empêchera sans doute la palpation du muscle cible. Par exemple, pour la palpation du brachial, si la flexion de l'avant-bras dans l'articulation du coude est réalisée avec force, le biceps brachial sera recruté, rendant la palpation du brachial difficile voire impossible. Un autre exemple est la palpation de l'élèveur de la scapula : si l'élévation de la scapula dans l'articulation scapulothoracique est réalisée avec force, le trapèze supérieur sera activé, rendant la palpation de l'élèveur de la scapula au niveau de son insertion scapulaire difficile, voire impossible.

### Directive n° 12 : utiliser la pression adaptée

Le concept d'utilisation d'une pression adaptée a déjà été abordé dans le chapitre 1. Cependant, dans la palpation musculaire, l'utilisation d'une pression adaptée est tellement délicate que les points clés sont rappelés ici (pour une discussion plus complète de la pression palpatoire, voir chapitre 1, p. 3). Il importe de ne pas avoir la main trop lourde. Avec une pression excessive, la sensibilité risque d'être perdue. D'un autre côté, il ne faut pas non plus exercer une pression trop légère. Certains muscles profonds, pour être perçus, exigent une pression de modérée à forte. Généralement, quand les nouveaux étudiants ont du mal à palper un muscle cible, c'est parce que leur pression est trop légère. Une **pression adaptée** signifie appliquer la pression palpatoire optimale pour la palpation de chaque muscle cible.

### Directive n° 13 : pour la palpation en profondeur, pénétrer lentement dans le tissu pendant que le patient souffle

Toute palpation musculaire profonde devrait être effectuée lentement. Bien que la pression en profondeur puisse être inconfortable

### ENCADRÉ 2-9

Il arrive que la palpation d'un muscle profond soit facilitée par une pression extrêmement légère. Quand un muscle est si profond qu'on ne parvient pas à sentir ses contours, alors sa localisation peut être déterminée par la perception, à travers les tissus, des vibrations provoquées par sa contraction. Cela ne peut être perçu que par un toucher très léger. Un exemple de cette approche est la palpation du muscle long extenseur de l'hallux à la jambe, en profondeur sous les muscles tibial antérieur et long extenseur des orteils.

pour le patient, elle est souvent réalisée très facilement si on palpe avec la participation du patient. Celle-ci s'obtient en pénétrant lentement dans les tissus du patient et en lui demandant de respirer lentement et rythmiquement tout au long du processus palpatoire. La palpation du grand psoas dans la cavité abdominopelvienne en constitue un excellent exemple. Le grand psoas doit être palpé par un abord antérieur. Cela requiert une pression ferme pour l'atteindre à travers les viscères abdominaux, car le grand psoas repose sur la colonne vertébrale et participe à la paroi abdominale postérieure. Pour le confort du patient, le thérapeute doit pénétrer très lentement les tissus du patient pendant que celui-ci respire lentement et régulièrement. Pour commencer la palpation, demandez au patient de prendre une inspiration modérée à profonde. Ensuite, pendant que le patient souffle, pénétrez lentement en direction du psoas. Il n'est pas nécessaire d'atteindre le psoas à la fin de la première expiration du patient. Au contraire, relâchez légèrement votre pression et demandez au patient de prendre une autre inspiration, d'amplitude modérée. Puis continuez à pénétrer lentement et plus profondément pendant que le patient expire à nouveau. Il peut être nécessaire de répéter ce processus une troisième fois pour atteindre le psoas. Un muscle profond peut généralement être atteint de cette manière avec deux ou trois expirations du patient. Le plus important à se rappeler est qu'une pression ferme et profonde doit être appliquée lentement.

#### ENCADRÉ 2-10

Quand vous demandez au patient de respirer en accompagnant votre palpation, pendant que vous pénétrez lentement et profondément les tissus du patient pour accéder à un muscle profond, il est important que sa respiration ne soit ni rapide ni superficielle. Toutefois, la respiration n'a pas non plus besoin d'être très profonde. Une respiration très profonde risque de repousser vos mains, particulièrement si vous palpez dans la région abdominale. Le rythme de la respiration est plus important que sa profondeur. La respiration du patient doit être lente, rythmée et détendue. Pour le patient, ce mode respiratoire est facilité si vous-même respirez de façon identique.

#### Directive n° 14 : utiliser les muscles comme repères

Une fois qu'on a appris les os et les repères osseux du squelette, il est courant d'utiliser un repère osseux pour s'aider à repérer et à palper un muscle cible. Mais, une fois qu'on a appris la palpation d'un muscle, ce dernier peut à son tour devenir un repère utile pour repérer un muscle adjacent. Par exemple, si on a appris la palpation du sternocléidomastoïdien (SCM), palper les scalènes devient une opération facile (voir p. 190). Il suffit de repérer le bord latéral du chef claviculaire du SCM, puis de s'en détacher immédiatement en latéral et vous tomberez sur le groupe des scalènes. C'est un moyen beaucoup plus simple pour repérer les scalènes que d'essayer d'abord de palper les tubercules antérieurs des processus transverses des vertèbres cervicales. De la même manière, on peut se servir du SCM pour repérer et palper le long du cou (voir p. 194). Repérez d'abord le bord médial du chef sternal du SCM, puis quittez-le immédiatement en médial et enfoncez vos doigts en direction du rachis. Il existe d'innombrables autres exemples dans lesquels la connaissance de la situation d'un muscle peut aider le thérapeute à repérer un autre muscle qu'il serait plus difficile de trouver autrement.

#### Directive n° 15 : décontracter et détendre passivement le muscle cible pour palper son insertion osseuse

Il est toujours souhaitable de palper le maximum possible du muscle cible. Le mieux est de le palper tout du long, d'une insertion osseuse à l'autre. Mais il est parfois difficile de suivre un muscle cible sur tout son trajet, jusqu'à son insertion osseuse. C'est particulièrement vrai si le patient contracte le muscle cible, parce que cela met en tension et durcit son tendon, rendant difficile de le distinguer de l'insertion osseuse. Ironie du sort, même si la contraction du muscle cible nous aide à distinguer son corps musculaire des tissus mous adjacents – puisque le muscle se durcit –, contracter le muscle cible a également pour effet de tendre et de durcir le tendon, ce qui rend plus difficile la distinction entre le tendon devenu dur et le tissu osseux adjacent, dur lui aussi, sur lequel le tendon s'insère. Autrement dit, contracter un muscle cible aide à le distinguer du tissu mou adjacent, mais rend plus difficile de le distinguer des autres tissus durs adjacents, comme ses insertions osseuses. Par conséquent, une recommandation pour aider le thérapeute à suivre le muscle cible sur toute sa longueur, jusqu'à ses insertions osseuses, consiste à faire en sorte que le patient décontracte le muscle cible et que le thérapeute le détende passivement pendant qu'il accède à ses insertions. Les exemples qui exploitent cette directive sont la palpation de l'insertion proximale du droit fémoral sur l'épine iliaque antéro-inférieure (EIAI) de l'iliaque (voir figure 18-30), et la palpation de l'insertion distale du muscle subscapulaire sur le tubercule mineur de l'humérus (voir figure 10-60).

#### Directive n° 16 : fermer les yeux pour palper

Bien qu'il soit important d'inspecter visuellement la région à palper en début de palpation du muscle cible (voir directive n° 5), une fois l'inspection visuelle terminée, il n'est généralement pas nécessaire au thérapeute de continuer à regarder le corps du patient pendant la suite de la procédure palpatoire. En fait, fermer les yeux pendant la palpation peut être d'un grand bénéfice. En fermant ses yeux, le thérapeute peut s'isoler des stimuli sensoriels parasites susceptibles de le distraire de ce que sentent ses doigts palpatoires. Fermer les yeux permet au thérapeute de concentrer toute son attention sur les doigts qui palpent, augmentant ainsi leur précision sensorielle.

#### Directive n° 17 : en palpant, construire une représentation mentale de l'anatomie sous-cutanée du patient

Si les yeux du thérapeute sont fermés pendant la palpation, il est d'autant plus bénéfique de se représenter le muscle cible et les autres structures anatomiques adjacentes sous la peau du patient. Construire cette représentation mentale de l'anatomie sous-cutanée du patient peut faciliter le repérage initial correct du muscle cible et faciliter l'emploi de petits pas pendant qu'on suit le muscle cible en direction de ses insertions.

#### Directive n° 18 : si un patient est chatouilleux, placer la main du patient sur la main palpatoire

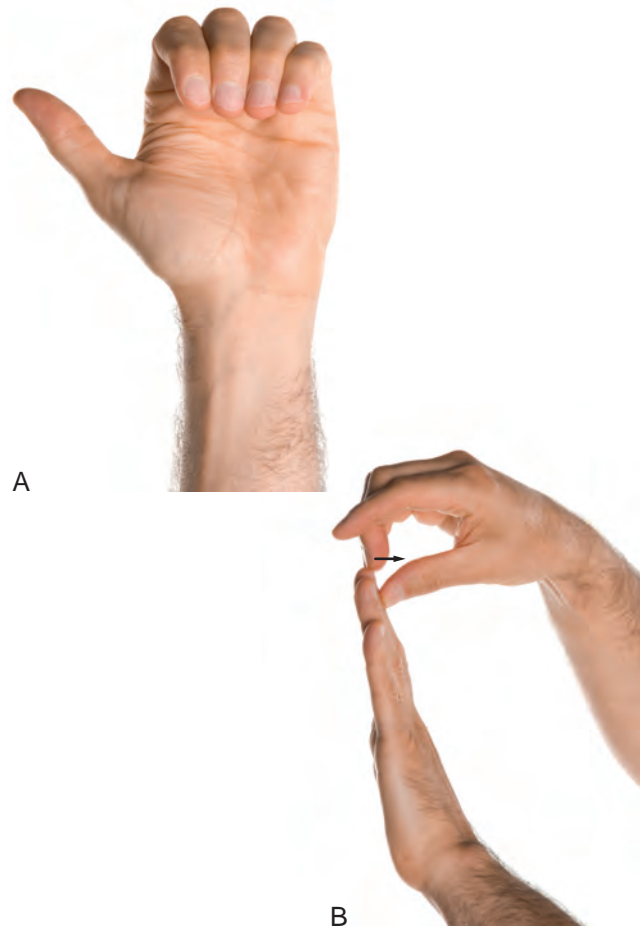
Malheureusement, quand les patients sont chatouilleux, les palper devient difficile, voire impossible, car les touches provoquent un mouvement de retrait. C'est pourquoi il est habituellement préférable de palper les patients chatouilleux avec une pression ferme. Cependant, certains patients se montrent extrêmement chatouilleux, qu'on les touche légèrement ou fermement. Cela risque de gêner l'évaluation palpatoire ainsi que le traitement. Un moyen pour diminuer la sensibilité d'un patient chatouilleux consiste à lui demander de placer une de ses mains sur la main palpatoire du thérapeute. La chatouille est perçue comme une intrusion de l'espace personnel par un autre individu. C'est pourquoi on ne peut pas se chatouiller soi-même. Par



conséquent, si la main du patient est placée sur la vôtre, le patient aura inconsciemment le sentiment qu'il contrôle son espace et se montrera moins chatouilleux. Cette directive ne marche pas sur tout le monde en toute circonstance, mais est souvent efficace et vaut la peine d'être essayée.

### Directive n° 19 : garder les ongles des doigts courts et lisses

Pour la palpation de certains muscles, les ongles du thérapeute doivent être très courts (figure 2-11, A). C'est particulièrement vrai quand on fait des palpations profondes; par exemple, quand on palpe le muscle subscapulaire (voir p. 165), le carré des lombes (voir p. 365), ou les insertions vertébrales des scalènes (voir p. 190). Malheureusement, il semble que chacun ait une notion différente de ce que *court* signifie quand il est question de la longueur des ongles. Il en résulte que certains thérapeutes s'autorisent des ongles trop longs. En conséquence, ils ne parviennent pas à palper confortablement certains muscles et soit provoquent une douleur et laissent l'empreinte de leurs ongles sur le patient, soit, et ce n'est guère



**Figure 2-11** Pour la palpation des muscles, les ongles des doigts doivent être très courts, particulièrement pour les muscles profonds. **A** montre la longueur correcte des ongles quand on palpe et travaille en profondeur. Un bon moyen de vérifier que la longueur des ongles est suffisamment courte pour la palpation en profondeur est montré en **B**. Voyez si vous pouvez attraper les ongles de votre main palpatoire (les ongles étant orientés face à vous) avec un ongle de votre autre main. Si vous y arrivez, cet ongle a des chances d'être trop long.

mieux, ils évitent de palper ou de travailler correctement la musculature du patient à traiter parce qu'ils craignent de le blesser avec leurs ongles. L'exacte longueur d'ongle requise varie d'une palpation à une autre. Un bon moyen de vérifier la longueur d'ongle adaptée est d'éloigner de vous la pulpe des doigts de la main palpatoire et d'essayer d'attraper les ongles de votre main palpatoire avec un ongle de votre autre main (figure 2-11, B). Si vous y parvenez, c'est probablement que vos ongles sont trop longs. Si vous n'y arrivez pas, alors la longueur de vos ongles est suffisamment courte pour la palpation en profondeur.

Il est tout aussi important que les ongles soient lisses (c'est-à-dire que leur bord ne soit pas pointu). Quand on lime les ongles, il est important de terminer avec une lime à ongles qui polit et adoucit le bord des ongles. Les ongles courts mais pointus peuvent être tout aussi inconfortables et douloureux pour le patient que les ongles longs.

### Directive n° 20 : utiliser la position de palpation optimale

La **position de palpation optimale** est simplement la position du patient la plus adaptée pour la palpation d'un muscle cible donné. Il importe de réaliser que la position de palpation optimale pour palper un muscle cible donné peut ne pas coïncider avec celle dans laquelle on place habituellement le patient pour traiter ce muscle. On traite généralement les patients en procubitus ou en décubitus. Cependant, la palpation optimale de certains muscles s'effectue sur un patient en latérocubitus, ou debout, ou assis. Par exemple, le petit pectoral est le plus souvent traité sur un patient en décubitus. Mais la position idéale pour palper le petit pectoral est sans doute la position assise. La raison en est que la position assise est celle qui permet le mieux au patient de d'abord placer sa main dans le creux lombaire, puis de l'éloigner en arrière (réalisant ainsi une sonnette médiale de la scapula pour activer le petit pectoral) (voir figure 10-80). Pour cette raison et bien qu'on préfère habituellement ne pas faire changer le patient de position au milieu d'une séance de traitement, si la palpation précise est essentielle à l'évaluation et au traitement du patient, il peut être nécessaire de le faire. Pour éviter l'interruption du cours de la séquence de traitement, le thérapeute peut choisir de faire toute l'évaluation palpatoire en début de séance, avant de commencer le traitement.

**ENCADRÉ 2-11**

Souvent, on peut placer le patient dans plusieurs positions pour palper un muscle cible particulier. Bien qu'on considère généralement une des positions comme étant la meilleure pour la palpation d'un muscle donné, certains thérapeutes sont susceptibles d'en préférer une autre. Même si une des positions du patient et une des procédures palpatoires constituent l'approche préférée, il se peut qu'une autre position et une autre procédure marchent mieux chez certains patients. C'est pour cette raison qu'il vaut toujours mieux se montrer créatif et souple quand il est question de palpation musculaire. Plus il y a de positions et de méthodes de palpation dans lesquelles vous êtes à l'aise, plus vous avez de chances d'être efficace quand vous travaillez avec vos patients. Pour chaque palpation musculaire montrée dans la partie III de ce livre, des positions alternatives du patient sont proposées quand elles existent. Souvent, des méthodes palpatoires alternatives sont également présentées.

## Liste récapitulative des directives de palpation musculaire

2

Chacune des directives de palpation musculaire suivantes a déjà été abordée dans ce chapitre. Les 20 directives sont toutes recensées ici sous forme de liste.

1. Connaître les insertions du muscle cible pour savoir où placer les mains.
2. Connaître les actions du muscle cible. Il faudra probablement demander au patient de réaliser l'une d'elles pour contracter le muscle cible afin qu'il puisse être distingué de la musculature adjacente (assurez-vous que vous ne demandez pas au patient de tenir la contraction trop longtemps, ce qui risquerait de fatiguer le muscle ou de provoquer l'inconfort du patient).
3. Réfléchir soigneusement pour choisir exactement l'action articulaire qui isolera le mieux la contraction du muscle cible.
4. Si nécessaire, ajouter une résistance à la contraction du muscle cible du patient (en ajoutant une résistance, n'intercalez aucune articulation qui n'a pas besoin de l'être ; autrement dit, assurez-vous de ne résister qu'à l'action souhaitée du muscle cible).
5. Regarder avant de placer la main palpatoire sur le patient (c'est particulièrement important avec les muscles superficiels).
6. Commencer par trouver et palper le muscle cible à l'endroit le plus facile.
7. Palper en glissant perpendiculairement en travers du corps ou du tendon du muscle cible.
8. Une fois repéré, suivre le trajet du muscle cible à petits pas successifs.
9. À chaque petit pas de la palpation, demander au patient d'alternativement contracter et décontracter le muscle cible et sentir le changement de consistance lorsque le muscle passe d'un état décontracté et mou à un état contracté et dur, et à nouveau à décontracté et mou.
10. Utiliser la connaissance des actions associées pour palper les muscles cibles que sont les rotateurs de la scapula.
11. Utiliser l'innervation réciproque chaque fois que c'est utile pour aider à la palpation du muscle cible (quand vous utilisez l'innervation réciproque, veillez à ce que le patient ne contracte pas le muscle cible trop vigoureusement, sinon, le muscle censé être inhibé risque de se contracter tout de même).
12. Utiliser une pression adaptée. La pression adaptée n'est ni trop forte, ni trop légère.
13. Pour la pression de palpation en profondeur, pénétrer lentement dans les tissus du patient pendant qu'il respire lentement et régulièrement.
14. Une fois maîtrisée la palpation d'un muscle donné, celui-ci peut être utilisé comme repère pour localiser d'autres muscles.
15. Décontracter et détendre passivement le muscle cible quand on le palpe au niveau de ses insertions osseuses.
16. Fermer les yeux en palpant, afin de concentrer toute l'attention sur les doigts palpatoires.
17. Construire une représentation mentale de l'anatomie sous-cutanée du patient quand on palpe.
18. Si le patient est chatouilleux, utiliser une pression ferme et demander au patient de placer une de ses mains sur la main palpatoire.
19. Les ongles des doigts doivent être très courts et lisses.
20. Placer le patient dans une position qui soit optimale pour la palpation musculaire.

## Conclusion

Bien que la science de la palpation musculaire débute avec une connaissance solide des insertions et des actions du muscle cible, transformer la palpation en un art exige bien davantage. L'art de la palpation musculaire implique de tisser la connaissance des insertions et des actions du muscle cible et de toute la musculature adjacente, ainsi que les nombreuses directives énumérées dans ce chapitre, en une approche synthétique qui permet de distinguer le muscle cible des tissus adjacents. Globalement, ce qui est indispensable, ce sont des mains sensibles, une réflexion critique et une volonté de créativité.

## Chapitre 3

# Drapage et manœuvres de base du massage

*Sandy Fritz, Susan Salvo  
et Joseph E. Muscolino*

### Présentation

Ce chapitre traite de deux sujets : le drapage et les manœuvres de massage. La première moitié du chapitre débute par la discussion des principes de drapage. Un abrégé des techniques de drapage est ensuite présenté, qui décrit et illustre comment recouvrir chacune des principales parties du corps. La seconde moitié discute des manœuvres de massage. Les caractéristiques fondamentales du toucher, sous-jacentes à toutes les manœuvres de massage, sont discutées en premier. Les principales manœuvres de massage sont ensuite définies et décrites avec des illustrations.

### Plan du chapitre

Drapage, 20  
Méthodes de drapage, 20  
Abrégé des techniques de drapage, 20

Manœuvres de massage, 23  
Caractéristiques du toucher, 23  
Abrégé des manœuvres de massage, 24

### Objectifs du chapitre

*Après avoir terminé ce chapitre, l'étudiant doit être capable de réaliser les éléments suivants.*

1. Définir les concepts clés de ce chapitre.
2. Expliquer les objectifs et les principes du drapage.
3. Décrire les deux principales méthodes de drapage.
4. Décrire comment recouvrir chacune des principales parties du corps.
5. Énumérer et décrire les sept caractéristiques du toucher.
6. Énumérer et décrire les six principaux types de manœuvres de massage.

### Concepts clés

ballotement  
compression  
direction  
drapage  
drapage enveloppant  
drapage plat  
durée

effleurage  
fréquence  
friction  
glissée  
percussion  
pétrissage  
pression statique

profondeur de pression  
rythme  
tapotement  
traction  
vibration  
vitesse



Drapage

3

Introduction au drapage

Le **drapage** consiste essentiellement à recouvrir le corps avec un drap; il permet au patient d’être déshabillé pour recevoir le massage. Le drapage assure deux objectifs principaux : (1) protéger l’intimité du patient et son sens de la sécurité, et (2) réchauffer. Les outils de drapage les plus souvent employés sont les draps et les serviettes.

Principes du drapage

Il existe de nombreuses méthodes de drapage différentes; mais toutes appliquent les principes suivants.

- o Tout le matériel de drapage réutilisable doit être fraîchement lavé pour chaque patient. Les linges jetables doivent être changés pour chaque patient puis jetés dans le respect des normes.
- o Seule la zone massée est découverte. Dans la plupart des cas, après avoir arrangé le matériel de drapage de manière à exposer la zone à masser, le matériel de drapage reste en place.
- o Utiliser toujours un linge de base (habituellement un drap) sous le patient.
- o Le drapage peut être fixé en le repliant sous le corps du patient.
- o Si la manœuvre destinée à installer le linge est ressentie comme invasive par le patient, en particulier quand on le plie sous une partie du corps ou autour, demander au patient d’aider au placement du linge pour ménager sa pudeur.
- o Les méthodes de drapage doivent garder le patient couvert quelle que soit sa position, y compris la position assise.
- o Les parties génitales ne sont jamais découvertes.
- o Chez les femmes, la zone des seins n’est pas découverte pendant le massage de routine à objectif de bien-être. Un massage spécifique du sein, supervisé par un médecin agréé, peut requérir des procédures de drapage spéciales.

Méthodes de drapage

Les deux types de drapage de base sont le drapage plat et le drapage enveloppant.

Méthodes de drapage plat

Avec le **drapage plat**, un linge du dessus, habituellement un drap, est placé sur le patient. Le linge du dessus, et parfois celui du dessous, est déplacé de différentes manières pour couvrir et découvrir la zone à masser.

Drapage enveloppant

Le **drapage enveloppant** peut être fait avec deux serviettes ou avec un drap et une serviette (une taie d’oreiller peut remplacer la serviette). Ces linges sont enveloppés et mis en forme autour du patient. Ce type de drapage est très utile pour couvrir efficacement et masquer la région génitale et les fesses. Pour les femmes, un linge de poitrine séparé (habituellement une serviette ou une taie d’oreiller) peut être utilisé pour couvrir les seins quand on s’occupe de l’abdomen.

Alternative au drapage

Comme alternative au drapage, le patient peut porter un maillot de bain ou un short et une chemise souple. Un linge du dessous (drap) est placé sur la table ou le tapis de sol. Un linge du dessus est à disposition si le patient se refroidit pendant le massage.

Abrégé des techniques de drapage

Le tableau 3-1 présente un abrégé des techniques de drapage. Une description et une illustration de la façon de couvrir chacune des principales parties du corps sont proposées.

TABLEAU 3-1	
Techniques de drapage	
Position	Description
Dos, en procubitus	Le patient est en procubitus et le drap du dessus est replié pour exposer le dos (figure 3-1).








Figure 3-1

**TABLEAU 3-1**

**Techniques de drapage—*Suite***

Position	Description	
Fesse et membre inférieur, en procubitus	En procubitus, la fesse et le membre inférieur sont découverts en repliant le drap du dessus sur et autour des parties intimes et en le fixant sous le membre inférieur à masser. Le drap du dessous peut être replié au-dessus pour recouvrir davantage afin de maintenir la chaleur (figure 3-2).	
		Figure 3-2
Membre supérieur, en procubitus	En procubitus, le drap du dessus est replié en diagonale pour accéder au membre supérieur (figure 3-3).	
		Figure 3-3
Membre inférieur, en décubitus	En décubitus, le membre inférieur est découvert en repliant le drap du dessus et en l'enveloppant autour des parties intimes (figure 3-4, A).	
		Figure 3-4, A
	Une variante pour protéger la région de l'aîne est de faire tourner le drap du dessus entre les cuisses, au-dessus puis sous les fesses (figure 3-4, B).	
		Figure 3-4, B

(Suite)

**TABLEAU 3-1**



**Techniques de drapage—*Suite***

Position	Description	
3 Membre supérieur, en décubitus	En décubitus, on expose le membre supérieur en le sortant de sous le drap du dessus puis en le plaçant par-dessus le drap (figure 3-5).	
		Figure 3-5
Abdomen, en décubitus	La région abdominale est exposée sur la patiente en décubitus. Le thérapeute utilise une serviette ou une taie d'oreiller (le grand format est préférable) pliée horizontalement comme un haut de bikini. Sur cette photo, le linge du dessus qui couvre la partie inférieure du corps s'arrête aux épinos iliaques antérieures (figure 3-6).	
		Figure 3-6
Cou et épaule, en décubitus	Le drap du dessus est replié vers le bas juste en dessous des clavicules pour exposer les insertions proximales des muscles sternocléidomastoïdiens et pour laisser couverts les seins de la patiente. Remarque : sur cette photo, le thérapeute profite de ce drapage pour s'occuper des points gâchettes de ces muscles tout en soutenant la base du crâne avec l'autre main (figure 3-7).	
		Figure 3-7
Dos en latérocubitus	Pour exposer le dos d'une patiente en latérocubitus, le thérapeute utilise le drapage enveloppant. Pour maintenir le drap en place et couvrir les seins, le thérapeute incorpore une serviette pliée horizontalement de façon à fixer le bord supérieur du drap. Un coussin ou une serviette roulée est placé sous la tête afin de maintenir le rachis en alignement neutre. On peut aussi donner à la patiente un oreiller à placer devant le tronc et à « étreindre ». Cela apporte plus de sécurité et d'intimité (figure 3-8).	
		Figure 3-8
Membre supérieur, en latérocubitus	Pour accéder au membre supérieur d'une patiente en latérocubitus, sortez le membre supérieur de dessous le drap, puis arrangez le drap afin de couvrir les seins. Pour le confort de la patiente, le membre supérieur exposé peut être placé sur un coussin enveloppé. Remarquez que le cou est placé sur un coussin, afin de maintenir le rachis en alignement neutre (figure 3-9).	
		Figure 3-9



TABLEAU 3-1

Techniques de drapage—*Suite*

Position	Description	
Membre inférieur (celui qui ne repose pas sur la table), en latérocubitus	Chez un patient en latérocubitus, pour accéder au membre inférieur qui ne repose pas sur la table, découvrez la région, ramassez le tissu puis pliez-le autour de la partie supérieure de la cuisse. Assurez-vous que l'articulation du genou est fléchie d'environ 90°. Pour le confort du patient, le membre inférieur découvert peut être placé sur un coussin enveloppé (figure 3-10).	
Membre inférieur (celui qui repose sur la table), en latérocubitus	Chez un patient en latérocubitus, pour accéder au membre inférieur qui repose sur la table, découvrez la région, ramassez le tissu puis pliez le drap en l'enroulant autour de l'extrémité supérieure de la cuisse. L'articulation du genou est légèrement fléchie. Pour le confort du patient, une serviette roulée peut être placée sous sa cheville. Remarquez que l'autre membre inférieur reste couvert et soutenu par un coussin enveloppé (figure 3-11).	

3

Manœuvres de massage

Introduction aux manœuvres de massage

L'administration d'un massage implique de toucher le corps pour manipuler les tissus mous, influencer le mouvement des fluides corporels et stimuler les réactions neuro-endocriniennes. Au cours d'une séance de massage, on emploie de nombreuses manœuvres différentes. Cependant, le toucher des manœuvres est plus fondamental que les manœuvres elles-mêmes. Selon la classification du massage par la pionnière qu'est Gertrude Beard, ainsi que d'après les tendances actuelles du massage thérapeutique, le toucher d'une manœuvre de massage peut être identifié par les sept caractéristiques suivantes : profondeur de la pression, traction, direction, vitesse, rythme, fréquence et durée. Chacune de ces sept caractéristiques est décrite. Après leur description, un abrégé des principales manœuvres de traitement employées dans le massage thérapeutique est présenté, avec une brève description et illustration de chaque manœuvre.

Caractéristiques du toucher

Profondeur de la pression

La **profondeur de la pression**, ou la force compressive du massage, peut être légère, modérée, ou profonde.

La plupart des zones corporelles sont constituées de quatre couches tissulaires principales. Ces couches sont la peau, les fascias superficiels, les couches musculaires et les différentes enveloppes aponévrotiques. Une dysfonction est susceptible de se développer dans tout ou partie de ces couches. Quand la dysfonction est superficielle, habituellement, la profondeur de pression nécessaire est légère. Quand la dysfonction se situe dans les couches profondes, une pression plus appuyée est généralement indispensable. La pression doit être exercée à travers chaque couche successive, pour atteindre les couches plus profondes, sans dommage ni inconfort pour les tissus superficiels. Plus la pression est profonde, plus la base de contact requise à la surface du corps est large. Quelle que soit la dysfonction du tissu mou à traiter, comme un point gâchette ou une contracture,

le thérapeute applique le niveau de pression adapté pour atteindre le lieu de la dysfonction. Il convient de noter que la pression, du fait qu'elle comprime les tissus, modifie également la circulation des fluides à l'intérieur du corps.

## 3

### Traction

La **traction** décrit la quantité de tension (étirement) exercée sur le tissu. La traction est une composante du massage du tissu conjonctif dans lequel une couche tissulaire est tractée/tirée sur une couche adjacente, contribuant ainsi à rompre les adhérences. La traction est également employée au cours de l'évaluation palpatoire des différentes dysfonctions des tissus mous, afin d'identifier les zones de liberté ou de restriction de mouvement à l'intérieur des tissus. La *liberté* se rencontre quand le tissu bouge librement et facilement; la *restriction* de mouvement survient quand le tissu est perçu comme collant, cartonné ou épais.

### Direction

La **direction** peut s'orienter du centre du corps vers l'extérieur (centrifuge), ou des extrémités vers le centre du corps (centripète). En outre, la direction peut être longitudinale, le long d'un muscle en suivant la direction de ses fibres; transversale, croisant la direction des fibres; ou circulaire. La direction joue un rôle en agrandissant et allongeant des tissus mous qui présentent des dysfonctions, ou dans les méthodes qui influencent le mouvement du sang et de la lymphe.

### Vitesse

La **vitesse** est l'allure à laquelle les méthodes de massage sont appliquées. La vitesse d'une manœuvre peut être rapide, lente ou variable, en fonction des exigences du tissu à traiter et de l'état du patient (plus rapide et plus dynamisante dans les situations qui réclament une stimulation, plus lente et plus rythmée quand des influences apaisantes sont requises).

### Rythme

Le **rythme** se rapporte à la régularité de l'application de la technique. Si la méthode est appliquée à intervalles réguliers, elle est considérée comme égale ou rythmique. Si la méthode est décousue ou irrégulière, elle est considérée comme irrégulière ou sans rythme. Le massage rythmique a tendance à être plus apaisant, en particulier s'il est effectué lentement et avec une pression douce à modérée. Les manœuvres sans rythme, en particulier les ébranlements et les secousses arythmiques, ont tendance à être plus stimulantes.

### Fréquence

La **fréquence** est le nombre de fois qu'une méthode de traitement est répétée dans un cadre de temps limité. Cet aspect se rapporte au nombre de fois qu'on répète une manœuvre, comme une pression ou une glissée. Généralement, le masseur répète chaque manœuvre trois ou cinq fois avant de se déplacer ou de passer à une autre manœuvre. Bien que chaque application d'une manœuvre soit thérapeutique par définition, le thérapeute doit, en même temps qu'il traite, évaluer l'état de santé des tissus du patient. Si la dernière manœuvre de massage lui indique une dysfonction résiduelle, la fréquence peut être accrue et des manœuvres supplémentaires peuvent être réalisées sur ce tissu.

### Durée

La **durée** a deux aspects. Elle peut signifier le temps que dure la séance, ou le temps pendant lequel une manœuvre donnée, ou une

autre application thérapeutique comme un étirement, est exercée sur le même site. Typiquement, la durée d'administration d'une manœuvre donnée est d'environ 30 ou 60 secondes. Certains protocoles de traitement requièrent moins ou plus de temps.

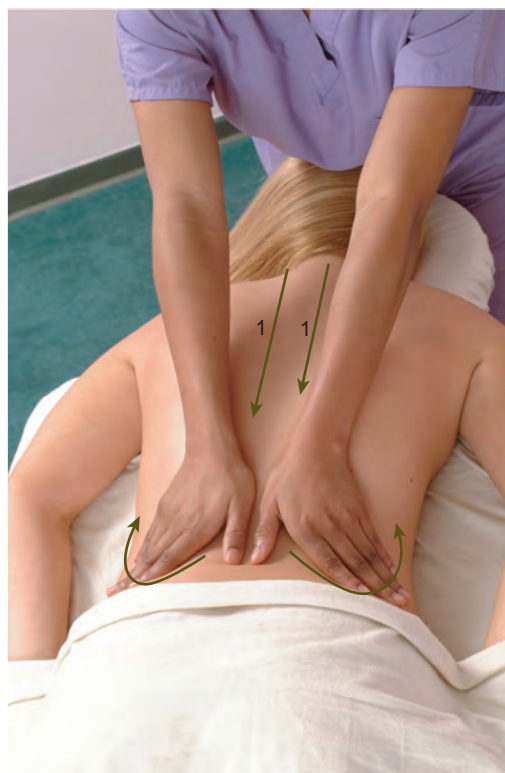## Abrégé des manœuvres de massage

Voici la description des six principaux types de manœuvres de massage thérapeutique : glissée, pétrissage, friction, pression statique, percussion et vibration.

### Glissée

Une manœuvre de **glissée** (historiquement connue comme l'*effleurage*) est une manœuvre longue et large généralement exercée en suivant la direction des fibres musculaires. On peut également la réaliser transversalement par rapport aux fibres musculaires. Dans ce cas, on l'appelle souvent *glissée transversale*.

Dans cet exemple de glissée (figure 3-12), la thérapeute part du haut du dos de la patiente et applique une pression par l'intermédiaire de la paume de ses mains, de part et d'autre des processus épineux, jusqu'à arriver au sacrum. Les mains se séparent alors et glissent en sens inverse jusqu'au haut du dos, en utilisant juste le poids des mains. On maintient le contact avec la peau de la patiente en passant du pousser au tirer ainsi qu'entre chaque répétition.



**Figure 3-12** Exemple de glissée n° 1 : longue manœuvre de glissée le long du dos.

Sur la figure 3-13, la patiente est en décubitus, la tête et le cou tournés d'un côté. La pression est appliquée avec le poing, de l'occiput à l'acromion puis de l'acromion à l'occiput. Au niveau des vertèbres cervicales, la pression se concentre sur la gouttière paravertébrale. Au niveau de la face supérieure de l'épaule, la pression se concentre sur la partie la plus charnue du trapèze supérieur.

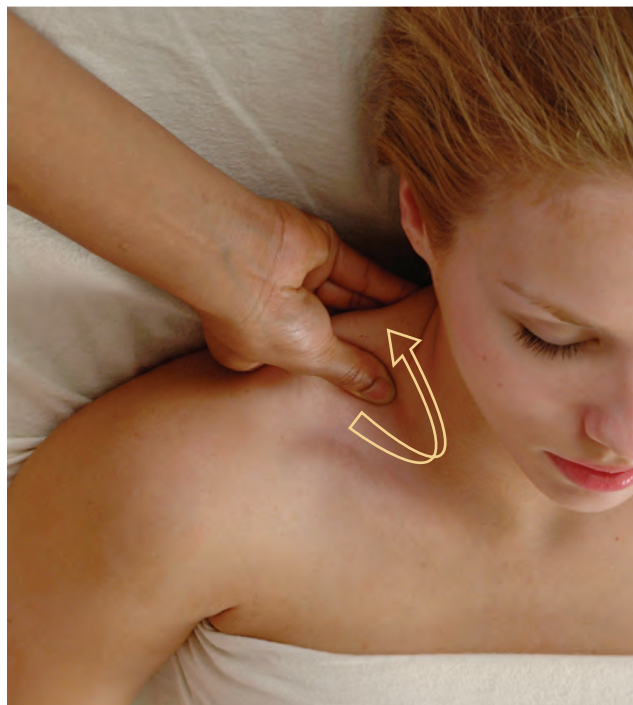

**Figure 3-13** Exemple de glissée n° 2 : glissée le long du cou et de l'épaule.

### Pétrissage

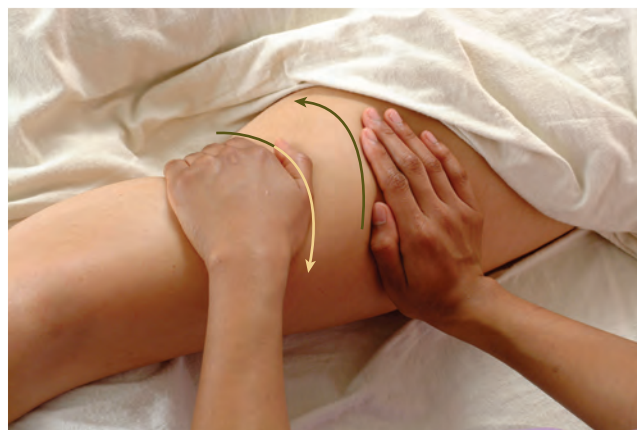Une manœuvre de pétrissage soulève le tissu, puis le tissu est pressé à pleine main au fur et à mesure qu'il s'échappe de la main en roulant, pendant que l'autre main se prépare à soulever du tissu supplémentaire et répète l'opération. Le pétrissage de la peau est une variante de la manœuvre de pétrissage.

La thérapeute se place entre la tête de la patiente et son épaule. Cela l'aide à conserver son articulation du poignet aussi rectiligne que possible. Le trapèze supérieur est comprimé, soulevé, puis relâché (figure 3-14).



**Figure 3-14** Exemple de pétrissage n° 1 : pétrissage du trapèze supérieur à une main.

Sur la figure 3-15, la patiente est en décubitus pendant que la thérapeute pétrit la cuisse gauche de la patiente. Les mains se déplacent en sens opposé. Une main exerce une force vers l'avant pendant que l'autre tire vers l'arrière. Le tissu situé sous les mains de la thérapeute est pressé, tordu et serré. Les mains se croisent au milieu de la manœuvre.



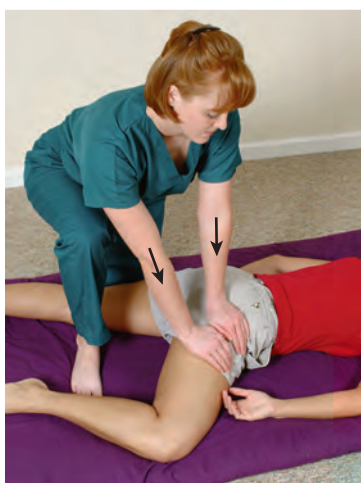**Figure 3-15** Exemple de pétrissage n° 2 : pétrissage bimanuel de la partie antérieure de la cuisse.



### Pression statique

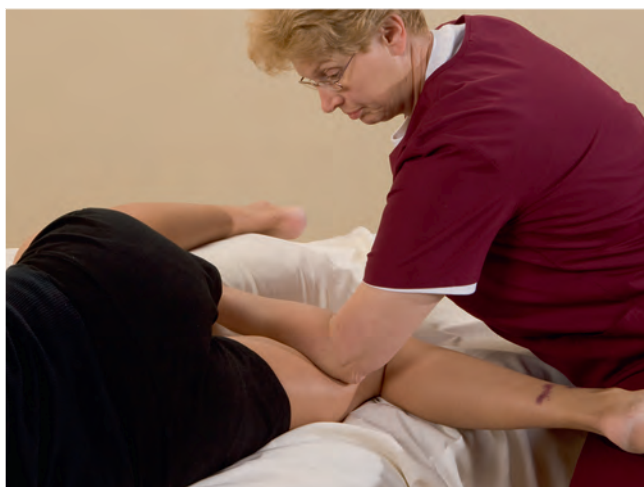Une manœuvre de **pression statique** dirige la pression vers le bas à l'intérieur des tissus, à un angle de 90° avec la surface de la partie du corps que l'on travaille (figure 3-16). Une manœuvre de pression statique étale ou déplace les couches tissulaires superficielles. Elle est souvent réalisée avec un « pompage » dans lequel la pression est graduellement accrue au fil de la manœuvre.

La pression statique peut être réalisée avec les deux mains agissant simultanément. Dans cet exemple, la patiente habillée est couchée en procubitus sur un tapis de sol recouvert d'un drap. Son articulation de hanche droite est en rotation latérale, de manière à raccourcir les muscles visés. La thérapeute se place au-dessus de la patiente afin de pouvoir utiliser le poids de son corps. Elle place ses mains sur les muscles fessiers et s'appuie dessus, en exerçant des manœuvres de pression statique rythmiques pour détendre les muscles.



**Figure 3-16** Exemple de pression statique n° 1 : pression bimanuelle de la région fessière.

Sur la figure 3-17, la pression statique est exercée vers le bas à l'intérieur de la musculature de la face médiale de la cuisse, à un angle de 90°. La thérapeute se penche en avant et utilise son avant-bras pour réaliser la pression statique à l'intérieur de la musculature.

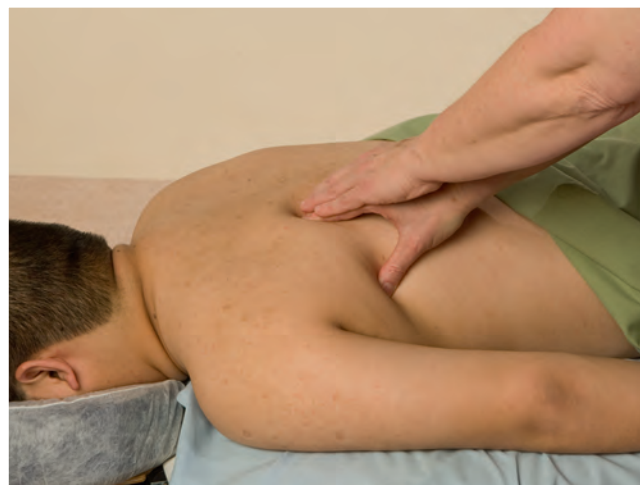

**Figure 3-17** Exemple de pression statique n° 2 : pression statique de l'avant-bras sur la partie médiale de la cuisse.

### Friction

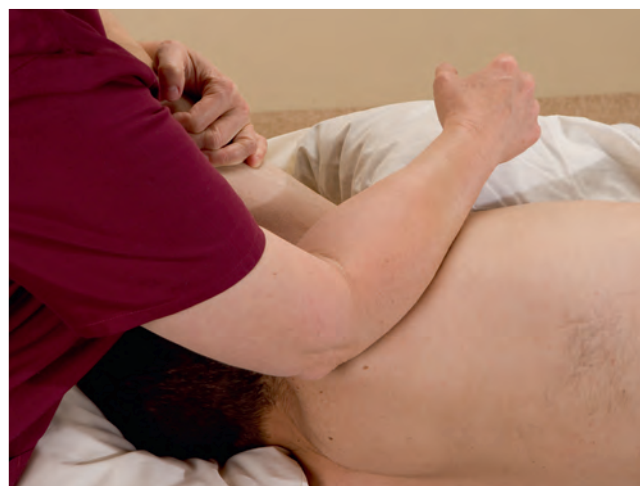Une manœuvre de **friction** mobilise les tissus sous-cutanés. Le mouvement est produit en commençant par une pression statique spécifique, modérée à profonde. Pour une friction transversale ou en croisant les fibres, les tissus superficiels sont mobilisés d'arrière en avant, en travers des fibres des tissus plus profonds. Pour produire une friction circulaire, les tissus sont mobilisés en cercle.

Sur la figure 3-18, la thérapeute entrecroise (double appui) la pulpe de ses doigts et exerce la friction sur les tissus proches du bord médial de la scapula.



**Figure 3-18** Exemple de friction n° 1 : contact manuel en double appui, friction sur le dos.

Sur la figure 3-19, la friction est exercée par l'intermédiaire d'un contact plus large mais toujours ciblé. La thérapeute utilise le bord ulnaire de son avant-bras. Le patient est en latérocubitus et la friction s'adresse au muscle grand dorsal.

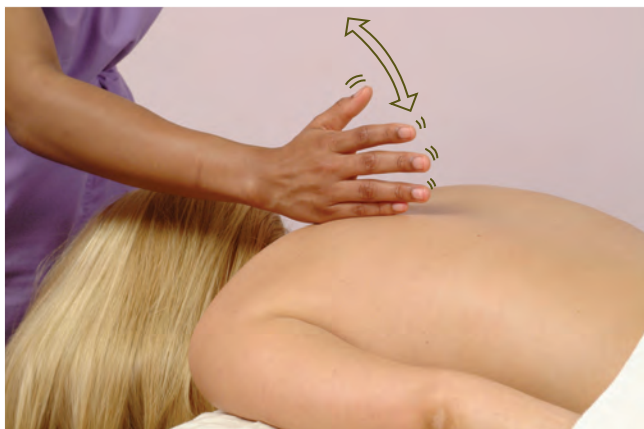

**Figure 3-19** Exemple de friction n° 2 : contact par l'avant-bras, friction sur le dos.

### Percussion

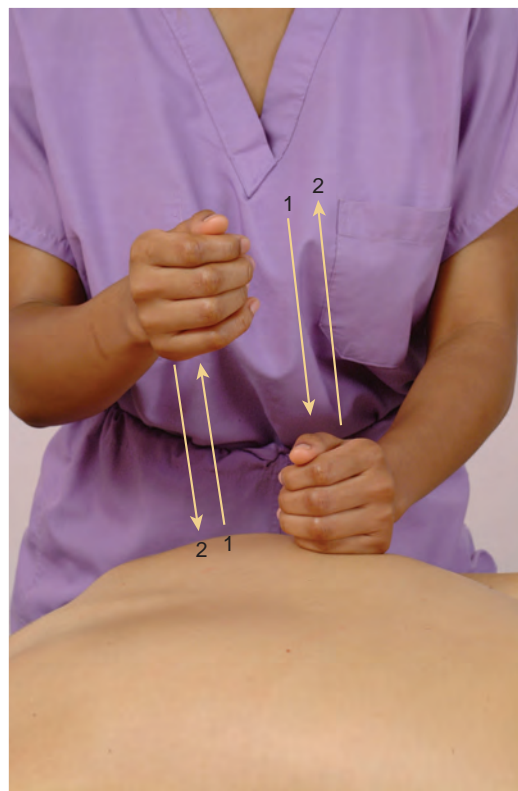Une manœuvre de **percussion** (historiquement appelée **tapotement**) est un battement contrôlé des bras ou des avant-bras alors que les poignets fouettent l'air en arrière et en avant et que les mains frappent les tissus du patient. Les différentes méthodes incluent les claquements, les tapotements, les hachures, le martèlement et les percussions avec les poings. Les percussions peuvent aussi être classées comme mouvements d'**oscillation**.

Sur la figure 3-20, on voit le bord ulnaire d'une main en train de frapper la partie supérieure du dos de la patiente. Les doigts sont légèrement écartés pendant qu'ils se soulèvent. Au moment du contact, l'élan de la manœuvre entraîne chaque doigt à toucher celui situé au-dessus, créant ainsi un léger effet vibratoire. On peut utiliser les deux mains au lieu d'une seule.



**Figure 3-20** Exemple de percussion n° 1 : hachures sur le haut du dos.

Sur la figure 3-21, la thérapeute est debout à côté d'un patient en procubitus et utilise les bords ulnaires de ses deux poings souples pour frapper la partie supérieure du dos du patient. On peut également employer les jointures d'un poing souples pour faire des percussions sur le dos.

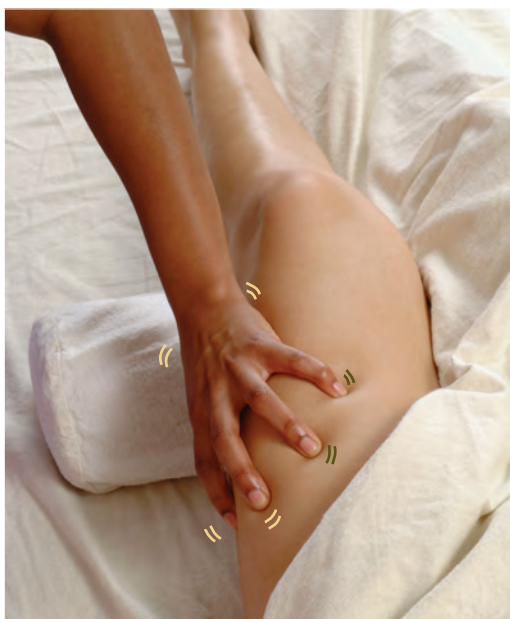

**Figure 3-21** Exemple de percussion n° 2 : percussion à poings souples sur le haut du dos.

**Vibration**

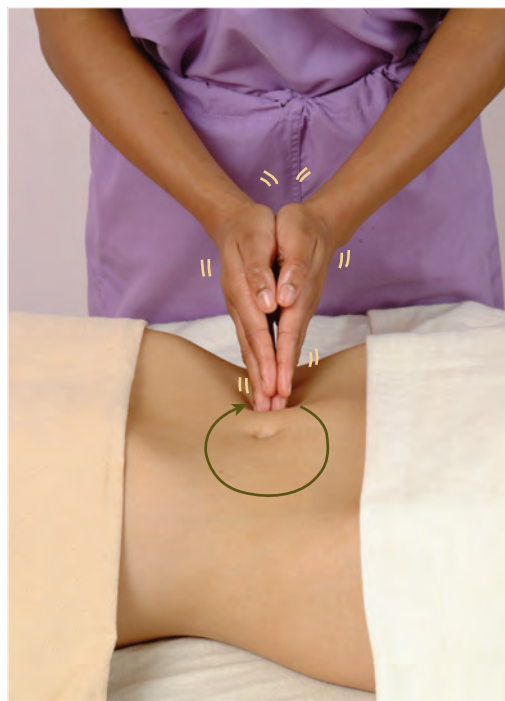Une manœuvre de **vibration** commence avec une pression statique. Une fois la profondeur de la pression obtenue, la main tremble/vibre et transmet l'action aux tissus environnants. Le ballotement est un mouvement plus ample et plus saccadé; il est habituellement exercé sur les membres du patient. Les vibrations peuvent aussi être classées dans les mouvements d'oscillation.

Sur la figure 3-22, la patiente est en décubitus, un coussin enveloppé placé sous l'articulation du genou. Des mouvements de ballotement vibratoire répétitifs sont utilisés pour détendre les muscles de la cuisse. La thérapeute se sert de la face palmaire complète de sa main pour comprimer légèrement et soulever les tissus de la patiente avant de commencer les mouvements de ballotement vibratoire.



**Figure 3-22** Exemple de vibration n° 1 : vibration sur la cuisse.

Sur la figure 3-23, la patiente est en décubitus et la thérapeute est debout à côté d'elle. Pour s'adresser à l'abdomen, un drap recouvre la partie inférieure du corps et une taie d'oreiller pliée horizontalement couvre la poitrine. Les mouvements vibratoires commencent dans les bras de la thérapeute et sont transmis aux tissus de la patiente par l'intermédiaire de l'extrémité des trois derniers doigts. Les vibrations sur l'abdomen sont susceptibles de contribuer à stimuler le péristaltisme intestinal.



**Figure 3-23** Exemple de vibration n° 2 : vibration sur l'abdomen.

Les photographies de ce chapitre sont de Salvo S : *Massage therapy : principles and practice*, ed 3, St Louis, 2008, Saunders, et de Fritz S : *Mosby fundamentals of therapeutic massage*, ed 4, St Louis, 2009, Mosby.



## Chapitre 4

# Mécanique du corps à l'usage du thérapeute manuel\*

### Présentation

Ce chapitre propose un ensemble de 10 directives destinées à créer les conditions d'une mécanique du corps respectueuse de la santé, pendant l'administration d'un massage ou d'autres formes de thérapie corporelle. Ces directives nous aident à travailler avec une efficacité maximale, en montrant et expliquant comment faire en sorte que les lois de la physique travaillent pour nous plutôt que contre nous. Ces 10 directives sont divisées en trois catégories principales : (1) matériel, (2) positionnement du corps et (3) exécution de la manœuvre de massage.

La section consacrée au matériel discute de l'importance de la hauteur et de la largeur de la table ainsi que de la qualité et de la quantité de lubrifiant utilisé. Notre discussion sur le positionnement du corps décrit comment incliner correctement le corps, aligner les pieds, la tête et disposer les articulations du membre supérieur. La section sur l'exécution de la manœuvre de massage explique l'importance de produire la force à partir des gros muscles proximaux du corps au lieu des petits muscles distaux, comment déterminer la direction optimale de la ligne de force et les avantages qu'il y a à utiliser un contact large ainsi qu'un contact en double appui, chaque fois que c'est possible. L'objectif de ces directives est d'aider le thérapeute manuel à travailler plus intelligemment au lieu de travailler plus dur.

### Plan du chapitre

Introduction, 30

Catégorie 1 : matériel, 30

Catégorie 2 : positionnement du corps, 32

Catégorie 3 : exécution de la manœuvre  
de massage, 39

Résumé, 43

### Objectifs du chapitre

*Après avoir terminé ce chapitre, l'étudiant doit être capable de réaliser les éléments suivants.*

1. Définir les concepts clés de ce chapitre.
2. Expliquer l'importance de la hauteur et de la largeur de la table pour la production efficace d'une force.
3. Comparer l'utilisation d'une force interne et d'une force externe pour exercer une pression.
4. Expliquer l'importance du lubrifiant pour l'application de la force.
5. Comparer et opposer les mérites respectifs de se pencher dos rond et de se pencher en fléchissant les membres inférieurs.
6. Discuter le concept d'alignement du centre du corps pour la production d'une force.
7. Discuter la relation entre la position du pied et la production d'une force.
8. Énumérer et discuter les trois positions des pieds.
9. Discuter de l'importance de la posture du cou et de la tête.
10. Expliquer l'importance de l'alignement des articulations pendant l'exécution d'un massage.
11. Discuter l'importance de la production proximale de force par rapport à la production distale.
12. Discuter l'importance de la direction de la force d'une manœuvre de massage.
13. Discuter l'importance d'utiliser un contact large sur le patient, par rapport à un contact restreint.
14. Expliquer pourquoi un contact en double appui constitue une aide.

\*Ce chapitre est une adaptation de Muscolino JE : Work smarter, not harder : body mechanics for massage therapists, *Massage Ther J Winter* : 2-16, 2006. Photos de Yanik Chauvin.

**Concepts clés**

alignement du centre du corps  
appui longitudinal  
appui-pieds décalés  
articulations alignées  
autosoutien  
contact  
contact en double appui  
direction de la force  
force externe  
force interne

forces de compression articulaire  
ligne de force  
lubrifiant  
mécanique du corps  
penché dos rond  
penché membres inférieurs fléchis  
penché membres inférieurs fléchis, tronc incliné en avant  
penché membres inférieurs fléchis, tronc vertical  
poids

position de déverrouillage  
position de la tête  
position de verrouillage  
position pieds alignés  
position pieds décalés  
pression  
production distale de la force  
production proximale de la force  
renforcer le contact

4

**Introduction**

Quelle que soit la technique employée, l'essence de toutes les formes de thérapie corporelle physique est l'exercice d'une **pression** – en d'autres termes d'une force – sur les tissus de nos patients. L'efficacité avec laquelle nous accomplissons cela est cruciale, non seulement pour la qualité de la prise en charge thérapeutique de nos patients, mais aussi pour notre propre santé et notre longévité dans ce métier. Pour évaluer l'efficacité avec laquelle notre corps travaille, nous devons étudier la mécanique de notre corps; par conséquent, ce domaine s'appelle la **mécanique du corps**.

Comprendre et appliquer les fondamentaux d'une bonne mécanique du corps est simple. Il nous faut appliquer les lois de la physique à notre corps. Les mêmes lois physiques qui régissent tout phénomène physique, incluant la lune et les étoiles, gouvernent les forces produites par notre corps et celles auxquelles il est soumis. Si nous travaillons selon ces lois de la physique, nous sommes en mesure de produire de plus grandes forces avec moins de fatigue, de travailler sur nos patients sans effort et d'imposer moins de contraintes à notre corps. Mais si nous ne tenons pas compte des lois de la physique, il nous sera plus fatigant de produire la puissance nécessaire à notre travail et notre corps subira plus de contraintes susceptibles de nous blesser.

Malheureusement, dans le monde de la thérapie manuelle, on n'accorde pas assez d'attention à l'étude de la mécanique du corps. Le résultat, c'est que de nombreux jeunes diplômés, tout comme les thérapeutes établis, n'ont souvent pas les moyens de travailler les tissus profonds sans **muscler** le massage au prix d'un effort excessif. Au lieu de travailler plus intelligemment, ils travaillent plus dur, avec pour résultat un grand nombre de lésions. Nombre de ces lésions obligent des thérapeutes, par ailleurs compétents et efficaces, à abandonner prématurément ce domaine. En outre, de nombreux thérapeutes quittent le métier non pas à cause de blessures manifestes, mais en raison du surmenage physique engendré par le côté physique de la pratique régulière du massage. Prodiguer un massage et s'adresser aux tissus peut être une tâche éprouvante, particulièrement si c'est fait avec une mauvaise technique!

Le but de ce chapitre est de proposer un ensemble de 10 directives destinées à créer les conditions d'une mécanique du corps respectueuse de la santé. Le respect d'une bonne mécanique du corps est constamment important; mais il devient crucial quand on effectue un travail sur des tissus profonds, ce qui exige une production de pression plus élevée et en plus grande quantité. Pour cette raison, ces directives sont particulièrement recommandées aux praticiens de thérapie corporelle qui pratiquent de façon régulière un travail sur les tissus profonds. Bien que ce chapitre ne traite pas tous les aspects et facettes de la mécanique du corps à l'usage des praticiens de thérapie corporelle, il fournit un nombre conséquent de bases essentielles. Aussi important qu'il soit de suivre les règles et directives, restez conscients que la thérapie corporelle n'est pas seulement une science,

mais que c'est aussi un art. Par conséquent, les directives qui suivent doivent être intégrées au style personnel du thérapeute.

**Catégorie 1 : matériel****Directive n° 1 : diminuer la hauteur de la table**

La hauteur de la table est sans doute le facteur numéro un qui détermine l'efficacité de la production de la force du thérapeute. La hauteur adaptée de la table est déterminée par une combinaison de facteurs, dont les suivants :

- o taille du thérapeute
- o taille du patient
- o installation du patient sur la table (décubitus, procubitus, latérocubitus)
- o technique employée

Quand il s'agit de produire et d'exercer une force avec moins d'effort, la table doit être basse. Baisser la table permet au thérapeute d'utiliser le poids de son corps pour engendrer de la force. Le **poids** est simplement la mesure de la force qu'exerce la pesanteur sur la masse. Étant donné que la pesanteur est une **force externe** qui ne se fatigue jamais, pourquoi ne pas en tirer avantage?

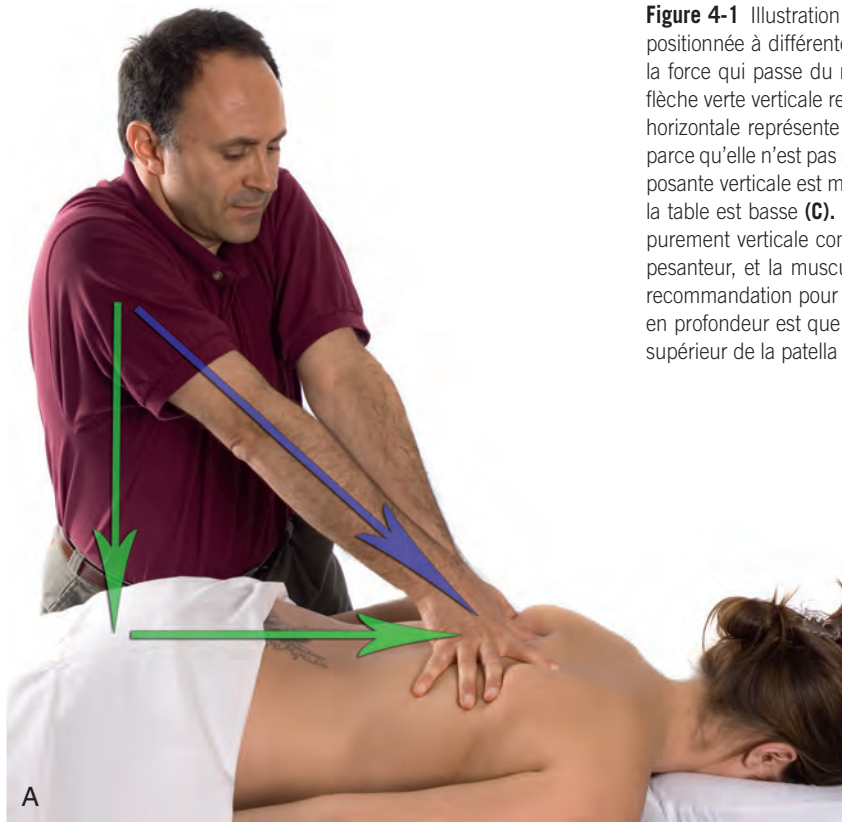Quand un thérapeute produit une force pour travailler sur un patient, cette force peut être produite de deux façons, de manière interne à l'intérieur du corps par les muscles, ou de manière externe à partir de la pesanteur. La production d'une **force interne** par la musculature exige un effort de notre part et peut être fatigante. Cependant, la production de force par la pesanteur ne demande aucun effort. Si le but est de produire une force avec le minimum d'effort possible, il est souhaitable d'exploiter la pesanteur autant que possible. Mais la pesanteur n'agit pas horizontalement, ni en diagonale. Elle ne s'exerce que verticalement, ou vers le bas. Par conséquent, elle n'est utile que si le poids du corps du thérapeute est littéralement au-dessus du patient. Cela suppose que le patient soit placé au-dessous du thérapeute; d'où la nécessité d'une table basse.

**ENCADRÉ 4-1**

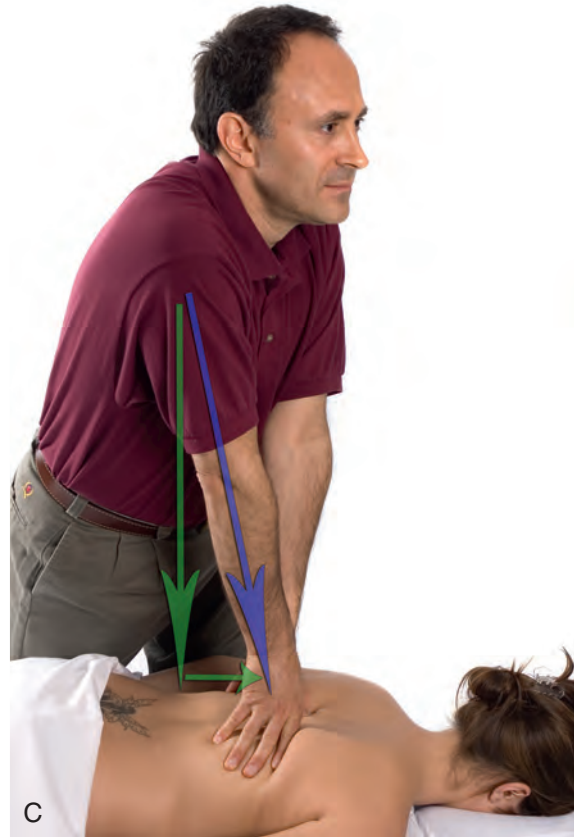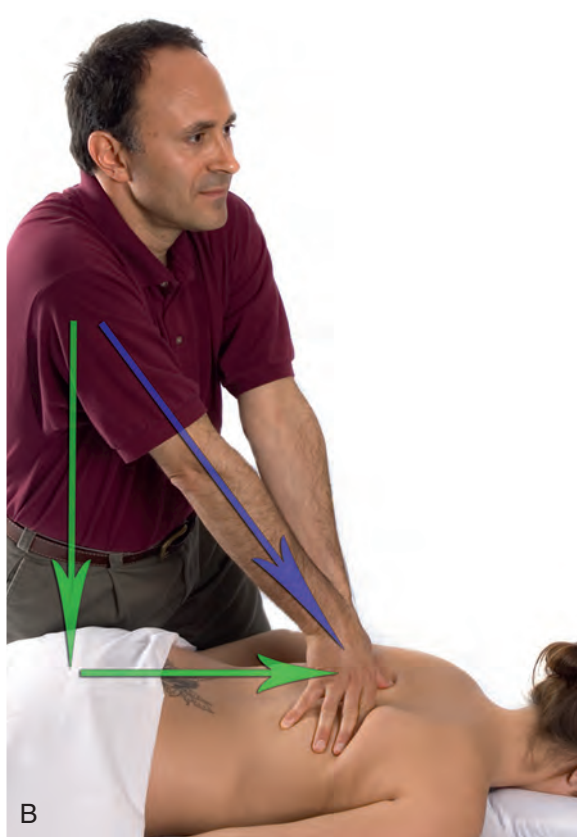
Bien qu'il n'y ait pas de hauteur de table idéale, la règle, pour un travail en profondeur, est que le dessus de la table ne soit pas plus haut que le bord supérieur de la patella (articulation du genou) du thérapeute.

Le patient étant situé au-dessous du thérapeute, celui-ci n'a pas besoin de fournir beaucoup d'efforts (figure 4-1); il lui suffit de





**Figure 4-1** Illustration d'un thérapeute travaillant sur une patiente, la table étant positionnée à différentes hauteurs. Sur chaque photo, la flèche bleue représente la force qui passe du membre supérieur du thérapeute jusqu'à la patiente, et la flèche verte verticale représente la composante due à la pesanteur (la flèche verte horizontale représente la force du poids du corps du thérapeute qui est perdue parce qu'elle n'est pas strictement verticale). Remarquez que le vecteur de la composante verticale est moindre quand la table est haute (**A**), et est supérieur quand la table est basse (**C**). Idéalement, si la ligne de force du thérapeute est presque purement verticale comme en **C**, presque toute la force peut être délivrée par la pesanteur, et la musculature du thérapeute a peu d'effort à fournir. Une bonne recommandation pour déterminer la hauteur de table adaptée au travail tissulaire en profondeur est que le dessus de votre table ne soit pas plus haut que le bord supérieur de la patella (l'articulation du genou).





s'appuyer sur le patient, laissant le poids de son corps exercer une pression forte et profonde. Étant donné que la partie la plus lourde du corps se situe en son centre (c'est-à-dire le tronc et le bassin), ce sont le tronc et le bassin qui doivent se trouver au-dessus du patient quand le thérapeute s'appuie sur le patient.

Quand on exerce une pression profonde en s'appuyant sur le patient, il est important que le thérapeute conserve une position d'autosoutien. Cela veut dire que, même si le thérapeute s'appuie sur le patient, si celui-ci bouge ou si le thérapeute a besoin d'interrompre

4

#### ENCADRÉ 4-2

Pour essayer chez vous le principe de la hauteur de la table, placez un pèse-personne sur une chaise ou une table de massage, à des hauteurs variées. À chaque hauteur, appuyez-vous simplement sur le pèse-personne et lisez la force que vous exercez dessus (figure 4-2). Si le pèse-personne est suffisamment bas pour que vous soyez directement au-dessus, notez combien de pression vous pouvez produire sans effort en vous appuyant passivement dessus. Essayez de reproduire le même chiffre avec un effort musculaire, quand le pèse-personne se trouve sur une surface plus haute. La différence d'effort requis est la différence de travail que le thérapeute doit fournir. Multipliez cela par le nombre de minutes ou d'heures que le thérapeute travaille par semaine/mois/année et vous apprécierez l'effet cumulatif qu'a une table positionnée trop haut.



**Figure 4-2** Démonstration d'une méthode facile, utilisant un pèse-personne ordinaire, pour déterminer l'effort nécessaire pour exercer une force dans le corps d'un patient, à différentes hauteurs de table. C'est en plaçant la balance plus bas et simplement en s'appuyant dessus qu'on obtient la plus grande pression avec le moins d'effort.

sa pression sur le patient, il doit pouvoir rapidement cesser de s'appuyer dessus, retrouver son équilibre et être en mesure de soutenir à nouveau son corps. Travailler à partir d'une position d'autosoutien permet de conserver le contrôle et l'équilibre du thérapeute, augmentant ainsi l'efficacité de la séance autant que le confort du patient. Cet autosoutien peut être conservé grâce à un appui solide et stable des membres inférieurs (cela sera abordé de façon plus approfondie dans la directive n° 5).

En plus de la hauteur de la table, il faut tenir compte de sa largeur. Plus elle est large, plus il est difficile au thérapeute de positionner le poids de son corps au-dessus du patient. Si le patient se tient au milieu de la table, il est plus éloigné du thérapeute. Pour cette raison, quand on veut utiliser le poids du corps, une table étroite est préférable.

#### Table élévatrice électrique

Quand on travaille sur une table en position basse, il faut tenir compte d'un autre facteur. Si on veut une pression profonde, une table basse est idéale. Mais, quand on veut appliquer une pression légère, il est réellement plus facile de travailler sur une table haute. Une pression légère demande moins d'effort si vous vous tenez plus droit et exercez la pression avec des manœuvres plus proches de l'horizontale. Dans ce scénario, si la table est en position basse, vous devez soit vous pencher pour aller plus bas, soit élargir l'appui des membres inférieurs pour amener le haut du corps au niveau du patient. De ces deux choix, l'élargissement de l'appui est préférable. Mais cela exige plus d'effort que de se tenir simplement debout redressé. C'est la raison pour laquelle la hauteur idéale de la table variera pendant la séance thérapeutique, en fonction du type de travail que l'on fait. La solution à ce dilemme, pour tous ceux qui combinent travail en profondeur et travail en superficie de façon régulière, est d'utiliser une table élévatrice électrique. Bien que beaucoup, dans la profession de thérapeute corporel, considèrent les tables électriques comme extravagantes, de mon point de vue, elles sont indispensables. Pouvoir changer la hauteur de la table au cours de la séance, simplement en appuyant sur une pédale, permet d'exercer une pression plus profonde avec moins d'effort sur une table basse, et vous permet également de vous tenir plus droit pendant un travail plus léger, sur une table positionnée plus haut. Cela assure de meilleures séances thérapeutiques pour le patient, en même temps que des séances plus respectueuses de la santé et moins fatigantes pour le thérapeute. Sur le long terme, les bénéfices d'une table électrique compensent largement l'inconvénient du supplément de dépense lors de l'achat initial.

#### Directive n° 2 : utiliser moins de lubrifiant

Pour les praticiens de thérapie corporelle débutants, la quantité de lubrifiant utilisée représente souvent une partie du problème. L'intérêt d'employer un lubrifiant est de permettre aux mains du thérapeute de glisser sur la peau du patient sans friction excessive. Mais, plus on met de lubrifiant, plus la pression du thérapeute se transforme en glissade et dérapage sur la peau du patient au lieu d'une pression à l'intérieur des tissus du patient. La recommandation générale pour le lubrifiant est d'en employer la plus petite quantité nécessaire au confort du patient. Toute quantité supérieure à cela diminue l'efficacité de la pression exercée à l'intérieur du patient. Outre la quantité de lubrifiant, le type de lubrifiant est lui aussi susceptible de faire une différence. Généralement, les lubrifiants à base d'huile ont tendance à entraîner plus de glissement et, pour le travail des tissus profonds, se montrent moins efficaces que les lubrifiants à base d'eau.

### Catégorie 2 : positionnement du corps

#### Directive n° 3 : se pencher correctement

Bien que la posture corporelle idéale pour exercer une pression profonde, avec le maximum d'efficacité, soit de vous positionner

## ENCADRÉ 4-3

**Hausser les épaules ou ne pas hausser les épaules ?**

Il semble universellement reconnu que, lorsqu'on pratique le massage thérapeutique, c'est une mauvaise mécanique du corps que de travailler avec les épaules remontées jusqu'aux oreilles – en d'autres termes, avec les scapulas élevées dans les articulations scapulothoraciques –, faisant ce qu'on pourrait appeler « hausser les épaules ». Je dois admettre que, pendant des années, j'ai accepté ce sacro-saint principe de la mécanique du corps. Après tout, nous disons constamment à nos patients qu'ils devraient se détendre et laisser tomber leurs épaules. Et qui n'a pas les muscles de l'élévation scapulaire tendus (trapèze supérieur, élévateur de la scapula et rhomboïdes), très certainement en raison de nos schémas de stress avec les épaules hautes dans une posture crispée ? Par conséquent, il paraît tout à fait raisonnable que, quand nous voyons des étudiants en massage thérapeutique ou des praticiens confirmés, avec les épaules jusqu'aux oreilles, nous leur disions instinctivement de se relâcher et de garder leurs épaules basses.

Mais récemment, j'ai commencé à remarquer que mes épaules étaient souvent en position haute pendant que je travaillais sur des patients. Cela m'a troublé, parce que je me sentais détendu pendant que je massais. Néanmoins, je me suis dit qu'avoir les épaules hautes ne pouvait pas être bien, aussi je les ai abaissées et ai continué le massage. Mais, rapidement, je me suis à nouveau retrouvé avec les épaules en l'air. Un doute commença à s'introduire dans mon esprit, tout en restant dans l'ombre. De temps à autre, j'y pensais pendant une minute ou deux, mais je n'ai jamais dit à quelqu'un que hausser les épaules pouvait être bien. C'est au cours d'un séminaire sur les tissus profonds, à Tucson, en Arizona, alors que je faisais une démonstration de la posture/mécanique correcte du corps, qu'un participant particulièrement futé me prit au piège avec cette question : « Est-il toujours mauvais de travailler avec les épaules en élévation ? » Je fus un peu choqué de m'entendre répondre « Non ». C'était la première fois que je disais cela à voix haute. Cela paraissait hérétique et je suis sûr qu'à l'instant nombre de lecteurs hochent la tête et se demandent comment j'ai pu dire ça.

Ce que j'ai compris à ce moment est que travailler avec les épaules en l'air n'est pas systématiquement bien ou mal. Cela dépend de la raison pour laquelle les épaules sont dans cette position. La plupart du

temps, il est probable que nos épaules sont surélevées parce que notre table est placée trop haut (voir la directive n° 1), et nous essayons vainement de surplomber notre patient. Dans ce scénario, nous contractons activement nos élévateurs de la scapula pour remonter nos épaules. Rester ainsi plus d'une minute ou deux rendra certainement les muscles de l'élévation scapulaire tendus et douloureux. Dans ce cas, travailler avec les épaules en l'air est indéniablement mauvais. Cependant, quand la table est basse et que nous sommes directement au-dessus du patient, si nous nous appuyons sur lui et relâchons nos muscles scapulaires, alors nos épaules seront naturellement repoussées vers le haut et nos oreilles.

Selon une loi de la physique, « Pour chaque action, il y a une réaction égale et de sens opposé ». Si nous exerçons une pression dirigée vers le bas sur notre patient, celui-ci, en retour, nous pousse vers le haut, faisant remonter nos épaules. Dans ce cas de figure, si nous ne voulons pas que nos épaules s'élèvent, il nous faut faire un effort musculaire pour les maintenir abaissées, alors que les laisser s'élever constituerait une posture plus détendue à assumer, sans effort et (oserai-je le dire... ?) serait de la bonne mécanique du corps !

Le seul inconvénient potentiel à laisser les épaules s'élever passivement est que la ceinture scapulaire sera légèrement moins rigide, avec, pour conséquence, une petite perte de pression et de contrôle dans la transmission de la force, depuis le centre du corps jusqu'au patient, via la ceinture scapulaire. Cependant, je crois que cette perte est négligeable et, selon les circonstances, a de fortes chances d'être compensée par le bénéfice d'une musculature détendue. En outre, le fait d'avoir une ceinture scapulaire relâchée crée une base plus fluide à partir de laquelle travailler, diminuant ainsi la possibilité que le patient ressente de la rigidité dans notre technique.

Pendant que vous travaillez sur vos patients, observez votre propre posture d'épaules (avoir un miroir dans la salle de massage est un excellent moyen de contrôler votre posture). Si vos épaules sont en l'air, sentez si vous travaillez activement à les garder en l'air ou si vous êtes détendu. Si vous faites un effort pour les maintenir en élévation, je vous conseille de baisser votre table et de relâcher vos épaules. Mais si elles sont confortablement détendues dans cette position, il n'y a peut-être pas de mal à les y laisser !

4

directement au-dessus du patient et d'exercer la force directement vers le bas, cette posture n'est habituellement pas réalisable sans un peu de flexion. La manière dont le thérapeute se fléchit est extrêmement importante, parce que la flexion a tendance à créer des déséquilibres de la posture, qui exigent un effort de maintien, et elle impose des contraintes au corps du thérapeute. Les postures en flexion peuvent se diviser en deux catégories générales : le **penché dos rond** et le **penché membres inférieurs fléchis**.

**Penché dos rond**

Le penché dos rond, qui implique une flexion du tronc dans les articulations intervertébrales, pour amener le corps au-dessus du patient, est moins bonne pour la santé du thérapeute. La raison en est qu'elle déséquilibre le corps du thérapeute, en déplaçant le centre de masse du tronc d'une position où il est directement situé au-dessus du bassin, à une position où il n'a plus d'appui (figure 4-3, A). Dans cette situation, si le tronc du thérapeute ne chute pas en flexion complète, c'est uniquement parce que les muscles érecteurs du rachis se contractent en isométrique, afin de maintenir la posture du tronc qui est partiellement fléchi et déséquilibrée. De surcroît, une posture enroulée en flexion rachidienne place les articulations intervertébrales dans leur **position de déverrouillage**. La position de déverrouillage d'une

articulation est sa position la moins stable. Par conséquent, une contraction musculaire plus intense est nécessaire pour stabiliser les articulations. Il en résulte un effort plus grand de la part des muscles érecteurs du rachis pour maintenir la posture dos rond.

**Penché membres inférieurs fléchis**

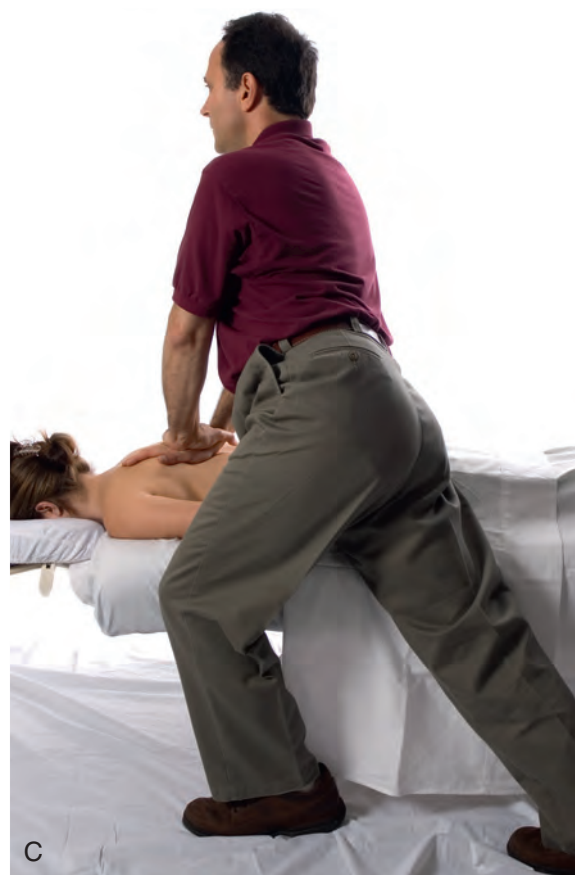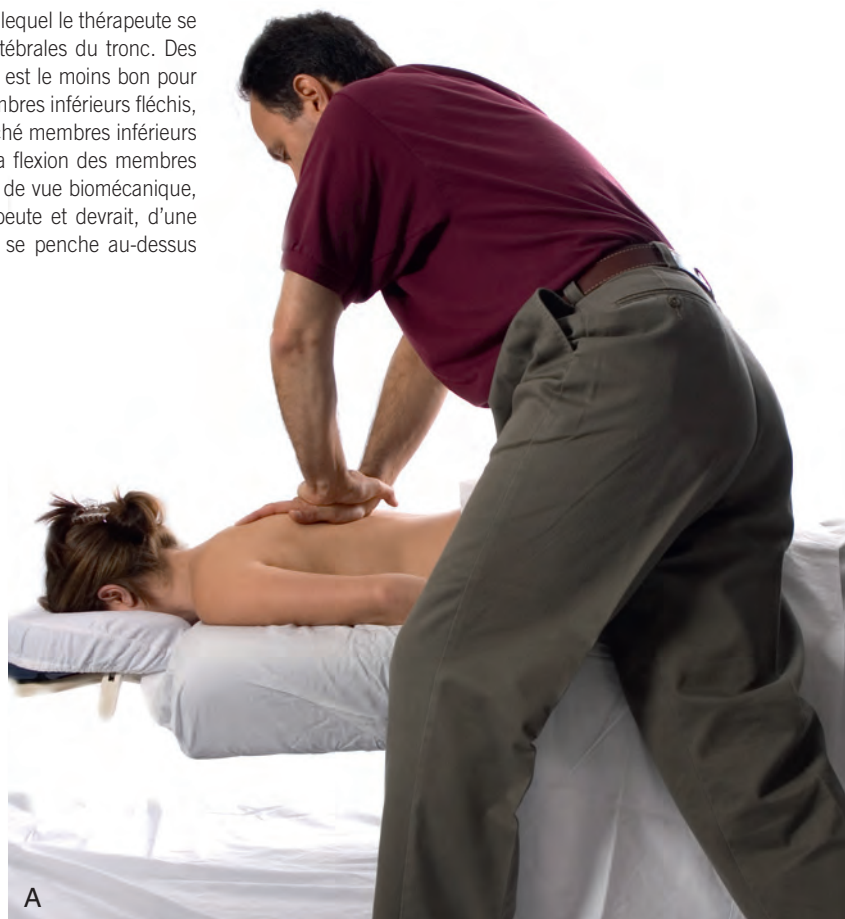Une meilleure alternative est le penché membres inférieurs fléchis, obtenue en fléchissant les articulations des hanches et des genoux, au lieu des articulations intervertébrales. Dans un penché membres inférieurs fléchis, le rachis reste érigé, dans sa **position de verrouillage**, qui est sa position la plus stable. Cela exige moins d'effort de stabilisation de la part des muscles érecteurs du rachis et est plus sain pour le rachis.

## ENCADRÉ 4-4

En plus de la flexion des hanches et des genoux, le penché membres inférieurs fléchis implique une flexion dorsale des chevilles (la face antérieure de la jambe se déplace vers le dos du pied).

**Figure 4-3** **A** montre le penché dos rond, dans lequel le thérapeute se penche en fléchissant les articulations intervertébrales du tronc. Des trois méthodes de penché, le penché dos rond est le moins bon pour la santé du thérapeute. **B** montre le penché membres inférieurs fléchis, avec le tronc incliné en avant. **C** montre le penché membres inférieurs fléchis, avec le tronc vertical. Le penché par la flexion des membres inférieurs, avec le tronc vertical, est, d'un point de vue biomécanique, le moins contraignant pour le corps du thérapeute et devrait, d'une façon générale, être utilisé chaque fois qu'on se penche au-dessus d'un patient.

4





## ENCADRÉ 4-5

La position de verrouillage d'une articulation est celle dans laquelle elle est la plus stable. C'est habituellement l'association d'un contact maximal des surfaces articulaires et de la tension maximale des ligaments et de la capsule articulaire.

Il y a deux techniques de penché membres inférieurs fléchis :

1. avec le tronc incliné vers l'avant
2. avec le tronc maintenu en posture verticale

Des deux, maintenir le tronc en position verticale est préférable, parce qu'un **penché membres inférieurs fléchis avec le tronc incliné en avant** place encore une fois le tronc dans une position déséquilibrée, dans laquelle son centre de masse est sans appui (figure 4-3, B). Cela exige une contraction des muscles érecteurs du rachis pour empêcher le tronc de s'effondrer en flexion, ainsi qu'une contraction des muscles extenseurs de hanche pour maintenir la bascule antérieure du bassin, dans les articulations des hanches.

Le **penché membres inférieurs fléchis avec le tronc vertical** maintient le tronc en posture équilibrée, de façon que son centre de masse soit aligné et soutenu par le bassin (figure 4-3, C). Cela élimine la nécessité d'une contraction des érecteurs du rachis pour éviter l'effondrement du rachis en flexion, ainsi que des extenseurs de hanche pour maintenir la posture pelvienne.

La clé pour réaliser un penché membres inférieurs fléchis avec le tronc vertical, au lieu d'un penché avec inclinaison du tronc, est le degré de flexion du genou. Comme les hanches sont fléchies pour effectuer le penché membres inférieurs fléchis, le bassin bascule en avant, inclinant le tronc vers l'avant. Mais plus les genoux se fléchissent, en parallèle avec les hanches, plus il est facile de garder le tronc vertical. C'est ce qu'on appelle «se fléchir avec les genoux», comme on l'entend souvent dire. Ainsi, un penché membres inférieurs fléchis tronc aligné maintient le rachis dans sa posture verrouillée la plus stable, et lui conserve une posture équilibrée et soutenue par la partie inférieure du corps. Cela permet au thérapeute de travailler et d'exercer une pression avec efficacité, tout en préservant son rachis.

## ENCADRÉ 4-6

Il est intéressant de voir que, bien que presque tout le monde sache qu'il est meilleur pour le dos de se pencher avec les genoux, tant de personnes ne suivent pas ce conseil et, à la place, se penchent avec le dos rond. Il doit y avoir une raison à cela. Il s'avère que, bien que se pencher par les membres inférieurs soit mieux pour le dos, cela demande aussi une plus grande dépense d'énergie que de se pencher dos rond. En outre, même si se pencher par les membres inférieurs est mieux pour le dos, cela impose une plus grande contrainte aux genoux. Toutes choses étant égales par ailleurs, il est généralement plus important de protéger les articulations vertébrales. Toutefois, l'application, aux besoins personnels de chaque thérapeute, de ces recommandations sur la manière de se pencher doit prendre en compte la contrainte sur les genoux. Si un thérapeute a les genoux en mauvais état, le penché dos rond pourrait être le moins mauvais des deux maux.

**Directive n° 4 : aligner la partie centrale du corps**

Il a été établi que la solution, pour exercer une force importante, réside dans l'utilisation par le thérapeute du poids de la partie centrale de son corps, autant que possible. L'importance du positionnement de la partie centrale du corps (c'est-à-dire le tronc et le bassin) a été abordée dans la directive n°1. Cependant, l'orientation et

l'alignement du centre du corps, et pas seulement sa position, sont eux aussi particulièrement importants pour exercer efficacement la pression. Pour que le poids du corps participe à la pression exercée sur le patient, la règle est que votre tronc et votre bassin s'orientent dans la même direction que celle de la pression. Un bon moyen de déterminer l'**alignement du centre du corps** est de regarder votre ombilic. Le centre de votre corps regarde dans la même direction que votre ombilic, quelle que soit cette direction.

## ENCADRÉ 4-7

Pour déterminer l'alignement du centre de leur corps, certains thérapeutes préfèrent regarder où leur sternum ou leurs épines iliaques antérosupérieures (EIAS) regardent, plutôt que où leur ombilic regarde.

Par exemple, si la force d'une manœuvre sur un tissu mou est appliquée en travers du corps du patient, votre ombilic doit lui aussi s'orienter transversalement par rapport au corps du patient, sur une direction identique. Inversement, si la force de la manœuvre sur le tissu mou est appliquée longitudinalement, en suivant le corps du patient dans le sens de la longueur, votre ombilic doit être orienté de façon analogue. La figure 4-4 montre quelques exemples de l'orientation et de l'alignement corrects du centre du corps. Sur ces exemples, observez le changement dans l'orientation et l'alignement du centre du thérapeute pour s'accorder avec la direction de la force exercée. Remarquez également que, lorsqu'on travaille en position assise, le coude du thérapeute est calé devant le centre de son corps. Le meilleur moyen de faire cela est d'effectuer une rotation latérale du bras dans l'articulation de l'épaule. Cela amène naturellement le coude devant le centre du bassin, où il peut être calé en dedans de l'épine iliaque antérosupérieure (EIAS). Ainsi, quand le thérapeute s'appuie sur le patient avec la partie centrale de son corps, son poids est transmis directement au patient, via son avant-bras et sa main.

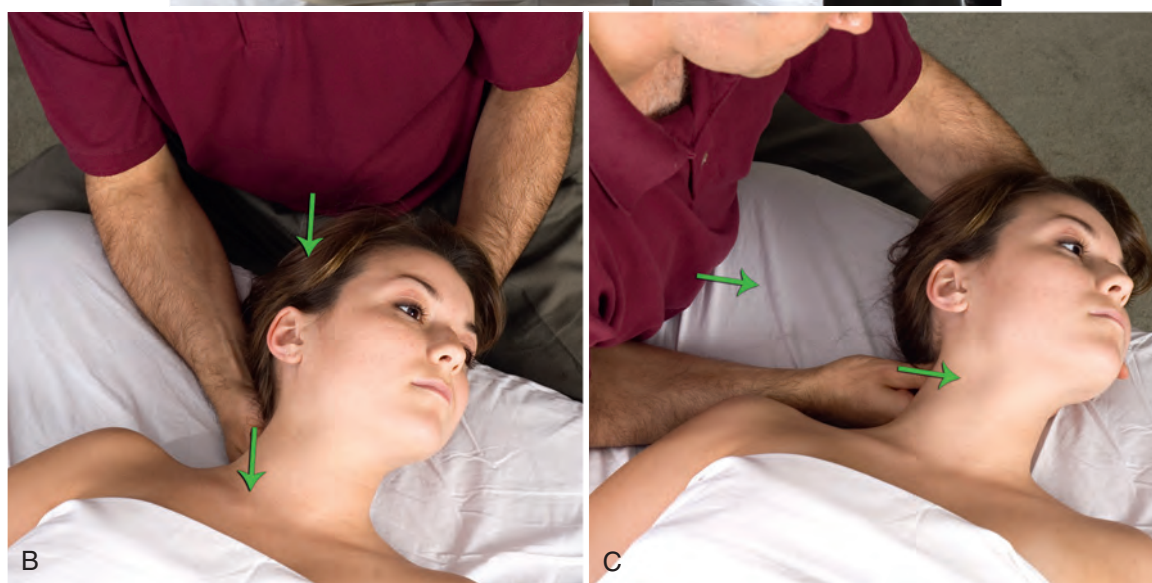
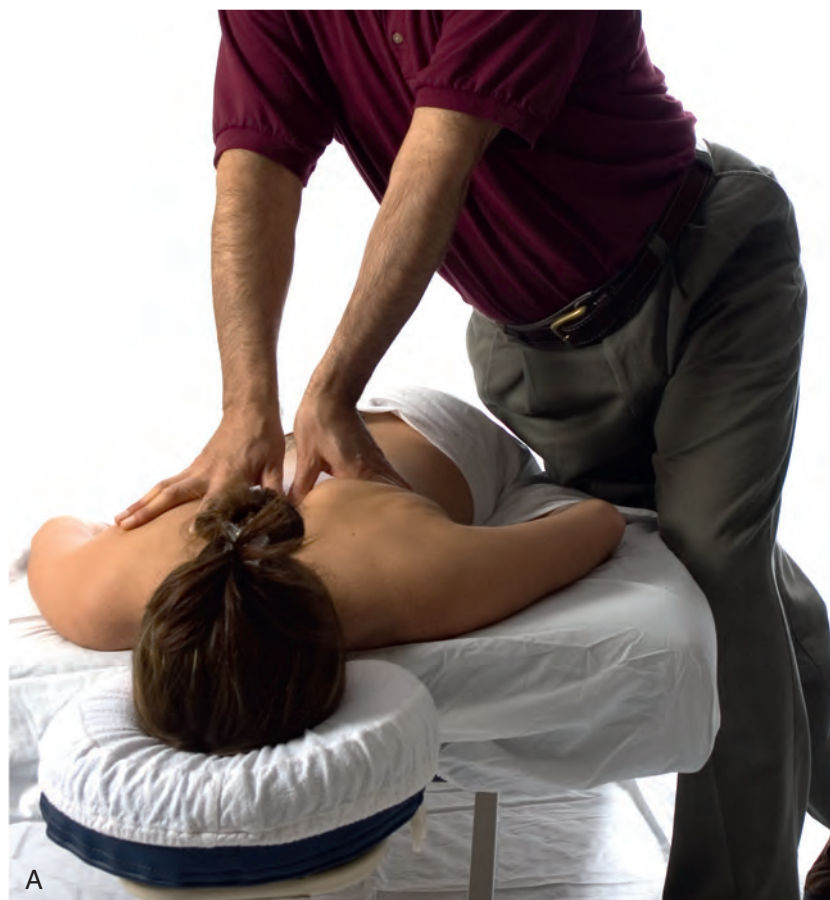## ENCADRÉ 4-8

Aligner le centre du corps selon la direction de la force est principalement une question de bon positionnement des pieds. C'est abordé plus en détails dans la directive n° 5.

**Directive n° 5 : position des pieds**

Jusqu'ici, on a beaucoup parlé de l'importance du positionnement, de l'orientation et de l'alignement de la partie centrale de votre corps. Cependant, il existe au tennis un vieil adage qui dit «tout est dans le jeu des pieds». C'est tout aussi vrai quand on pratique la thérapie corporelle. Le travail de vos pieds est d'une importance cruciale à la fois pour aligner et positionner le centre du corps et pour exercer la poussée qui va engendrer la pression. Pour parvenir à exécuter tout cela, examinons le placement des pieds. Généralement, la direction des pieds est celle du centre du corps. Par conséquent, si on veut modifier l'orientation du centre du corps, le plus simple est de changer l'orientation des pieds. En outre, si les pieds ne sont pas placés correctement, il devient impossible d'engendrer une force à partir du membre inférieur, en faisant une flexion plantaire du pied contre le sol, pour pousser le poids du corps dans le patient.

Le positionnement des pieds peut être divisé en deux catégories – l'appui transversal et l'appui longitudinal. Se carrer les pieds perpendiculairement à la longueur de la table s'appelle **appui transversal**, et orienter les pieds parallèlement à la longueur de la table s'appelle **appui longitudinal**. L'appui transversal est efficace pour exercer une



**Figure 4-4** Démonstration de l'importance de l'orientation et de l'alignement du centre du thérapeute (tronc et bassin). **A** illustre une manœuvre de massage étendue le long du rachis et de la musculature paraspinale. Pour que le poids du centre du corps assiste la manœuvre, l'alignement du centre du corps doit être superposé à la ligne de force de la manœuvre. **B** et **C** illustrent l'alignement du centre du corps pendant l'application de force sur le cou d'une patiente, le thérapeute travaillant en position assise. En **B**, le thérapeute travaille la partie inférieure du cou. En **C**, le thérapeute travaille la partie supérieure du cou. Dans ces exemples, observez le changement d'orientation et d'alignement du centre du thérapeute pour s'accorder avec la direction de la production de la force.



**Figure 4-5** Les deux positions des pieds du thérapeute par rapport à la table, et donc par rapport au corps du patient, pendant le travail corporel. **A** est l'appui transversal, optimal pour exercer une force transversale au travers du corps du patient. **B** est l'appui longitudinal, optimal pour exercer une pression longitudinalement, vers le haut ou le bas du corps du patient. L'importance de l'orientation des pieds est que le tronc et le bassin, et donc le centre du poids du corps, sont habituellement orientés dans la direction où pointent les pieds.

pression transversalement, en travers du corps du patient, parce qu'il oriente le centre de votre corps dans cette direction (figure 4-5, A); alors que c'est inefficace quand on travaille longitudinalement le corps du patient, parce que le centre du corps ne regarde pas dans cette direction. Inversement, l'appui longitudinal est efficace pour exercer une pression longitudinalement le long du corps du patient, parce qu'il oriente le centre de votre corps dans cette direction (figure 4-5, B); mais cet appui est inefficace quand on travaille transversalement, en travers du patient, parce que le centre du corps ne regarde pas dans cette direction.

La question de l'orientation précise de vos pieds l'un par rapport à l'autre conduit assurément à de plus amples discussions. Les débats sur le placement optimal des pieds sont nombreux. Dans la **position pieds alignés**, ils sont placés l'un à côté de l'autre. Dans la **position pieds décalés**, un pied est en avant par rapport à l'autre. Quand les pieds sont décalés, deux choix s'offrent à l'orientation du pied arrière. Au total, il existe trois positions possibles des pieds l'un par rapport à l'autre :

1. Position pieds alignés (l'un à côté de l'autre et parallèles)
2. Position pieds décalés, les deux pieds regardant approximativement dans la même direction (c'est-à-dire à peu près parallèles)
3. Position pieds décalés, le pied arrière approximativement perpendiculaire au pied avant

Une faiblesse inhérente à la position pieds alignés (figure 4-6, A) est que le polygone de sustentation, créé par les pieds, n'est pas très long dans le plan sagittal, d'avant en arrière. Cela rend difficile le maintien

de l'équilibre de la partie supérieure du corps au-dessus des pieds, au cours des mouvements du bassin et du tronc dans le plan sagittal, quand vous vous penchez vers le patient. Par exemple, si vous vous penchez sur le patient en amenant le bassin et le tronc en avant (en fléchissant dans les hanches), le poids de votre corps sera projeté en avant de la base de sustentation des pieds et ne sera plus ni soutenu, ni équilibré. Si vous compensez la translation antérieure du poids du tronc en tradant le poids du bassin vers l'arrière, dans un effort pour rééquilibrer le corps, alors le poids de l'ensemble de votre corps se translate vers l'arrière et n'est plus assez antérieur pour se situer au-dessus du corps du patient. Dans cette position, le poids du corps ne peut pas être utilisé efficacement pour produire de la force.

De la même façon, dans cette position, si le centre du corps est projeté vers l'avant par la poussée des pieds, le thérapeute est déséquilibré et sans soutien. De ce point de vue, les deux positions pieds décalés sont meilleures, parce que le pied arrière peut être utilisé pour repousser le sol et amener le poids du corps du thérapeute vers l'avant, alors que son poids restera équilibré et soutenu en se situant au-dessus du pied avant. Ainsi, une position décalée des pieds fournit un large appui sagittal, qui assure l'équilibre du corps entre le pied arrière et le pied avant. C'est particulièrement intéressant quand on exécute des manœuvres longitudinales.

Entre les deux choix de positionnement décalé des pieds, celle qui met le pied arrière approximativement sur la même direction que le pied avant (figure 4-6, B) est préférable, parce qu'elle aligne, sur la direction de la manœuvre, les puissants muscles fléchisseurs plantaires de la cheville orientés dans le plan sagittal (soléaire,





**Figure 4-6** Illustration des trois positions des pieds du thérapeute. En **A**, les deux pieds sont alignés et parallèles l'un à l'autre. Cette position est moins efficace pour la production d'une force vers l'avant et l'intérieur du patient. En **B** et **C**, les pieds sont décalés, avec un pied en avant et un en arrière. En **B**, les deux pieds regardent approximativement en avant. En **C**, le pied arrière est presque perpendiculaire au pied avant. La position décalée de **B**, avec les deux pieds regardant vers l'avant, est la plus efficace pour produire une force vers l'avant et à l'intérieur du patient.



#### ENCADRÉ 4-9

L'avantage d'avoir les deux pieds orientés dans des directions opposées, comme sur la figure 4-6, C, est que cela permet au thérapeute de modifier rapidement la direction dans laquelle le corps regarde. Pouvoir changer la direction du corps est extrêmement important dans les arts martiaux; c'est pourquoi cette position y est si souvent employée. Cependant, pour exercer une pression pendant la pratique de la thérapie corporelle, cet avantage ne compense pas l'inconvénient de la perte de force qui est disponible quand les pieds sont orientés dans la même direction.

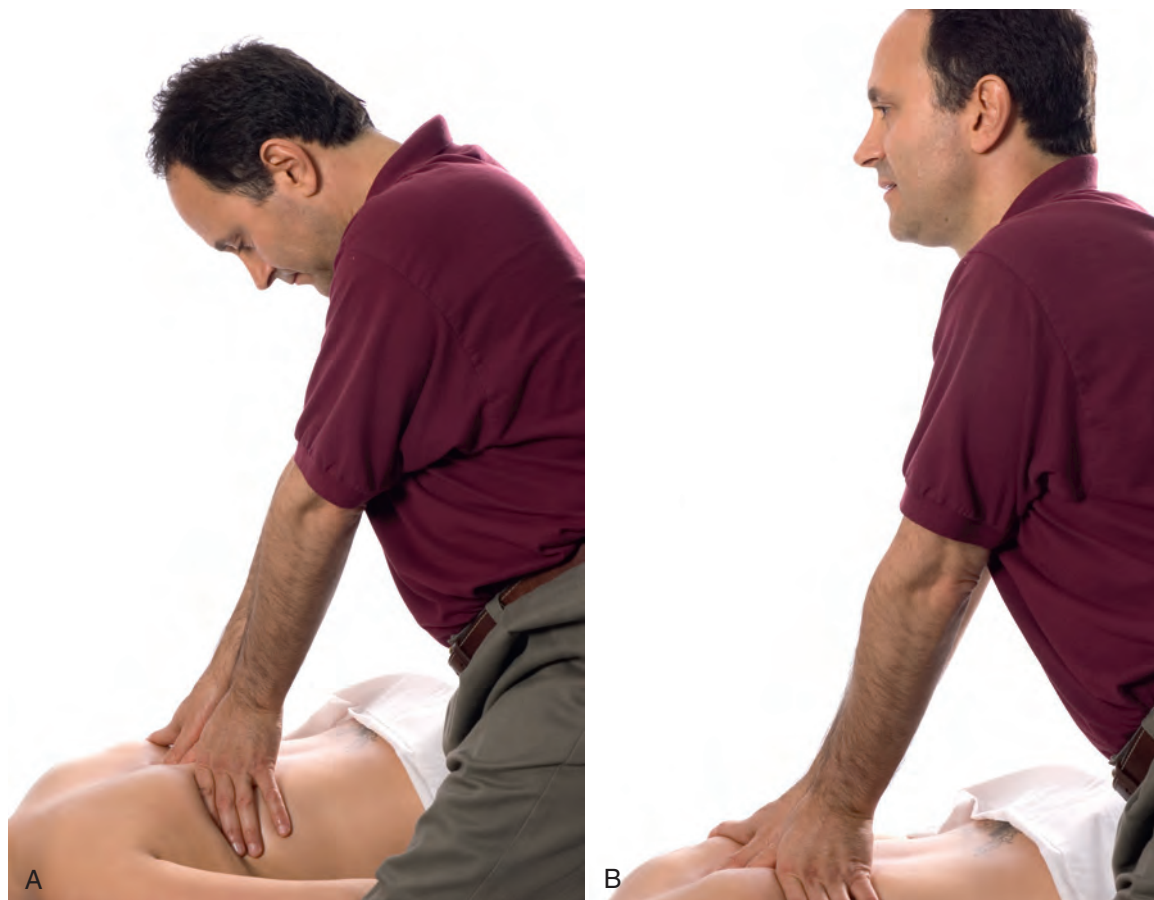gastrocnémien, tibial postérieur, long fléchisseur des orteils, long fléchisseur de l'hallux, long et court fibulaires), le muscle extenseur du genou (quadriceps) et les muscles extenseurs de la hanche (ischio-jambiers, grand adducteur et grand fessier).

La position sur la figure 4-6, C, dans laquelle l'orientation du pied arrière est nettement différente de celle du pied avant (et en fait de l'ensemble du corps), perd l'orientation de la puissante musculature sagittale que nous venons de mentionner et place également les deux membres inférieurs en contradiction l'un avec l'autre, parce qu'ils regardent dans des directions différentes.

Il reste à étudier un dernier aspect du placement des pieds. Il n'y a pas de règle qui établisse que les pieds doivent être fixés au début d'une manœuvre et qu'ils doivent rester dans cette position pendant toute la manœuvre. Les pieds peuvent se déplacer. Pour une manœuvre courte ou une pression appliquée en un seul endroit, on a peu ou pas besoin de déplacer les pieds. Mais, pour une manœuvre plus étendue, si les pieds ne bougent pas, vous devrez avancer les mains horizontalement plus loin de votre base initiale de sustentation des pieds. Le soutien et l'équilibre vont être perdus, le tronc ne peut pas rester vertical; par conséquent, on ne peut plus se servir aussi efficacement du poids du corps pour produire une force vers le bas en s'aidant de la pesanteur. Pour éviter cela, surtout pendant les manœuvres étendues, il importe de déplacer les pieds.

#### Directive n° 6 : position de la tête

Un aspect fréquemment négligé de la mécanique du corps est la **position de la tête** du thérapeute, ou, plus précisément, la position du cou et de la tête du thérapeute. La position du cou et de la tête n'a pas grand-chose à voir avec la production et la délivrance de force au cours d'un massage. Par conséquent, il est logique que le thérapeute tienne son cou et sa tête dans la position la moins contraignante, quelle que soit cette position. La posture la plus saine est de tenir la tête au-dessus du tronc, de façon que le centre de masse de la tête soit équilibré au-dessus du tronc. Cette position exige peu ou pas d'effort



**Figure 4-7** Deux postures de la tête du thérapeute pendant la thérapie corporelle. En **A**, pendant la réalisation de la manœuvre, le thérapeute fléchit le cou et la tête pour regarder le patient. En **B**, le thérapeute tient sa tête dans une posture plus équilibrée au-dessus du tronc. Cette posture est moins contraignante pour le corps.

de la part des muscles du cou pour soutenir la tête. Malheureusement, de nombreux thérapeutes ont l'habitude de fléchir le cou et la tête dans les articulations intervertébrales, pour regarder leur patient en contrebas pendant qu'ils travaillent. Cela déséquilibre la posture de la tête et requiert une contraction isométrique des muscles extenseurs du cou, pour empêcher la tête de tomber en avant en flexion. À force, cela entraîne des douleurs et des contractures dans la musculature postérieure du cou. S'il vous est indispensable de regarder le patient pendant une manœuvre, alors il est nécessaire et correct d'adopter cette posture. Cependant, il y a peu ou pas de raison de la prendre. Vous pouvez même fermer les yeux et visualiser la structure du patient placée sous vos mains. Aussi, de temps à autre, il est bon de penser à vous concentrer sur la posture de votre cou et de votre tête, pour vous assurer qu'ils sont dans une posture aussi confortable et décontractée que possible (figure 4-7).

#### **Directive n° 7 : aligner les articulations**

Que la force de la manœuvre soit produite par un effort musculaire, ou qu'elle soit due à l'utilisation du poids du corps, cette force doit être transmise via les articulations de vos membres supérieurs (coude, poignet, doigts, pouce). Pour que cette force transite à travers les articulations du membre supérieur sans déperdition de force, il est important que ces articulations soient alignées. Des **articulations alignées** sont étendues et placées sur une ligne droite, comme le montre la figure 4-8, A. La meilleure manière de réaliser cela est d'opérer une rotation latérale des bras dans les articulations des épaules, qui amène les coudes en face du centre du corps. De cette façon, vous pouvez exercer la pression nécessaire à la manœuvre, en ligne droite,

depuis le centre du corps jusqu'au contact du patient, à travers les articulations alignées du membre supérieur.

Si vous procédez de cette manière pendant que vous vous penchez et/ou que vous poussez sur le patient tout en repoussant le sol avec le pied arrière, il y aura peu ou pas de déperdition de force et l'effort musculaire sera moins important. Mais quand les articulations de votre membre supérieur ne sont pas alignées (c'est-à-dire quand elles sont fléchies), la force produite, qui doit passer par les membres supérieurs, n'atteindra sans doute pas le patient, parce que les articulations du membre supérieur auront tendance à s'effondrer davantage en flexion. Ainsi, la force, qui devait s'exercer dans les tissus du patient, est dispersée dans le mouvement du corps du thérapeute, au niveau des articulations de l'épaule, du coude, du poignet et des doigts ou du pouce (figure 4-8, B-C).

Il est possible de transmettre la force via ces articulations non alignées et fléchies du membre supérieur sans déperdition de force. Mais cela exige un plus grand effort, parce que les muscles autour des articulations non alignées doivent se contracter en isométrique, pour stabiliser les articulations et les empêcher de s'effondrer. Il en résulte un effort supplémentaire et une moindre efficacité pour le thérapeute.

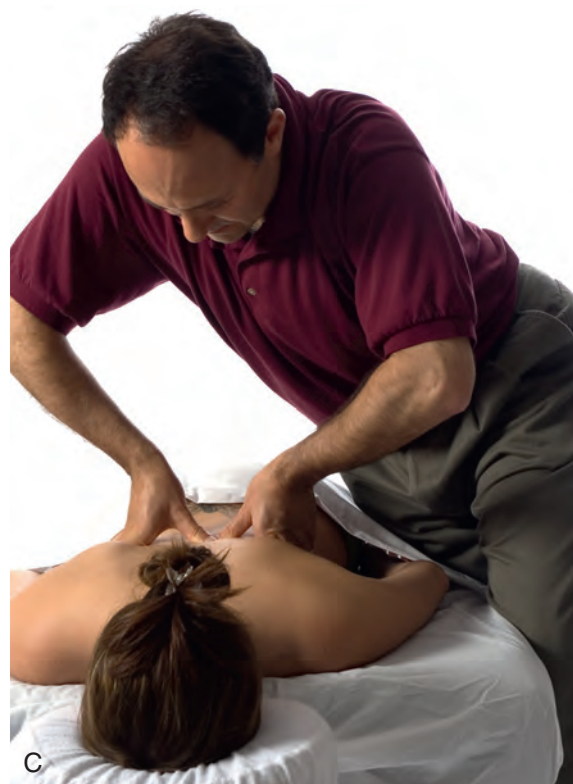### **Catégorie 3 : exécution de la manœuvre de massage**

#### **Directive n° 8 : produire la force en proximal**

Il a été établi que l'utilisation du poids du corps grâce à la force externe de la pesanteur était conseillée, chaque fois que possible,

**Figure 4-8** Démonstration de la délivrance d'une force à travers les membres supérieurs du thérapeute, alignés et non alignés. **A** montre un thérapeute dont les articulations du coude, du poignet et du pouce sont totalement alignées. **B** montre le thérapeute avec les articulations des coudes non alignées (c'est-à-dire fléchies). Comme la force produite par le centre du thérapeute est transmise par l'intermédiaire des coudes fléchis, ceux-ci tendent à s'effondrer et le thérapeute tombe vers le patient, comme on le voit en **C**. S'effondrer au niveau des articulations non alignées diminue la force délivrée à l'intérieur du patient.

4





## ENCADRÉ 4-10

Même des articulations parfaitement alignées n'éliminent pas tout effort et toute contrainte sur le corps. Bien que nettement moins qu'avec des articulations non alignées, il y aura encore un effort de contraction musculaire pour stabiliser les articulations alignées. Par ailleurs, du fait que toute la force du thérapeute est efficacement transmise à travers les articulations, les articulations alignées sont soumises à de plus grandes **forces de compression articulaire** que ne le sont les articulations non alignées. Toutefois, en gardant les articulations rigoureusement en ligne avec la force transmise, toute la force de votre tronc est transmise au patient, sans déperdition.

du fait qu'elle exige peu ou pas d'effort. Mais, lorsqu'il vous est nécessaire de faire appel à un effort interne musculaire pour produire la force thérapeutique liée à la technique de traitement, il y a un choix à faire quant aux muscles à utiliser.

Quand il faut choisir entre petits et gros muscles, il est toujours avantageux de produire la force à partir des plus gros muscles du corps. Un plus petit muscle est incapable de produire la même force qu'un muscle plus gros. En outre, si un petit muscle est capable de produire la même force qu'un muscle plus volumineux, ce sera au prix d'un effort supérieur.

Quand on regarde les muscles du membre supérieur de distal à proximal, il est manifeste que les muscles plus petits sont situés plus en distal et que les muscles plus gros se trouvent plus en proximal. À titre d'exemple, les muscles intrinsèques des doigts, au niveau de la main, sont plus petits que ceux du poignet au niveau de l'avant-bras, qui sont plus petits que ceux du coude au niveau du bras, qui sont plus petits que ceux de l'épaule au niveau du tronc. Pour cette raison, chaque fois que c'est possible, il est conseillé de recourir à une **production proximale de force** à partir du tronc, au lieu d'une **production distale de force** à partir des membres supérieurs.

Outre les muscles proximaux et centraux du tronc, des groupes de grands muscles des membres inférieurs peuvent également être recrutés pour créer une grande force avec peu d'effort. En plaçant les pieds de façon adaptée, le thérapeute peut repousser le sol, en utilisant les puissants muscles fléchisseurs plantaires, ainsi que les extenseurs du genou et de la hanche, afin d'engendrer une force élevée à exercer sur le patient. (Voir la directive n° 5, p. 35, pour plus d'information sur le positionnement correct de vos pieds.) Par ailleurs, de même que le centre du corps doit se trouver en arrière (en d'autres termes, aligné avec la force de la manœuvre transmise via les membres supérieurs),

## ENCADRÉ 4-11

En associant plusieurs de ces directives, on peut voir que la manière la plus efficace d'exercer une pression est une **ligne de force** droite (alignée) qui passe sans rupture des membres inférieurs et du centre du thérapeute aux membres supérieurs, puis au patient. C'est exact quand on produit une force pour appuyer sur le patient. Mais avoir une ligne de force droite est tout aussi important et efficace quand le thérapeute exerce une traction au lieu d'une pression. Même si les manœuvres de traction ne sont pas aussi souvent utilisées que celles en compression, elles sont extrêmement valables dans certains cas et doivent être appliquées avec la même efficacité de mécanique du corps.

les membres inférieurs doivent être placés sur la même ligne. La ligne de force qui traverse le corps du thérapeute doit passer en ligne droite des pieds au centre du corps, puis, à travers les membres supérieurs, jusqu'au corps du patient.

### Directive n° 9 : diriger la force perpendiculairement au corps du patient

Quand nous avons discuté de la hauteur de la table dans la directive n° 1, nous avons souligné que la façon la plus efficace d'utiliser la pesanteur est de diriger la force verticalement vers le bas. Cependant, la surface du patient sur lequel on travaille n'est pas toujours horizontale et plate. Par conséquent, bien que l'application verticale et vers le bas de la force soit la manière la plus efficace d'utiliser la pesanteur, ce n'est pas toujours la direction la plus rentable pour transmettre la force au corps du patient. Par exemple, quand un patient est en procubitus, son dos présente des reliefs dus aux courbes de sa colonne vertébrale. Pour prendre ces reliefs en compte, le thérapeute doit changer la **direction de la force** de sorte qu'elle soit perpendiculaire au relief du corps du patient au point de contact. Cela signifie que le thérapeute n'appuiera pas toujours de façon strictement verticale vers le bas ; il se peut qu'il doive plutôt diriger sa force en diagonale afin qu'elle soit perpendiculaire à la surface du corps du patient.

Il arrive même que le thérapeute travaille horizontalement sur le flanc du patient. Pour ces situations-là, il importe de comprendre que la production de force la plus puissante et la plus efficace dans le corps du patient est la force appliquée perpendiculairement sur la surface du corps sur laquelle on travaille. Toute déviation de la perpendiculaire entraînera une déperdition de force et d'efficacité, parce qu'une partie de la force se transformera en glissement sur le tissu au lieu d'une pression vers l'intérieur du tissu.

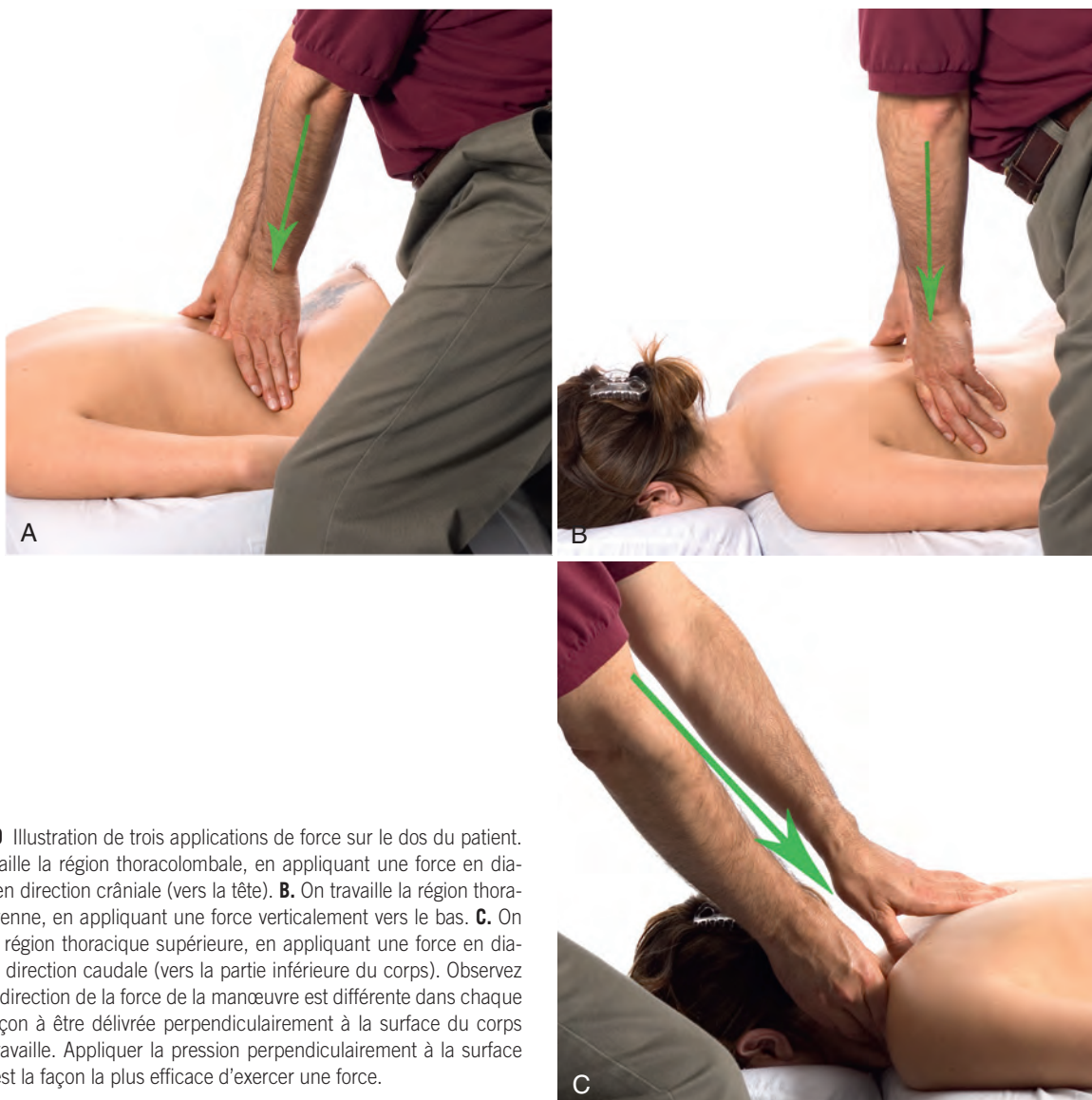## ENCADRÉ 4-12

On peut utiliser des formules trigonométriques (sinus, cosinus et tangente) pour déterminer la quantité exacte de force perdue quand la manœuvre de massage n'est pas réalisée perpendiculairement à la surface du corps du patient.

Pour illustrer cette idée, la figure 4-9 montre trois différentes applications de force pour un thérapeute travaillant sur le dos d'un patient. Observez que, dans chaque cas, la force est appliquée perpendiculairement au relief de la région du dos traitée. Si vous utilisez cela dans votre exercice, je crois que, intuitivement, vous trouverez que c'est la façon la plus facile de produire une pression, avec le minimum d'effort. Il y a un supplément indispensable à ce concept : quand on effectue une manœuvre étendue – par exemple qui couvre toute la longueur du rachis –, les reliefs rencontrés au cours de cette manœuvre vont varier. Pour une efficacité maximale, il est indispensable que le thérapeute s'adapte à ces reliefs en changeant la direction d'application de la pression. Cela implique de modifier l'orientation du centre du corps et sans doute aussi de changer la position des pieds.

## ENCADRÉ 4-13

Le **contact** se définit par la surface du thérapeute avec laquelle il touche le patient et lui transmet une force, quelle que soit cette surface.



**Figure 4-9** Illustration de trois applications de force sur le dos du patient. **A.** On travaille la région thoracolombale, en appliquant une force en diagonale et en direction crâniale (vers la tête). **B.** On travaille la région thoracique moyenne, en appliquant une force verticalement vers le bas. **C.** On travaille la région thoracique supérieure, en appliquant une force en diagonale, en direction caudale (vers la partie inférieure du corps). Observez comme la direction de la force de la manœuvre est différente dans chaque cas, de façon à être délivrée perpendiculairement à la surface du corps que l'on travaille. Appliquer la pression perpendiculairement à la surface du corps est la façon la plus efficace d'exercer une force.

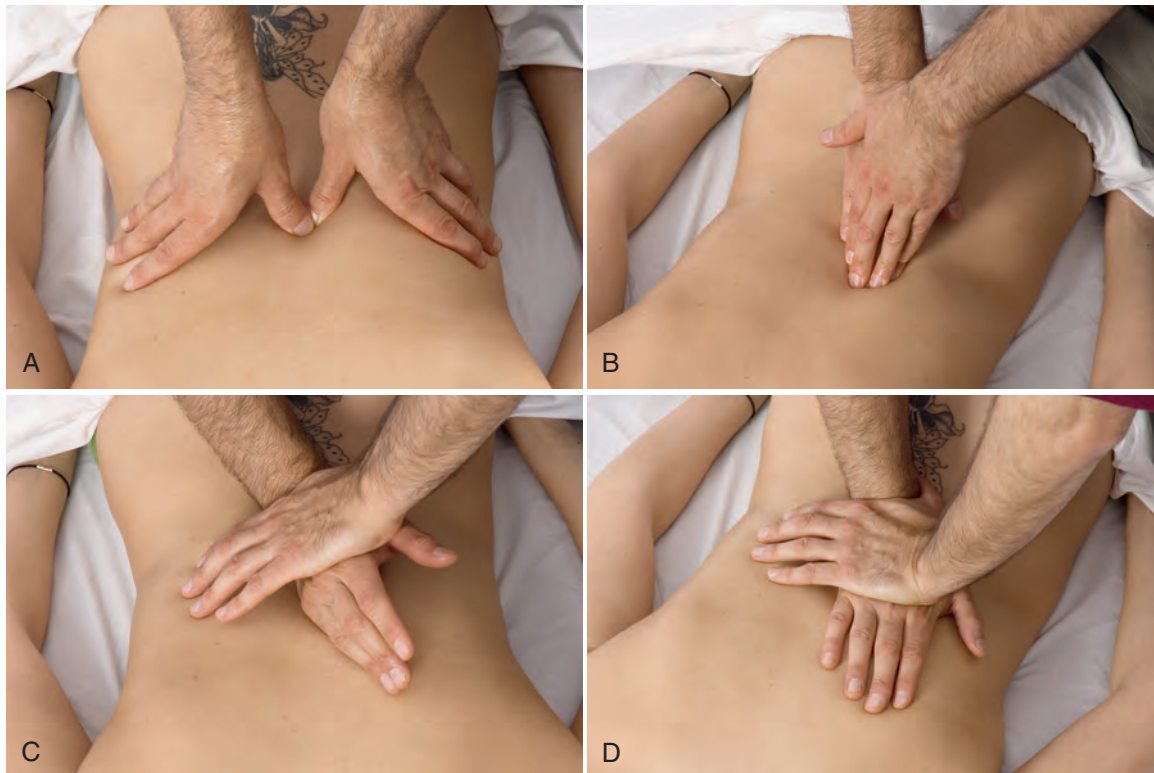
**Directive n° 10 : choisir une plus grande surface de contact quand c'est possible et en double appui**

Quand on exerce une pression profonde, elle doit être transmise à l'intérieur du patient, quelle que soit la partie de son corps avec laquelle le thérapeute touche le patient. En dehors de l'utilisation occasionnelle du coude, des avant-bras et des pieds, le contact d'un praticien de thérapie corporelle est habituellement la main. Le danger est que, à la longue, utiliser continuellement ses mains pour transmettre une pression profonde finisse par abîmer leurs articulations relativement petites. Pour protéger les mains du thérapeute des lésions, il est important que la surface de contact de la main soit la plus grande possible. Par exemple, travailler avec la paume de la main, au lieu des doigts ou du pouce, permet d'exercer une pression plus profonde, avec moins de risque de blessure pour le thérapeute.

L'inconvénient d'utiliser un contact plus grand, au lieu des doigts ou du pouce, est que les contacts plus grands ont tendance à être moins sensibles, rendant plus difficile pour le thérapeute d'évaluer à la fois la qualité des tissus du patient et leur réaction à la pression du traitement au cours du massage. Seul le thérapeute peut déterminer,

à tout moment du massage, quel est le contact adapté. Si vous aimez utiliser beaucoup vos doigts et vos pouces, je vous conseillerais d'alterner ces contacts le plus souvent possible. Cela répartit la charge de fatigue sur l'ensemble de la main, donnant à chaque muscle et articulation une occasion de se reposer.

En plus de choisir un contact manuel plus grand, il est important de faire un **contact en double appui**. Cela veut dire que les deux mains travaillent ensemble sur le patient au lieu de séparément. Une main doit être en quelque sorte placée sur l'autre, de manière à stabiliser et renforcer celle qui est en contact avec le patient (figure 4-10). Un autre avantage du contact en double appui est qu'il renforce le contact du thérapeute, permettant d'exercer sur le patient une force plus intensive et plus efficace. Protéger l'aire de contact de la main est particulièrement nécessaire quand on travaille avec de petits contacts, comme les doigts et les pouces. Bien que le contact en double appui signifie que la manœuvre couvre une moins grande surface sur le patient, ses avantages pour le travail des tissus en profondeur compensent largement cet inconvénient. La figure 4-10 illustre quatre contacts en double appui des mains du thérapeute sur le patient.



**Figure 4-10** Quatre exemples de contact en double appui des mains d'un thérapeute sur une patiente. **A.** Double appui sur le pouce. **B.** Double appui sur les doigts. **C.** Double appui sur le bord ulnaire de la main. **D.** Double appui sur la paume de la main.

#### ENCADRÉ 4-14

Stabiliser le contact sur le patient par un double appui est souvent décrit comme **renforcer le contact**.

#### ENCADRÉ 4-15

Pour un thérapeute présentant une hyperlaxité de l'articulation interphalangienne du pouce, faire un double appui sur le pouce est de la plus haute importance, pour l'empêcher de s'effondrer en hyperextension.

### Résumé

Quels que soient la technique et le style de pratique que nous ayons, faire du massage est un travail dur et physiquement contraignant pour le corps. On ne peut pas échapper à cette réalité. Cependant, si nous apprenons à travailler plus efficacement, nous pouvons diminuer ces contraintes. Les directives que ce chapitre propose sont destinées à améliorer l'efficacité de notre travail et ainsi à diminuer les contraintes sur notre corps. En les mettant en application, gardez présent à l'esprit que tout changement au niveau de la mécanique du corps vous paraîtra probablement bizarre au début, simplement parce qu'il est différent. Mais, avec le temps, l'application de ces directives devrait devenir plus confortable.

Bien qu'elles n'intègrent pas tous les aspects de la mécanique du corps pour les praticiens de thérapie corporelle, ces 10 directives constituent un fondement solide sur lequel s'appuyer. Remarquez que, même si ces recommandations sont présentées et discutées séparément dans ce chapitre, ce n'est qu'en les tissant harmonieusement en un tout homogène qu'on peut aboutir à un style fluide et efficace d'exercice de la thérapie corporelle. En outre, en améliorant l'efficacité de notre travail et en diminuant l'effort requis, la qualité de notre travail s'améliorera sans doute aussi. Accroître l'efficacité, c'est apprendre à travailler plus intelligemment au lieu de travailler plus dur.



## Chapitre 5

# Anatomie, physiologie et traitement des points gâchettes

### Présentation

Ce chapitre définit un point gâchette, puis expose l'anatomie, la physiologie et la pathologie fondamentales des points gâchettes myofasciaux. Pour comprendre le mécanisme de développement des points gâchettes, la structure du sarcomère et le mécanisme de glissement des filaments sont revus. Puis les deux principales hypothèses de la genèse des points gâchettes sont discutées, l'hypothèse de la crise énergétique et celle d'un dysfonctionnement de la plaque motrice, ainsi que leur association dans ce qu'on appelle l'hypothèse intégrée du point gâchette. Les relations entre le cycle douleur-contraction-douleur et le cycle contraction-ischémie sont également mises en rapport avec la genèse d'un point gâchette. Ensuite, les relations entre les points gâchettes central et d'insertion d'une part, et les points gâchettes primaire et satellite d'autre part sont examinées, ainsi que les facteurs généraux responsables des points gâchettes. Les effets des points gâchettes sont discutés, en incluant le concept et les mécanismes supposés de la manière dont un point gâchette provoque une douleur à distance. Le chapitre conclut avec une exploration de la façon dont, en pratique clinique, on peut localiser les points gâchettes et une discussion des principales méthodes utilisées par les thérapeutes manuels et du mouvement pour traiter les points gâchettes, incluant l'efficacité d'une compression prolongée comparée avec celle des manœuvres de massage profondes. Remarque : les emplacements courants des points gâchettes dans les différents muscles, avec leurs zones de projection correspondantes typiques, sont indiqués dans la partie III de ce livre.

### Plan du chapitre

Qu'est-ce qu'un point gâchette ?, 46	Points gâchettes centraux, cordons rigides et points gâchettes d'insertion, 51
Structure du sarcomère, 46	Facteurs généraux responsables des points gâchettes, 51
Mécanisme de glissement des filaments, 47	Effets d'un point gâchette, 52
Genèse d'un point gâchette : hypothèse de la crise énergétique, 49	Les points gâchettes primaires créent des points gâchettes satellites, 52
Points gâchettes centraux : lier les hypothèses de crise énergétique et de dysfonctionnement de la plaque motrice pour former l'hypothèse intégrée du point gâchette, 51	Zones de projection des points gâchettes, 53
	Repérage et traitement des points gâchettes, 54

### Objectifs du chapitre

Après avoir terminé ce chapitre, l'étudiant doit être capable de réaliser les éléments suivants.

1. Définir les concepts clés de ce chapitre.
2. Énumérer les différents types de points gâchettes.
3. Discuter les similitudes et les différences entre les points gâchettes actifs et latents.
4. Décrire la structure d'un sarcomère et expliquer le fonctionnement du mécanisme de glissement des filaments.
5. Discuter la relation entre le mécanisme de glissement des filaments, l'hypothèse de la crise énergétique et la genèse d'un point gâchette.
6. Décrire comment les cycles douleur-contraction-douleur, contraction-ischémie et douleur-contraction-ischémie peuvent aboutir à la genèse d'un point gâchette.
7. Décrire l'hypothèse du dysfonctionnement de la plaque motrice.
8. Décrire la relation entre les hypothèses de la crise énergétique, du dysfonctionnement de la plaque motrice et l'hypothèse intégrée du point gâchette.
9. Discuter la relation entre les points gâchettes central et d'insertion, en incluant le rôle de l'enthésopathie.
10. Énumérer et discuter les facteurs généraux qui tendent à créer les points gâchettes.
11. Décrire les effets des points gâchettes.
12. Discuter la relation entre un point gâchette primaire et un point gâchette satellite.

(Suite)

*Objectifs du chapitre—Suite*

- |  |   |   |
|--|---|---|
| 13. Discuter les deux types de zones de projection des points gâchettes et les mécanismes supposés de la manière dont les points gâchettes projettent la douleur à distance. | 14. Discuter les méthodes et principes impliqués dans le repérage des points gâchettes chez un patient. | 15. Discuter les différentes méthodes de traitement des points gâchettes, en incluant le mécanisme supposé de leur action et les possibles avantages d'une méthode sur l'autre. |
|--|---|---|

*Concepts clés*

adaptation en raccourcissement	hypothèse intégrée du point gâchette	point moteur
compression ischémique	insuffisance fonctionnelle active	pression libératoire du point gâchette
compression soutenue	ischémie	prise en pincement
contracture	massage en pressions glissées profondes	réaction en secousse
cordon rigide	mécanisme du glissement des filaments	sarcomère
cycle douleur–contraction–ischémie	point gâchette	théorie de la projection–convergence
cycle douleur–contracture–douleur	point gâchette actif	théorie du débordement spinal
douleur projetée des sclérotomes	point gâchette central	zone de projection de débordement
douleur viscérale projetée	point gâchette d'insertion	zone de projection essentielle
enthésopathie	point gâchette latent	zone de projection primaire
foulage	point gâchette myofascial	zone de projection secondaire
hypothèse de la crise énergétique	point gâchette primaire	
hypothèse du dysfonctionnement de la plaque motrice	point gâchette satellite	

5

**Qu'est-ce qu'un point gâchette ?**

Un **point gâchette** est une zone focalisée d'hyperirritabilité, qui est localement sensible à la pression, et peut entraîner des symptômes (habituellement une douleur) dans d'autres zones du corps. On décrit des points gâchettes dans presque tous les tissus mous du corps, ce qui inclut les muscles, les fascias musculaires, le périoste, les ligaments et la peau. Le terme de **point gâchette myofascial** est employé pour désigner les points gâchettes présents dans le tissu musculaire squelettique, ou les fascias musculaires squelettiques (habituellement, le tendon ou l'aponévrose d'un muscle). Ce texte limitera la discussion aux points gâchettes myofasciaux, qui sont le type le plus communément rencontré dans le corps.

**ENCADRÉ 5-1**

Par simplicité de langage, sauf si le contexte donne clairement un autre sens, le terme de *point gâchette* sera utilisé dans cet ouvrage dans le sens de point gâchette myofascial.

Dit simplement, le point gâchette d'un muscle squelettique est ce que le public profane désigne comme un muscle noué et douloureux. Plus spécifiquement, le point gâchette d'un muscle squelettique est une zone étroite hyperirritable d'hypertonie musculaire (rigidité), située dans un faisceau de tissu musculaire extrêmement tendu. En outre, comme avec tous les points gâchettes, il est localement sensible à la pression palpatoire et est susceptible d'entraîner une douleur, ou d'autres symptômes, dans des zones éloignées du corps.

Tous les points gâchettes peuvent être répartis en deux catégories, les **points gâchettes actifs** et les **points gâchettes latents**. Bien que leur définition respective ne soit pas totalement satisfaisante, il est généralement admis que les points gâchettes latents ne provoquent pas de douleur locale ou projetée, à moins d'être d'abord comprimés; alors que les points gâchettes actifs sont susceptibles d'engendrer une douleur locale ou projetée, même sans être comprimés. Un point gâchette latent se trouve, par essence, à un stade moins grave qu'un point gâchette actif mais, en l'absence de traitement, un point gâchette latent se transforme souvent en un point gâchette actif.

Par ailleurs, les points gâchettes myofasciaux sont souvent divisés en **points gâchettes centraux** et **points gâchettes d'insertion**. Comme leur nom l'indique, les points gâchettes centraux sont situés au centre d'un muscle (ou, plus précisément, au centre des fibres musculaires) et les points gâchettes d'insertion se trouvent sur les sites d'insertion d'un muscle.

**ENCADRÉ 5-2**

Si chaque fibre musculaire commençait à une insertion du muscle et finissait à l'autre insertion du muscle, le centre du muscle devrait être le centre de toutes ses fibres. Cependant, l'architecture des fibres de tous les muscles n'est pas conçue de cette manière. Par exemple et par définition, les fibres des muscles pennés ne vont pas d'une insertion à l'autre. En outre, même dans les muscles fusiformes, toutes les fibres ne courent pas toujours sur toute la longueur du muscle. C'est pour cette raison que le centre d'un muscle n'est pas toujours synonyme de centre de ses fibres.

Le traitement clinique efficace des patients qui présentent des syndromes myofasciaux douloureux exige une compréhension à la fois de pourquoi les points gâchettes se forment, puis de ce qu'est le mécanisme essentiel d'un point gâchette. Cette compréhension n'est possible que si la structure du **sarcomère** et le **mécanisme de glissement des filaments** dans la contraction musculaire sont eux-mêmes déjà compris. C'est pour cette raison qu'il est nécessaire de revoir ces sujets avant de poursuivre la discussion sur les points gâchettes.

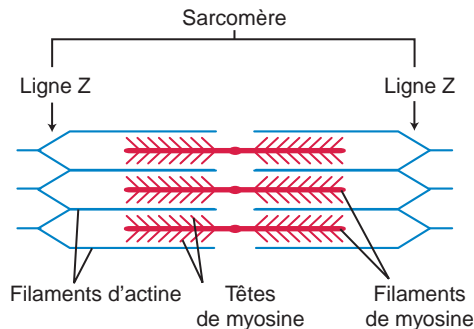
**Structure du sarcomère**

Un muscle est un organe constitué de milliers de fibres musculaires. Chaque fibre musculaire est faite de milliers de myofibrilles, qui courent sur toute la longueur de la fibre musculaire, et chaque myofibrille est composée de milliers de sarcomères disposés bout à bout.

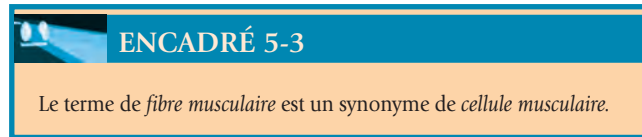


Un sarcomère est limité à ses deux extrémités par une ligne Z. À l'intérieur du sarcomère, il y a deux types de filaments, l'actine et la myosine. Les filaments fins d'actine sont situés des deux côtés du sarcomère et attachés aux deux lignes Z; les filaments épais de myosine se trouvent au centre du sarcomère. Par ailleurs, le filament de myosine possède des projections appelées *têtes*, qui peuvent se déplacer et s'accrocher aux filaments d'actine (figure 5-1). Il est également important de noter que le réticulum sarcoplasmique d'une fibre musculaire stocke des ions calcium à l'intérieur.

Quand un muscle se contracte, il le fait parce que le système nerveux lui en a donné l'ordre. Étant donné que le sarcomère est l'unité structurelle et fonctionnelle de base du muscle, pour comprendre la



**Figure 5-1** Un sarcomère est délimité des deux côtés par les lignes Z. Le filament épais de myosine est situé au centre et possède des projections appelées *têtes*. Un sarcomère est l'unité de base structurelle et fonctionnelle du tissu musculaire. (D'après Muscolino JE : *Kinesiology : the skeletal system and muscle function*, édition revue et corrigée, St Louis, 2007, Mosby.)

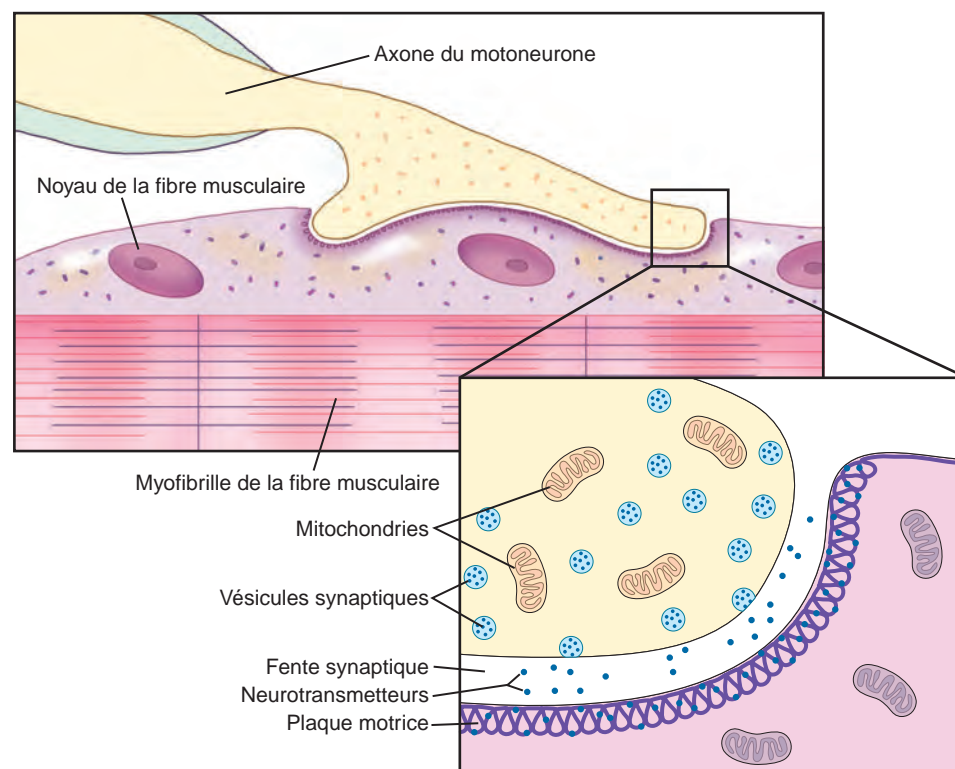


contraction, il faut d'abord comprendre la fonction du sarcomère et son activation par le système nerveux. Le processus qui décrit la fonction du sarcomère s'appelle le *mécanisme de glissement des filaments*.

### Mécanisme de glissement des filaments

Voici les étapes de glissement des filaments.

1. Quand nous décidons de contracter un muscle, un message donnant cet ordre prend naissance dans notre cerveau. Ce message voyage dans notre système nerveux central comme une impulsion électrique.
2. Cette impulsion électrique voyage ensuite vers la périphérie, dans un motoneurone (cellule nerveuse) d'un nerf périphérique, pour aller jusqu'au muscle squelettique. L'endroit où le motoneurone rencontre chaque fibre musculaire individuelle s'appelle le **point moteur** et est habituellement situé approximativement au milieu (c'est-à-dire au centre) des fibres musculaires.
3. Quand l'impulsion parvient à l'extrémité du motoneurone, celui-ci sécrète ses neurotransmetteurs (acétylcholine) dans l'espace synaptique, au niveau de la jonction neuromusculaire (figure 5-2).
4. Ces neurotransmetteurs traversent l'espace synaptique et se combinent avec la plaque motrice de la fibre musculaire.



**Figure 5-2** Jonction neuromusculaire. Nous voyons les vésicules synaptiques contenant les molécules de neurotransmetteur à l'extrémité distale du motoneurone. Ces neurotransmetteurs sont libérés dans l'espace synaptique, puis se combinent avec la plaque motrice de la membrane de la fibre musculaire. (Remarque : l'incrustation montre un agrandissement.) (D'après Muscolino JE : *Kinesiology : the skeletal system and muscle function*, édition revue et corrigée, St Louis, 2007, Mosby.)



5. La liaison de ces neurotransmetteurs avec la plaque motrice engendre une impulsion électrique sur la fibre musculaire, impulsion qui voyage le long de la membrane cellulaire externe de la fibre musculaire. Cette impulsion électrique est transmise à l'intérieur de la fibre musculaire par les tubules T (tubules transversaux) (figure 5-3).
6. Quand cette impulsion électrique atteint l'intérieur, le réticulum sarcoplasmique de la fibre musculaire libère dans le sarcoplasme (le cytoplasme de la fibre musculaire) les ions calcium qu'il avait stockés.
7. Ces ions calcium se lient ensuite avec les filaments d'actine, provoquant un changement structural qui expose les sites de liaison des filaments fins aux têtes de myosine.
8. Les têtes des filaments de myosine s'attachent aux sites de liaison des filaments d'actine, créant les ponts d'union d'actine-myosine.
9. Ces ponts se fléchissent alors, tirant les filaments d'actine vers le centre du sarcomère (figure 5-4).

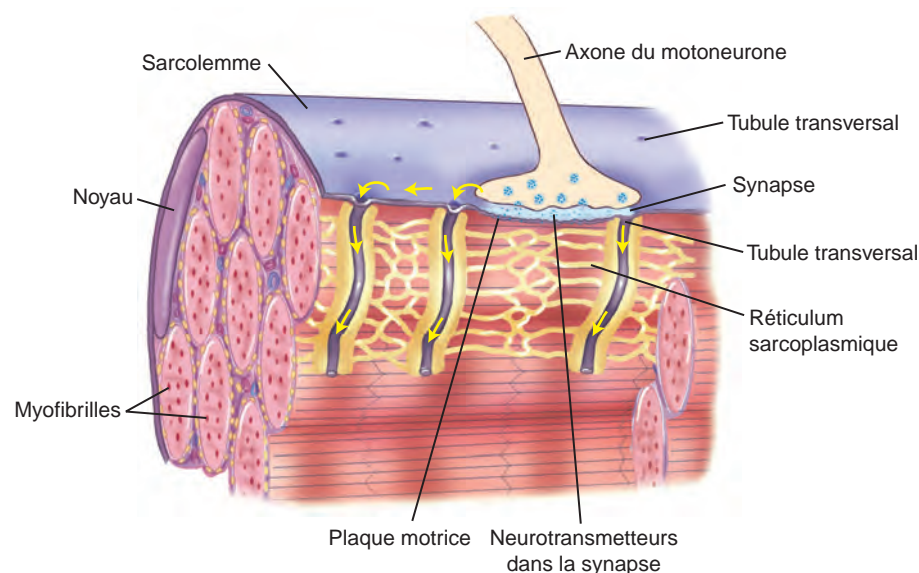
#### ENCADRÉ 5-4

Les étapes énumérées ici illustrent le mécanisme de glissement des filaments quand le sarcomère (c'est-à-dire le muscle dans son entier) est capable de se contracter et de se raccourcir (contraction concentrique). Cela se produit seulement si la contraction du muscle est assez importante pour surpasser la force de la résistance opposée au raccourcissement, quelle que soit celle-ci. Sur d'autres modes, un muscle peut se contracter et conserver la même longueur (contraction isométrique), ou peut se contracter et s'allonger (contraction excentrique). Quel que soit le type de contraction, la caractéristique qui définit la contraction musculaire est la présence de ponts d'union d'actine-myosine et la force de traction qu'ils produisent.

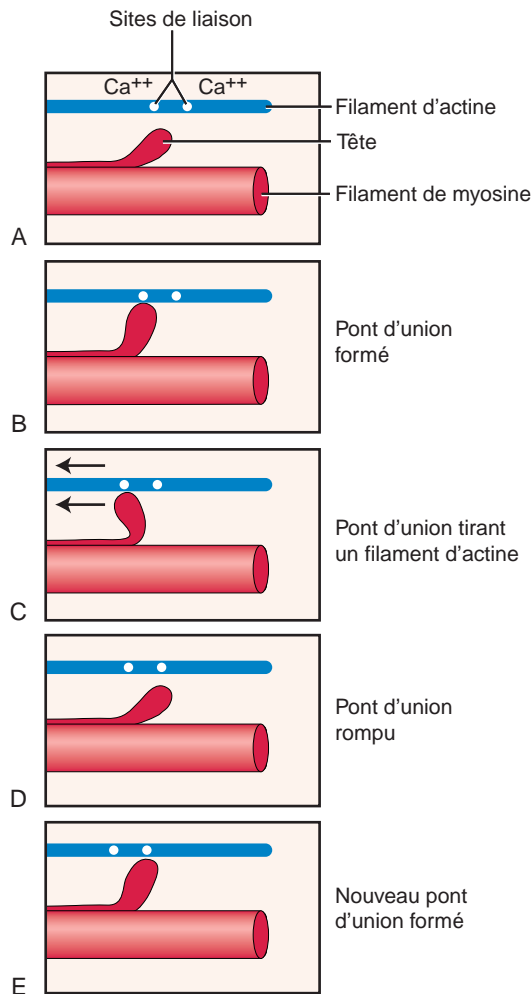
10. Si aucune molécule d'ATP n'est présente, ces ponts resteront en place (par conséquent, la contraction sera maintenue) et le glissement des filaments ne se poursuivra pas.
11. En présence d'ATP, la séquence suivante se met en place : les ponts d'actine-myosine se rompent, grâce à la dépense d'énergie des molécules d'ATP, et les têtes de myosine se fixent sur les sites de liaison suivants des filaments d'actine, formant de nouveaux ponts d'union. Ces nouveaux ponts se fléchissent et tractent les filaments d'actine plus loin vers le centre du sarcomère.
12. Le processus de l'étape 11 se répète aussi longtemps que des molécules d'ATP sont présentes pour activer la rupture et que les ions calcium sont là pour exposer les sites de liaison des filaments d'actine, afin que d'autres ponts d'union puissent se former, ce qui, ensuite, tire davantage les filaments d'actine vers le centre du sarcomère.
13. De cette manière, les sarcomères des fibres musculaires excitées se contracteront jusqu'à 100 % de leur capacité.
14. Quand le message de contraction du système nerveux cesse, les neurotransmetteurs ne sont plus libérés dans l'espace synaptique. Les neurotransmetteurs qui étaient présents sont soit détruits, soit réabsorbés par le motoneurone.

#### ENCADRÉ 5-5

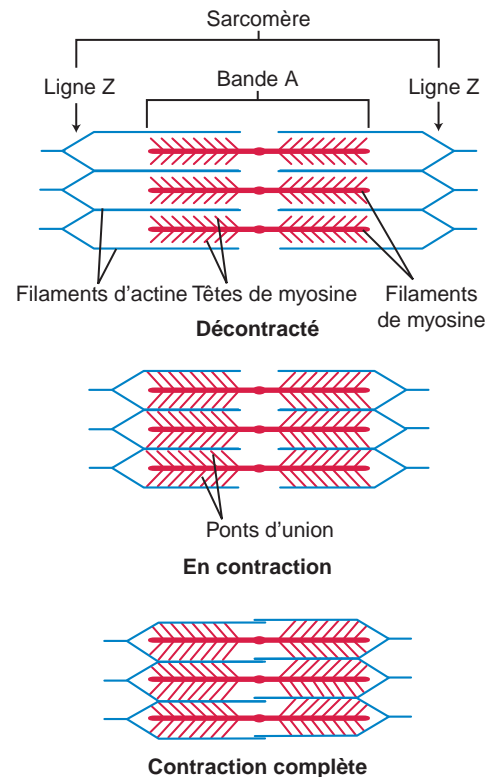
ATP signifie « adénosine triphosphate ». Une molécule d'ATP peut être comparée à une batterie, parce qu'elle emmagasine de l'énergie dans ses liens. À l'intérieur d'une fibre musculaire, son énergie est utilisée pour fournir l'énergie requise, à la fois pour rompre les ponts d'union d'actine-myosine, et pour réabsorber le calcium dans le réticulum sarcoplasmique.



**Figure 5-3** La combinaison des neurotransmetteurs avec la plaque motrice de la membrane de la fibre musculaire déclenche une impulsion électrique qui parcourt la membrane (sarcolemme) de la fibre musculaire dans sa totalité. Cette impulsion électrique est ensuite transmise à l'intérieur de la fibre musculaire par les tubules T (tubules transversaux de la fibre musculaire). (D'après Muscolino JE : *Kinesiology : the skeletal system and muscle function*, édition revue et corrigée, St Louis, 2007, Mosby.)



**Figure 5-4** Étapes du mécanisme de glissement des filaments. **A.** Les sites de liaison actifs sont exposés, en raison de la présence d'ions calcium (Ca<sup>++</sup>) libérés par le réticulum sarcoplasmique. **B.** La tête de myosine forme un pont d'union en se fixant sur un des sites actifs de l'actine. **C.** La tête de myosine se fléchit, tirant le filament fin d'actine vers le centre du sarcomère. **D.** Le pont d'union de la myosine se rompt. **E.** Le processus recommence quand la tête de myosine se fixe sur un autre site actif. (D'après Muscolino JE : *Kinesiology : the skeletal system and muscle function*, édition revue et corrigée, St Louis, 2007, Mosby.)



**Figure 5-5** Illustration de comment le mécanisme de glissement des filaments entraîne un changement de longueur du sarcomère. À partir de la longueur de repos d'un sarcomère décontracté, nous voyons qu'au moment où il débute sa contraction, il commence à se raccourcir en direction de son centre. Quand le sarcomère est complètement contracté, il est à sa plus courte longueur. (D'après Muscolino JE : *Kinesiology : the skeletal system and muscle function*, édition revue et corrigée, St Louis, 2007, Mosby.)

15. Sans neurotransmetteurs dans la synapse, aucune impulsion n'est envoyée à l'intérieur de la fibre musculaire et les ions calcium ne sont plus libérés dans le réticulum sarcoplasmique.
16. Les ions calcium qui étaient dans le sarcoplasme sont réabsorbés, grâce à une dépense d'énergie par les molécules d'ATP.
17. Sans ions calcium dans le sarcoplasme, les sites de liaison des filaments d'actine cessent d'être exposés et la formation de nouveaux ponts d'union d'actine-myosine n'est plus possible. À condition que les anciens ponts d'union soient rompus (en raison de la présence d'ATP; voir étape 11), la contraction musculaire cesse.
18. Le résultat complet de ce processus est que, si les filaments d'actine glissent le long du filament de myosine vers le centre du sarcomère, les lignes Z, auxquelles les filaments d'actine sont attachés, seront tirées vers le centre du sarcomère et le sarcomère se raccourcira (figure 5-5).

19. Quand les sarcomères d'une myofibrille se raccourcissent, la myofibrille elle-même se raccourcit, en tractant sur ses insertions.

### Genèse d'un point gâchette : hypothèse de la crise énergétique

Une fois comprise la contraction normale d'un muscle, il n'est pas difficile de comprendre comment se forme un point gâchette. La théorie prédominante pour la genèse d'un point gâchette est l'**hypothèse de la crise énergétique**. Pour comprendre cette hypothèse, il faut saisir le rôle joué par les molécules d'ATP dans le mécanisme de glissement des filaments. Les molécules d'ATP fournissent l'énergie nécessaire pour assumer les fonctions d'une cellule, y compris le mécanisme de glissement des filaments. Plus précisément, il y a, dans le processus de glissement des filaments, deux étapes qui requièrent un apport d'énergie par les molécules d'ATP : les molécules d'ATP sont nécessaires à la rupture des ponts d'actine-myosine (étape 11), et elles sont nécessaires à la réabsorption des ions calcium par le réticulum sarcoplasmique quand la contraction du sarcomère est terminée (étape 16). Si, pour une raison quelconque, il n'y a pas de molécules d'ATP à l'étape 11, les ponts d'union d'actine-myosine ne se rompront pas et les sarcomères concernés ne pourront pas se décontracter, formant ainsi un point gâchette. Par ailleurs, s'il n'y a pas de molécules d'ATP à l'étape 16, les ions calcium ne peuvent pas être réintégrés dans

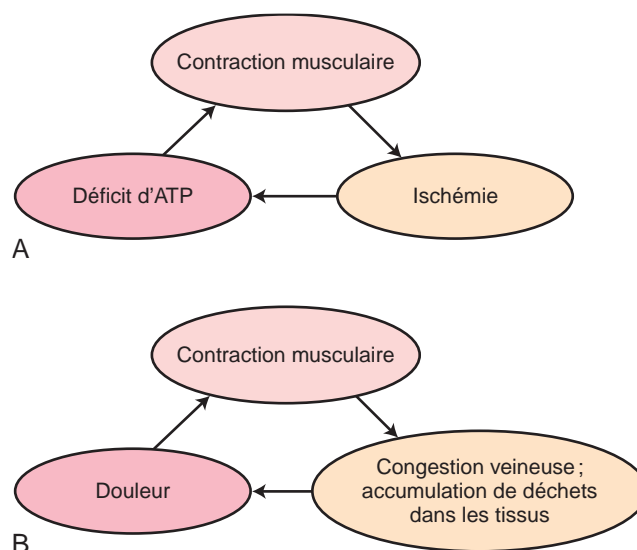
le réticulum sarcoplasmique. Aussi longtemps que des ions calcium sont présents, les sites actifs sur les molécules d'actine demeurent exposés et les ponts d'union d'actine-myosine persistent, prolongeant la contraction et formant ainsi un point gâchette.

### ENCADRÉ 5-6

Le fait qu'un point gâchette soit un phénomène local est une distinction importante, parce que, quand un muscle entier ou une grande portion d'un muscle est globalement raide, c'est dû au schéma de raideur géré par le système moteur gamma du système nerveux central, par le biais du réflexe d'étirement. Par conséquent, un muscle globalement raide est raide à cause de l'activité du système nerveux central, alors qu'un point gâchette est un phénomène local de raideur musculaire. Certaines sources aiment faire cette distinction, en disant qu'un muscle devient globalement raide à cause d'un excès de contraction, alors qu'un point gâchette survient à cause d'une **contracture**. Dans ce sens, le terme de *contracture* est employé pour souligner que le mécanisme d'un point gâchette n'est pas induit et contrôlé par le système nerveux central, alors que le terme de *contraction* montre que le contrôle est exercé par le système nerveux central.

Essentiellement, l'hypothèse de la crise énergétique est appelée ainsi parce que, si le mécanisme de glissement des filaments est privé de molécules d'ATP, il y aura une crise, due à un manque d'énergie, et la contraction du sarcomère continuera, avec, pour résultat, la formation d'un point gâchette. La cause sous-jacente au manque de molécules d'ATP est l'**ischémie** (privation de flux sanguin artériel) dans la région des sarcomères concernés, en raison de la tension du muscle lui-même. Quand un muscle se contracte, il devient notablement plus dur et a la capacité de faire une constriction des vaisseaux sanguins qui s'y trouvent, diminuant ainsi le flux sanguin. La contraction d'un muscle à environ 30 à 50 % de son maximum est suffisante pour fermer les vaisseaux artériels à l'intérieur du muscle. Quand des vaisseaux artériels sont obturés de cette manière, le tissu musculaire local est privé de son approvisionnement en sang, ce qui entraîne une perte de substances nutritives, y compris celles nécessaires à la synthèse des molécules d'ATP. En outre, cette perte de molécules d'ATP survient à un moment de demande métabolique accrue du muscle, parce que sa contraction requiert de l'ATP, chaque fois qu'un pont d'union se rompt, pour se reformer ensuite sur un site actif différent du filament d'actine. Cela initie un cercle vicieux appelé le **cycle de contraction-ischémie** : la contraction musculaire est responsable de l'ischémie, ce qui, de fait, crée un déficit d'ATP. Sans l'ATP, le tissu musculaire ne peut pas se relâcher et reste donc contracté. Sa contraction continue de couper le ravitaillement en sang, prolongeant l'ischémie, et ainsi de suite (figure 5-6, A). C'est pour cette raison qu'une fois les points gâchettes formés, ils ont tendance à persister, à moins d'une intervention thérapeutique.

Un autre facteur d'exacerbation est que les vaisseaux veineux sont eux aussi fermés à cause de la contraction musculaire. Comme le travail des vaisseaux veineux est d'éliminer les déchets du métabolisme, quand les veines sont obturées, les déchets du métabolisme restent dans les tissus. Malheureusement, ces déchets métaboliques sont acides et irritent le tissu musculaire local, ce qui déclenche une douleur dans cette région, d'où la vulnérabilité à la survenue de points gâchettes. Ironiquement, la douleur produite par ces déchets métaboliques tend à augmenter la contracture, en raison du **cycle douleur-contracture-douleur** (figure 5-6, B), ce qui accroît encore l'ischémie. En conséquence, nous avons un **cycle douleur-contracture-ischémie**, avec des points gâchettes qui deviennent incrustés dans le tissu musculaire.



**Figure 5-6** Les cycles contraction-ischémie et douleur-contracture-douleur sont illustrés. **A** montre le cycle contraction-ischémie. Une contraction musculaire intense empêche l'apport de sang artériel, provoquant une ischémie, ce qui a pour résultat un déficit d'ATP. Étant donné que l'ATP est nécessaire pour interrompre une contraction musculaire, la contraction continue, augmentant l'ischémie et un cercle vicieux s'ensuit. **B** montre le cycle douleur-contracture-douleur. Quand la contraction musculaire empêche la circulation veineuse, elle provoque une accumulation (congestion) de déchets métaboliques nocifs, qui irritent les nerfs de la zone, et engendrent une douleur. La douleur déclenche une contraction musculaire supplémentaire, qui crée une plus grande congestion veineuse de déchets et plus de douleur encore, et il s'ensuit un cercle vicieux.

Avec la compréhension de l'hypothèse de la crise énergétique, nous voyons que tout ce qu'il faut pour démarrer un processus de formation de point gâchette est qu'une partie d'un muscle se contracte intensément et assez longtemps pour provoquer une **crise énergétique** dans le tissu musculaire local. À partir de là, il est aisé de voir pourquoi les points gâchettes sont si répandus dans le corps. En fait, on pourrait se demander pourquoi les points gâchettes n'apparaissent pas encore plus souvent qu'ils ne le font. Il semble que la réponse soit que la contraction locale doit persister assez longtemps pour provoquer une ischémie suffisante au déclenchement d'une crise énergétique. La plupart du temps, nous contractons nos muscles par intermittence, avec des périodes de repos dans l'intervalle. Ces périodes de repos permettent l'arrivée d'un nouveau flux de substances nutritives qui peuvent être utilisées pour la production de molécules d'ATP dans le tissu musculaire. Cependant, les muscles posturaux se contractent souvent en isométrique pendant de longues périodes, sans repos, suffisamment pour que l'ischémie et le déficit consécutif d'ATP créent un point gâchette. C'est une des raisons pour lesquelles on rencontre si souvent des points gâchettes dans les muscles posturaux. Les exemples les plus marquants incluent le trapèze supérieur et le sternocléidomastoïdien.

Par ailleurs, une irritation ou une lésion dans la région d'un muscle constitue un autre facteur fréquemment impliqué dans la formation d'un point gâchette. Quand une blessure survient à proximité d'un muscle, des substances chimiques hautement irritantes sont libérées, ce qui accroît directement la sensibilité et la vulnérabilité de la région et entraîne également un gonflement local. Ce gonflement local est susceptible de comprimer les nerfs, ce qui augmente la douleur. Il peut aussi comprimer les vaisseaux sanguins artériels, provoquant une ischémie. En plus, la douleur causée par les substances chimiques irritantes et la compression due au gonflement risquent d'amorcer le cycle douleur-contracture-douleur.



Ainsi, les points gâchettes ont tendance à se former dans des zones où un muscle est resté contracté longtemps sans repos, ou dans des zones qui ont subi une irritation ou une lésion. Il est important de comprendre que, une fois formé, un point gâchette est un phénomène local. Il ne se prolonge pas parce que le sujet ordonne au point gâchette de se contracter à partir du système nerveux central; il est perpétué en raison de facteurs locaux, dans le tissu musculaire, au niveau du point gâchette lui-même.

### Points gâchettes centraux : lier les hypothèses de la crise énergétique et du dysfonctionnement de la plaque motrice pour former l'hypothèse intégrée du point gâchette

Il est intéressant de noter que, même si les points gâchettes peuvent se former n'importe où dans le muscle, ils apparaissent le plus souvent au point moteur du muscle, habituellement situé au centre du muscle, là où le motoneurone fait synapse avec les fibres musculaires. La théorie proposée pour expliquer pourquoi les points gâchettes se forment si souvent aux points moteurs s'appelle l'**hypothèse du dysfonctionnement de la plaque motrice**. Cette hypothèse avance que, quand un motoneurone apporte continuellement un message de contraction à une fibre musculaire, il sécrète des quantités excessives d'acétylcholine dans la synapse, ce qui amène la plaque motrice à produire un nombre excessif de potentiels d'action. Le résultat en est une dépolarisation partielle durable de la plaque motrice, ce qui accroît la demande métabolique locale en ATP par la fibre musculaire. Cette augmentation de la dépense d'ATP par la plaque motrice de la fibre musculaire entraîne un déficit de l'ATP disponible dans la région de la plaque motrice, ce qui accroît la crise énergétique pour les sarcomères situés près de la plaque motrice. Par conséquent, les sarcomères les plus proches de la plaque motrice ont tendance à former plus facilement des points gâchettes que ceux situés dans d'autres zones du muscle. Relier l'hypothèse de la crise énergétique au dysfonctionnement de la plaque motrice s'appelle l'**hypothèse intégrée des points gâchettes**. Comme les points moteurs d'un muscle sont généralement situés au centre des fibres musculaires, la plupart des points gâchettes sont des points gâchettes centraux.

### Points gâchettes centraux, cordons rigides et points gâchettes d'insertion

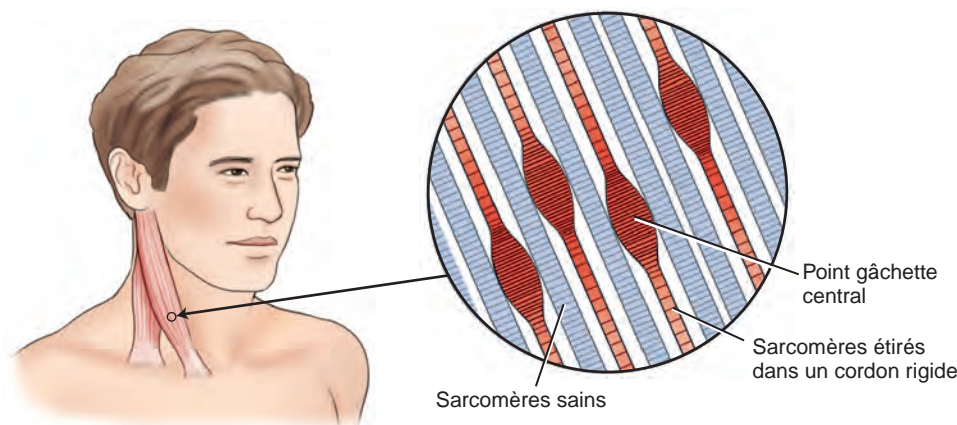
Une fois un point gâchette formé, ses sarcomères se contractent et se raccourcissent en se ramassant en leur centre. Cela provoque une traction constante sur le reste des sarcomères de la myofibrille affectée. Cette traction étire ces sarcomères, créant un *cordons rigide* de tissu musculaire (figure 5-7). C'est pour cette raison que les points gâchettes centraux se trouvent généralement à l'intérieur d'un cordon rigide.

Si la force de traction du point gâchette central est suffisamment intense, les sarcomères adjacents de la myofibrille concernée seront incapables de dissiper l'intégralité de la force de traction du point gâchette central, et sa traction sera transmise aux extrémités des myofibrilles, au niveau de leur insertion osseuse. Malheureusement, cette force de traction irrite les extrémités des myofibrilles à leur insertion osseuse ou à sa proximité. Le terme d'**enthésopathie** est utilisé pour décrire l'état qui résulte de cette irritation constante des insertions du muscle et qui est susceptible de provoquer la formation d'un point gâchette soit dans les sarcomères du tissu musculaire squelettique près de l'insertion, soit à l'intérieur du tendon du muscle, soit dans le périoste au niveau du site d'insertion du muscle. Qu'il se forme dans le tissu squelettique ou dans le tissu aponévrotique qui s'y attache, ce point gâchette créé par l'enthésopathie, elle-même due à la traction du point gâchette central, s'appelle un *point gâchette d'insertion*. Ainsi, une fois que des points gâchettes centraux se sont formés, ils créent un cordon rigide qui tend à créer une enthésopathie qui, à son tour, crée un point gâchette d'insertion.

### Facteurs généraux responsables des points gâchettes

Comme établi par l'hypothèse de la crise énergétique, les points gâchettes ont tendance à se développer quand un muscle reste contracté trop longtemps. Voici une liste des circonstances courantes susceptibles de conduire à la formation de points gâchettes.

1. Contraction musculaire excessive : c'est certainement le facteur principal de genèse d'un point gâchette. Un muscle qui se contracte longtemps, en particulier s'il s'agit d'une contraction isométrique de longue durée, tend à interrompre l'approvisionnement du tissu musculaire en sang, ce qui a pour résultat une ischémie et la formation de points gâchettes, conformément à l'hypothèse de la crise énergétique.



**Figure 5-7** Un point gâchette central situé à l'intérieur d'un cordon rigide. On peut voir les sarcomères des points gâchettes qui se sont raccourcis. Cela entraîne une traction le long des myofibrilles dans lesquelles les points gâchettes sont situés, traction qui provoque un étirement des autres sarcomères des myofibrilles. La traction sur ces cordons rigides entraîne souvent une enthésopathie à l'insertion du muscle, responsable à son tour de points gâchettes d'insertion. (Reproduit avec l'autorisation de New Harbinger Publications, Inc. Modifié d'après Davies C : *The trigger point therapy workbook : your self-treatment guide for pain relief*, ed. 2, Oakland, Calif, 2004, New Harbinger. [www.newharbinger.com](http://www.newharbinger.com))

2. Irritation/lésion/traumatisme : chaque fois qu'un muscle est physiquement irrité ou lésé, des substances chimiques irritantes sont libérées dans le tissu musculaire local. Ces substances chimiques peuvent provoquer dans le tissu musculaire un gonflement qui comprime les vaisseaux, ce qui entraîne une ischémie, initiant ainsi la formation d'un point gâchette. Ces substances chimiques peuvent également provoquer une douleur locale et une fragilité susceptibles d'amorcer les cycles douleur-contraction-douleur et contraction-ischémie, qui peuvent ensuite conduire à la formation d'un point gâchette.
3. Douleur perçue : toute douleur perçue comme étant située dans un muscle, même si la douleur émane d'un autre endroit du corps, peut entraîner le raidissement d'un muscle via le cycle douleur-contraction-douleur. Ce raidissement prédispose le muscle à la formation d'un point gâchette.
4. Rigidification d'un muscle : s'il y a une douleur quelconque, ou une lésion dans un tissu adjacent, en particulier dans une articulation voisine, les muscles de cette région du corps ont tendance à se raidir, dans un mécanisme protecteur pour rigidifier la région. Cette contraction de rigidification favorise la formation des points gâchettes.
5. Raccourcissement prolongé : chaque fois qu'un muscle reste longtemps en position raccourcie, il a tendance à **s'adapter en raccourcissement**. Un muscle qui s'adapte en se raccourcissant a tendance à se raidir (c'est-à-dire à augmenter sa contraction), et cette tension accrue favorise le développement des points gâchettes.
6. Étirement prolongé : même si l'étirement des tissus mous, y compris le muscle, est théoriquement bon, si un muscle est étiré de manière excessive ou trop rapidement, le réflexe d'étirement sera déclenché, provoquant le raidissement actif du muscle. Cela prédispose le muscle au développement des points gâchettes.

### Effets d'un point gâchette

L'effet le plus évident d'un point gâchette à l'intérieur d'un muscle est que le point gâchette est localement douloureux et est susceptible de provoquer des irradiations à distance. En plus, les points gâchettes se trouvent volontiers dans des cordons rigides qui, généralement, sont sensibles et douloureux à la palpation.

Cependant, quand un muscle recèle un point gâchette, il existe d'autres conséquences susceptibles d'affecter l'ensemble du muscle. Étant donné qu'un point gâchette crée un cordon rigide, dans lequel il se situe, ce cordon de tissu musculaire rigide résistera à l'étirement et, si on fait une tentative d'étirement, on provoquera sans doute une douleur. C'est pour cette raison qu'un muscle qui recèle un point gâchette entraîne souvent une diminution d'amplitude de la ou des articulations croisées par ce muscle. De plus, un muscle qui n'est pas étiré et auquel on permet de rester en position courte a tendance à s'adapter à cette situation raccourcie. Cette adaptation peut être à la fois fonctionnelle et structurelle. D'un point de vue fonctionnel, un muscle peut s'adapter en se raccourcissant, parce que le système nerveux, craignant d'éventuelles douleurs ou déchirures musculaires, essaie d'éviter les mouvements du corps qui étireraient ce muscle. D'un point de vue structurel, le muscle peut s'adapter en raccourcissement, en raison des adhérences fibreuses qui tendent à s'accumuler à l'intérieur du muscle, allant jusqu'à diminuer sa capacité de s'allonger et de s'étirer. En plus, selon le principe de la *courbe tension-longueur*, les muscles excessivement raides et raccourcis deviennent plus faibles.

Ainsi, quand un muscle contient un ou plusieurs points gâchettes, outre la douleur locale ou projetée, des effets affectent souvent l'ensemble du muscle. Les muscles qui recèlent des points gâchettes ont tendance à devenir plus raides et plus faibles. Évidemment, quand un muscle devient fonctionnellement déficitaire, comme d'autres

#### ENCADRÉ 5-7

Le phénomène de muscle raide et court devenant plus faible est connu comme **insuffisance fonctionnelle active**. Quand un sarcomère se raccourcit, ses filaments d'actine se chevauchent, masquant et rendant inaccessibles une partie des sites de liaison nécessaires à la formation des ponts d'union d'actine-myosine. Si moins de ponts d'union se forment, la force de la contraction sera diminuée, ce qui aura pour effet un muscle plus faible.

muscles essaient de compenser les carences de ce muscle non fonctionnel, des tensions apparaissent dans le corps. C'est pourquoi on dit souvent que la présence d'un premier point gâchette, souvent appelé **point gâchette primaire**, peut provoquer l'apparition d'autres points gâchettes, appelés **points gâchettes satellites**.

#### ENCADRÉ 5-8

La manière la plus aisée de comprendre pourquoi l'adaptation en raccourcissement d'un muscle survient est peut-être d'observer l'exemple des fléchisseurs de la hanche. Quand nous restons assis pendant de longues périodes, nos fléchisseurs de hanche sont en position courte et détendus comme le serait un cordage, parce que la position assise place nos cuisses à 90° de flexion dans l'articulation de la hanche. Le problème est que si, dans cette position, nous voulons fléchir davantage la cuisse dans l'articulation de la hanche, les muscles fléchisseurs de hanche ne seront pas immédiatement réactifs pour produire le mouvement en se contractant, parce que toute contraction devra d'abord ajuster la longueur en excès des muscles. C'est la raison pour laquelle le système moteur gamma du cerveau opère un raccourcissement adaptatif de ces muscles, en augmentant leur tension, afin de l'accorder à la position raccourcie qu'ils ont en position assise. Ils ne sont alors, dans l'absolu, pas plus courts qu'ils n'étaient avant, mais l'augmentation de tension a supprimé la longueur en excès. S'ils reçoivent maintenant l'ordre de se contracter, ils seront plus réactifs et capables d'augmenter plus rapidement la flexion de la cuisse dans l'articulation de la hanche. C'est pour cette raison que, quand nous maintenons longtemps des postures dans lesquelles un muscle ou un groupe musculaire sont raccourcis et détendus, le tonus de base de repos de ces muscles s'adaptera graduellement, pour s'ajuster à cette situation courte, leur permettant ainsi d'être plus réactifs au moment de produire un mouvement.

C'est cette tension accrue dans le muscle adapté en raccourcissement qui le prédispose à la formation de points gâchettes. Un facteur supplémentaire est que, si un muscle est constamment maintenu en position raccourcie et n'est jamais allongé, des adhérences vont se développer à l'intérieur du muscle. Avec le temps, ces adhérences rendront beaucoup plus difficile pour le muscle de s'allonger et de s'étirer.

### Les points gâchettes primaires créent des points gâchettes satellites

Une fois un point gâchette formé, il est courant qu'il crée des points gâchettes satellites par sa simple présence, soit dans le même muscle, soit dans d'autres muscles du corps.

1. Points gâchettes centraux et d'insertion : les points gâchettes primaires et d'insertion créent souvent des points gâchettes d'insertion satellites dans le même cordon rigide de tissu musculaire. Comme expliqué précédemment, les points gâchettes

- d'insertion sont provoqués par l'enthésopathie (irritation) créée par la traction du point gâchette central sur le cordon rigide.
2. Groupe musculaire agoniste : les points gâchettes primaires d'un muscle créent fréquemment des points gâchettes satellites dans les autres muscles du même groupe moteur fonctionnel. Étant donné qu'un point gâchette rend souvent le muscle douloureux ainsi que raide et faible, le corps a tendance à utiliser les autres muscles qui partagent la même action articulaire, pour les activer et les faire travailler à la place du muscle atteint. Avec le temps, ces autres muscles risquent d'être surmenés et donc de devenir douloureux et contracturés, puis, à leur tour, de développer des points gâchettes satellites.
  3. Muscles antagonistes : les points gâchettes primaires d'un muscle créent souvent des points gâchettes satellites dans les muscles du groupe antagoniste. Compte tenu qu'un muscle avec des points gâchettes a tendance à devenir raide, les muscles antagonistes doivent souvent se contracter davantage, pour équilibrer la traction exercée sur leur articulation commune, afin que le muscle raide avec des points gâchettes ne tire pas de façon asymétrique et ne crée pas une posture asymétrique des os (et donc des segments corporels) au niveau de cette articulation.
  4. Zones de douleur projetée : les points gâchettes primaires entraînent souvent la formation de points gâchettes satellites dans la musculature située dans la zone de douleur projetée. Bien que la douleur, dans la zone de projection d'un point gâchette primaire, ne signifie pas qu'il y ait un traumatisme ou une lésion de la zone de projection, le système nerveux interprète cette douleur comme si la zone de projection était victime d'un traumatisme ou d'une lésion. En conséquence, le cycle douleur-contracture-douleur surgit, entraînant une raideur de la musculature de la zone de projection, ce qui prédispose à la formation de points gâchettes dans cette zone.

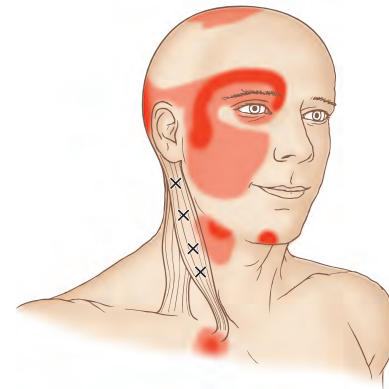
### Zones de projection des points gâchettes

La zone de projection d'un point gâchette est peut-être son aspect le plus énigmatique. Chaque point gâchette musculaire, quand il est assez raide ou suffisamment comprimé, a tendance à engendrer un schéma caractéristique de projection de la douleur, qui peut être ressentie localement ou à distance du point gâchette. Généralement, la douleur irradie dans ce qui est connu comme la **zone primaire de projection** (connue aussi comme la **zone de projection essentielle**). Mais, quand il est plus grave, un point gâchette est susceptible d'irradier dans ce qu'on appelle la **zone de projection secondaire** (connue aussi comme **zone de projection débordante**) en plus de la zone de projection primaire. Dans cet ouvrage, la zone primaire est indiquée en rouge foncé et la zone secondaire en rouge plus clair (figure 5-8). Il faut souligner que, bien que les sites typiques des points gâchettes et leurs zones de projection soient cartographiés pour la plupart des muscles du corps, cela ne signifie pas que les points gâchettes ne puissent survenir qu'aux endroits indiqués sur les illustrations de ce livre, ou que les zones de projection doivent toujours suivre les schémas qui y sont présentés. Même si les sites et zones de projection habituels des points gâchettes sont connus, les points gâchettes peuvent apparaître n'importe où dans un muscle et leurs zones de projection ne sont pas nécessairement limitées à celles montrées ici.

Les zones de projection de la douleur des points gâchettes ne suivent pas simplement le trajet d'un nerf périphérique, comme si le point gâchette enserrait un nerf et provoquait l'irradiation de la douleur le long de son trajet (à la façon dont une hernie discale lombaire comprime le nerf sciatique et provoque la douleur le long du trajet du nerf sciatique). Il est plus adapté de comparer la projection du point gâchette au type bien connu de douleur projetée que provoque une attaque cardiaque. Seulement, dans le cas d'un point gâchette, alors qu'un organe viscéral interne projette la douleur à la peau du corps (à

**ENCADRÉ 5-9**

Le plus souvent, les points gâchettes projettent une douleur; mais ils projettent parfois d'autres symptômes, comme un engourdissement ou des fourmillements.



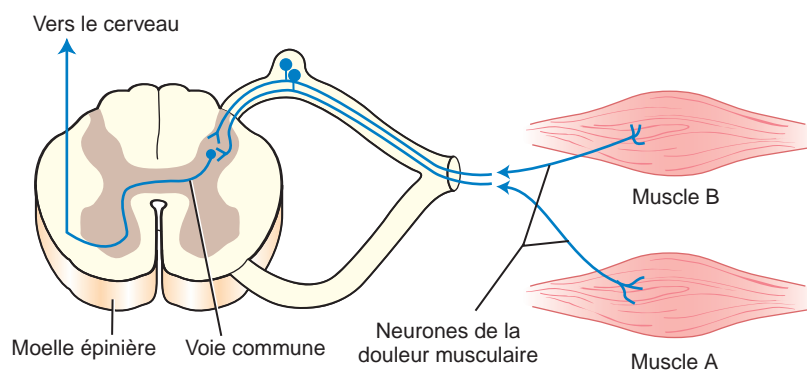
**Figure 5-8** Illustration de quatre points gâchettes, indiqués par les X, dans le chef sternal du muscle sternocléidomastoïdien (SCM). Les zones primaires (essentiels) de projection de la douleur sont indiquées par les surfaces rouges foncées. Dans les cas plus graves, les points gâchettes du chef sternal du SCM peuvent aussi irradier la douleur dans des zones secondaires (de débordement) de projection, indiquées en rouge pâle.

l'épaule et à la région du thorax dans le cas d'une attaque cardiaque), un point gâchette dans un muscle projette la douleur dans une autre région du muscle ou, tout aussi fréquemment, à un muscle du corps complètement différent.

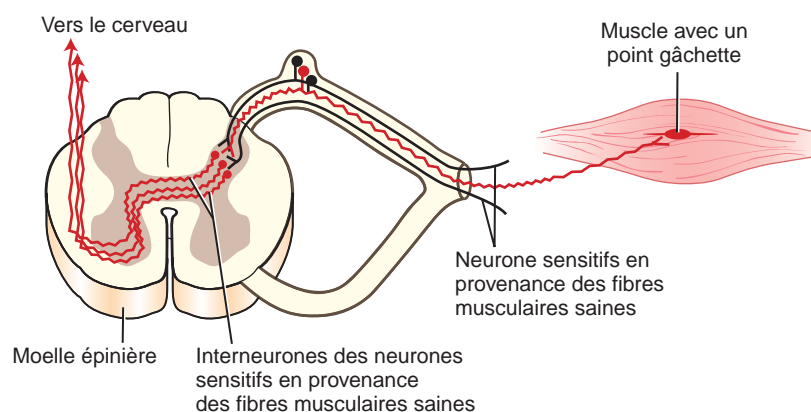
La théorie qui prévaut pour expliquer la façon dont les points gâchettes myofasciaux projettent la douleur s'appelle la **théorie de la projection-convergence**. Selon cette théorie, les neurones sensoriels, qui détectent la sensation et la douleur dans un muscle, convergent avec les neurones sensoriels en provenance d'un autre muscle du corps (figure 5-9). Par exemple, si les neurones sensoriels des muscles A et B convergent dans la moelle épinière, alors quand la douleur due à un point gâchette survient dans le muscle A, ces signaux transitent dans les neurones sensoriels qui pénètrent dans la moelle épinière et convergent avec les neurones sensoriels issus du muscle B. Quand ces signaux de douleur atteignent le cerveau, le long de la voie commune en provenance des muscles A et B, le cerveau n'a aucun moyen de savoir si la douleur a pris naissance dans le muscle A ou dans le muscle B. Le résultat est que la douleur est susceptible d'être attribuée (ou, pourrait-on dire, de faire l'objet d'une erreur de localisation) au muscle B. De cette manière, le cerveau peut percevoir la douleur causée par un point gâchette situé dans le muscle A comme venant du muscle B, même s'il n'y a pas de point gâchette situé dans le muscle B.

Si cette théorie était la seule en mesure d'expliquer la projection des points gâchettes, cela signifierait que toutes les zones de projection des points gâchettes et les points gâchettes eux-mêmes devraient être innervés par les mêmes neurones sensoriels. Cela paraît improbable, compte tenu de l'étendue des zones de projection de certains points gâchettes. Une autre théorie proposée pour expliquer le phénomène des zones de projection des points gâchettes est la **théorie du débordement spinal**. Elle considère que, lorsque des signaux douloureux excessifs, émanant d'un point gâchette intensément actif, pénètrent dans la moelle épinière, il y a dans la moelle un « débordement » de ces signaux électriques émis par les neurones sensoriels en provenance du muscle qui héberge le point gâchette, vers les interneurons qui viennent d'autres muscles dépourvus de points gâchettes (figure 5-10). Ce débordement conduit ces autres interneurons





**Figure 5-9** La théorie de la projection–convergence pour l’irradiation à distance du point gâchette. La théorie de la projection–convergence avance que les neurones sensoriels de la douleur, issus de différents muscles, convergent dans la moelle épinière en une voie commune qui fait remonter l’information au cerveau. Par conséquent, lorsque les signaux de douleur pénètrent dans le cerveau par cette voie spinale commune, le cerveau ne peut pas juger de quel muscle la douleur provient et risque donc d’attribuer la douleur au muscle qui n’a pas de point gâchette. (Modifié d’après Mense S, Simons DG, Russell IJ : *Muscle pain : understanding its nature, diagnosis, and treatment*, Baltimore, 2000, Lippincott, Williams & Wilkins.)



**Figure 5-10** La théorie du débordement spinal pour l’irradiation à distance du point gâchette. La théorie du débordement avance que lorsque des signaux de douleur intense pénètrent dans la moelle épinière, en provenance des neurones sensoriels d’un muscle avec un point gâchette, l’activité électrique peut « déborder » et entraîner une activité dans les interneurons adjacents, qui participent aux voies d’autres muscles qui n’ont pas de points gâchettes responsables de douleur.

#### ENCADRÉ 5-10

Il y a une autre explication parfois avancée pour expliquer comment les zones de projection des points gâchettes se produisent. Similaires à la **douleur projetée des sclérotomes** (en provenance des ligaments et des capsules articulaires) et à la **douleur projetée viscérale** (en provenance des organes viscéraux internes), il semble que de nombreuses zones de douleur projetée des points gâchettes (myogènes) apparaissent dans des éléments corporels qui partagent la même origine embryologique que la topographie du point gâchette lui-même. En d’autres termes, le site du point gâchette et celui de la zone de projection seraient issus du même segment embryologique. Par conséquent, compte tenu des origines embryologiques communes, il est suggéré que le cerveau posséderait une sorte de cartographie, qui continuerait de lier ces aires à présent dispersées géographiquement dans le corps. Ainsi, un point gâchette dans une zone du corps pourrait projeter la douleur dans une autre zone, autrefois reliée à elle sur un plan embryologique.

à apporter des signaux de douleur au cerveau, disant au cerveau que ces autres muscles souffrent, bien qu’ils ne contiennent pas de lésions responsables de douleur. L’effet est que la douleur a été projetée, à partir du muscle qui est le siège du point gâchette, à d’autres muscles qui n’ont pas de point gâchette.

Selon toute probabilité, les deux théories sont sans doute vraies et se combinent pour former les zones les plus typiques de projection de la douleur des points gâchettes qui ont été cartographiées. Il est important de souligner que les zones de projection des points gâchettes ne suivent pas toujours les zones de projection les plus couramment représentées, telles qu’on les voit dans ce livre et dans d’autres.

#### Repérage et traitement des points gâchettes

Pour traiter un point gâchette, il faut d’abord le trouver. Bien que les points gâchettes puissent se situer n’importe où à l’intérieur d’un muscle, ils ont tendance à apparaître en certains points et dans certains muscles. Généralement, les points gâchettes se situent au centre d’une fibre musculaire. Si tous les muscles étaient fusiformes, et que

## ENCADRÉ 5-11

Tous les nodules palpés à l'intérieur des tissus mous du patient ne sont pas des points gâchettes. Soyez attentif à discerner les points gâchettes des lipomes et des ganglions lymphatiques. Les lipomes sont des tumeurs bénignes, généralement perçues comme molles, ayant la consistance d'une capsule de gel insérée sous la peau. Ils peuvent, ou pas, être sensibles à la pression. Les ganglions/glandes lymphatiques sont susceptibles de simuler la sensation d'un point gâchette quand ils sont enflés, ce qui sera le cas si le patient souffre d'une infection active dans cette région du corps. Généralement, des ganglions lymphatiques enflés sont sensibles à la pression, mais habituellement pas aussi durs que les points gâchettes. Cependant, il arrive, au fil du temps, que des ganglions lymphatiques enflés depuis longtemps se calcifient et, finalement, donnent une perception identique à celle des points gâchettes à la palpation. En plus de la qualité palpatoire à l'évaluation, un autre moyen de distinguer un point gâchette d'un lipome ou d'un ganglion lymphatique est de rechercher par la pression la présence d'une douleur projetée. Bien que tous les points gâchettes n'irradient pas à distance, nombre d'entre eux le font, alors que les lipomes et les ganglions lymphatiques ne projettent pas de douleur à distance sous l'effet de la pression.

toutes leurs fibres couraient sur toute la longueur du muscle, alors les points gâchettes centraux se trouveraient au centre du muscle. Malheureusement, ce n'est pas toujours vrai. Les muscles pennés et les muscles fusiformes dont les fibres ne courent pas sur toute la longueur du muscle peuvent avoir leurs points gâchettes centraux ailleurs qu'au beau milieu du muscle. C'est la raison pour laquelle cela aide de connaître l'architecture des fibres de chaque muscle. Pour faciliter les choses, il existe des cartes des points gâchettes courants, pour chaque muscle du corps. On les trouvera dans les revues palpatoires musculaires situées dans les chapitres 10 à 20 de la partie III de ce livre.

Une fois vos doigts palpatoires placés sur l'endroit correct pour un point gâchette, vous devez palper quelque chose qui ressemble à un petit nœud dur ou à une bille, enfouis dans le tissu musculaire. Souvent, ces points gâchettes sont logés à l'intérieur d'un **cordon rigide** de fibres, qui peut être gratté ou pincé comme une corde de guitare, en déplaçant vos doigts en travers de lui (perpendiculairement). Très souvent, si le cordon rigide est suffisamment tendu, une **réaction en secousse** surviendra, dans laquelle le cordon rigide se contracte involontairement quand on le gratte. Bien sûr, à la fois les points gâchettes et leurs cordons rigides associés sont habituellement sensibles à la palpation. En ce qui concerne les méthodes de palpation nécessaires pour identifier la localisation d'un point gâchette, le lecteur doit se reporter au chapitre 2, « L'art et la science de la palpation musculaire ».

La compréhension de la genèse des points gâchettes centraux et d'insertion ainsi que du mécanisme d'un véritable point gâchette nous permet de réfléchir à la meilleure approche thérapeutique pour des patients souffrant de syndromes de points gâchettes myofasciaux.

Pendant des années, l'approche conseillée pour traiter les points gâchettes a été la technique connue comme la **compression ischémique**. La compression ischémique implique l'application d'une pression profonde directement sur le point gâchette du patient et le maintien de la pression pendant une durée soutenue (environ 10 secondes ou plus). Le principe de la compression ischémique (comme son nom l'indique) était de créer une ischémie dans le point gâchette. Puis, quand le thérapeute interrompait la pression, un flot de sang devait envahir le point gâchette. Le problème avec la compression ischémique, outre le fait qu'elle avait tendance à être un

traitement extrêmement inconfortable pour la plupart des patients, en raison de la pression profonde recommandée, est que, étant donné que le point gâchette est déjà ischémique, pourquoi la thérapie aurait-elle pour but de créer l'ischémie? Cela a déjà été reconnu par de nombreuses personnes faisant autorité dans le domaine des points gâchettes. Le résultat est que la compression ischémique a été modifiée et rebaptisée; elle s'appelle à présent **compression soutenue** ou **pression libératoire du point gâchette**. Mais, sans tenir compte des nouvelles appellations, l'essence du maintien d'une compression soutenue sur le point gâchette reste fondamentalement inchangée (le seul changement substantiel est qu'on recommande moins de pression, ce qui rend la technique moins douloureuse pour le patient). L'intérêt généralement déclaré de la compression ischémique, ou de toute compression soutenue, ou de technique de pression libératoire du point gâchette, est de provoquer un afflux de sang neuf dans le point gâchette, au moment où la pression est relâchée. En suivant cette logique, il semble qu'une meilleure approche thérapeutique pourrait être inventée pour travailler les points gâchettes.

À cette fin, la technique de **massage en pressions glissées profondes** (connue aussi comme foulage) a été recommandée par bon nombre des personnes faisant autorité en matière de théorie et de pratique des points gâchettes. David Simons déclare : « cette méthode est sans doute le moyen le plus efficace de désactiver les points gâchettes quand on recourt à une approche manuelle directe, et elle peut être utilisée pour traiter les points gâchettes sans faire de mouvement articulaire excessif; le raisonnement est clair » [1]. C'est également la méthode adoptée dans *The trigger point therapy workbook* de Clair Davies [2].

Le massage en pressions glissées profondes est réalisé avec des manœuvres courtes, qui utilisent modérément (mais pas excessivement) la pression directe sur le point gâchette. La pression glissée profonde peut être faite dans n'importe quelle direction, mais au moins en partie sur la direction du cordon rigide où se trouve le point gâchette. On doit effectuer environ 30 à 60 glissées profondes consécutives, à un rythme de 1 ou 2 secondes par manœuvre, pour atteindre, par séance, un total d'environ 1 minute par point gâchette.

## ENCADRÉ 5-12

Les méthodes de traitement des points gâchettes abordées dans ce chapitre sont des approches myofasciales manuelles. Deux autres méthodes courantes de traitement d'un point gâchette sont d'une part la pulvérisation et étirement, d'autre part l'infiltration du point gâchette. La pulvérisation et étirement est réalisée en appliquant une pulvérisation cryogène sur la région du point gâchette et en tirant immédiatement après le muscle où siège le point gâchette. Les infiltrations des points gâchettes sont des injections soit de solution saline, soit d'anesthésique local, directement dans le point gâchette; ce traitement n'est habituellement réalisé que par un médecin autorisé. Il existe certainement d'autres options thérapeutiques, dont les étirements, l'acupuncture et la physiothérapie. Parmi celles-ci, les étirements représentent assurément une option pour la plupart des thérapeutes manuels et du mouvement; et étant donné qu'un point gâchette est en effet un raidissement d'une petite région d'un muscle, il va de soi qu'un étirement devrait être bénéfique. Il existe de nombreuses techniques pour étirer un muscle. Pour une discussion de ces techniques, voir le chapitre 6.

Il peut aussi être bénéfique de poursuivre les glissées profondes le long du cordon rigide, jusqu'à l'insertion du muscle. L'objectif des glissées profondes est double. Le premier objectif, comme dit

précédemment, est de créer un afflux de sang dans le point gâchette, à chaque relâchement de la pression. C'est le principal avantage de faire un massage en pressions glissées profondes 30 à 60 fois à la file, comparé à 2 ou 3 pressions soutenues, comme on le recommandait dans le passé. Étant donné que l'aspect thérapeutique de cette technique se produit à chaque relâchement, lorsque du sang frais afflue, plus de manœuvres signifie plus de relâchements, avec, pour résultat, une meilleure circulation sanguine dans le point gâchette. Compte tenu que le mécanisme pathologique qui crée un point gâchette est l'ischémie, la nouvelle circulation de sang permet aux substances nutritives de pénétrer dans le point gâchette, de façon que des molécules d'ATP puissent se former, faisant ainsi disparaître la « crise énergétique ».

Quand il est réalisé en suivant la direction du cordon rigide, le massage en pressions glissées profondes présente également l'avantage de contribuer à étirer les sarcomères raccourcis à l'intérieur du point gâchette, en rompant les ponts d'union d'actine-myosine sous l'effet de la force mécanique. Il est également conseillé de réaliser le traitement manuel le muscle étant étiré, pour aider à étirer les sarcomères raccourcis.

#### ENCADRÉ 5-13

Selon l'hypothèse de la crise énergétique, toute technique thérapeutique des points gâchettes qui reposerait sur le fait de déformer mécaniquement un point gâchette, pour rompre ses ponts d'union, semble définitivement inopérante. Si l'ischémie locale n'est pas éliminée, alors même si chaque pont d'union d'actine-myosine était rompu, en l'absence de molécules d'ATP pour réabsorber les ions calcium et leur faire réintégrer le réticulum sarcoplasmique, la présence continue d'ions calcium dans le sarcoplasme maintiendrait les sites actifs des filaments d'actine exposés et de nouveaux ponts d'union se formeraient immédiatement, perpétuant le point gâchette.

#### ENCADRÉ 5-14

Bien que la plupart des points gâchettes soient traités par une pression à plat appliquée par les doigts, le pouce, la main, ou le coude, dans certains cas, une prise en pincement est recommandée. La prise en pincement implique de saisir le point gâchette entre le pouce et un autre doigt (habituellement l'index ou le majeur) et de serrer ou de presser le point gâchette entre eux. Cette méthode est souvent employée quand il n'est pas souhaitable de transmettre la pression horizontale profondément dans le point gâchette. Par exemple, quand on travaille un point gâchette dans le muscle sternocléidomastoïdien, la pression à plat est souvent contre-indiquée, en raison de la présence en profondeur de l'artère carotide immédiatement sous une partie du muscle. Dans cette région, une prise en pincement peut être utilisée sans risque. La prise en pincement offre également la possibilité d'augmenter la pression sur le point gâchette parce qu'il est piégé entre les deux doigts actifs. L'inconvénient est que la prise en pincement est souvent plus inconfortable pour le patient.

Si un point gâchette est installé depuis longtemps, le risque de formation d'adhérences fibreuses augmente. Le micro-étirement du massage par pressions glissées profondes, surtout s'il est réalisé dans le sens de la longueur des fibres musculaires, et sur le muscle étiré, contribue à briser ces enchevêtrements d'adhérences avant qu'ils se constituent plus solidement et deviennent fixés structurellement. En plus, la majorité des types de travail tissulaire en profondeur a l'avantage d'aider à évacuer les toxines qui se sont accumulées, en raison de la congestion veineuse présente dans les points gâchettes.

Une remarque particulière concernant les points gâchettes d'insertion : quand des points gâchettes centraux et d'insertion coexistent dans un muscle, la conduite recommandée est de traiter le point gâchette central en premier. Étant donné que les points gâchettes d'insertion sont habituellement dus à la traction exercée par les points gâchettes centraux sur les cordons rigides, si un point gâchette central est éliminé, son point gâchette d'insertion a des chances de disparaître de lui-même. Cependant, il est tout à fait possible, pour un point gâchette d'insertion dans le tissu musculaire, qu'une fois créé, il ait son propre cercle vicieux d'ischémie provoquant la contraction, puis entraînant davantage d'ischémie et ainsi de suite. De surcroît, une fois que ce cycle a commencé, la douleur qui résulte du point gâchette d'insertion peut déclencher une contraction supplémentaire via le cycle douleur-contraction-douleur. Et, bien sûr, l'accumulation de toxines, due à la congestion veineuse, aura elle aussi tendance à perpétuer la présence du point gâchette, à cause de la nature irritante de ces toxines. Pour toutes ces raisons, même s'il est sans doute plus avisé et plus efficace de traiter les points gâchettes centraux en premier, si le traitement du point gâchette central n'entraîne pas la dissolution rapide des points gâchettes d'insertion, il est conseillé de traiter aussi ces points gâchettes d'insertion.

#### ENCADRÉ 5-15

Le raisonnement sur lequel on s'appuie pour traiter les points gâchettes centraux avant les points gâchettes d'insertion vaut également pour le traitement de tout point gâchette primaire, avant de traiter ses points gâchettes stellites. Étant donné que c'est la présence d'un point gâchette primaire qui crée le point gâchette satellite, commencer par traiter les points gâchettes primaires a des chances de dispenser du traitement des points gâchettes satellites. La difficulté est de savoir quels points gâchettes sont les primaires et quels autres sont les satellites. Évidemment, même si on a identifié les points gâchettes qui sont primaires et ceux qui sont satellites (par exemple, les points gâchettes centraux sont souvent primaires et les points gâchettes d'insertion sont habituellement satellites), une fois formé, un point gâchette satellite peut créer son propre cercle vicieux et risque de ne pas disparaître, à moins d'être traité directement.

## Références

1. Simons DG, Travell JG, Simons LS : *Myofascial pain and dysfunction : the trigger point manual*, vol 1, ed 2, Baltimore, 1999, Lippincott, Williams & Wilkins, p. 41.
2. Davies C : *The trigger point therapy workbook : your self-treatment guide for pain relief*, Oakland, Calif, 2001, New Harbinger, p. 33.



## Chapitre 6

# Étirements

### Présentation

Ce chapitre traite de l'outil thérapeutique qu'est l'étirement. Il commence avec une explication d'une partie des choix disponibles pour le thérapeute et l'entraîneur quand ils étirent un patient. Les questions basiques qui concernent les étirements sont ensuite abordées avec leurs réponses, afin que le thérapeute puisse mieux comprendre comment intégrer les étirements dans la pratique thérapeutique. Puis les deux techniques de base des étirements, étirement statique et étirement dynamique, sont décrites et comparées, avec une explication des meilleures indications pour chaque méthode. Le chapitre conclut par un exposé des techniques approfondies : posture d'étirement, étirement par contracté-relâché (CR) (souvent décrit comme *étirement en PNF*), et étirement par contraction de l'agoniste (CA).

### Plan du chapitre

Introduction, 58

1. Qu'est-ce que l'étirement ?, 58
2. Pourquoi étirer ?, 58
3. Comment trouver la façon d'étirer les muscles ?, 59
4. Avec quelle force faut-il étirer ?, 60
5. À quel moment pratiquer les étirements ?, 61

Techniques de base des étirements : étirement statique contre étirement dynamique, 61

Techniques approfondies d'étirement : technique du fixé-étiré, 62

Techniques approfondies d'étirement : techniques du contracté-relâché et de la contraction de l'agoniste, 65

Conclusion, 68

### Objectifs du chapitre

Après avoir terminé ce chapitre, l'étudiant doit être capable de réaliser les éléments suivants.

1. Définir les concepts clés de ce chapitre.
2. Décrire la relation entre une ligne de tension et l'étirement.
3. Exposer le but et le bénéfice des étirements et décrire pourquoi on fait un étirement.
4. Expliquer comment on peut trouver les étirements en raisonnant au lieu de mémoriser.
5. Décrire la relation entre d'une part le cycle douleur–contracture–douleur et le réflexe d'étirement, d'autre part la résistance à l'étirement.
6. Expliquer à quel moment l'étirement doit être fait, en particulier en rapport avec un entraînement physique de routine.
7. Comparer et opposer l'étirement statique et l'étirement dynamique.
8. Expliquer comment et pourquoi on pratique la technique d'étirement du fixé-étiré.
9. Décrire comment réaliser les techniques d'étirement par contracté-relâché, contraction de l'agoniste et contracté-relâché-contraction de l'agoniste.
10. Expliquer les similitudes et les différences entre l'étirement par contracté-relâché et l'étirement par contraction de l'agoniste.

### Concepts clés

bonne douleur  
cycle douleur–contracture–douleur  
étirement  
étirement dynamique  
étirement par contraction de l'agoniste (CA)  
étirement par contracté-relâché (CR)  
étirement par contracté-relâché-contraction de l'agoniste (CRCA)

étirement par facilitation neuromusculaire proprioceptive  
étirement par relaxation postisométrique  
étirement statique  
fixé-étiré  
innervation réciproque  
ligne de tension  
mobilisation

muscle cible  
myofibroblaste  
réflexe musculaire d'étirement  
réflexe myotatique inverse  
tension  
tension active  
tension passive  
tissu cible

## Introduction

L'étirement est un outil thérapeutique puissant à la disposition des thérapeutes manuels et des entraîneurs en athlétisme pour améliorer la santé de leurs patients. Bien que peu de gens contestent les bénéfices des étirements, il existe de nombreux désaccords sur la façon dont l'étirement doit être conduit. De nombreux choix sont possibles. L'étirement peut être réalisé en statique ou en dynamique. On peut faire trois répétitions, chacune étant tenue environ 10 à 20 secondes, ou bien faire 10 répétitions, chacune tenue environ 2 à 3 secondes. On peut effectuer une technique appelée *fixé-étiré*, ou bien réaliser des étirements qui font appel à des réflexes neurologiques pour faciliter l'étirement, comme l'étirement par contracté-relâché (CR) ou par la contraction de l'agoniste (CA). Il y a également des choix quant au meilleur moment pour faire un étirement : l'étirement peut être fait avant ou après un exercice de renforcement.

Pour mieux comprendre les étirements, de façon que nous puissions les appliquer cliniquement, pour le plus grand bénéfice de nos patients, examinons d'abord les fondements de l'étirement, en posant les cinq questions suivantes et en y répondant. Qu'est-ce que l'étirement ? Pourquoi étirer ? Comment trouver la façon d'étirer les muscles ? Avec quelle force faut-il étirer ? À quel moment pratiquer les étirements ? Après, nous pourrions examiner les types de techniques d'étirement à la disposition du patient et du thérapeute/entraîneur.

6



**Figure 6-1** Le membre supérieur droit d'une patiente est étiré. La ligne de tension créée par cet étirement est indiquée par des hachures et s'étend de la face antérieure de l'avant-bras à la région pectorale. Un étirement est exercé sur tous les tissus le long de la ligne de tension de l'étirement.

## 1. Qu'est-ce que l'étirement ?

Défini simplement, l'**étirement** est une méthode de thérapie corporelle physique qui allonge et agrandit les tissus mous. Ces tissus mous peuvent être des muscles et leurs tendons (appelés globalement des *unités myofasciales*), des ligaments et/ou des capsules articulaires. Quand nous effectuons un étirement sur notre patient, nous employons le terme de **tissu cible** pour décrire le tissu que nous voulons étirer (ou **muscle cible** quand nous voulons étirer spécifiquement un muscle ou un groupe musculaire). Pour produire un étirement, le corps du patient est mobilisé dans une position qui crée une **ligne de tension** qui tire sur les tissus cibles, et leur impose un étirement (figure 6-1). Si l'étirement est efficace, les tissus seront allongés.

**2**  
**Bonus**

## 2. Pourquoi étirer ?

On fait des étirements parce que les tissus mous sont susceptibles d'accroître leur tension et de devenir raccourcis et contractés. Les tissus mous raccourcis et contractés résistent à l'allongement et limitent la mobilité de l'articulation qu'ils croisent. Le mouvement spécifique qui est limité sera celui du segment corporel (au niveau de l'articulation) qui se dirige dans la direction opposée à l'emplacement des tissus raides. Par exemple, si le tissu raide se situe à la partie postérieure de l'articulation, le mouvement antérieur du segment corporel dans cette articulation sera limité, et si le tissu raide se trouve en avant de l'articulation, c'est le mouvement postérieur du segment corporel qui sera limité (figure 6-2).



### ENCADRÉ 6-1

La tension d'un tissu peut être décrite comme sa résistance à l'étirement.

Comme énoncé, un tissu raccourci et contracté peut être décrit comme ayant une plus grande **tension**. Il existe deux types de tension musculaire, la tension passive et la tension active. Tous les tissus mous peuvent présenter une tension passive accrue. La **tension passive** est la conséquence d'une augmentation des adhérences fasciales qui, à la longue, s'installent dans les tissus mous.

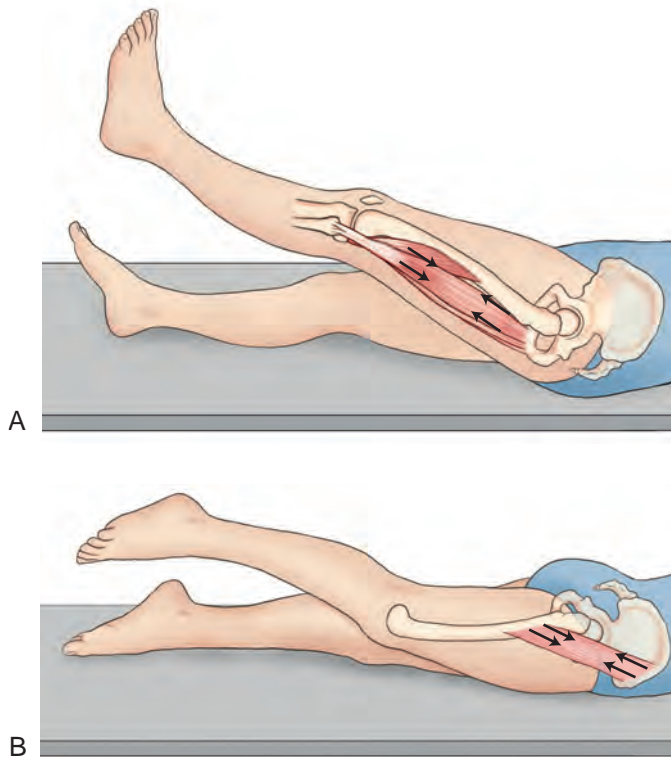
En plus de cette tension passive, les muscles sont susceptibles de présenter une tension active accrue. La **tension active** se produit quand les éléments contractiles d'un muscle (les filaments d'actine et de myosine) se contractent sous l'effet du mécanisme de glissement des filaments, créant une force de traction vers le centre du muscle. Si un tissu mou présente une augmentation de tension, qu'elle soit passive ou active, cette tension accrue rend le tissu plus résistant à l'allongement. Les étirements sont donc conçus pour allonger et agrandir ces tissus, dans l'espoir de restaurer l'amplitude complète et la mobilité du corps.



### ENCADRÉ 6-2

Les muscles sont classiquement considérés comme étant les seuls tissus capables de produire une tension active. Cependant, des recherches récentes ont montré que les tissus conjonctifs fibreux contiennent fréquemment des cellules appelées **myofibroblastes**, issus des fibroblastes que l'on trouve normalement dans les tissus conjonctifs fibreux. Les myofibroblastes contiennent des protéines contractiles capables de se contracter activement. Bien qu'en quantité inférieure à ce que contient le tissu musculaire, les myofibroblastes du tissu conjonctif sont susceptibles d'être présents en nombre suffisant pour exercer une influence biomécanique quand on évalue la tension active de ce tissu conjonctif.





**Figure 6-2** Quand les tissus situés d'un côté d'une articulation sont raides, le mouvement du segment corporel vers le côté opposé sera limité. **A** montre une flexion diminuée de la cuisse dans l'articulation de la hanche en raison de tissus tendus, les ischiojambiers raides, du côté postérieur de l'articulation de la hanche. De façon identique, les ischiojambiers limitent l'antéversion du bassin dans l'articulation de la hanche (l'antéversion du bassin est l'équivalent de la flexion de la cuisse dans l'articulation de la hanche). Si les tissus antérieurs de la hanche (en particulier, les muscles fléchisseurs de hanche tels que le tenseur du fascia lata que l'on voit sur cette illustration) sont raides, il s'ensuivra une diminution de l'amplitude d'extension de hanche, comme on le voit en **B**. De la même manière, les tissus antérieurs raides de la hanche limitent la rétroversion du bassin dans l'articulation de la hanche (la rétroversion du bassin est l'équivalent de l'action d'extension de la cuisse dans l'articulation de la hanche).

### 3. Comment trouver la façon d'étirer les muscles ?

Si notre tissu cible à étirer est un muscle, la question est : comment trouvons-nous la position dans laquelle installer le corps du patient pour accomplir un étirement efficace du muscle ou du groupe musculaire cible ? Certes, il existe d'excellents ouvrages pour apprendre les étirements musculaires spécifiques. De fait, des étirements spécifiques pour chacun des muscles ou groupes musculaires traités dans la partie III de ce livre sont décrits. Cependant, plutôt que de se fier à un livre ou à une autre autorité pour nous fournir les routines d'étirement à mémoriser, il est préférable d'être capable d'élaborer nous-mêmes les étirements dont nos patients ont besoin.

Trouver comment étirer un muscle est réellement très facile. Rappelez-vous simplement les actions que vous avez apprises pour le muscle cible, puis faites l'inverse d'une ou de plusieurs de ses actions. Comme les actions d'un muscle sont celles que fait le muscle quand il se raccourcit, alors l'étirement et l'allongement du muscle devraient être obtenus en faisant faire au patient le contraire des actions du muscle. De façon élémentaire, si un muscle fléchit une articulation, l'extension de cette articulation doit l'étirer. Si le muscle est abducteur d'une articulation, l'adduction de cette articulation doit l'étirer. Si un

**ENCADRÉ 6-3**

Si le tissu cible à étirer n'est pas un muscle mais plutôt un ligament ou une zone de capsule articulaire, on peut là aussi découvrir comment les étirer en réfléchissant au lieu d'apprendre par cœur. Une des façons de faire cela est de penser le ligament ou la zone de la capsule articulaire comme s'il s'agissait de muscles. Représentez-vous ce que serait leur action si c'étaient des muscles, puis faites l'action antagoniste de cette action. Encore plus simple, mobilisez le segment corporel du patient dans cette articulation, vers la direction qui s'éloigne du côté de l'articulation où le ligament ou la zone de la capsule articulaire se situent. Par exemple, si le tissu cible est un ligament situé en avant de l'articulation de la hanche, mobilisez simplement la cuisse du patient vers l'arrière, dans l'articulation de la hanche (ou faites une rétroversion du bassin dans la hanche), pour l'étirer. Faire cela marchera pour la plupart des ligaments et des fibres de la capsule articulaire, sauf pour celles qui sont disposées horizontalement dans le plan transversal. Pour étirer celles-ci, il faut faire une rotation dans le plan transversal.

6

muscle est rotateur médial d'une articulation, la rotation latérale de cette articulation doit l'étirer. Si un muscle a plus d'une action, alors l'étirement optimal doit tenir compte de toutes ses actions.

Par exemple, si le muscle à étirer est le trapèze supérieur droit, étant donné que ses actions sont l'extension, l'inclinaison latérale droite et la rotation gauche du cou et de la tête dans les articulations vertébrales, l'étirement du trapèze supérieur droit exige une flexion, une inclinaison latérale gauche et/ou une rotation droite de la tête et du cou dans les articulations vertébrales.

Quand un muscle a de nombreuses actions, il n'est pas toujours nécessaire de faire toutes les actions opposées. Mais il arrive que ce soit souhaitable ou nécessaire. Si le trapèze supérieur droit est assez raide, faire une simple flexion dans le plan sagittal peut suffire à l'étirer. Mais si un étirement plus important est nécessaire, alors l'inclinaison gauche dans le plan frontal et/ou la rotation droite dans le plan transversal pourraient être ajoutées, comme le montre la figure 6-3.

Même si, pour étirer le muscle, on n'exploite pas tous les plans dans lesquels il agit, il reste important d'être conscient de toutes les actions du muscle, sinon on risque de commettre une erreur en l'étirant. Par exemple, si on étire le trapèze supérieur droit par une flexion et une inclinaison latérale gauche de la tête et du cou du patient, il importe de ne pas laisser la tête et le cou tourner à gauche, car cela permettrait au trapèze supérieur droit de se détendre et la tension de l'étirement serait perdue. De surcroît, étant donné que le trapèze supérieur droit fait également l'élévation de la scapula droite dans l'articulation scapulothoracique, il importe de s'assurer que la scapula droite est abaissée ou, au moins, de ne pas lui permettre de s'élever pendant l'étirement ; à défaut, la tension de l'étirement sera perdue, là aussi.

Il peut être très difficile d'isoler un étirement, de façon à n'étirer que le muscle cible. Généralement, quand on réalise un étirement, un groupe musculaire fonctionnel entier est étiré simultanément.

Par exemple, si la cuisse d'un patient est étirée en extension dans l'articulation de la hanche, dans le plan sagittal, le groupe fonctionnel complet des fléchisseurs de hanche dans le plan sagittal sera étiré. Isoler un des fléchisseurs de hanche exige habituellement un réglage précis de l'étirement pour obtenir le résultat souhaité. Si l'étirement est réalisé en extension dans le plan sagittal et en adduction dans le plan frontal, tous les muscles fléchisseurs de hanche qui sont aussi adducteurs seront détendus et relâchés par





**Figure 6-3** Le trapèze supérieur droit est étiré dans l'ensemble des trois plans. Les mouvements d'étirement d'un muscle cible sont toujours antagonistes des actions articulaires de ce muscle. Dans ce cas, le trapèze supérieur droit est extenseur dans le plan sagittal, il fait de l'inclinaison droite dans le plan frontal et de la rotation gauche dans le plan transversal pour la tête et le cou, dans les articulations vertébrales. Donc, pour étirer le trapèze supérieur droit, la tête et le cou de la patiente sont fléchis dans le plan sagittal, inclinés à gauche dans le plan frontal et tournés à droite dans le plan transversal.

l'adduction, et l'étirement se concentrera sur ceux des muscles fléchisseurs qui sont en même temps abducteurs, comme le tenseur du fascia lata (TFL), le sartorius et les fibres antérieures du moyen fessier et du petit fessier.

Si on ajoute à l'étirement une rotation médiale de hanche dans le plan transversal, de façon que la cuisse soit maintenant en extension dans le plan sagittal, en adduction dans le plan frontal et en rotation médiale dans le plan transversal, tous les fléchisseurs et abducteurs de hanche qui sont également rotateurs médiaux dans le plan transversal seront détendus et relâchés par la rotation médiale. L'étirement se concentrera alors sur les muscles qui font de la flexion, de l'abduction et de la rotation latérale de hanche. Dans ce cas, le sartorius sera le principal muscle cible à être étiré, parce que c'est le seul fléchisseur et abducteur de hanche qui fait aussi de la rotation latérale de hanche (l'iliopsoas sera lui aussi étiré, parce qu'il est fléchisseur et rotateur latéral de hanche et, d'après certains, il peut en plus faire de l'abduction). Évidemment, étant donné que le sartorius est également fléchisseur du genou, il est impératif que le genou soit en extension pendant l'étirement, sinon le sartorius serait détendu par la flexion du genou et l'efficacité de l'étirement serait perdue.

#### ENCADRÉ 6-4

Le groupe fonctionnel des fléchisseurs de hanche inclut le tenseur du fascia lata, les fibres antérieures du moyen fessier et du petit fessier, le sartorius, le droit fémoral, l'iliopsoas, le pectiné, le long adducteur, le gracile et le court adducteur.

Si on avait ajouté une rotation latérale de hanche comme troisième composante dans le plan transversal, au lieu d'une rotation médiale, le sartorius, en tant que rotateur latéral, aurait été détendu, alors que le TFL et les fibres antérieures du moyen fessier et du petit fessier, étant rotateurs médiaux, auraient été étirés à la place. Limiter ensuite l'étirement uniquement au TFL ou aux fibres antérieures des moyen et petit fessiers est difficile voire impossible, parce que ces muscles partagent tous les mêmes actions dans les trois plans et sont donc étirés par la même position articulaire.

Ainsi, chaque fois qu'un segment corporel du patient est mobilisé en étirement dans une direction, en d'autres termes dans un plan, tout le groupe fonctionnel de muscles situé de l'autre côté de l'articulation se trouve étiré. Effectuer un réglage précis et isoler l'étirement à un muscle, ou seulement à un petit nombre des muscles de ce groupe fonctionnel, exige d'ajouter d'autres composantes à l'étirement. Ces autres composantes pourraient impliquer de réaliser l'étirement dans des plans complémentaires, ou l'ajout d'un étirement dans une autre articulation, si le muscle cible croise plus d'une articulation (c'est-à-dire un muscle polyarticulaire).

Trouver exactement comment régler un étirement, afin d'isoler un muscle cible, repose sur une solide base de connaissance des actions articulaires des muscles impliqués. Une fois cette connaissance acquise, elle peut éliminer le besoin de mémoriser des dizaines ou des centaines d'étirements. La mémorisation est remplacée par l'aptitude à réfléchir, avec un esprit critique, à travers les étapes indispensables à l'élaboration de tous les étirements nécessaires au traitement adéquat de nos patients !

#### 4. Avec quelle force faut-il étirer ?

L'étirement ne doit jamais faire mal. S'il provoque une douleur, les muscles cibles ou les muscles voisins des tissus cibles se raidiront probablement, en réaction à la douleur, en vertu du **cycle douleur-contraction-douleur**. Par ailleurs, si le muscle cible est étiré trop rapidement ou trop fort, le **réflexe musculaire d'étirement** risque de se manifester, entraînant un raidissement du muscle cible. Étant donné qu'un étirement devrait détendre et allonger le tissu, l'étirement qui provoque le raidissement de la musculature va à l'encontre de l'objectif de l'étirement.

C'est la raison pour laquelle un étirement ne devrait jamais être réalisé trop rapidement. Les étirements devraient toujours être effectués lentement et rythmiquement. En outre, le thérapeute doit se montrer prudent et avisé, pour savoir jusqu'où le patient peut être étiré. Et un étirement ne devrait jamais être douloureux. Théoriquement, un étirement peut être aussi fort que possible, mais toujours indolore. En cas de doute, mieux vaut se montrer prudent en ce qui concerne la vitesse et la force de l'étirement. Il est plus sage d'étirer doucement et lentement un patient pendant un certain nombre de séances, afin d'atteindre sans risque le but d'assouplissement des tissus cibles. Cela peut prendre un plus grand nombre de séances, mais garantit un résultat positif. Étirer imprudemment risque non seulement d'anéantir les progrès du patient, mais aussi de provoquer des lésions difficiles à réparer.

## ENCADRÉ 6-5

Les patients décrivent souvent l'étirement comme douloureux, mais poursuivent en disant que la douleur fait du bien. C'est pourquoi il faut faire une distinction entre ce que le patient décrit souvent comme une **bonne douleur** et la véritable douleur (ou ce qu'on pourrait appeler *mauvaise douleur*). La bonne douleur est souvent la façon dont le patient décrit la sensation d'étirement. Par conséquent, provoquer une bonne douleur comme résultat d'un étirement est satisfaisant. Cependant, si un étirement entraîne une véritable douleur – en d'autres termes, si le patient grimace et résiste ou lutte contre l'étirement –, l'intensité de l'étirement doit être diminuée. Autrement, non seulement l'étirement ne sera pas efficace, mais de plus le patient risque d'être blessé. Un étirement ne doit jamais être forcé.

### 5. À quel moment pratiquer les étirements ?

L'étirement doit être pratiqué quand les tissus sont le plus réceptifs à l'étirement; cela se produit quand ils sont déjà échauffés. Les tissus froids non seulement résistent à l'étirement, ce qui donne peu de bénéfice, mais ils risquent aussi davantage d'être blessés au cours de l'étirement. C'est pourquoi, si l'étirement est lié à une séance d'entraînement, il devrait être fait après l'entraînement, quand les muscles sont échauffés, et pas avant l'entraînement quand les tissus sont froids. Ce principe général est juste si le type d'étirement est la forme classique, appelée *étirement statique*. Si, à la place, on fait de l'*étirement dynamique*, alors il n'est pas dangereux et il est même approprié d'étirer avant une séance d'entraînement, quand les tissus sont froids, parce que l'étirement dynamique, en plus d'étirer les tissus, est une méthode d'échauffement tissulaire. Pour en savoir plus sur l'étirement statique opposé à l'étirement dynamique, voir la section suivante.

## ENCADRÉ 6-6

Échauffer/chauffer les tissus mous du corps facilite leur étirement de deux manières : premièrement, la chaleur est un dépressur nerveux central qui contribue à détendre la musculature; deuxièmement, les fascias sont plus facilement étirés quand ils sont chauds.

## ENCADRÉ 6-7

Certains auteurs déclarent que les étirements statiques réalisés avant un exercice de renforcement nuisent réellement à la performance dans l'exercice. Leur raisonnement est que, quand les muscles sont étirés, leur contraction est neurologiquement inhibée et, par conséquent, ils sont en moindre capacité de se contracter rapidement quand c'est nécessaire pour protéger une articulation d'une éventuelle entorse ou élongation au cours d'un entraînement énergétique.

Si le patient veut s'étirer mais n'a pas l'occasion de d'abord s'adonner à un exercice physique pour échauffer les tissus cibles, il peut les échauffer en appliquant de la chaleur humide. Il existe de nombreuses façons de le faire. Prendre une douche ou un bain chauds, utiliser un jacuzzi, ou placer un coussin chauffant humide ou une compresse d'Hydrocollator® sur les tissus cibles : ce sont tous des moyens efficaces d'échauffer les tissus cible avant de les étirer. De tous

ces choix, le plus efficace est peut-être la douche chaude, parce que non seulement elle réchauffe les tissus, mais, en plus, la pression de l'eau qui frappe la peau crée physiquement un massage qui contribue à détendre la musculature de la région.

### Techniques de base des étirements : étirement statique contre étirement dynamique

Classiquement, l'étirement est ce qu'on appelle l'**étirement statique**, c'est-à-dire que la position d'étirement est atteinte puis maintenue statiquement pendant un certain temps (figure 6-4). La durée recommandée de maintien d'un étirement se situe traditionnellement entre 10 et 30 secondes, et on préconise généralement trois répétitions. Toutefois, la sagesse de cette technique «classique» d'étirement a récemment été contestée.

L'alternative à l'étirement statique s'appelle **étirement dynamique**, également connu comme **mobilisation**. L'étirement dynamique est réalisé en mobilisant les articulations du corps en différentes amplitudes au lieu de tenir le corps en position statique d'étirement. L'idée est que lorsqu'une articulation est mobilisée dans une direction donnée, les tissus situés de l'autre côté de l'articulation sont étirés. En suivant l'exemple de la figure 6-2, si l'articulation de la hanche est fléchie (soit par l'action habituelle de flexion de la cuisse dans l'articulation de la hanche, soit par l'action inverse d'antéversion du bassin dans l'articulation de la hanche), les tissus de l'autre côté de l'articulation, c'est-à-dire les muscles extenseurs de hanche ainsi que les autres tissus mous postérieurs, seront étirés. De la même manière, si la hanche fait une extension (soit par extension de la cuisse, soit par rétroversion du bassin), les muscles fléchisseurs de hanche et les autres tissus antérieurs seront étirés.

Selon ce concept, tout mouvement articulaire du corps étire une partie des tissus de cette articulation. Bien sûr, quand on fait un étirement dynamique, il est important que les mouvements articulaires soient exécutés de manière prudente, raisonnable et progressive,



**Figure 6-4** Une patiente effectue un étirement statique de son bras gauche et de la région scapulaire. Les étirements statiques sont réalisés en amenant la partie du corps concernée dans une position d'étirement et en maintenant cette position pendant un certain temps. (D'après Muscolino JE : *Stretch your way to better health*, *Massage Ther J* 45 [3] : 167–171, 2006. Photo par Yanik Chauvin.)

en augmentant graduellement l'intensité des mouvements. C'est pourquoi, l'étirement dynamique débute par de petites amplitudes réalisées avec peu ou pas de résistance. Il progresse ensuite jusqu'à atteindre des amplitudes complètes. Si on pratique les étirements avant l'entraînement physique, les amplitudes réalisées doivent être les mêmes que celles qui seront demandées au corps pendant la séance d'entraînement. Et si l'exercice physique inclut une forme quelconque de résistance additionnelle, la résistance de l'exercice doit être graduellement ajoutée à l'étirement dynamique, une fois atteintes les amplitudes complètes.

Avant de jouer au tennis par exemple, on devrait exécuter complètement les coups droits, revers et services sans raquette à la main, en commençant par de petits lancés et en augmentant jusqu'aux lancés en amplitude complète. Puis on devrait répéter la même séquence de mouvements, mais cette fois avec la résistance que constitue la tenue de la raquette dans la main (mais sans frapper la balle pour de bon), en commençant par des lancés courts et en travaillant progressivement jusqu'au geste en amplitude totale. Pour finir, le sujet ajoute la résistance complète de la frappe de la balle de tennis en jouant sur le court, en recommençant avec des lancés doux et courts, puis en accentuant progressivement l'intensité jusqu'à des frappes puissantes en amplitude complète (figure 6-5). L'avantage des étirements dynamiques en tant qu'exercices d'échauffement est que non seulement la circulation est accrue, les tissus échauffés, les articulations lubrifiées et mobilisées dans toute leur amplitude, les circuits nerveux qui seront utilisés pendant l'entraînement régulier impliqués, mais en plus, avec chaque mouvement effectué, les tissus mous de l'autre côté de l'articulation sont étirés. Même si

les étirements dynamiques sont la méthode idéale à utiliser avant d'entreprendre un exercice physique, ils peuvent parfaitement être pratiqués à tout moment.

Compte tenu des bénéfices des étirements dynamiques, y a-t-il encore une place pour les étirements statiques classiques? Oui. Comme expliqué plus haut, l'étirement statique est bénéfique si les tissus sont préalablement échauffés. Cela signifie que l'étirement statique peut être très efficace après avoir fait un entraînement de routine (ou si les tissus sont échauffés par l'application de chaleur humide). Cependant, de plus en plus d'auteurs recommandent que même l'étirement statique soit réalisé de façon plus «dynamique», orientée vers le mouvement. Alors qu'il était classiquement conseillé de tenir l'étirement entre 10 et 30 secondes, de nombreux auteurs préconisent aujourd'hui de ne le tenir que 2 ou 3 secondes. Cela permet de faire 8 ou 10 répétitions au lieu des 3 recommandées précédemment. Il est intéressant de noter que, la méthode d'étirement statique évoluant de peu d'étirements tenus longtemps vers des répétitions plus nombreuses avec un étirement tenu moins longtemps, l'étirement statique ressemble de plus en plus à l'étirement dynamique.

### Techniques approfondies d'étirement : technique du fixé-étiré

Au-delà du choix entre étirement statique et étirement dynamique, il existe d'autres options, plus élaborées. Une de ces options approfondies est la technique du fixé-étiré. La technique du **fixé-étiré** est une



**Figure 6-5** Illustration des premières étapes d'un étirement dynamique pour un coup droit au tennis. En **A**, un lancé en coup droit court est fait sans la raquette. En **B**, le lancé est fait dans toute son amplitude sans la raquette.





C



D

**Figure 6-5, suite** Le sujet progresse ensuite en tenant une raquette pour avoir une plus grande résistance, d'abord avec un coup court comme on le voit en **C**, puis dans toute l'amplitude du mouvement comme en **D**. Après cela, le sujet est prêt à progresser avec la résistance additionnelle que représente le fait de jouer au tennis et de frapper la balle. Remarquez qu'avec l'étirement dynamique, quand on amène le bras en arrière pour le revers, les muscles en avant de l'articulation de l'épaule sont étirés et, quand le sujet lance le mouvement en avant pour le coup droit, les muscles situés en arrière de l'articulation de l'épaule sont étirés. (D'après Muscolino JE : *Stretch your way to better health*, *Massage Ther J* 45 [3] : 167–171, 2006. Photos par Yanik Chauvin.)

technique d'étirement dans laquelle le thérapeute fixe (stabilise) une partie du corps du patient, puis étire les tissus jusqu'au point fixe.

L'objectif du fixé-étiré est d'orienter l'étirement vers une région plus spécifique du corps du patient. Comme établi précédemment, quand une partie du corps est mobilisée pour réaliser un étirement, une ligne de tension se crée. Tout ce qui se trouve le long de la ligne de tension sera étiré. Cependant, si nous voulons étirer uniquement une zone déterminée des tissus mous le long de cette ligne de tension, nous pouvons orienter l'étirement vers cette zone, en utilisant la technique du fixé-étiré.

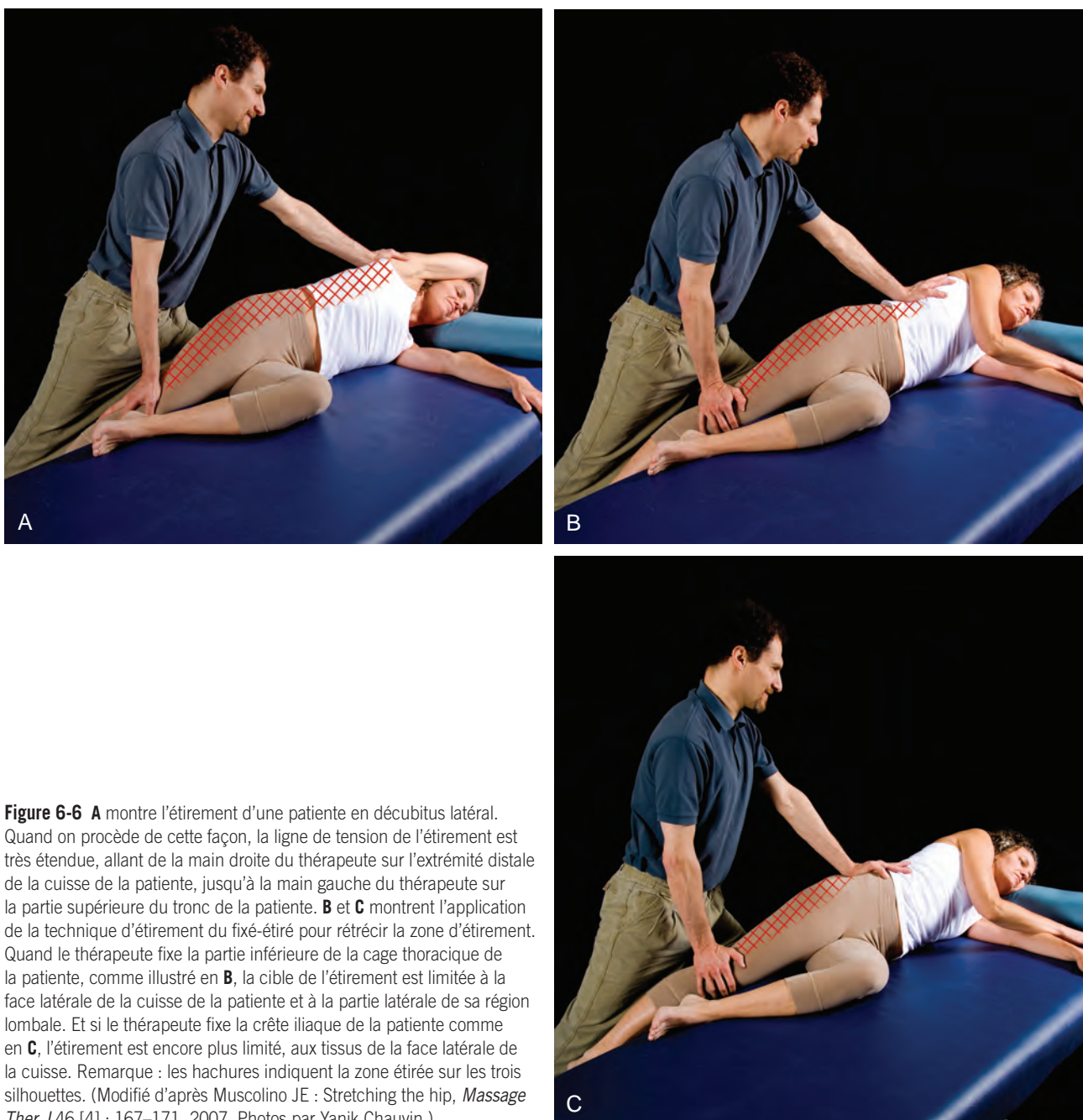Par exemple, si on fait un étirement en latérocubitus sur un patient, comme le montre la figure 6-6, A, la partie latérale du corps du patient dans son entier, depuis la main droite du thérapeute sur l'extrémité distale de la cuisse jusqu'à la main gauche du thérapeute sur la partie supérieure du tronc, sera étirée. Le problème, en permettant à la ligne de tension d'un étirement de couvrir une région aussi

grande du corps, est que, si, au sein de cette ligne de tension, une zone de tissus mous est très raide, elle risque d'empêcher la perception de l'étirement dans une autre zone de la ligne de tension, celle que nous cherchons précisément à étirer.

#### ENCADRÉ 6-8

Chaque fois qu'un étirement concerne plusieurs muscles, ce qui est habituellement le cas, le muscle le plus raide de la ligne de tension de l'étirement sera généralement le facteur limitant de la force avec laquelle l'étirement peut être exécuté. Le problème est alors que si le muscle cible de l'étirement du thérapeute est un autre muscle, ce dernier ne sera pas étiré avec succès, parce que l'étirement sera limité par le muscle plus raide.

6



**Figure 6-6** A montre l'étirement d'une patiente en décubitus latéral. Quand on procède de cette façon, la ligne de tension de l'étirement est très étendue, allant de la main droite du thérapeute sur l'extrémité distale de la cuisse de la patiente, jusqu'à la main gauche du thérapeute sur la partie supérieure du tronc de la patiente. B et C montrent l'application de la technique d'étirement du fixé-étiré pour rétrécir la zone d'étirement. Quand le thérapeute fixe la partie inférieure de la cage thoracique de la patiente, comme illustré en B, la cible de l'étirement est limitée à la face latérale de la cuisse de la patiente et à la partie latérale de sa région lombale. Et si le thérapeute fixe la crête iliaque de la patiente comme en C, l'étirement est encore plus limité, aux tissus de la face latérale de la cuisse. Remarque : les hachures indiquent la zone étirée sur les trois silhouettes. (Modifié d'après Muscolino JE : Stretching the hip, *Massage Ther J* 46 [4] : 167–171, 2007. Photos par Yanik Chauvin.)

Pour affiner la ligne de tension et orienter l'étirement sur nos tissus cibles, nous pouvons employer la technique du fixé-étiré. Si le thérapeute fixe la partie inférieure de la cage thoracique du patient, comme on le voit sur la figure 6-6, B, l'étirement ne sera plus perçu dans la région thoracique latérale; à la place, il sera orienté spécifiquement sur la partie latérale du bassin et de la région lombale du patient. Si le thérapeute change sa prise et fixe la crête iliaque du patient, comme le montre la figure 6-6, C, l'étirement ne sera plus perçu dans la région lombale latérale du patient et sera dirigé uniquement sur la musculature latérale et les autres tissus mous de la cuisse du patient. En effet, la technique du fixé-étiré fixe et stabilise une partie du corps du patient, concentrant et dirigeant ainsi la force de la ligne de tension de l'étirement sur le ou les tissus cibles spécifiques.

En poursuivant sur cet exemple, si les tissus cibles sont le moyen fessier et le carré des lombes (ainsi que d'autres muscles de la partie latérale du bassin et de la région lombale), fixer le patient au niveau de la partie inférieure de la cage thoracique, comme le montre la figure 6-6, B, serait l'approche idéale. Si le tissu cible se limite au moyen fessier (et aux autres muscles/tissus mous de la partie latérale du bassin), l'endroit idéal pour fixer le patient pendant cet étirement en latérocubitus est la crête iliaque, comme le montre la figure 6-6, C. Comme on le voit ici, le fixé-étiré est une technique puissante qui assure une spécificité beaucoup plus grande quand on étire un patient.

### Techniques approfondies d'étirement : techniques du contracté-relâché et de la contraction de l'agoniste

Deux autres techniques perfectionnées d'étirement très efficaces sont la technique de l'**étirement par contracté-relâché (CR)** et la technique de l'**étirement par contraction de l'agoniste (CA)**. Ces deux techniques approfondies d'étirement sont semblables en ce

qu'elles utilisent un réflexe neurologique pour faciliter l'étirement de la musculature cible. La technique du CR utilise le réflexe neurologique appelé le **réflexe myotatique inverse**. La technique CA utilise le réflexe appelé l'**innervation réciproque**.

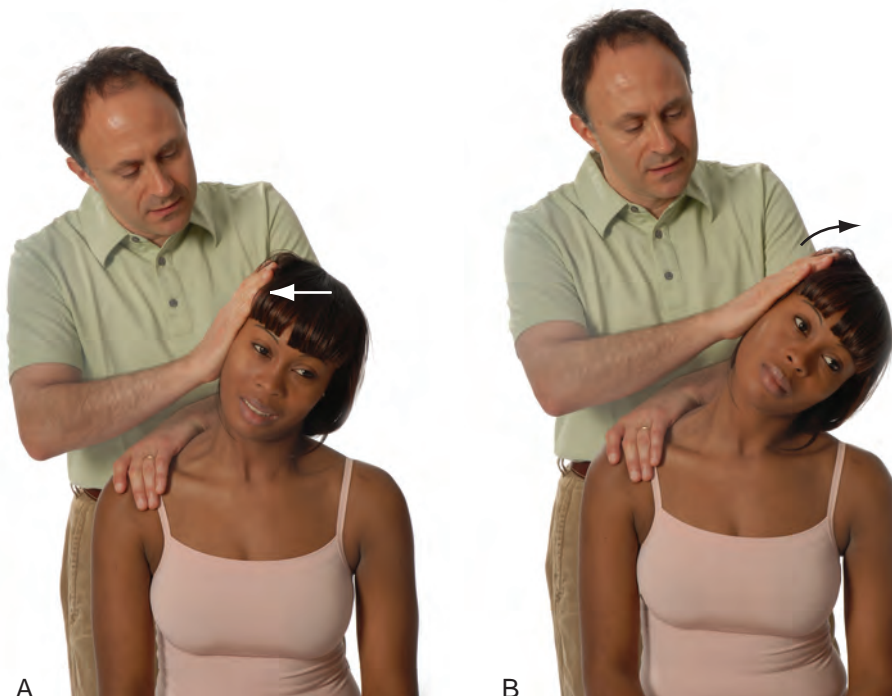L'étirement par contracté-relâché (CR) est peut-être mieux connu comme **étirement par facilitation neuromusculaire proprioceptive**; il est également connu comme **étirement par relaxation postisométrique**.

**ENCADRÉ 6-9**

En ce qui concerne la technique d'étirement par contracté-relâché, on emploie le terme de *contracté-relâché* parce que le muscle cible est d'abord *contracté*, puis *relâché*. On emploie l'expression *facilitation neuromusculaire proprioceptive* parce qu'on se sert d'un *réflexe neurologique proprioceptif* (réflexe myotatique inverse) pour *faciliter* l'étirement du muscle cible. On emploie le terme de *relaxation postisométrique* parce qu'après (c'est-à-dire *post*) une contraction *isométrique*, le muscle cible est *relâché* (à cause du réflexe myotatique inverse). Dans chaque cas, le nom décrit la façon dont l'étirement est réalisé.

6

L'étirement par contracté-relâché est réalisé en faisant d'abord faire au patient une contraction isométrique du muscle cible, avec une force modérée, contre la résistance exercée par le thérapeute; puis, immédiatement après, le thérapeute étire le muscle cible en l'allongeant. La contraction isométrique est habituellement tenue environ 5 à 10 secondes (bien que certains auteurs recommandent de tenir la contraction isométrique jusqu'à 30 secondes), et cette



**Figure 6-7** On voit l'étirement par contracté-relâché (CR) des muscles de l'inclinaison droite du cou et de la tête. En **A**, la patiente fait une contraction isométrique des muscles de l'inclinaison latérale droite contre la résistance exercée par le thérapeute. En **B**, le thérapeute étire les muscles de l'inclinaison latérale droite en mobilisant le cou et la tête de la patiente en inclinaison latérale gauche. Cette procédure est habituellement répétée trois fois. (D'après Muscolino JE : Stretch your way to better health, *Massage Ther J* 45 [3] : 167-171, 2006. Photos par Yanik Chauvin.)



procédure est classiquement répétée trois fois. Généralement, on demande au patient de retenir son souffle pendant la contraction isométrique contre résistance, puis de souffler et de se relâcher pendant que le muscle cible est étiré.

#### ENCADRÉ 6-10

Même si la contraction dans un étirement par CR est habituellement isométrique, elle peut être faite en concentrique. Autrement dit, quand le patient se contracte contre la résistance du thérapeute, celui-ci peut autoriser le patient à réellement raccourcir le muscle et à mobiliser l'articulation. Que la contraction soit isométrique ou concentrique, le réflexe myotatique inverse sera de toute façon mis en route, ajoutant à l'efficacité de l'étirement.

6

#### ENCADRÉ 6-11

Il y a deux choix pour le protocole ventilatoire du patient au cours d'un étirement par CR. Le patient peut soit retenir son souffle pendant qu'il contracte le muscle cible contre la résistance du thérapeute, soit expirer en contractant le muscle cible (pensez effort sur expiration) contre la résistance du thérapeute. Bien que contracter en expirant soit légèrement préférable, si l'étirement par CR est associé à l'étirement par CA pour réaliser un étirement par CRCA, il faut que le patient retienne son souffle quand il contracte le muscle cible.

Le groupe musculaire habituellement utilisé pour démontrer l'étirement par CR est celui des ischiojambiers. Mais cette méthode peut être employée pour n'importe quel muscle du corps (figure 6-7). La base de l'étirement par CR est le réflexe myotatique inverse et il fonctionne de la façon suivante : si le muscle cible est contracté avec force, le réflexe myotatique inverse se met en place et provoque l'inhibition du muscle cible (c'est-à-dire que le muscle est inhibé ou interrompt sa contraction). Il s'agit d'un réflexe protecteur, qui empêche la contraction intense de déchirer le muscle et/ou son tendon. En tant que thérapeutes, nous pouvons utiliser ce réflexe pour faciliter l'étirement de la musculature de notre patient, parce que les muscles inhibés neurologiquement s'étirent plus facilement.

#### ENCADRÉ 6-12

Il est d'usage, pour chaque répétition d'un étirement par CR, de commencer là où la précédente répétition s'est arrêtée. Mais il est possible et parfois souhaitable de soulager un peu le patient de l'étirement avant de commencer la répétition suivante. Étant donné que le mécanisme de l'étirement par CR est le réflexe myotatique inverse, le plus important est que le patient soit capable de produire une contraction suffisamment forte pour stimuler ce réflexe. Il arrive que ce soit impossible, quand le patient essaie de se contracter alors que le muscle cible est déjà très allongé.

Comme l'étirement par CR, l'étirement par contraction de l'agoniste (CA) utilise lui aussi un réflexe neurologique pour « faciliter » l'étirement du muscle cible. Mais, au lieu du réflexe myotatique inverse, l'étirement par CA fait appel à l'innervation réciproque. L'**innervation réciproque** est un réflexe neurologique qui permet une action articulaire plus efficace, en empêchant deux muscles à action antagoniste de se contracter en même temps. Quand un muscle est contracté, les muscles qui ont des actions antagonistes de celles du muscle contracté voient leur contraction inhibée (c'est-à-dire qu'ils sont décontractés). Les muscles inhibés neurologiquement s'étirent plus facilement. Par exemple, si le brachial se contracte pour fléchir l'avant-bras dans l'articulation du coude, l'innervation réciproque empêchera le triceps brachial de se contracter et de créer une force d'extension du coude (qui s'opposerait à l'action de flexion du coude par le brachial).

Pour utiliser l'innervation réciproque quand on étire un patient, il faut que le patient effectue une action articulaire antagoniste de l'action du muscle cible. Cela inhibera le muscle cible, autorisant un étirement plus important à la fin de ce mouvement actif (figure 6-8). Généralement, la position d'étirement n'est tenue que 1 à 3 secondes. Cette procédure est répétée environ 10 fois. Habituellement, on demande au patient d'inspirer avant le mouvement, puis d'expirer pendant le mouvement.

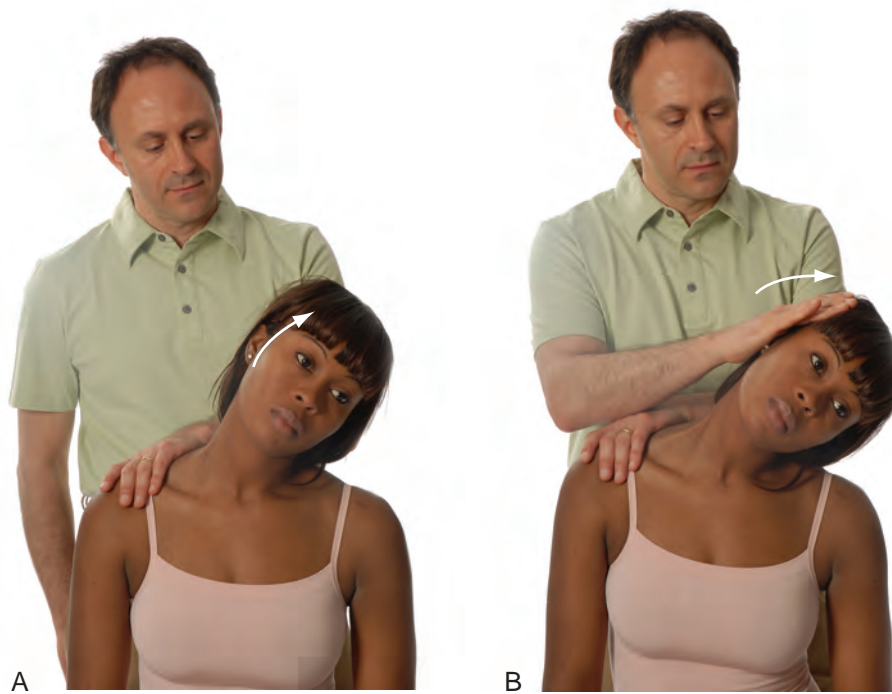
#### ENCADRÉ 6-13

En ce qui concerne la technique d'étirement par *contraction de l'agoniste* (CA), on emploie le terme de contraction de *l'agoniste* parce que l'agoniste (mobilisateur) d'une action articulaire est *contracté*, entraînant le relâchement de l'antagoniste (le muscle cible qui doit être étiré) de l'autre côté de l'articulation (par innervation réciproque).

#### ENCADRÉ 6-14

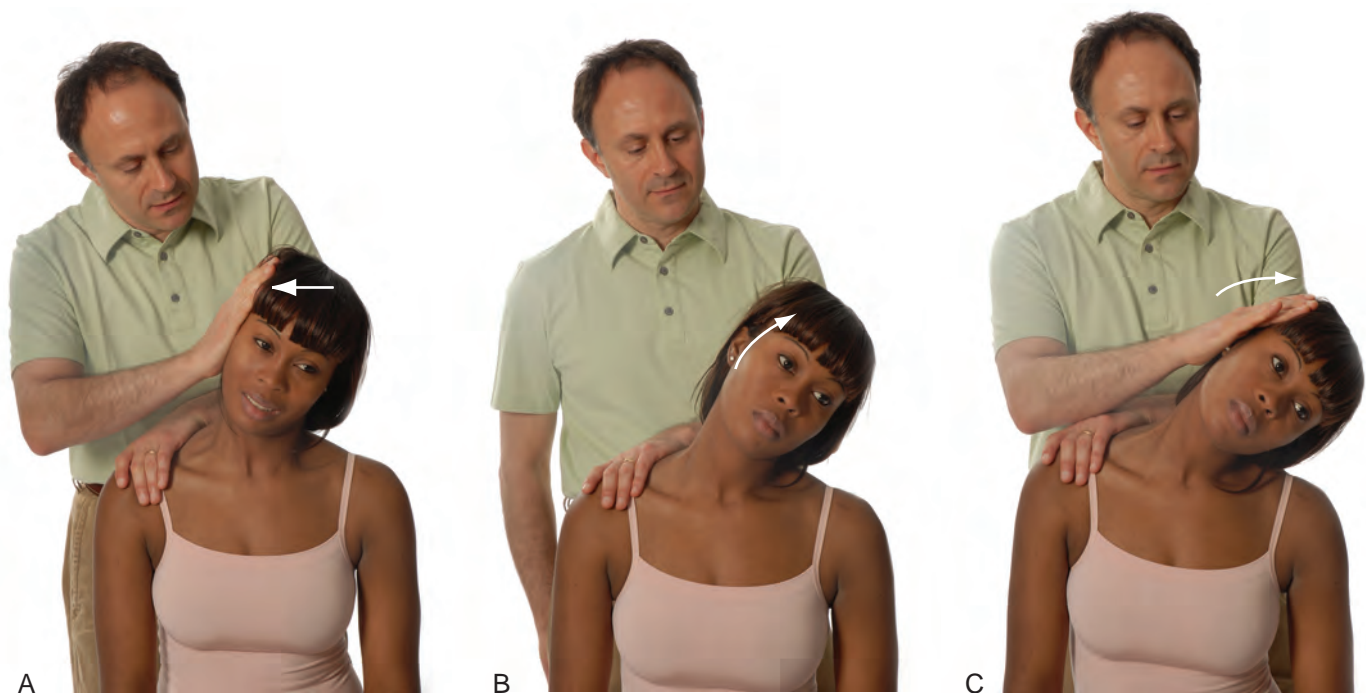
L'étirement par contraction de l'agoniste (CA), qui utilise le réflexe neurologique d'innervation réciproque, est la base de la technique d'*active isolated stretching* (AIS) d'Aaron Mattes.

Les deux méthodes d'étirement par CR et CA peuvent constituer de puissants compléments à votre répertoire de techniques d'étirement et ont des chances d'être grandement bénéfiques pour vos patients. En fait, ces deux méthodes peuvent être réalisées de façon séquentielle sur le patient, en commençant par l'étirement par CR et en poursuivant avec l'étirement par CA. Ce protocole s'appelle **étirement par contracté-relâché-contraction de l'agoniste (CRCA)** (figure 6-9). L'étirement par CRCA commence avec la contraction isométrique par le patient du muscle cible, contre la résistance du thérapeute, pendant environ 5 à 8 secondes et en apnée inspiratoire (figure 6-9, A). C'est le versant CR de l'étirement. Ensuite, le patient contracte les muscles antagonistes du muscle cible, en mobilisant l'articulation dans le sens de l'étirement du muscle cible, tout en expirant (figure 6-9, B). C'est le versant CA de l'étirement. Puis le patient se relâche et le thérapeute le mobilise plus loin en étirement du muscle cible, pendant que le patient continue à expirer ou commence à inspirer (figure 6-9, C). Associer l'étirement par CR et CA peut créer un étirement plus important de la musculature cible du patient.



**Figure 6-8** On voit l'étirement par contraction de l'agoniste (CA) pour les muscles de l'inclinaison droite du cou. **A** montre la patiente en train de réaliser activement l'inclinaison latérale gauche du cou, ce qui, à la fois, étire les muscles de l'inclinaison droite du cou et entraîne leur innervation réciproque. **B** montre qu'en fin d'amplitude d'inclinaison latérale gauche, le thérapeute mobilise le cou de la patiente plus loin en inclinaison gauche, étirant ainsi davantage les muscles de l'inclinaison latérale droite du cou. Cette procédure est habituellement répétée 8 à 10 fois. (Modifié d'après Muscolino JE : Stretch your way to better health, *Massage Ther J* 45 [3] :167–171, 2006. Photos par Yanik Chauvin.)

6



**Figure 6-9** Démonstration de l'étirement par contracté-relâché-contraction de l'agoniste (CRCA) pour les muscles de l'inclinaison latérale droite du cou. Quand ces deux techniques d'étirement sont associées, on commence habituellement par le contracté-relâché (CR), puis on fait immédiatement après l'étirement par contraction de l'agoniste (CA). **A** montre la technique d'étirement en CR, la patiente effectuant une contraction isométrique des muscles de l'inclinaison droite du cou, contre la résistance du thérapeute. À la fin de cette contraction isométrique, au lieu de se relâcher et de laisser le thérapeute étirer ses muscles de l'inclinaison droite en mobilisant son cou en inclinaison gauche, la patiente mobilise activement son cou en inclinaison latérale gauche comme on le voit en **B**. Ce mouvement actif fait partie de la technique d'étirement par CA. En **C**, le thérapeute mobilise maintenant le cou de la patiente plus loin en inclinaison latérale gauche. (Modifié d'après Muscolino JE : Stretch your way to better health, *Massage Ther J* 45 [3] : 167–171, 2006. Photos par Yanik Chauvin.)

**ENCADRÉ 6-15**

Pour simplifier la différence entre CR et CA : avec l'étirement par CR, le patient contracte activement le muscle cible, puis le thérapeute l'étire immédiatement après ; avec l'étirement par CA, le patient mobilise activement son corps dans le sens de l'étirement du muscle cible, puis le thérapeute étire plus loin le muscle cible immédiatement après.

**Conclusion**

Les étirements peuvent être une option de traitement très intéressante. Quand on doit choisir la technique d'étirement la plus efficace, on se trouve face à de nombreux choix. Les techniques d'étirement de base impliquent le choix entre étirement statique et dynamique. Bien que les recherches actuelles semblent privilégier l'étirement dynamique par rapport à l'étirement statique, le meilleur choix dépend du contexte individuel pour chaque patient. Au-delà du choix entre étirement statique et dynamique, les techniques d'étirement perfectionnées, comme les techniques d'étirement de fixé-étiré, CR, CA et CRCA, constituent des outils thérapeutiques extrêmement efficaces dans la pratique clinique.



## Chapitre 7

# Palpation osseuse et ligaments du membre supérieur

### Présentation

Le chapitre 7 est un des trois chapitres de la partie II de ce livre qui traite de la palpation du squelette. Ce chapitre est une revue palpatoire des os, repères osseux et articulations du membre supérieur. La revue commence avec la ceinture scapulaire et continue avec le bras, l'avant-bras, la région du poignet et conclut avec la main. Bien que tout os ou repère osseux puisse être palpé indépendamment, ce chapitre est conçu de façon séquentielle, afin de naviguer d'un repère à un autre; aussi est-il conseillé de suivre l'ordre présenté ici. Les insertions musculaires de chacune des structures palpées sont également indiquées (la palpation spécifique de ces muscles est traitée dans la partie III de ce livre). Les ligaments du membre supérieur sont présentés à la fin de ce chapitre.

Le chapitre 8 présente les ligaments de la partie axiale du corps ainsi que la palpation de ses os, repères osseux et articulations. Le chapitre 9 présente les ligaments du membre inférieur ainsi que la palpation de ses os, repères osseux et articulations.

### Plan du chapitre

Les os, repères osseux et articulations des régions suivantes sont exposés.

Section 1 : ceinture scapulaire, 70

Section 2 : bras et avant-bras, 76

Section 3 : bord radial du poignet (scaphoïde et trapèze), 80

Section 4 : os carpiens centraux du poignet (capitulum, lunatum et trapézoïde), 83

Section 5 : côté ulnaire du poignet (triquetrum, hamatum et pisiforme), 84

Section 6 : face antérieure du poignet, 85

Section 7 : main, 87

Section 8 : ligaments du membre supérieur, 89

### Objectifs du chapitre

Après avoir terminé ce chapitre, l'étudiant doit être capable de réaliser les éléments suivants.

1. Définir les concepts clés de ce chapitre.
2. Palper chacun des os, repères osseux et articulations de ce chapitre (énumérés dans les concepts-clés).
3. Citer le ou les muscles qui s'insèrent sur chacun des repères osseux de ce chapitre.
4. Décrire l'emplacement de chaque ligament du membre supérieur.

### Concepts clés

angle inférieur de la scapula  
angle supérieur de la scapula  
articulation acromioclaviculaire (AC)  
articulation en selle du pouce  
articulation interphalangienne  
articulation interphalangienne distale (IPD)  
articulation interphalangienne proximale (IPP)  
articulation métacarpophalangienne (MCP)  
articulation sternoclaviculaire (SC)  
base métacarpienne

base phalangienne  
bord latéral de la scapula  
bord médial de la scapula  
bord supérieur de la scapula  
capitulum  
clavicule  
crête supracondylaire latérale de l'humérus  
crête supracondylaire médiale de l'humérus  
diaphyse humérale

diaphyse métacarpienne  
diaphyse phalangienne  
diaphyse radiale  
diaphyse ulnaire  
épicondyle latéral de l'humérus  
épicondyle médial de l'humérus  
épine de la scapula  
fosse infraépineuse de la scapula  
fosse olécrânienne de l'humérus  
fosse subscapulaire de la scapula  
fosse supraépineuse de la scapula

(Suite)

*Concepts clés—Suite*

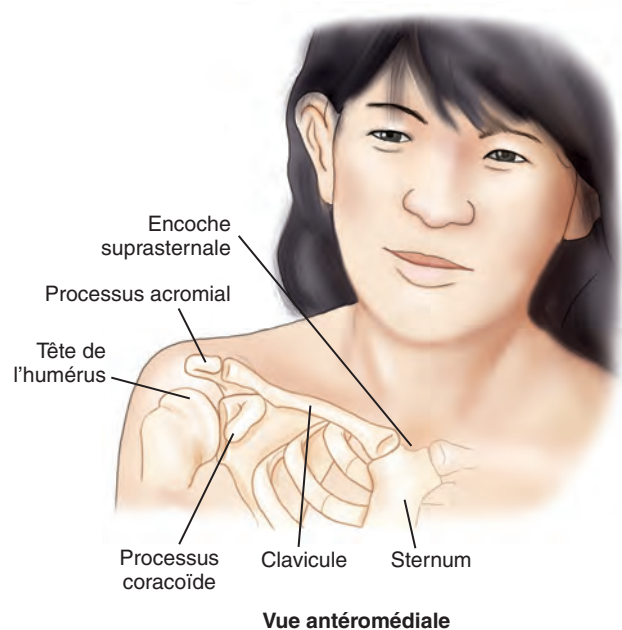
hamatum  
lunatum  
métacarpiens  
phalanges  
pisiforme  
processus acromial de la scapula  
processus coracoïde de la scapula  
processus olécrânien de l'ulna  
processus styloïde de l'ulna  
processus styloïde du radius

racine de l'épine de la scapula  
scaphoïde  
sillon intertuberculaire de l'humérus  
tabatière anatomique  
tête métacarpienne  
tête phalangienne  
tête radiale  
trapèze  
trapézoïde  
triquetrum

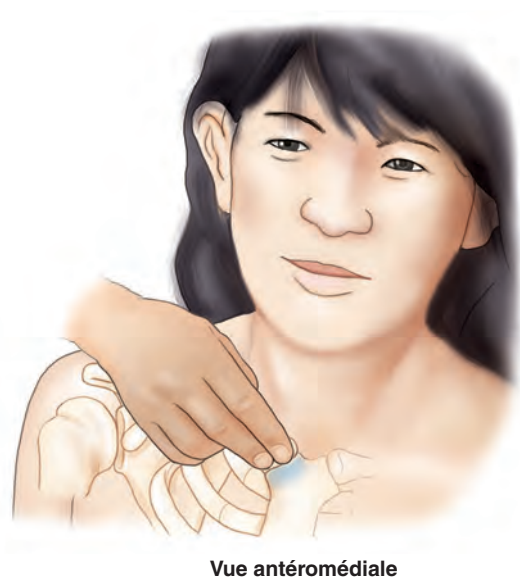tubercule de Lister du radius  
tubercule du scaphoïde  
tubercule du trapèze  
tubercule infraglénoïdien de la scapula  
tubercule majeur de l'humérus  
tubercule mineur de l'humérus  
tubercule postérieur du radius  
tubérosité deltoïdienne de l'humérus  
uncus de l'hamatum

**Section 1 : Ceinture scapulaire**

7

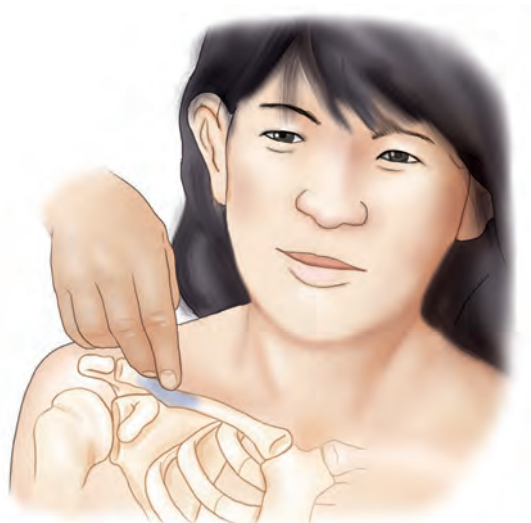

**Figure 7-1** Vue antéromédiale de la ceinture scapulaire.



**Figure 7-2** Articulatio sternoclaviculaire. Commencez par repérer l'encoche suprasternale du manubrium en haut du sternum ; appuyez ensuite latéralement pour sentir l'articulation sternoclaviculaire (SC) entre le sternum et l'extrémité médiale (proximale) de la clavicule. Pour mieux palper l'articulation SC, demandez au patient de mobiliser activement son bras dans des amplitudes variées, tout en palpant l'articulation SC.

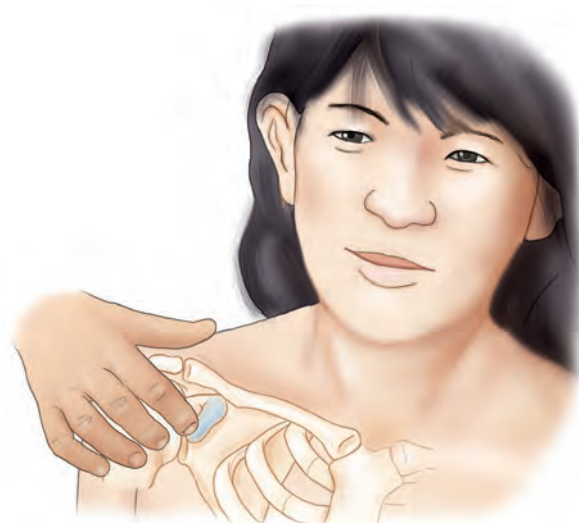



Vue antéromédiale

**Figure 7-3** Clavicule. En partant de l'articulation SC, glissez le long de la diaphyse de la **clavicule** de médial en latéral (de proximal à distal) pour sentir toute sa longueur. Observez que l'extrémité médiale de la clavicule est convexe vers l'avant et l'extrémité latérale concave vers l'avant.

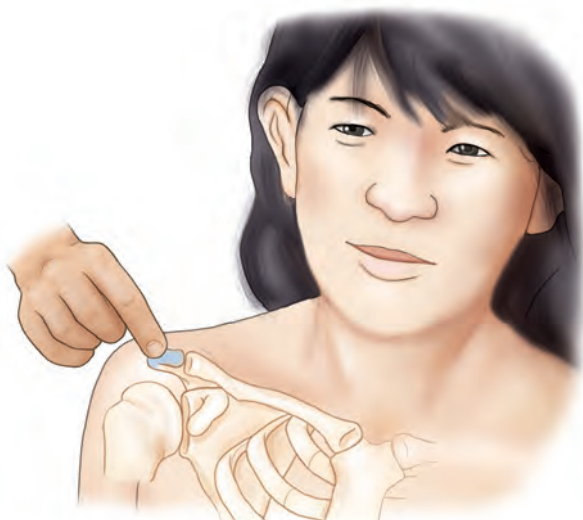**RAPPEL :** Les muscles sternocléidomastoïdien et trapèze supérieur s'insèrent sur le côté supérieur de la clavicule. Les muscles grand pectoral, deltoïde antérieur et subclavier s'insèrent sur le côté inférieur de la clavicule.



Vue antéromédiale

**Figure 7-4** Processus coracoïde de la scapula. En partant de la concavité, à l'extrémité latérale (distale) de la clavicule, glissez juste en caudal de la clavicule pour trouver le **processus coracoïde de la scapula** (qui est situé en profondeur sous le muscle grand pectoral). En palpant le processus coracoïde, remarquez que son sommet (pointe) regarde en dehors. (Si vous avez du mal à repérer le processus coracoïde de cette manière, essayez de le palper en repérant d'abord son sommet. Pour cela, descendez de l'extrémité latérale de la clavicule sur la tête de l'humérus, puis appuyez en médial pour trouver le sommet du processus coracoïde.)

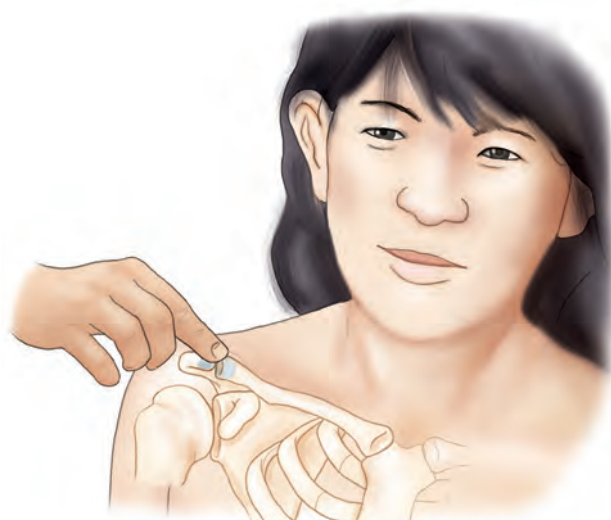**RAPPEL :** Trois muscles s'insèrent sur le processus coracoïde : le chef court du biceps brachial, le coracobrachial et le petit pectoral.



Vue antéromédiale

**Figure 7-5** Processus acromial de la scapula. Après avoir palpé le processus coracoïde, retournez à la clavicule et continuez en palpant à nouveau latéralement (en distal) la clavicule, jusqu'à atteindre le **processus acromial de la scapula**. Le processus acromial de la scapula se situe complètement à l'extrémité latérale (c'est-à-dire à la pointe de l'épaule).

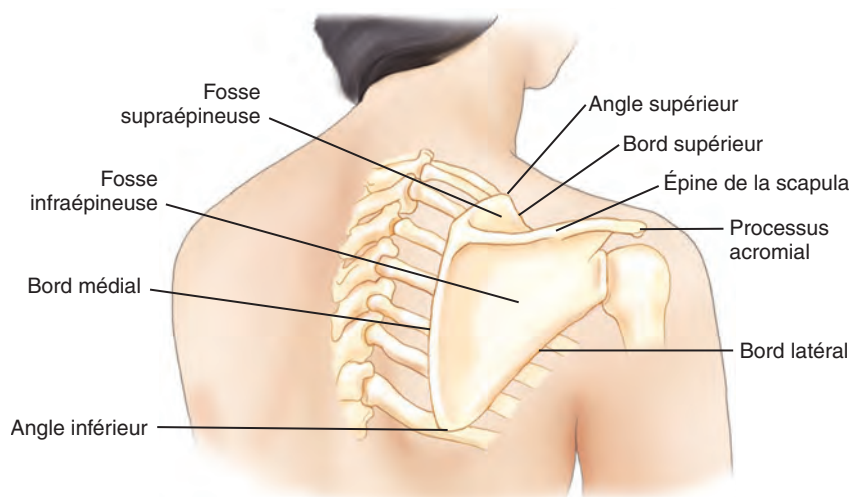
**RAPPEL :** Les muscles trapèze supérieur et deltoïde s'insèrent sur le processus acromial de la scapula.



Vue antéromédiale

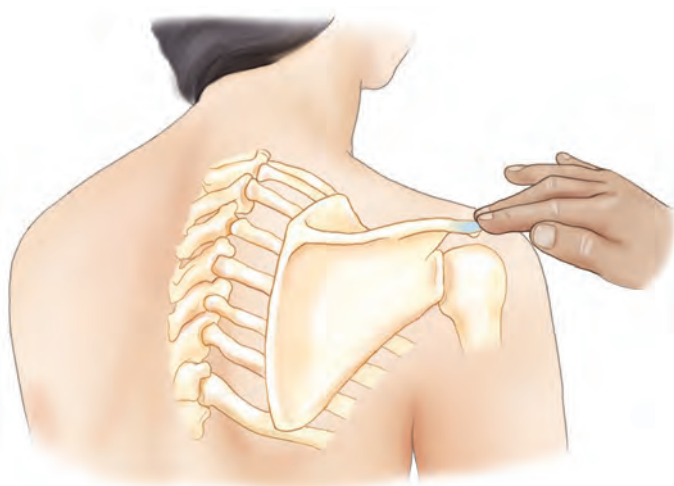
**Figure 7-6** Articulation acromioclaviculaire. Pour mieux sentir **l'articulation acromioclaviculaire (AC)**, depuis l'acromion, palpez en appuyant vers le médial en direction de la clavicule, jusqu'à ce que vous sentiez l'articulation AC. C'est généralement la façon la plus facile de percevoir cet interligne articulaire parce que l'extrémité latérale de la clavicule pointe légèrement vers le haut, au-dessus du processus acromial.





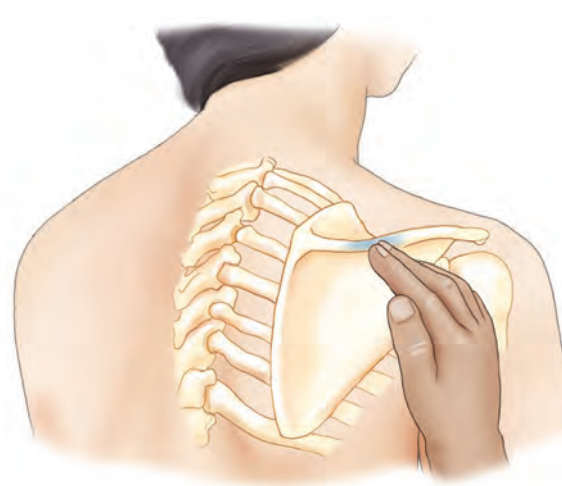
Vue postérolatérale

Figure 7-7 Vue postérolatérale de la scapula.



A

Vue postérolatérale

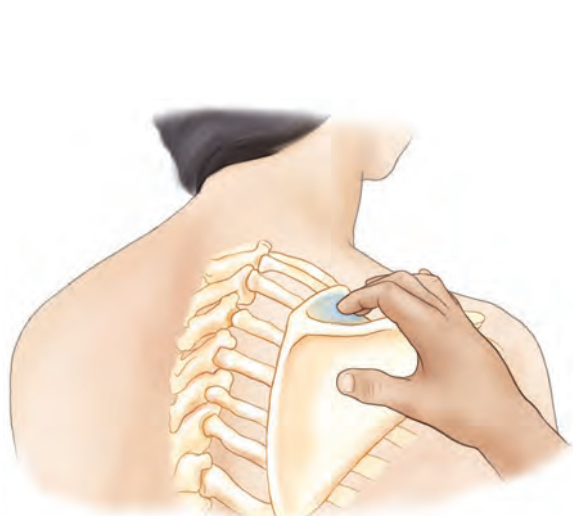


B

Vue postérolatérale

**Figure 7-8** Processus acromial et épine de la scapula. L'**épine de la scapula** est la continuation postérieure du processus acromial. Pour repérer l'épine de la scapula, commencez par le processus acromial (**A**) et poursuivez la palpation en le suivant vers l'arrière. L'épine de la scapula (**B**) peut être palpée complètement, jusqu'au bord médial de la scapula. Vous pouvez mieux palper l'épine de la scapula si vous faites dessus une glissée palpatoire perpendiculaire, en bougeant vos doigts palpatoires en travers, vers le haut et le bas, tout en vous déplaçant vers l'arrière.

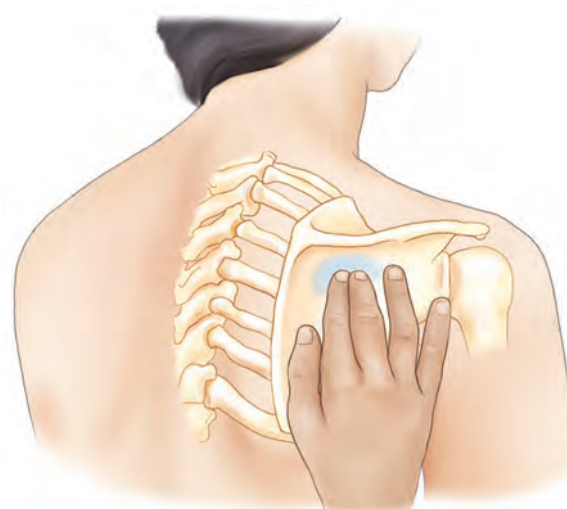
**RAPPEL :** Les muscles deltoïde postérieur et trapèze s'insèrent à la racine de l'épine de la scapula.



Vue postérolatérale

**Figure 7-9** Fosse supraépineuse. Pour palper la **fosse supraépineuse de la scapula**, repérez l'épine de la scapula et glissez juste au-dessus d'elle. Palpez dans la fosse supraépineuse le long du bord supérieur de l'épine de la scapula.

**RAPPEL :** La fosse supraépineuse est recouverte par les muscles trapèze supérieur et supraépineux. Le muscle supraépineux s'insère dans la fosse supraépineuse.

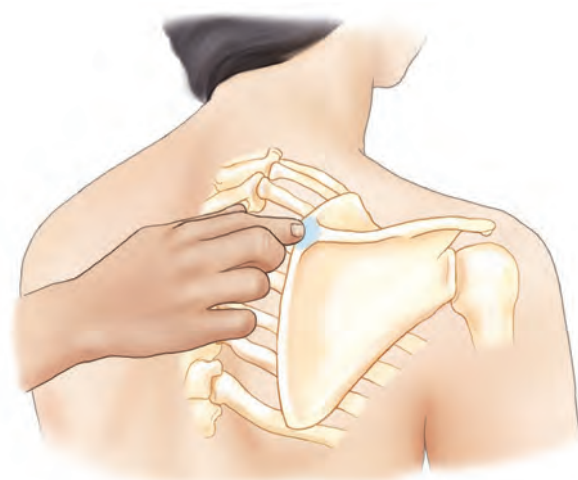


Vue postérolatérale

**Figure 7-10** Fosse infraépineuse de la scapula. Pour palper la **fosse infraépineuse de la scapula**, repérez l'épine de la scapula et glissez juste au-dessous d'elle. La fosse infraépineuse est plus étendue que la fosse supraépineuse.

**RAPPEL :** Le muscle infraépineux s'insère dans la fosse infraépineuse.

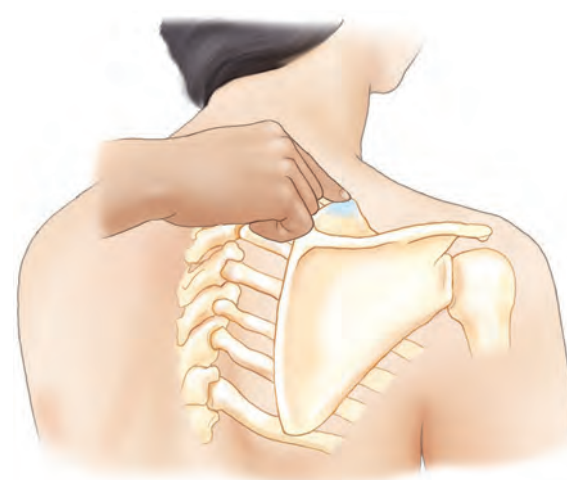
7



Vue postérolatérale

**Figure 7-11** Bord médial de la scapula (à la racine de l'épine de la scapula). Continuez la palpation le long de l'épine de la scapula jusqu'à atteindre le **bord médial de la scapula**. L'endroit où l'épine de la scapula se termine sur le bord médial s'appelle la **racine de l'épine de la scapula**. Faire faire une abduction et une adduction de la scapula (dans l'articulation scapulothoracique) aide à mettre en évidence le bord médial de la scapula. Adducter passivement la scapula du patient rend le repérage du bord médial beaucoup plus facile.

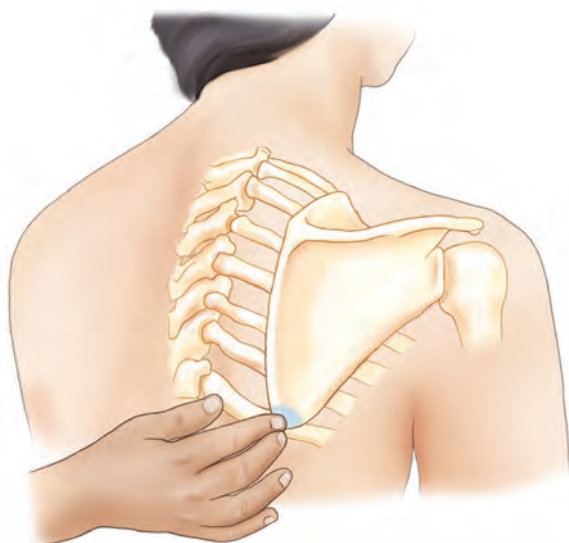
**RAPPEL :** Les muscles élévateur de la scapula et rhomboïdes s'insèrent sur le bord médial de la scapula, du côté postérieur. Le muscle dentelé antérieur s'insère sur le bord médial du côté antérieur.



Vue postérolatérale

**Figure 7-12** Angle supérieur de la scapula. Une fois repéré le bord médial de la scapula, suivez-le vers le haut jusqu'à atteindre l'**angle supérieur de la scapula**. Faire faire au patient une élévation et un abaissement de la scapula pendant que vous cherchez à palper l'angle supérieur peut faciliter la palpation.

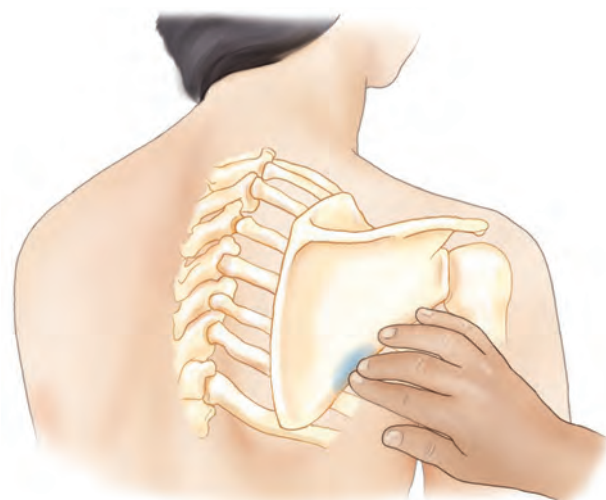
**RAPPEL :** Le muscle élévateur de la scapula s'insère sur l'angle supérieur de la scapula.



Vue postérolatérale

**Figure 7-13** Angle inférieur de la scapula. Palpez vers le bas, le long du bord médial de la scapula, depuis l'angle supérieur jusqu'à l'**angle inférieur de la scapula**.

**RAPPEL :** Les muscles grand dorsal et grand rond s'insèrent sur l'angle inférieur de la scapula ou à proximité.

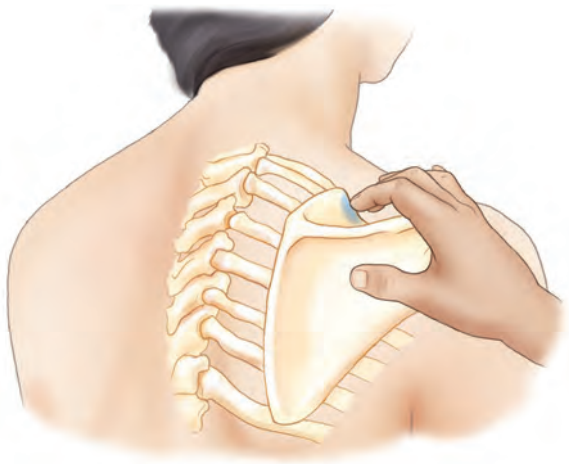


Vue postérolatérale

**Figure 7-14** Bord latéral de la scapula. Une fois à l'angle inférieur de la scapula, continuez la palpation vers le haut en suivant le **bord latéral de la scapula**. Il est plus facile de sentir le bord latéral si vous dirigez votre pression en médial. Le bord latéral de la scapula peut habituellement être palpé complètement jusqu'au **tubercule infraglénoïdien de la scapula**, juste sous la glène de la scapula. Pour confirmer que vous êtes sur le tubercule infraglénoïdien, demandez au patient d'étendre son avant-bras dans l'articulation du coude contre résistance, pour mettre en évidence l'insertion de la chef long du triceps brachial sur le tubercule infraglénoïdien (vous pouvez exercer vous-même la résistance à l'extension du coude ou demander au patient de pousser son avant-bras contre sa cuisse).

**RAPPEL :** Les muscles grand rond et petit rond s'insèrent sur le bord latéral de la scapula. Le chef long du triceps brachial s'insère sur le tubercule infraglénoïdien de la scapula. À la face antérieure, le muscle sous-épaule s'insère sur le bord latéral de la scapula ou à proximité.

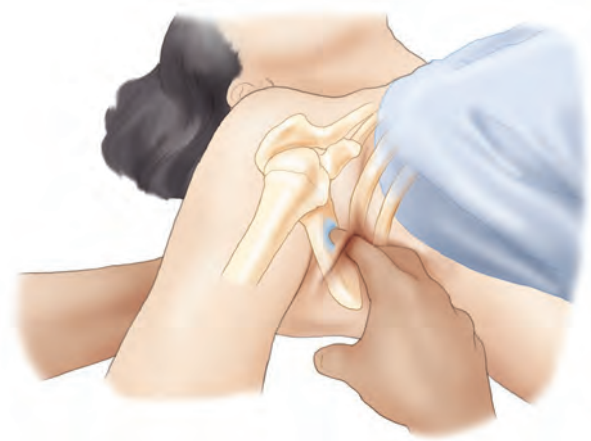



Vue postérolatérale

**Figure 7-15** Bord supérieur de la scapula. Le **bord supérieur de la scapula** est plus difficile à palper que les bords médial et latéral. Pour commencer, suivez à nouveau le bord médial de la scapula jusqu'à l'angle supérieur. Une fois l'angle supérieur repéré, poursuivez la palpation le long du bord supérieur vers le dehors, votre pression s'exerçant vers le bas, contre le bord supérieur. Faire une élévation de la scapula (dans l'articulation scapulothoracique) peut contribuer à mettre le bord supérieur un peu mieux en évidence. Il n'est habituellement pas possible de palper le bord supérieur de la scapula sur toute sa longueur.

**RAPPEL :** Le muscle omohyoïdien s'insère sur le bord supérieur de la scapula. Le muscle élévateur de la scapula s'insère aussi sur le bord supérieur de la scapula, dans l'angle supérieur.



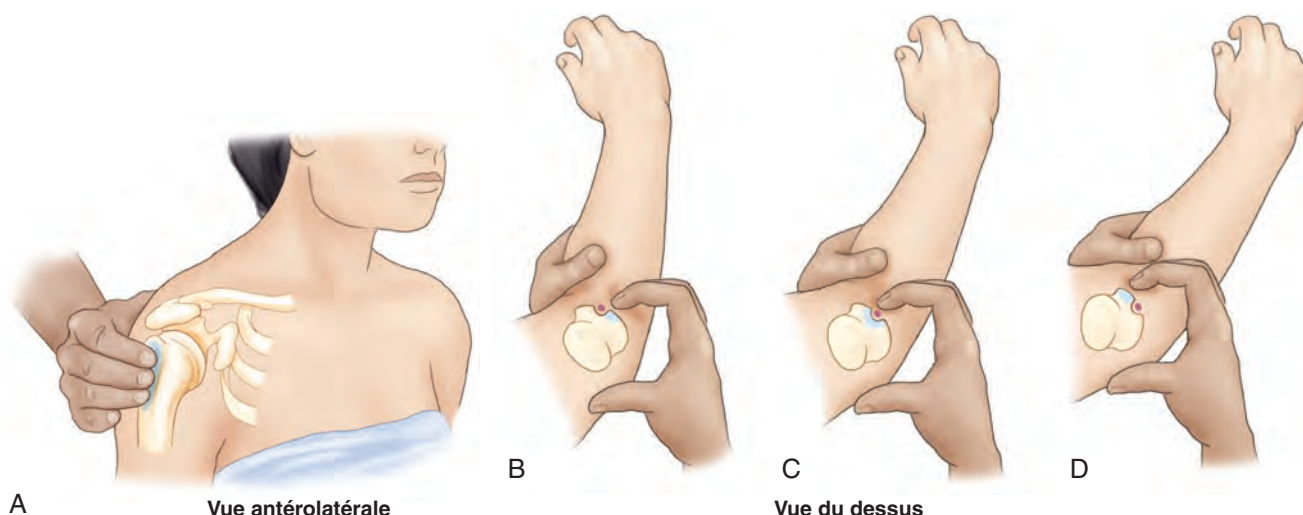
Vue latérale

**Figure 7-16** Fosse subscapulaire de la scapula. La **fosse subscapulaire** se situe à la face antérieure de la scapula et peut être un peu difficile à palper. Le patient étant en décubitus, accrochez le bord médial de la scapula du patient avec une main et faites une abduction passive de la scapula. Avec votre autre main, palpez lentement mais fermement contre la face antérieure de la scapula.

**RAPPEL :** Le muscle subscapulaire s'insère dans la fosse subscapulaire à la face antérieure de la scapula. Le muscle dentelé antérieur s'insère lui aussi à la face antérieure de la scapula, le long du bord médial.

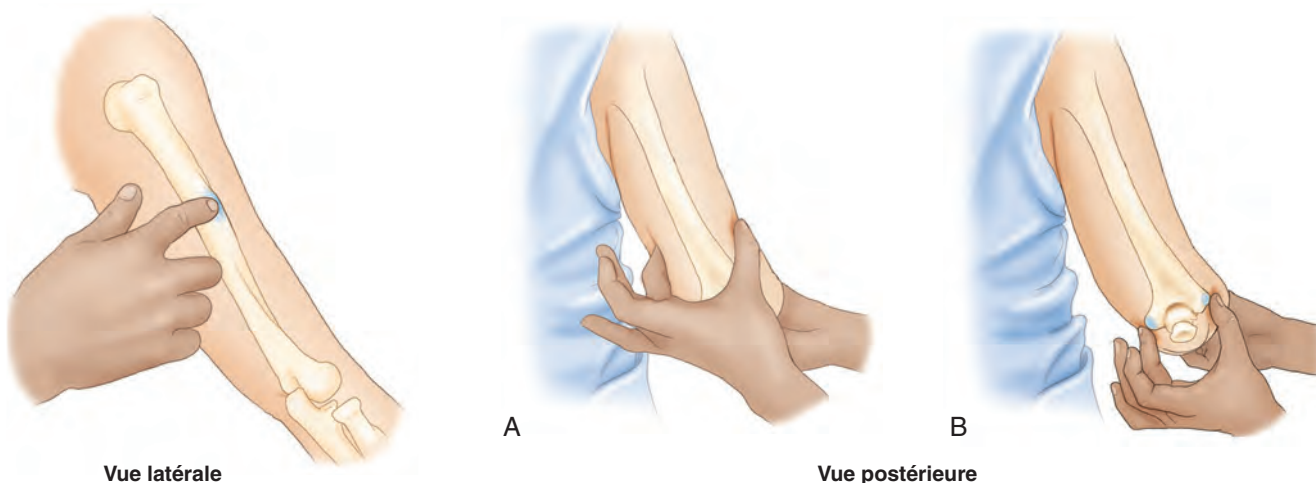
## Section 2 : Bras et avant-bras

7



**Figure 7-17** Tubercule majeur, sillon intertuberculaire et tubercule mineur de l'humérus. Le **tubercule majeur** est situé du côté latéral du **sillon intertuberculaire**; le **tubercule mineur** est situé du côté médial. Repérez d'abord le bord antérolatéral du processus acromial de la scapula, lâchez-le immédiatement pour descendre sur la tête de l'humérus; vous devriez vous trouver sur le tubercule majeur de l'humérus (**A** et **B**). Maintenant, en palpant avec la pulpe d'un doigt à plat en travers de la face antérieure de la tête de l'humérus, mobilisez passivement le bras du patient en rotation latérale dans l'articulation de l'épaule. Vous devriez pouvoir sentir votre doigt palpatoire tomber dans le sillon intertuberculaire au moment où il passe sous vos doigts palpatoires (**C**). En continuant à mobiliser passivement le bras du patient en rotation latérale, vous sentirez ensuite le tubercule mineur sous vos doigts, juste en médial du sillon intertuberculaire (**D**). Si vous ne parvenez pas à sentir les tubercules et le sillon intertuberculaire, mobilisez le bras du patient alternativement en rotation médiale et latérale, à leur recherche.

**RAPPEL :** Le muscle long biceps passe dans le sillon intertuberculaire. Les muscles supraépineux, infraépineux et petit rond s'insèrent sur le tubercule majeur. Le muscle subscapulaire s'insère sur le tubercule mineur.

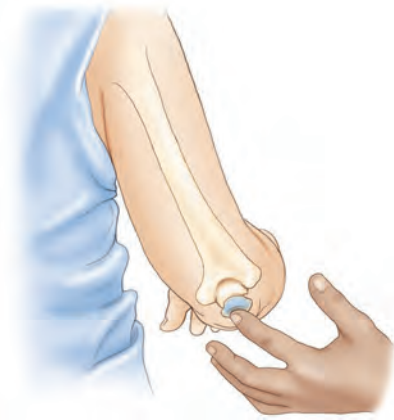

**Figure 7-18** Tubérosité deltoïdienne. Cherchez la **tubérosité deltoïdienne**, située environ à 1/3 en descendant sur la face latérale de la diaphyse humérale.

**RAPPEL :** Le deltoïde s'insère sur la tubérosité deltoïdienne de l'humérus. L'insertion proximale du brachial se trouve également très près de la tubérosité deltoïdienne.

**Figure 7-19** Épicondyles médial et latéral de l'humérus. Pour repérer les **épicondyles médial et latéral de l'humérus**, demandez au patient de fléchir l'avant-bras dans l'articulation du coude à environ 90°; placez vos doigts palpatoires sur les bords médial et latéral du bras du patient (**A**) et descendez vers la partie distale du bras. Vos doigts palpatoires buteront clairement sur les épicondyles médial et latéral de l'humérus. Ce seront de façon évidente les points les plus larges le long des bords de l'humérus, près de l'articulation du coude (**B**).

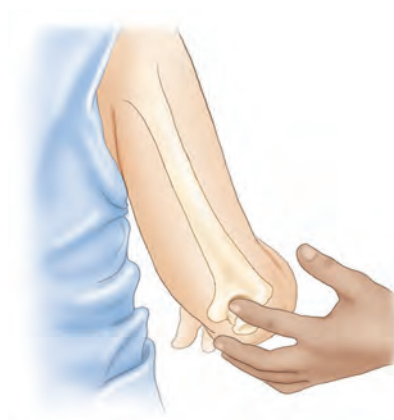**RAPPEL :** Cinq muscles s'insèrent sur l'épicondyle médial de l'humérus : le rond pronateur, le fléchisseur radial du carpe, le long palmaire, le fléchisseur ulnaire du carpe et le fléchisseur superficiel des doigts. Habituellement, le long fléchisseur du pouce s'insère également sur l'épicondyle médial. Six muscles s'insèrent sur l'épicondyle latéral de l'humérus : le court extenseur radial du carpe, l'extenseur des doigts, l'extenseur du 5<sup>e</sup> doigt, l'extenseur ulnaire du carpe, l'anconé et le supinateur.



Vue postérieure

**Figure 7-20** Processus olécrânien de l'ulna. Le **processus olécrânien de l'ulna** est extrêmement facile à repérer. Le pouce et le majeur étant sur les épicondyles médial et latéral de l'humérus, placez votre index sur le processus olécrânien, situé à mi-chemin entre les deux épicondyles. Remarque : si le coude du patient est fléchi, le processus olécrânien sera situé plus bas que les deux épicondyles de l'humérus. Prenez garde à la pression palpatoire entre l'épicondyle médial de l'humérus et le processus olécrânien ; en raison de la présence du nerf ulnaire, risque de décharges électriques désagréables (*funny bone* des Anglo-Saxons).

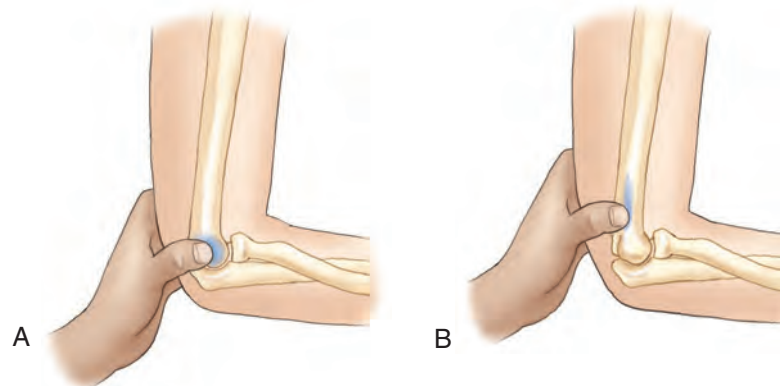
**RAPPEL :** Les muscles triceps brachial et anconé s'insèrent sur le processus olécrânien.



Vue postérieure

**Figure 7-21** Fosse olécrânienne de l'humérus. Une fois repéré le processus olécrânien de l'ulna, la **fosse olécrânienne de l'humérus** est relativement aisée à situer. L'avant-bras du patient doit être légèrement fléchi dans l'articulation du coude afin que la fosse olécrânienne apparaisse (en extension complète, le processus olécrânien de l'ulna se loge dans la fosse olécrânienne de l'humérus et fait obstruction à sa palpation). Trouvez le point médian le plus proximal du processus olécrânien, glissez juste au-dessus et vous sentirez la fosse olécrânienne de l'humérus.

**RAPPEL :** Le tendon distal du muscle triceps brachial recouvre la fosse olécrânienne de l'humérus.

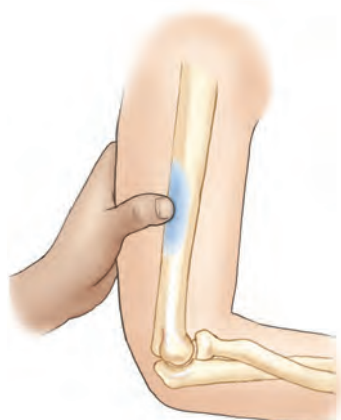


Vue latérale

**Figure 7-22** Crête supracondylaire latérale de l'humérus. Depuis l'épicondyle latéral de l'humérus (A), palpez immédiatement en proximal la **crête supracondylaire latérale de l'humérus**, votre pression se dirigeant en médial contre elle (B).

**RAPPEL :** Les muscles brachioradial et long extenseur radial du carpe s'insèrent sur la crête supracondylaire latérale de l'humérus.

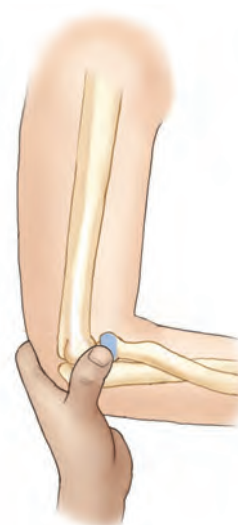



Vue latérale

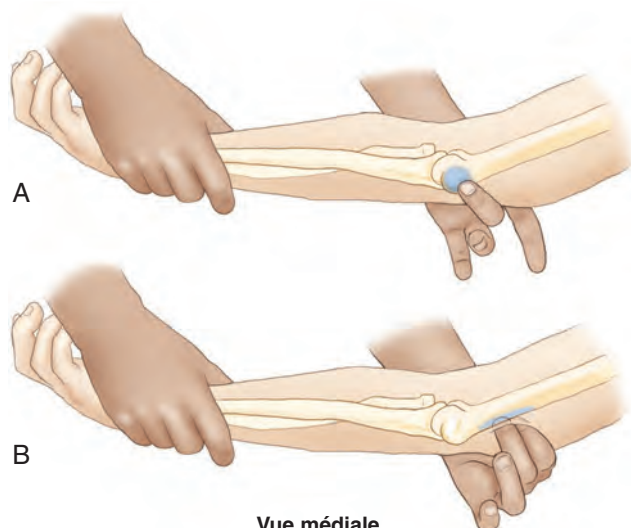
**Figure 7-23** Face latérale de l'humérus. La majorité de la **diaphyse humérale** est enfouie sous la musculature et difficile à palper directement. Toutefois, la face antérolatérale peut être palpée. Depuis la crête supracondylaire latérale, continuez à palper en proximal, votre pression se dirigeant en médial contre la diaphyse, entre les muscles brachial et triceps.

**RAPPEL :** Les muscles brachial et triceps brachial s'insèrent sur la face latérale de l'humérus ou à proximité.



Vue latérale

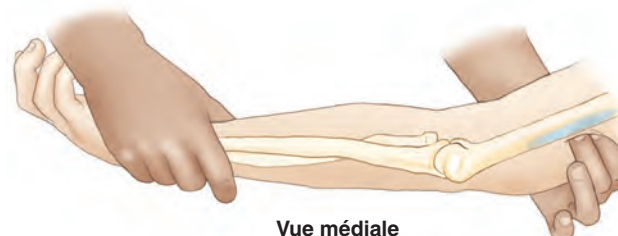
**Figure 7-24** Tête radiale. La **tête radiale** se trouve à l'extrémité proximale du radius. Pour la palper, commencez à l'épicondyle latéral de l'humérus et descendez immédiatement en proximal. Il est possible de sentir l'interligne articulaire entre la tête du radius et l'humérus (le capitulum est le repère huméral à proximité immédiate de la tête radiale et se palpe ici aussi). Pour mettre en évidence la tête radiale, placez deux doigts de chaque côté (proximal et distal) d'elle et demandez au patient de faire alternativement une pronation et une supination de l'avant-bras dans les articulations radio-ulnaires; vous pouvez sentir sous vos doigts le pivotement de la tête du radius.



Vue médiale

**Figure 7-25** Crête supracondylaire médiale de l'humérus. En partant de l'épicondyle médial de l'humérus (**A**), palpez juste en proximal la **crête supracondylaire médiale de l'humérus**, en dirigeant votre pression latéralement contre elle (**B**).

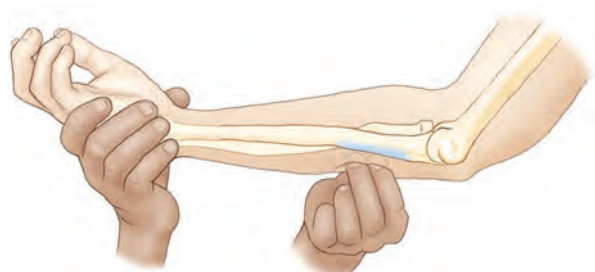
**RAPPEL :** Le rond pronateur s'insère sur l'extrémité la plus distale de la crête supracondylaire médiale de l'humérus (ainsi que sur l'épicondyle médial).



Vue médiale

**Figure 7-26** Face médiale de l'humérus. La majorité de la face médiale de l'humérus est également palpable. Cependant, vous devez vous montrer prudent en ce qui concerne votre pression palpatoire, en raison de la présence d'un certain nombre de nerfs et d'artères. Pour palper la face médiale de l'humérus, continuez à palper en proximal en partant de la crête supracondylaire médiale de l'humérus, votre pression se dirigeant latéralement contre la face médiale.

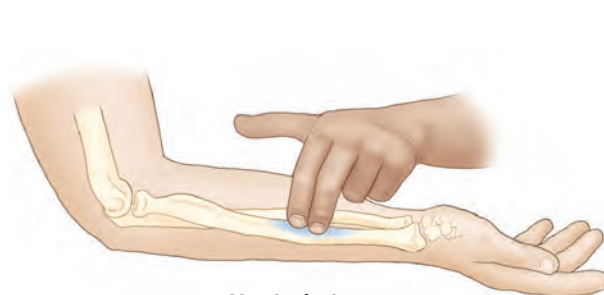
**RAPPEL :** Les muscles brachial, coracobrachial et triceps brachial s'insèrent sur la face médiale de l'humérus ou à proximité. Plus loin en proximal, les muscles grand dorsal et grand rond s'insèrent aussi sur la face médiale de l'humérus.



Vue médiale

**Figure 7-27** Diaphyse ulnaire. Le bord postérieur de la **diaphyse ulnaire** est aisément palpable dans son entier. Commencez sur le bord médial du processus olécrânien et continuez à palper en distal, votre pression se dirigeant latéralement contre le bord postérieur de l'ulna, jusqu'à atteindre l'extrémité distale de l'ulna.

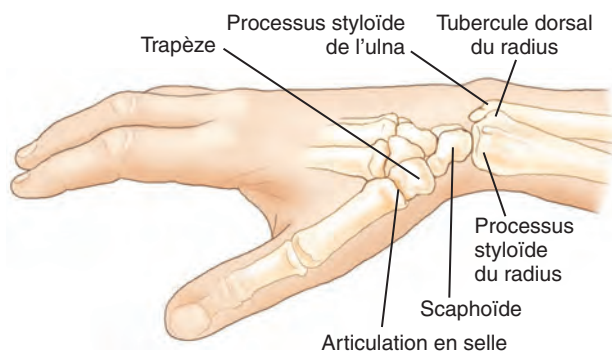
**RAPPEL :** Trois muscles s'insèrent sur le bord postérieur de la diaphyse ulnaire : le chef ulnaire du fléchisseur ulnaire du carpe, le chef ulnaire de l'extenseur ulnaire du carpe, et le fléchisseur profond des doigts.



Vue latérale

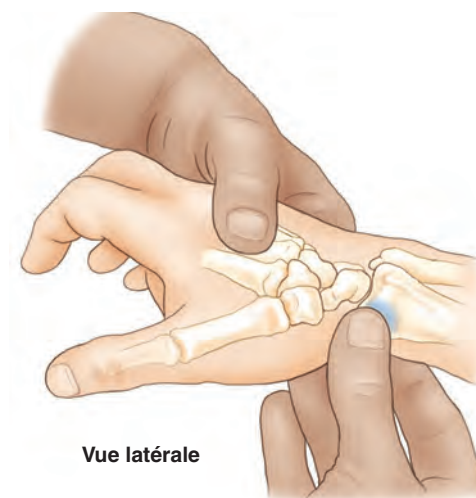
**Figure 7-28** Face latérale du radius. La majorité de la face latérale de la **diaphyse radiale** est palpable. Commencez environ à mi-diaphyse et palpez la face latérale du radius en dirigeant votre pression en médial, contre la face latérale du radius. Demander au patient de faire alternativement une pronation et une supination de l'avant-bras dans les articulations radio-ulnaires contribuera à mettre en évidence la diaphyse radiale. Continuez à palper la face latérale du radius en proximal, jusqu'à atteindre la tête du radius (il y a une partie de la face latérale du radius qui est difficile à palper parce qu'elle est enfouie sous le muscle supinateur).

**RAPPEL :** Les muscles supinateur, rond pronateur et long fléchisseur du pouce s'insèrent sur la face latérale du radius.



Vue latérale

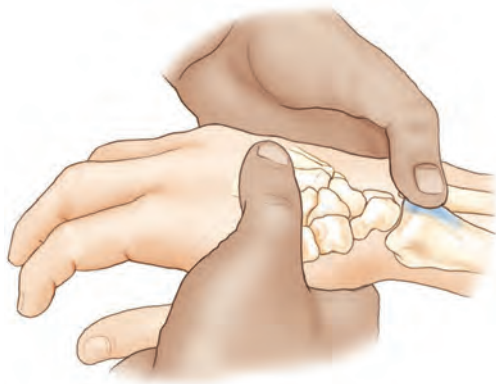
**Figure 7-29** Vue latérale du poignet et de la main.



Vue latérale

**Figure 7-30** Processus styloïde du radius. Maintenant que la face latérale du radius est repérée, continuez à palper en distal jusqu'à atteindre le **processus styloïde du radius**, situé à l'extrémité distale de la face latérale du radius. (Remarque : il y a une petite partie de la face latérale distale du radius qui n'est pas directement palpable parce qu'elle est enfouie sous trois muscles profonds du pouce à la partie postérieure de l'avant-bras.)

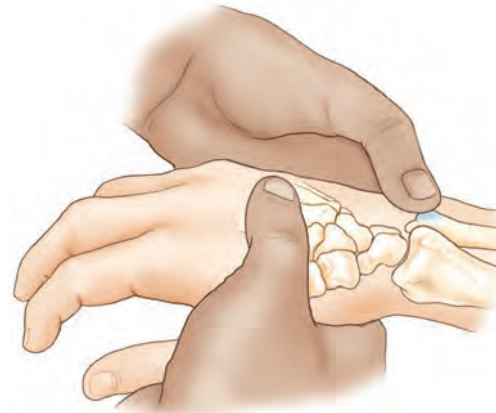
**RAPPEL :** Le muscle brachioradial s'insère sur le processus styloïde du radius.



Vue latérale

**Figure 7-31** Tubercule dorsal (de Lister). Le **tubercule postérieur** (également connu comme le **tubercule de Lister**) est situé à la partie postérieure de l'extrémité distale du radius. En partant du processus styloïde radial, palpez le radius vers l'arrière ; le tubercule postérieur formera un relief situé au milieu de la partie distale de la face postérieure du radius.

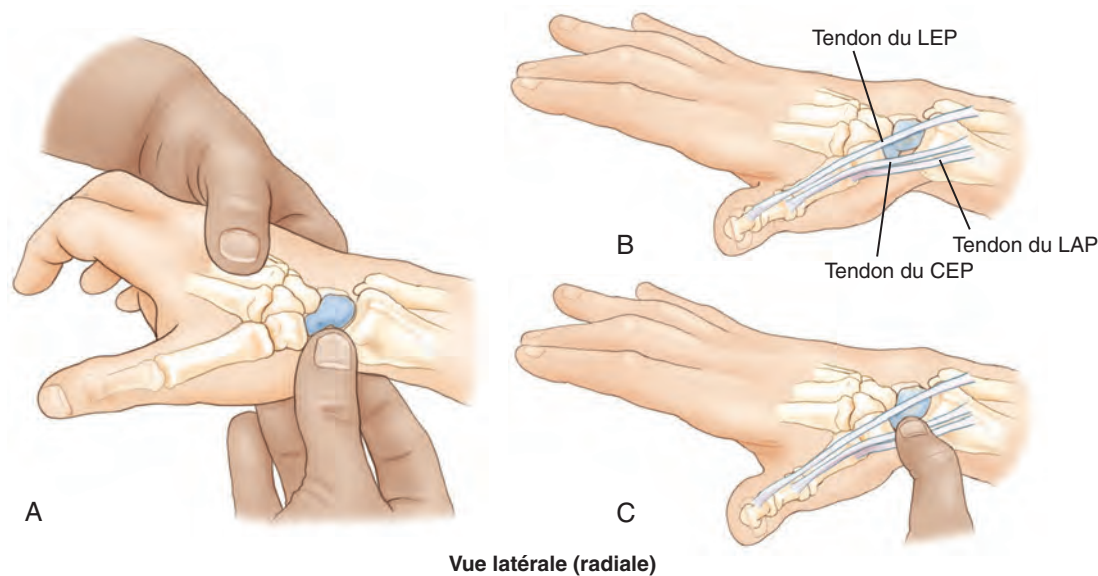
**RAPPEL :** Le tubercule postérieur sépare les tendons distaux des muscles long et court extenseurs radiaux du carpe, du muscle long extenseur du pouce.



Vue latérale

**Figure 7-32** Processus styloïde de l'ulna. Le **processus styloïde de l'ulna** est situé à l'extrémité distale de l'ulna, du côté postérieur. En partant du tubercule postérieur du radius, déplacez-vous en médial sur la face postérieure de la partie distale de l'ulna et cherchez le relief du styloïde ulnaire.

### Section 3 : Bord radial du poignet (scaphoïde et trapèze)

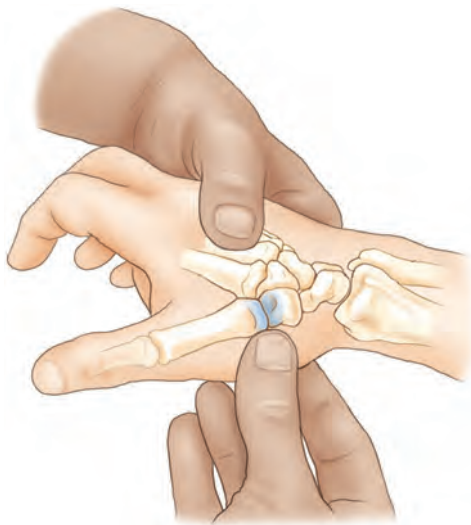


Vue latérale (radiale)

**Figure 7-33** Scaphoïde. Le **scaphoïde** est l'os carpien situé dans la rangée proximale des os du carpe sur le côté latéral (radial), immédiatement distal par rapport à la face latérale du radius. Il peut être palpé en dorsal, en latéral et en ventral. Commencez par palper le scaphoïde latéralement en descendant en distal depuis le styloïde radial (**A**). Pour mettre le scaphoïde en évidence, demandez au patient de faire alternativement des inclinaisons actives radiale et ulnaire de la main dans l'articulation du poignet ; le scaphoïde, alternativement, appuiera sur votre doigt palpatoire avec l'inclinaison ulnaire et disparaîtra avec l'inclinaison radiale. Pour palper le scaphoïde en dorsal, demandez au patient d'étendre et d'abduquer le pouce ; cela fera apparaître la **tabatière anatomique**, une dépression limitée par les tendons distaux de trois muscles du pouce (long abducteur du pouce [LAP], court extenseur du pouce [CEP] et long extenseur du pouce [LEP]) (**B**). Le scaphoïde forme le plancher de la tabatière anatomique. Palpez le scaphoïde entre les tendons qui limitent la tabatière anatomique (**C**). Demander au patient de faire alternativement des inclinaisons ulnaire et radiale actives dans l'articulation du poignet contribuera là encore à mettre en évidence le scaphoïde à cet endroit. (Remarque : pour palper le scaphoïde en ventral, voir la figure 7-37, A.)

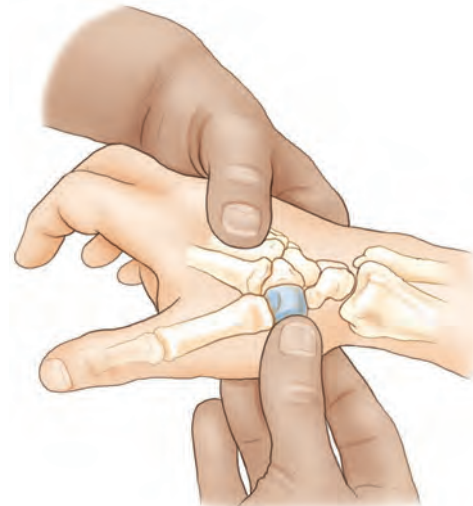
**RAPPEL :** Les trois muscles dont les tendons distaux limitent et définissent la tabatière anatomique sont, du côté latéral, le long abducteur du pouce et le court extenseur du pouce, et, du côté médial, le long extenseur du pouce.





Vue latérale (radiale)

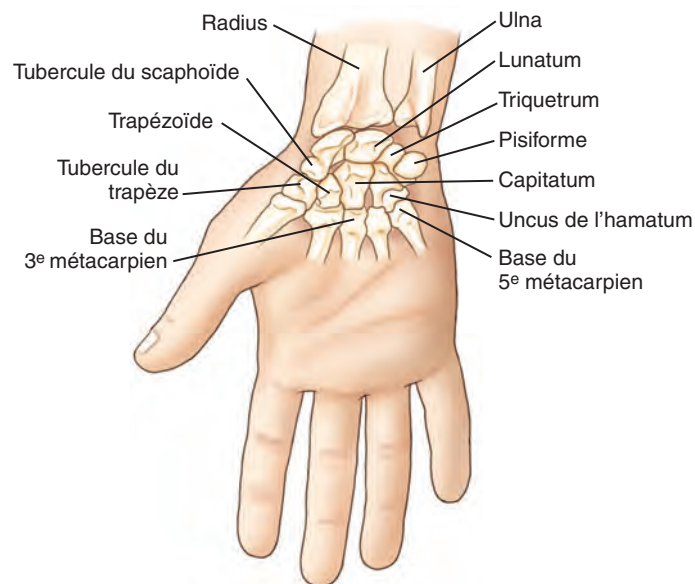
**Figure 7-34** Articulation en selle du pouce. L'**articulation en selle du pouce** est l'articulation carpométacarpienne du pouce, entre le trapèze et la base du premier métacarpien. Pour la palper, commencez en proximal, en partant de la palpation du côté latéral du scaphoïde (voir figure 7-33, A) et palpez en distal jusqu'à ce que vous sentiez l'interligne articulaire entre le trapèze et le premier métacarpien. Il est peut-être plus facile encore de commencer en distal, en repérant d'abord la face latérale du premier métacarpien, puis en palpant en proximal jusqu'à sentir l'interligne articulaire entre le premier métacarpien et le trapèze. Si vous n'êtes pas sûr d'être sur cette articulation, demandez au patient de mobiliser activement le pouce et recherchez sur l'interligne articulaire le mouvement du premier métacarpien par rapport au trapèze.



Vue latérale (radiale)

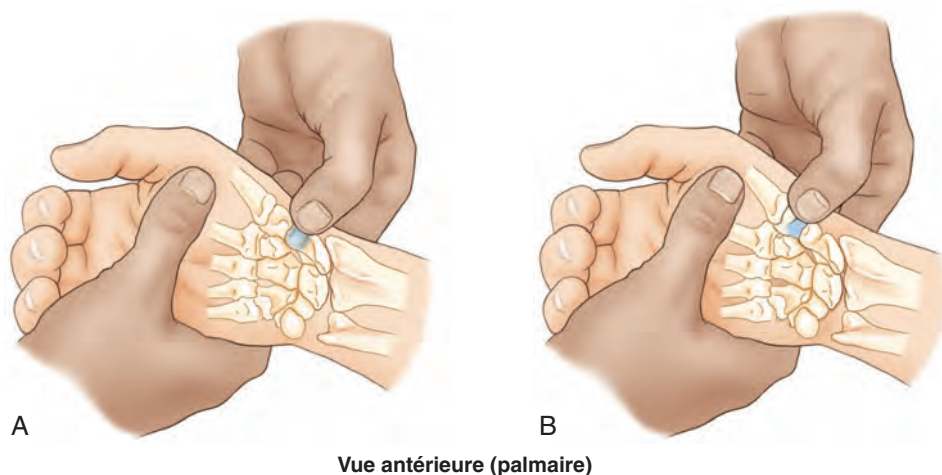
**Figure 7-35** Trapèze. Une fois repérée l'articulation en selle du pouce, palpez juste en proximal par rapport à elle et vous vous trouverez directement sur la surface latérale du **trapèze**. Le tubercule du trapèze peut aussi être palpé en ventral (voir figure 7-37, B).

7



Vue antérieure (palmaire)

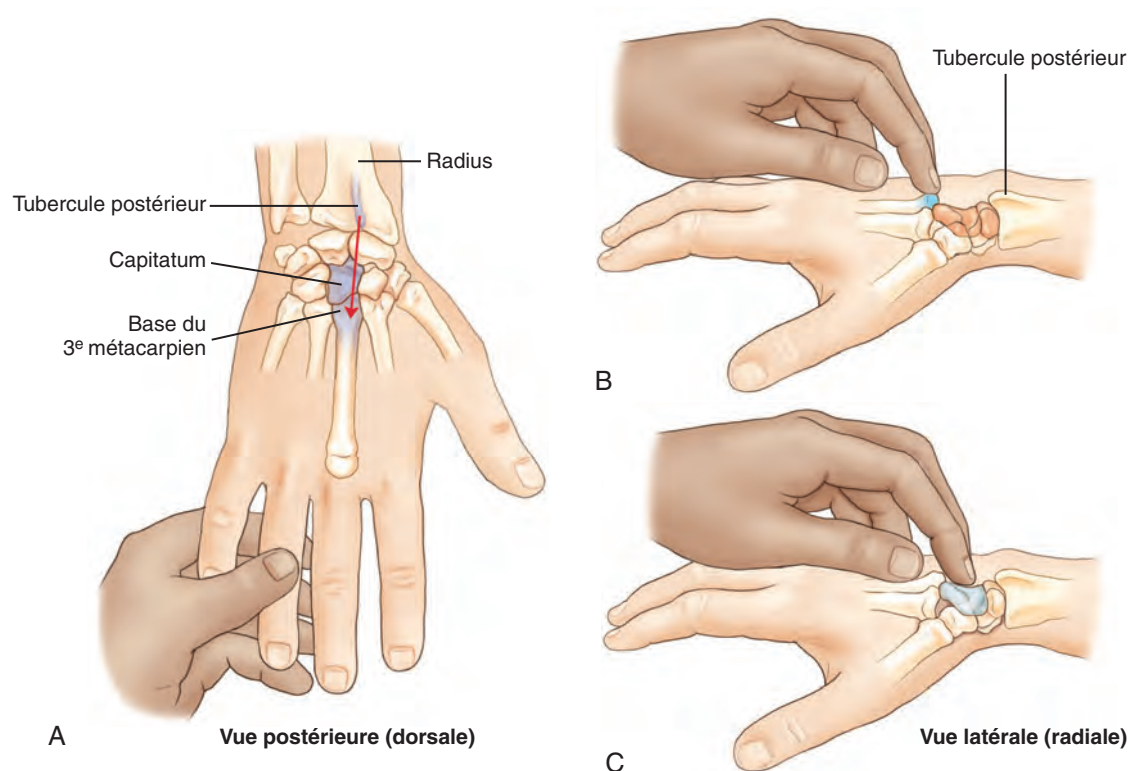
**Figure 7-36** Vue antérieure (palmaire) du poignet.



**Figure 7-37** Tubercules du scaphoïde et du trapèze. Les tubercules du scaphoïde et du trapèze sont saillants et palpables en avant. Pour repérer le **tubercule du scaphoïde**, commencez sur la surface latérale du scaphoïde (voir figure 7-33, A) et déplacez-vous d'environ 0,5 à 1 cm vers l'avant, jusqu'à sentir le tubercule du scaphoïde (**A**). Pour repérer le **tubercule du trapèze**, commencez sur la face latérale du trapèze (voir figure 7-35) et déplacez-vous d'environ 1 cm vers l'avant jusqu'à sentir le tubercule du trapèze (**B**). Remarque : le tubercule du trapèze se situe environ à 1 cm du tubercule du scaphoïde en distal.

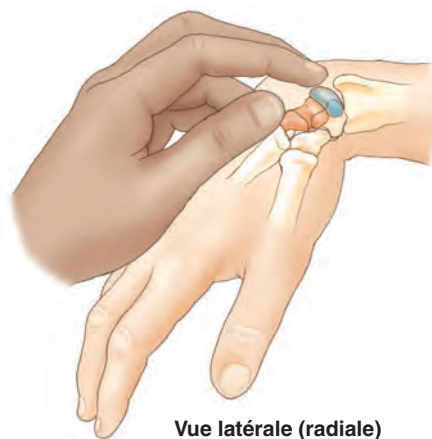
**RAPPEL :** Le muscle opposant du pouce s'insère sur le tubercule du trapèze. Le muscle court abducteur du pouce s'insère à la fois sur le tubercule du scaphoïde et sur celui du trapèze. Le muscle court fléchisseur du pouce s'insère sur la face antérieure du trapèze. Le ligament transverse du carpe (rétinaculum des fléchisseurs) qui forme le toit du canal carpien s'insère aussi sur les tubercules du scaphoïde et du trapèze.

## Section 4 : Os carpiens centraux du poignet (capitulum, lunatum et trapézoïde)



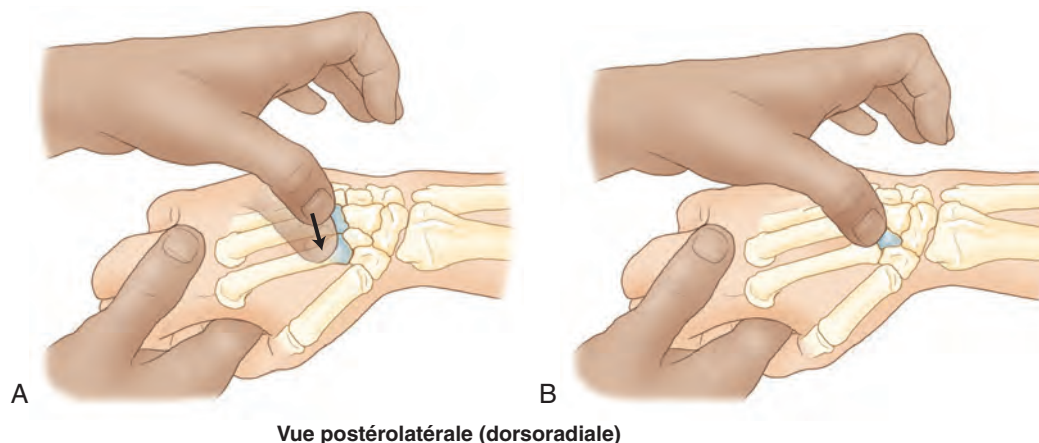
**Figure 7-38** Base du troisième métacarpien et capitulum. Le tubercule postérieur (de Lister) du radius, la base du troisième métacarpien et le **capitulum** (dans la rangée distale des os du carpe) sont tous situés sur une ligne droite, à la face dorsale de la région du poignet/main (**A**). Repérez d'abord le tubercule postérieur du radius (voir figure 7-31); de là, palpez vers le distal pour repérer la base du troisième métacarpien (**B**). La **base d'un métacarpien** est l'extrémité proximale renflée du métacarpien (la base du troisième métacarpien est la plus grosse et la plus proéminente des bases métacarpiennes et se situe directement en médial par rapport à la base du deuxième métacarpien). Une fois la base du troisième métacarpien repérée, basculez juste en proximal sur le capitulum (**C**). Pour faire ressortir le capitulum, demandez au patient de faire activement une flexion et une inclinaison ulnaire de la main dans l'articulation du poignet, et vous pourrez sentir le capitulum appuyer sur votre doigt palpatoire.

**RAPPEL :** Le muscle adducteur du pouce s'insère sur la partie antérieure du capitulum.



**Figure 7-39** Lunatum. Le **lunatum** est l'os carpien situé dans la rangée proximale du carpe, entre le scaphoïde et le triquetrum. Le meilleur endroit pour palper le lunatum est en postérieur. Pour trouver le lunatum, déplacez-vous en proximal depuis le capitulum et légèrement en direction ulnaire. Vous sentirez comme une dépression dans cette zone. À présent, demandez au patient de faire alternativement une flexion et une extension actives de la main dans l'articulation du poignet. En flexion du poignet, vous pourrez sentir le lunatum appuyer sur votre doigt palpatoire; en extension du poignet, le lunatum échappera à la palpation.

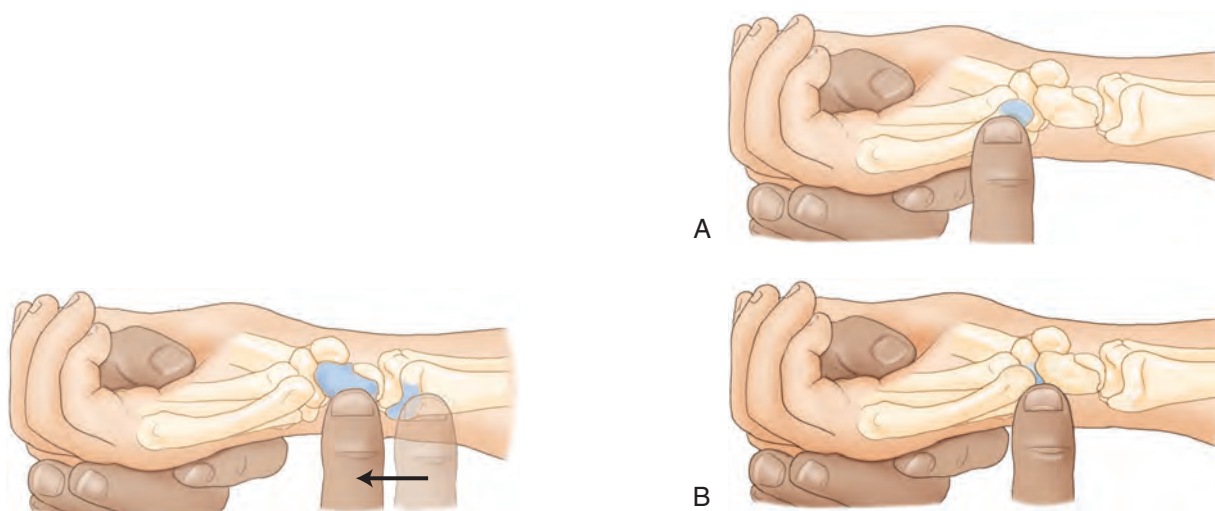




Vue postérolatérale (dorsoradiale)

**Figure 7-40** Base du deuxième métacarpien et trapézoïde. Le **trapézoïde** est l'os carpien situé dans la rangée distale des os du carpe, à côté du trapèze et en proximal immédiat de la base du deuxième métacarpien. Le meilleur endroit pour palper le trapézoïde est en postérieur. Repérez d'abord la base du troisième métacarpien (voir figure 7-38, B) et quittez-le en direction radiale, sur la base du deuxième métacarpien (**A**). Une fois la base du deuxième métacarpien repérée, remontez en proximal et vous serez sur le trapézoïde (**B**). Pour mettre en évidence le trapézoïde, demandez au patient de faire activement une flexion et une inclinaison ulnaire de la main dans l'articulation du poignet et vous pourrez sentir le trapézoïde pousser vers le haut contre votre doigt palpatoire.

### Section 5 : Côté ulnaire du poignet (triquetrum, hamatum et pisiforme)

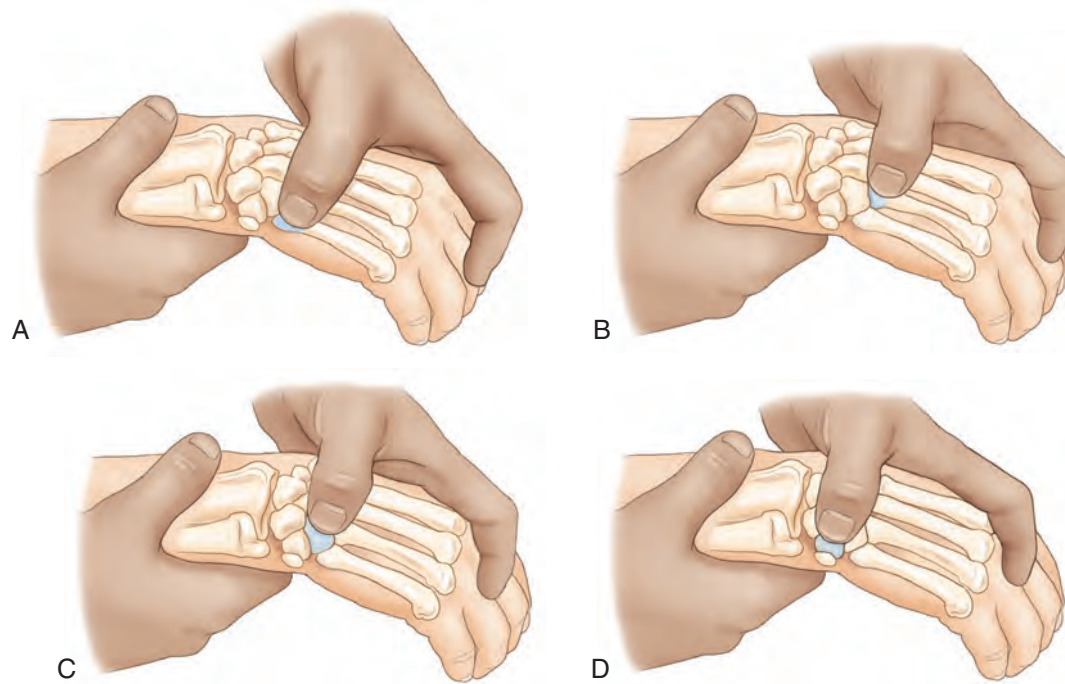


Vue médiale (ulnaire)

**Figure 7-41** Triquetrum. Le **triquetrum** est l'os carpien situé dans la rangée proximale des os du carpe sur le bord médial (ulnaire), directement distal par rapport au processus styloïde de l'ulna, du côté postérieur du poignet. Le moyen le plus facile de palper le triquetrum est de repérer le bord médial du processus styloïde de l'ulna, puis de descendre en distal du styloïde ulnaire et vous vous trouverez directement sur le triquetrum. Pour mettre en évidence les bords du triquetrum, demandez au patient de faire alternativement des inclinaisons radiale et ulnaire actives du poignet; le triquetrum appuiera contre votre doigt palpatoire en inclinaison radiale et échappera à la palpation en inclinaison ulnaire.

Vue médiale (ulnaire)

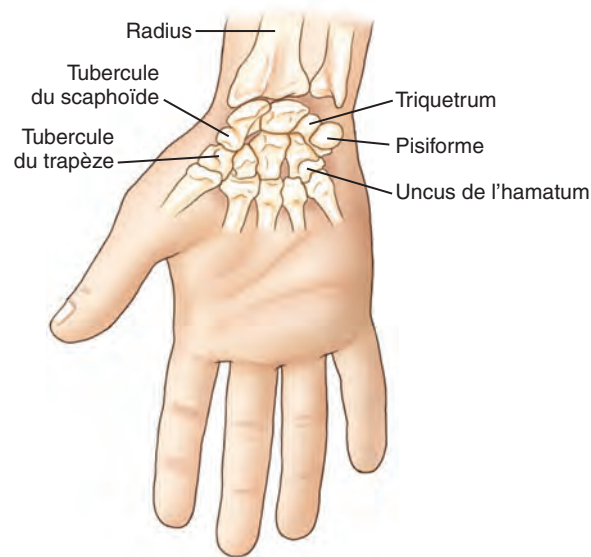
**Figure 7-42** Base du cinquième métacarpien et hamatum. C'est difficile, mais on peut souvent palper l'**hamatum** du côté ulnaire du poignet. Une fois repéré le triquetrum sur le côté ulnaire, cherchez la base du cinquième métacarpien plus loin en distal (**A**). En partant de la base du cinquième métacarpien, allez immédiatement en proximal dans la petite dépression située entre la base du cinquième métacarpien et le triquetrum; là, on peut souvent palper la surface ulnaire de l'hamatum (**B**).



#### Vue postéromédiale (dorso-ulnaire)

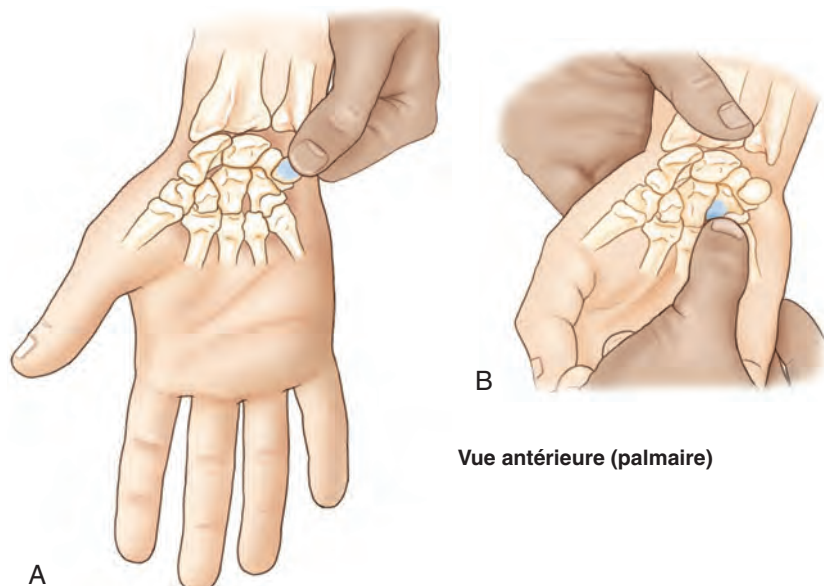
**Figure 7-43** Base du quatrième métacarpien, hamatum et triquetrum en postérieur. En partant du côté dorsal de la base du cinquième métacarpien (A), déplacez-vous en radial sur la base du quatrième métacarpien (B). De là, allez en proximal sur la surface dorsale de l'hamatum (C). Depuis la surface dorsale de l'hamatum, allez en proximal (et restez sur le côté ulnaire) sur la face dorsale du triquetrum (D).

### Section 6 : Face antérieure du poignet



#### Vue antérieure (palmaire)

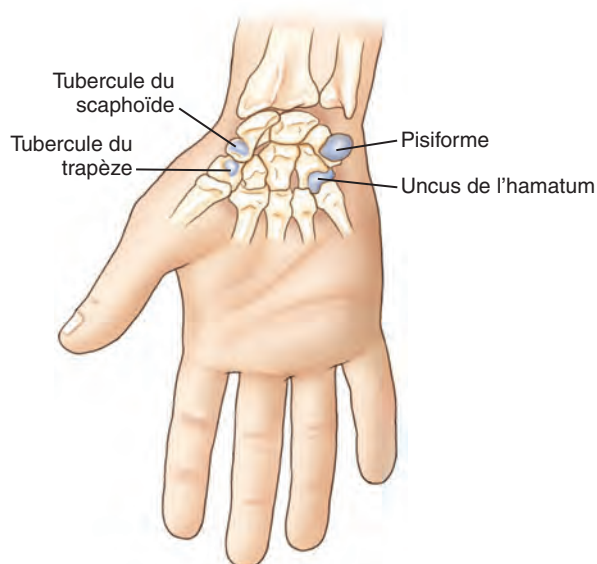
**Figure 7-44** Vue antérieure (palmaire) du poignet.



Vue antérieure (palmaire)

**Figure 7-45** Pisiforme et uncus de l'hamatum. Le **pisiforme** est un os carpien situé en avant sur le triquetrum, dans la rangée proximale des os du carpe du côté ulnaire. Le pisiforme est proéminent et se palpe facilement à la face antérieure du poignet, juste en distal par rapport à l'ulna (**A**). L'hamatum est également facilement palpé en antérieur dans la paume de la main. L'**uncus de l'hamatum** est précisément palpable ici. Commencez par repérer le pisiforme; puis palpez à environ 1 ou 1,5 cm en distal et latéral (c'est-à-dire vers la ligne médiane de la main) en partant du pisiforme (**B**). Remarque : l'uncus de l'hamatum est relativement pointu et peut être légèrement sensible à la palpation.

**RAPPEL :** Les muscles fléchisseur ulnaire du carpe et court abducteur du cinquième doigt s'insèrent sur le pisiforme. Les muscles fléchisseur ulnaire du carpe, court fléchisseur du cinquième doigt et opposant du cinquième doigt s'insèrent sur l'uncus de l'hamatum.

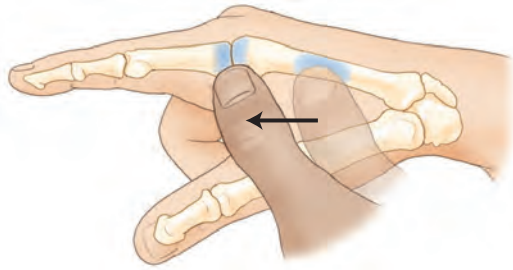


Vue antérieure (palmaire)

**Figure 7-46** Revue de quatre repères carpiens antérieurs proéminents. Il y a quatre repères carpiens proéminents et relativement aisés à palper à la face antérieure du poignet. Ce sont, du côté ulnaire, le pisiforme et l'uncus de l'hamatum et, du côté radial, les tubercules du scaphoïde et du trapèze.



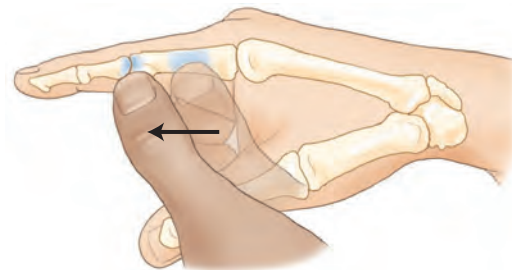
## Section 7 : Main



Vue latérale (radiale)

**Figure 7-47** Métacarpiens et articulations métacarpophalangiennes. Il y a cinq **métacarpiens**, situés en distal par rapport aux os du carpe et en proximal par rapport aux phalanges des doigts. Les cinq métacarpiens sont tous aisément palpables sur les côtés dorsal, ulnaire et radial. Pour chaque métacarpien, repérez d'abord son côté dorsal n'importe où le long du milieu de la **diaphyse métacarpienne** (Remarque : la palpation du deuxième métacarpien et de la deuxième **articulation métacarpophalangienne [MCP]** est illustrée). Une fois la diaphyse repérée, suivez-la en proximal jusqu'à sentir le renflement de sa base (la base du troisième métacarpien est la plus grosse des cinq). Si vous palpez juste en proximal de chaque base, vous pouvez palper l'articulation carpométacarpienne pour chaque os métacarpien individuellement (la palpation des cinq bases métacarpiennes a déjà été décrite dans ce chapitre). À présent, palpez chaque diaphyse métacarpienne sur son côté dorsal ou radial, vers le distal, jusqu'à sentir le renflement de la **tête métacarpienne**. En palpant juste en distal de la tête de chaque métacarpien, on peut percevoir les articulations métacarpophalangiennes.

**RAPPEL :** Les muscles fléchisseur radial du carpe, fléchisseur ulnaire du carpe, long extenseur radial du carpe, court extenseur radial du carpe, extenseur ulnaire du carpe, opposant du cinquième doigt, adducteur du pouce, interosseux palmaires, interosseux dorsaux s'insèrent du deuxième au cinquième métacarpiens. Les muscles long abducteur du pouce, court fléchisseur du pouce, opposant du pouce, adducteur du pouce et interosseux s'insèrent sur le premier métacarpien.

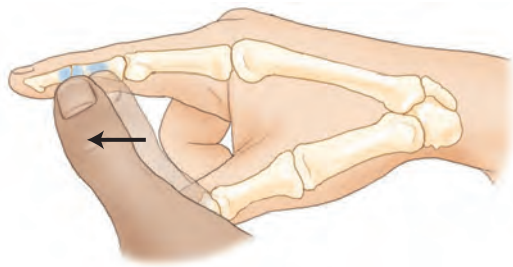


Vue latérale (radiale)

**Figure 7-48** Phalanges et articulations interphalangiennes de la main. Il y a trois **phalanges** pour chacun des doigts, sauf pour le pouce, qui n'a que deux phalanges. Par ailleurs, chaque phalange possède une **base** élargie, une **diaphyse** et une **tête** élargie. Les base, diaphyse et tête de chaque phalange sont aisément palpables sur les côtés dorsal, ulnaire et radial (Remarque : en raison de la présence de l'ongle, la phalange distale est légèrement plus difficile à palper). Entre les phalanges proximale et intermédiaire se trouve l'**articulation interphalangienne proximale (IPP)**. Entre les phalanges intermédiaire et distale de chaque doigt est l'**articulation interphalangienne distale (IPD)**. Entre les phalanges proximale et distale du pouce est l'**articulation interphalangienne (IP)**.

Cette figure illustre la palpation du côté radial (latéral) de la diaphyse de la phalange proximale et de l'articulation IPP de l'index.

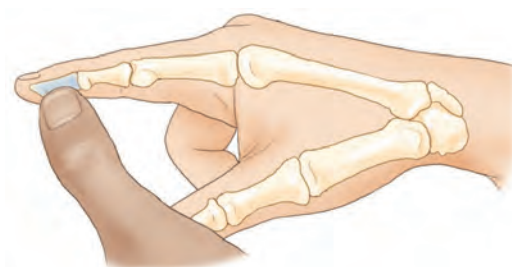**RAPPEL :** Les muscles court abducteur du cinquième doigt, court fléchisseur du cinquième doigt, interosseux palmaires et dorsaux s'insèrent sur les phalanges proximales des quatre doigts.



Vue latérale (radiale)

**Figure 7-49** Cette figure illustre la palpation du côté radial (latéral) de la diaphyse de la phalange intermédiaire et de l'articulation IPD de l'index.

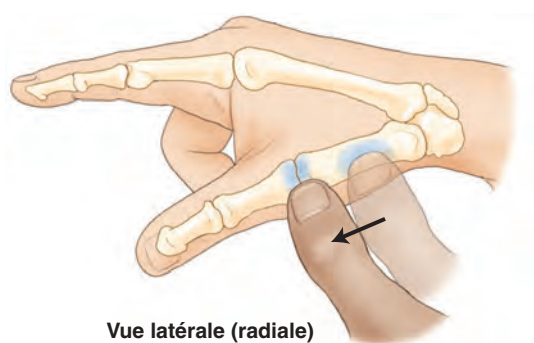
**RAPPEL :** Les muscles fléchisseur superficiel des doigts, extenseur des doigts, extenseur du cinquième doigt et extenseur de l'index s'insèrent sur la phalange intermédiaire des quatre doigts.



Vue latérale (radiale)

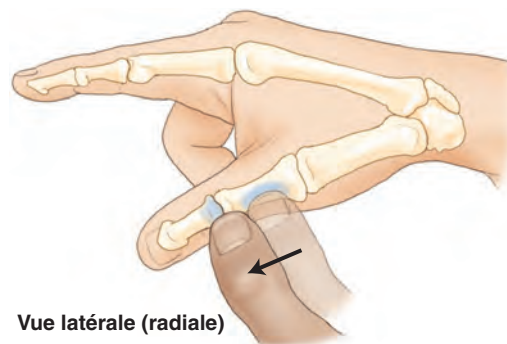
**Figure 7-50** Cette figure illustre la palpation du côté radial (latéral) de la diaphyse de la phalange distale de l'index.

**RAPPEL :** Les muscles fléchisseur profond des doigts, extenseur des doigts, extenseur du cinquième doigt et extenseur de l'index s'insèrent sur la phalange distale des quatre doigts.



**Vue latérale (radiale)**

**Figure 7-51** Cette figure illustre la palpation du côté radial (latéral) de la diaphyse du premier métacarpien et de l'articulation métacarpophalangienne (MCP) du pouce.

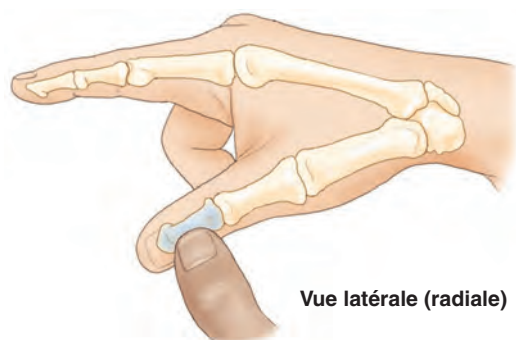


**Vue latérale (radiale)**

**Figure 7-52** Cette figure illustre la palpation du côté radial (latéral) de la diaphyse de la phalange proximale et de l'articulation interphalangienne (IP) du pouce.

**RAPPEL :** Les muscles court abducteur du pouce, court fléchisseur du pouce, adducteur du pouce et court extenseur du pouce s'insèrent sur la phalange proximale du pouce.

7



**Vue latérale (radiale)**

**Figure 7-53** Cette figure illustre la palpation du côté radial (latéral) de la diaphyse de la phalange intermédiaire du pouce.

**RAPPEL :** Les muscles long fléchisseur du pouce et long extenseur du pouce s'insèrent sur la phalange distale du pouce.

## Section 8 : Ligaments du membre supérieur

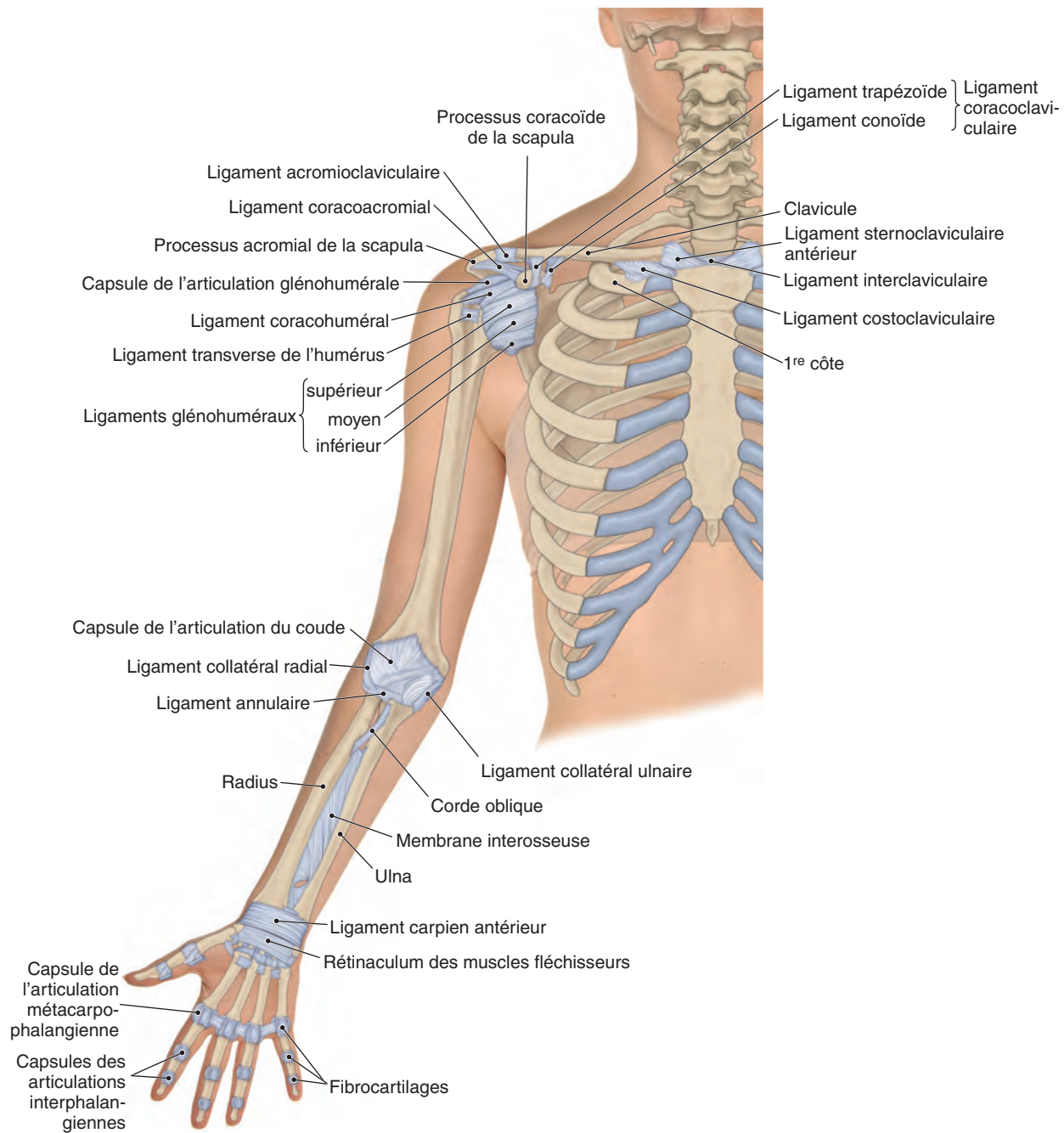
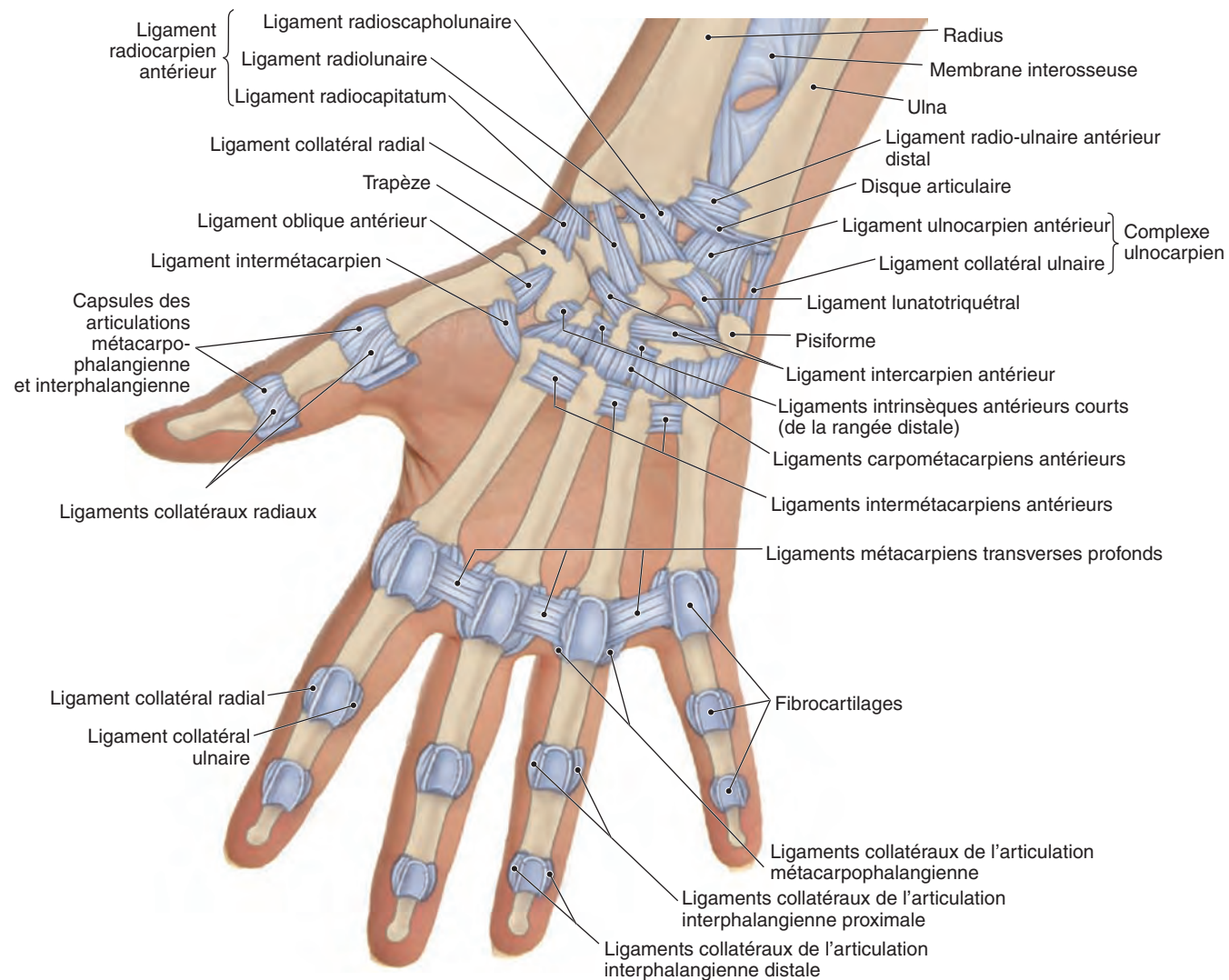


Figure 7-54 Vue antérieure des ligaments du membre supérieur droit.





**Figure 7-55** Vue antérieure des ligaments du poignet et de la main droits.

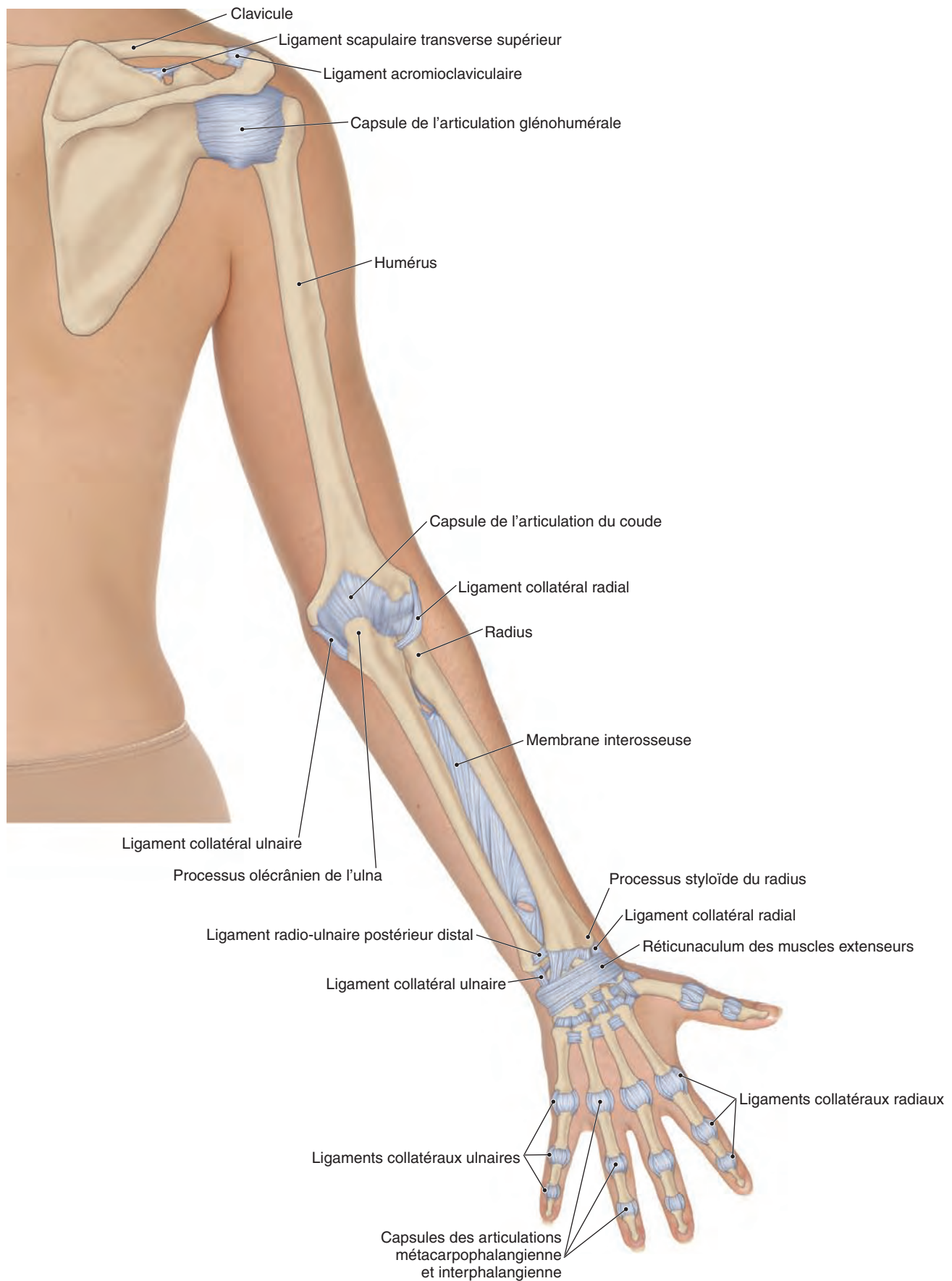
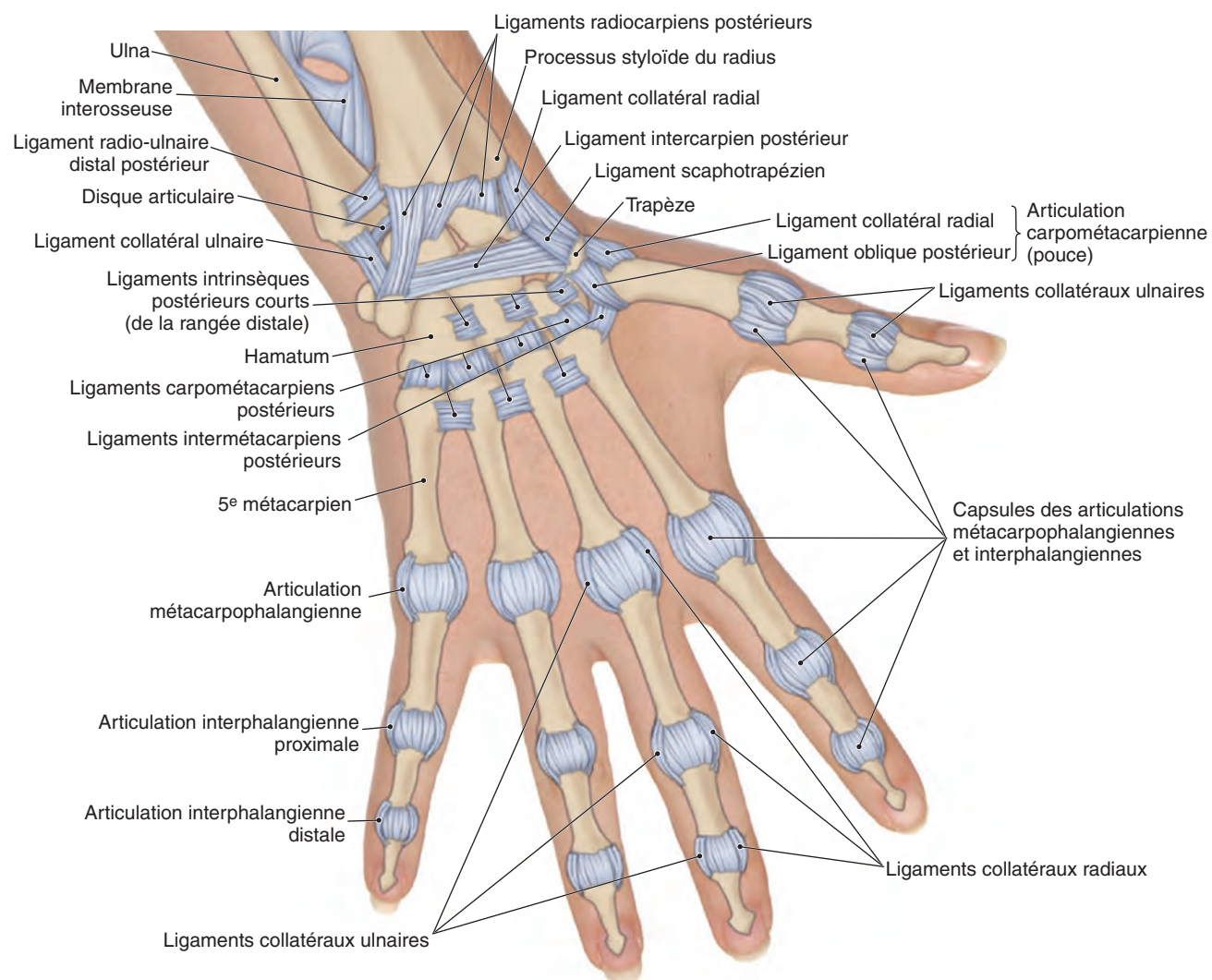


Figure 7-56 Vue postérieure des ligaments du membre supérieur droit.



**Figure 7-57** Vue postérieure des ligaments du poignet et de la main droits.



## Chapitre 8

# Palpation osseuse et ligaments de l'axe du corps

### Présentation

Le chapitre 8 est un des trois chapitres de la partie II de cet ouvrage qui traite de la palpation du squelette. Ce chapitre est une revue palpatoire des os, repères osseux et articulations de la partie axiale du corps. La revue commence avec la face, puis traite du crâne et des faces antérieure et postérieure du cou, pour conclure avec les faces antérieure et postérieure du tronc. Bien que tout os ou repère osseux puisse être palpé indépendamment, ce chapitre est conçu de façon séquentielle, afin de naviguer d'un repère à un autre; aussi est-il conseillé de suivre l'ordre présenté ici. Les insertions musculaires de chacune des structures palpées sont également indiquées (la palpation spécifique de ces muscles est traitée dans la partie III de ce livre). Les ligaments de la partie axiale du corps sont présentés à la fin de ce chapitre.

Le chapitre 7 présente les ligaments du membre supérieur ainsi que la palpation de ses os, repères osseux et articulations. Le chapitre 9 présente les ligaments du membre inférieur ainsi que la palpation de ses os, repères osseux et articulations.

### Plan du chapitre

Les os, repères osseux et articulations des régions suivantes sont exposés.

Section 1 : face, 94

Section 2 : crâne, 96

Section 3 : face antérieure du cou, 99

Section 4 : face postérieure du cou, 102

Section 5 : face antérieure du tronc, 103

Section 6 : face postérieure du tronc, 106

Section 7 : ligaments de la partie axiale du corps, 108

### Objectifs du chapitre

Après avoir terminé ce chapitre, l'étudiant doit être capable de réaliser les éléments suivants.

1. Définir les concepts clés de ce chapitre.
2. Palper chacun des os, repères osseux et articulations de ce chapitre (énumérés dans les concepts-clés).
3. Citer le ou les muscles qui s'insèrent sur chacun des repères osseux de ce chapitre.
4. Décrire l'emplacement de chacun des ligaments de la partie axiale du corps.

### Concepts clés

angle de la mandibule  
angle de Louis  
arc zygomatique de l'os temporal  
articulation manubriosternale  
articulation temporomandibulaire (ATM)  
articulations interfaccettaires (du rachis)  
branche de la mandibule  
cage thoracique  
cartilage thyroïde  
cartilages costaux  
cartilages cricoïdes  
condyle (de la branche) de la mandibule

corps de la mandibule  
côtes  
encoche jugulaire  
encoche suprasternale du manubrium du sternum  
espace interépineux  
espaces intercostaux  
gouttière paravertébrale  
ligne nucale inférieure de l'occiput  
ligne nucale supérieure de l'occiput  
maxillaire  
os frontal  
os hyoïde  
os nasal

os occipital  
os pariétal  
os temporal  
os zygomatique  
pilier articulaire  
pilier cervical  
processus articulaires  
processus coronoïde (de la branche) de la mandibule  
processus épineux (PE)  
processus mastoïde de l'os temporal  
processus transverse (PT) de C1  
processus transverses (PT)  
processus xiphoïde du sternum

(Suite)

**Concepts clés—Suite**

protubérance occipitale externe (POE)  
région interscapulaire  
tubercule carotidien (de C6)

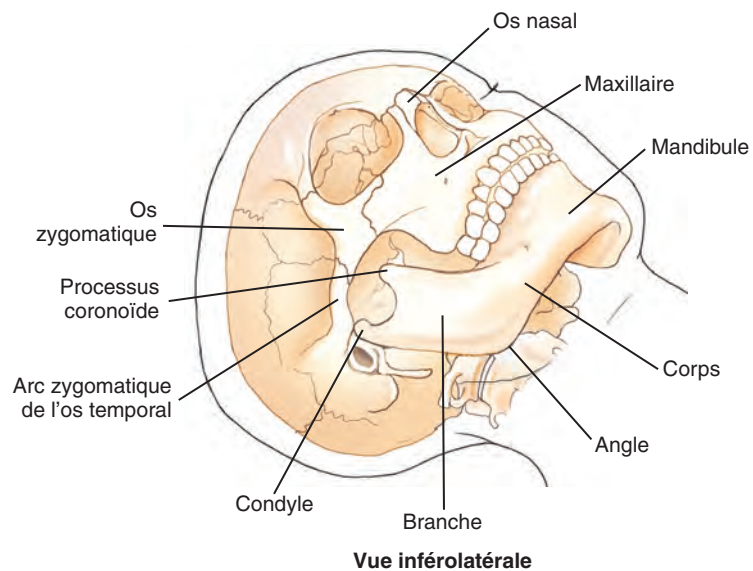
tubercule postérieur de C1  
tubercules antérieurs (des processus transverses  
cervicaux)

tubercules postérieurs (des processus transverses  
cervicaux)  
vertèbre proéminente (C7)

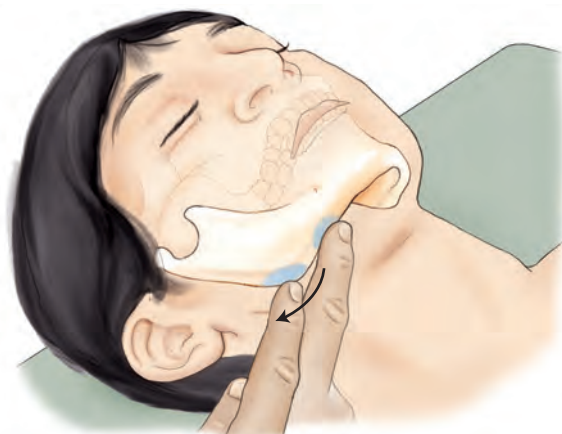**Section 1 : Face**

8

**Figure 8-1** Vue oblique (inférolatérale) de la face.



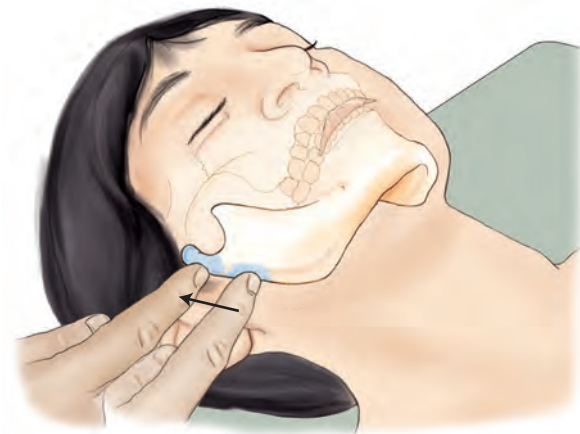**Vue inférolatérale**



**Vue inférolatérale**

**Figure 8-2** Corps et angle de la mandibule. Le **corps de la mandibule** est sous-cutané et aisément palpable. Commencez par palper en avant le corps de la mandibule et continuez en la palpant vers le latéral et l'arrière, jusqu'à atteindre l'**angle de la mandibule**. L'angle de la mandibule est la zone de transition où le corps de la mandibule devient la branche de la mandibule.

**RAPPEL :** Les muscles suivants s'insèrent sur la face externe du corps de la mandibule : abaisseur de l'angle de la bouche, abaisseur de la lèvre inférieure, mentonnier et platysma. Les muscles digastrique, mylohyoïdien et géniohyoïdien s'insèrent sur la face interne du corps de la mandibule. Les muscles masséter et ptérygoïdien médial s'insèrent sur l'angle de la mandibule.

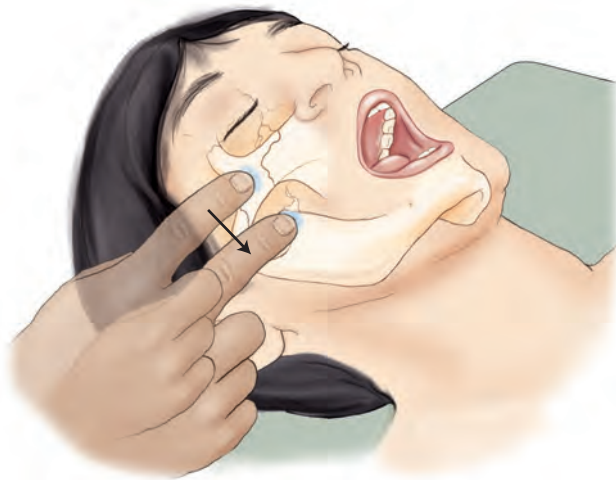

**Vue inférolatérale**

**Figure 8-3** Branche (bord postérieur) et condyle de la mandibule. La **branche de la mandibule** bifurque du corps de la mandibule à l'angle de la mandibule. Le bord postérieur de la branche est relativement aisé à palper sur toute sa longueur et se termine en haut par le **condyle (de la branche) de la mandibule**. Pour palper la branche, commencez à l'angle de la mandibule et palpez vers le haut, le long du bord postérieur, jusqu'à atteindre le condyle, en avant de l'oreille. Pour mettre le condyle en évidence, demandez au patient d'alternativement ouvrir et fermer la bouche. Cela permet de sentir le mouvement du condyle de la mandibule dans l'**articulation temporo-mandibulaire (ATM)**. (Remarque : le condyle peut aussi être palpé depuis l'intérieur de l'oreille. En portant un doigtier ou un gant, mettez doucement votre doigt palpatoire dans l'oreille du patient, appuyez en antéromédial et demandez au patient d'alternativement ouvrir et fermer la bouche. Le mouvement du condyle de la mandibule sera clairement palpable.)

**RAPPEL :** Le muscle ptérygoïdien latéral s'insère sur le condyle de la mandibule.

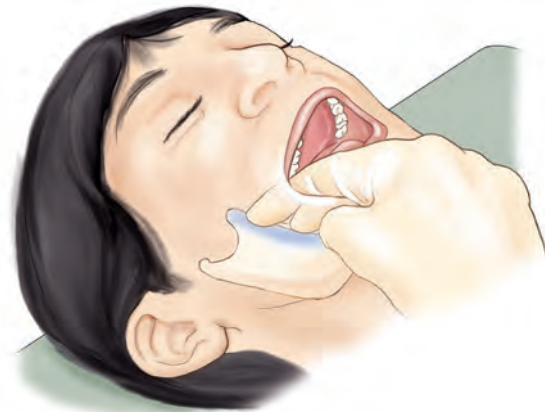



Vue inférolatérale

**Figure 8-4** Processus coronoïde de la mandibule. Le bord antérieur de la branche de la mandibule s'élève pour former le **processus coronoïde (de la branche) de la mandibule**. Depuis l'extérieur de la bouche, le processus coronoïde est difficile à palper, mais on peut le sentir quand la mandibule est abaissée (c'est-à-dire la bouche ouverte). Trouvez l'os zygomatique et palpez directement en inférieur en demandant au patient de mobiliser légèrement la mandibule vers le haut et le bas tout en gardant la bouche presque grande ouverte.

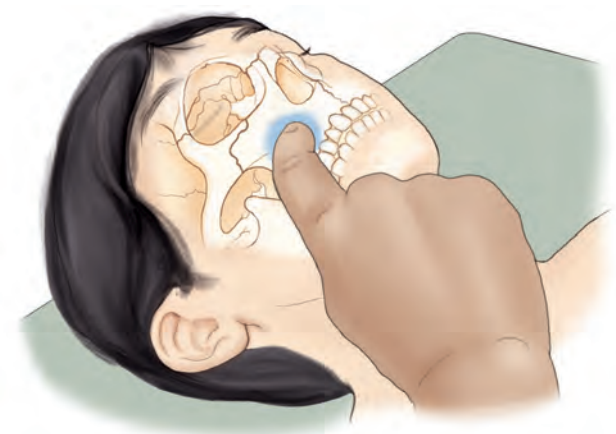**RAPPEL :** Les muscles temporal et masséter s'insèrent sur le processus coronoïde de la mandibule.



Vue inférolatérale

**Figure 8-5** Branche et processus coronoïde par l'intérieur de la bouche. Le bord antérieur de la branche est aisément palpable par l'intérieur. Pour palper le bord antérieur de la mandibule à l'intérieur de la bouche, utilisez un doigtier ou un gant et appuyez doucement en postérolatéral. Pour palper le processus coronoïde de l'intérieur de la bouche, continuez simplement à palper le long du bord antérieur de la branche, vers le haut, jusqu'au processus coronoïde.

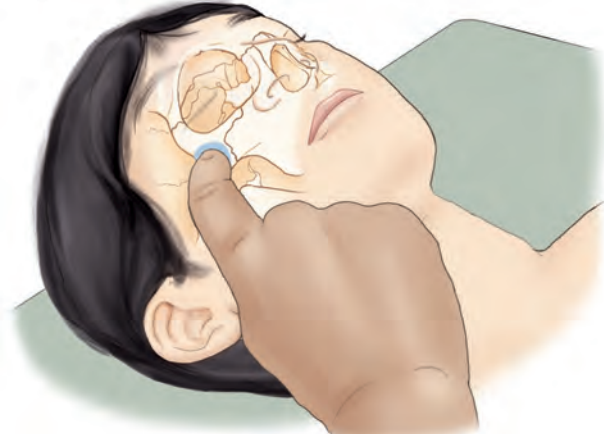8



Vue inférolatérale

**Figure 8-6** Maxillaire. Le **maxillaire**, appelé aussi *mâchoire supérieure*, est sous-cutané et aisément palpable. Repérez d'abord le maxillaire au-dessus de la bouche, puis continuez à explorer tous les aspects du maxillaire.

**RAPPEL :** Les muscles orbiculaire de la bouche, nasal, abaisseur du septum nasal, élévateur de la lèvre supérieure et de l'aile du nez, élévateur de la lèvre supérieure et élévateur de l'angle de la bouche s'insèrent sur le maxillaire.



Vue inférolatérale

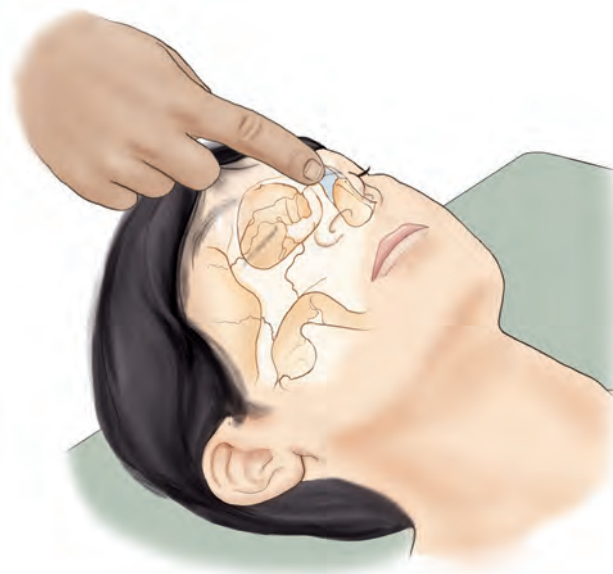**Figure 8-7** Os zygomatique. L'**os zygomatique**, communément appelé *os de la joue*, est aisément palpable en inférolatéral de l'œil. Une fois repéré, explorez l'os zygomatique jusqu'à ses bords avec le maxillaire, l'os frontal et l'os temporal.

**RAPPEL :** Les muscles masséter, petit zygomatique et grand zygomatique s'insèrent sur l'os zygomatique.



**Figure 8-8** Os nasal. L'**os nasal** est aisément palpable à l'extrémité supérieure du nez. Remarque : l'extrémité inférieure du nez, composée de cartilage, est plus molle et plus flexible.

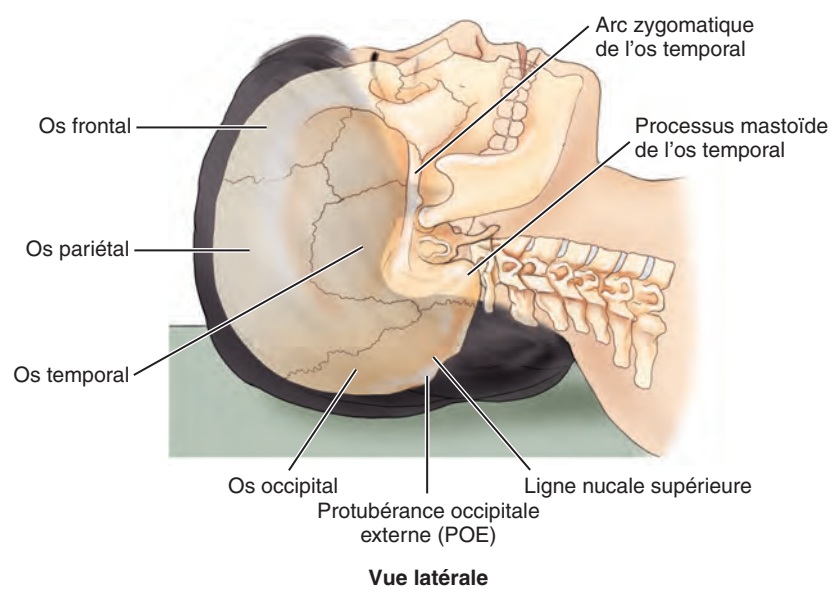
**RAPPEL** : Le muscle procérus recouvre l'os nasal.



Vue inférolatérale

8

## Section 2 : Crâne

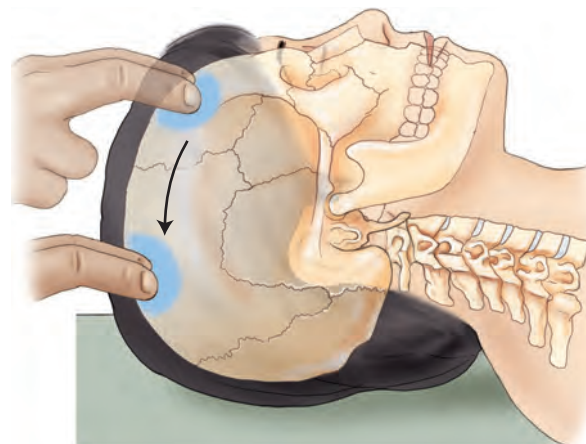


Vue latérale

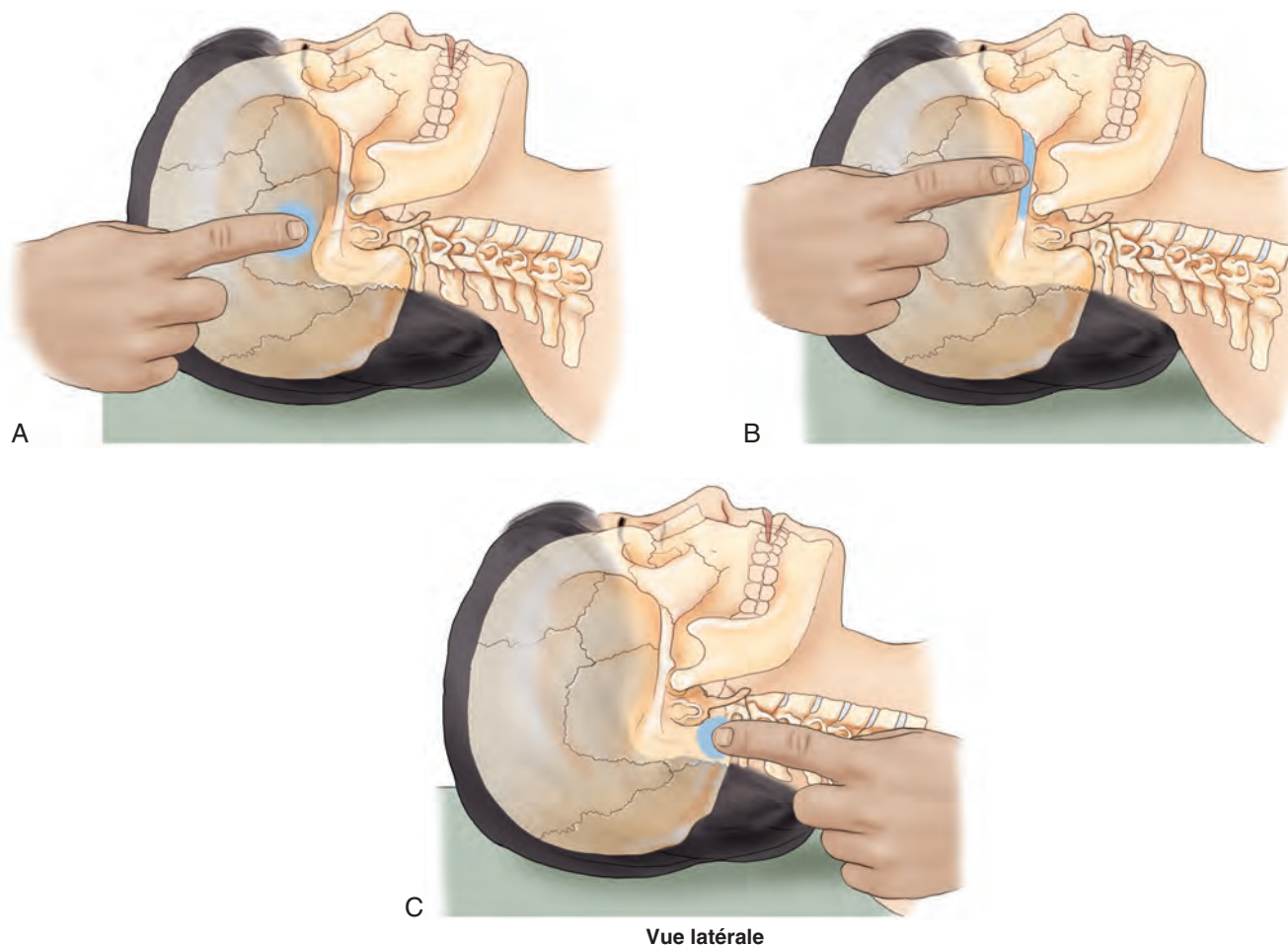
**Figure 8-9** Vue latérale de la tête.

**Figure 8-10** Os frontal et pariétal. Les os frontal et pariétal sont sous-cutanés et faciles à palper. Repérez d'abord l'**os frontal** au-dessus de l'œil et continuez à palper vers l'arrière pour l'**os pariétal**, situé au sommet de la tête.

**RAPPEL** : Les muscles orbiculaire de l'œil et corrugateur superficiel s'insèrent sur l'os frontal. Le muscle frontal recouvre l'os frontal. Le muscle temporal s'insère sur l'os pariétal. Le muscle temporopariétal et la galéa aponévrotique du muscle occipitofrontal recouvrent l'os pariétal.



Vue latérale

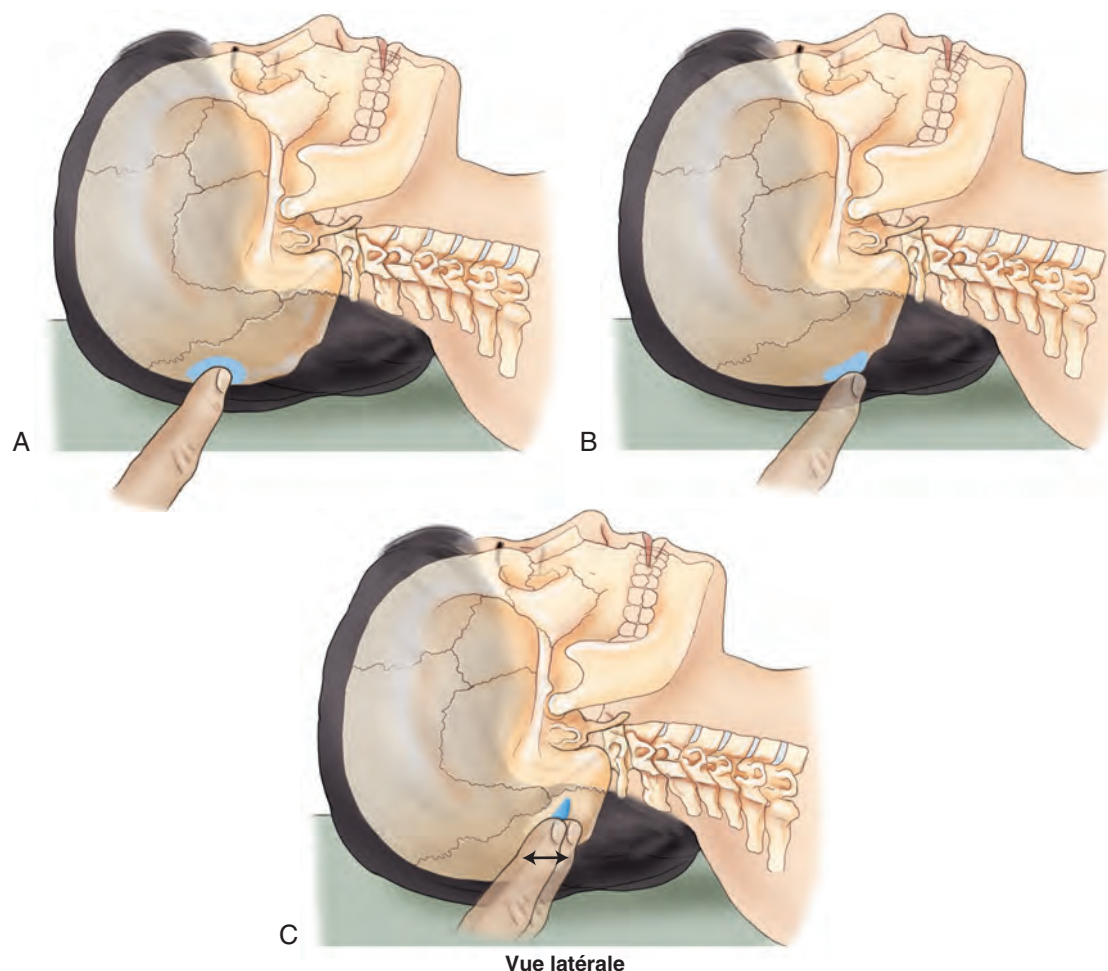


**Figure 8-11** Os temporal. L'**os temporal** est situé sur le côté de la tête (en inférieur par rapport à l'os pariétal) (A). RAPPEL : Le muscle temporal s'insère sur la majorité de l'os temporal, rendant plus difficile la palpation directe de cet os. En plus, le muscle temporo-pariétal recouvre l'os temporal.

Pour palper l'arc zygomatique de l'os temporal, trouvez d'abord l'os zygomatique (voir figure 8-7). Une fois repéré, continuez à palper l'os zygomatique vers l'arrière, jusqu'à atteindre l'**arc zygomatique de l'os temporal** (B). Il peut être utile de faire une pression glissée palpatoire verticalement sur l'arc zygomatique. Toute la longueur de l'arc zygomatique de l'os temporal est palpable.

Pour palper le **processus mastoïde de l'os temporal**, palpez juste en arrière du lobe de l'oreille, puis appuyez vers le médial et roulez sur le processus mastoïde en mobilisant votre doigt palpatoire vers l'avant et l'arrière (C).

**RAPPEL :** Le muscle masséter s'insère sur l'arc zygomatique de l'os temporal. Les muscles sternocléidomastoïdien, splénius de la tête et longissimus de la tête s'insèrent sur le processus mastoïde de l'os temporal.



**Figure 8-12** Os occipital. L'**os occipital** se situe à l'arrière du crâne. Il est sous-cutané et facile à palper **(A)**.

La **protubérance occipitale externe (POE)** forme une bosse au milieu de la ligne nucale supérieure de l'occiput, à l'arrière de la tête. La POE est habituellement assez grosse et proéminente et donc facilement palpable **(B)**.

Pour palper la **ligne nucale supérieure de l'occiput**, commencez par repérer la POE au centre de la ligne nucale supérieure; puis cherchez latéralement la ligne nucale supérieure. On doit sentir une crête osseuse proéminente, parcourant horizontalement l'os occipital. On peut s'aider par un glissement vertical des doigts au-dessus de la ligne nucale supérieure de l'occiput **(C)**. La ligne nucale supérieure est relativement proéminente et aisément palpable sur certaines personnes, mais beaucoup moins évidente à palper chez d'autres. Remarque : la **ligne nucale inférieure de l'occiput** est parallèle à la ligne nucale supérieure et au-dessous d'elle. Elle est habituellement difficile à palper. Si vous essayez de la palper, repérez d'abord la ligne nucale supérieure, puis cherchez la ligne nucale inférieure au-dessous.

**RAPPEL :** Le muscle occipital s'insère sur l'os occipital. Le muscle trapèze supérieur s'insère sur la protubérance occipitale externe et la ligne nucale supérieure de l'occiput. Les muscles splénius de la tête et sternocléido-mastoïdien s'insèrent également sur la ligne nucale supérieure de l'occiput.



### Section 3 : Face antérieure du cou

Remarque : pour toute palpation de la face antérieure du cou, un toucher prudent et délicat est nécessaire et la pression palpatoire doit être appliquée graduellement. À la face antérieure du cou, il y a de nombreuses structures qui sont très sensibles et peuvent être fragiles. De surcroît, les artères carotides se trouvent à la face antérieure du cou et appuyer dessus peut non seulement diminuer le flux sanguin dans la partie antérieure du cerveau, mais peut aussi provoquer un réflexe neurologique (le réflexe carotidien) qui diminue la pression

sanguine. C'est pourquoi il vaut mieux palper la face antérieure du cou en unilatéral (c'est-à-dire un côté à la fois). Si vous sentez que vos doigts palpatoires sont sur l'artère carotide, déplacez-les légèrement, ou éloignez-la avec douceur de vos doigts palpatoires. Généralement, la palpation des structures de la face antérieure du cou est mieux réalisée si le cou du patient est relâché et dans une position neutre ou en légère flexion passive. Remarque : une partie des palpations suivantes s'adresse à des structures cartilagineuses, pas à des repères osseux.

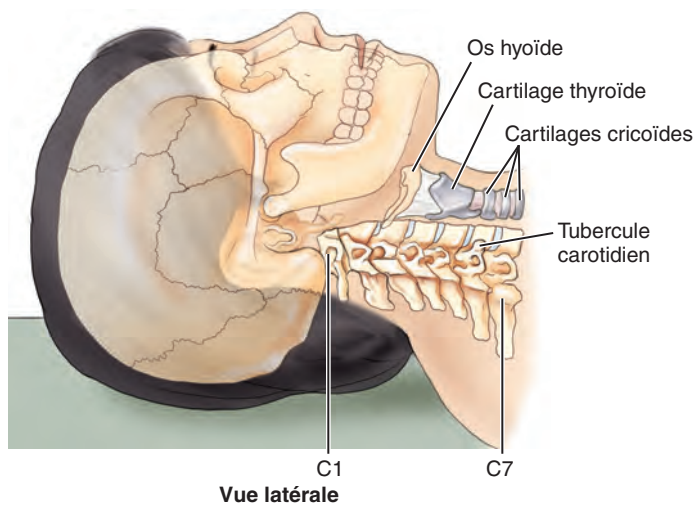
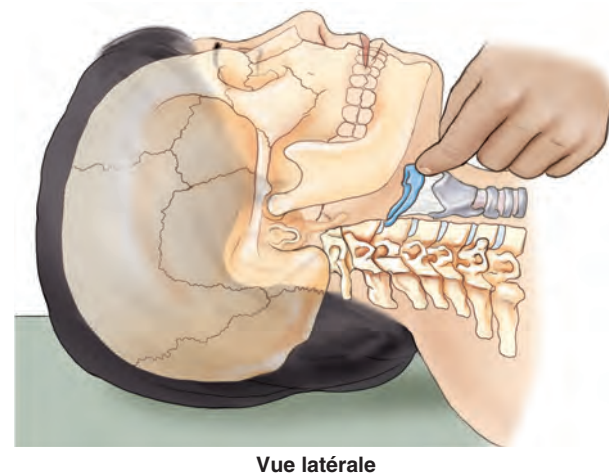
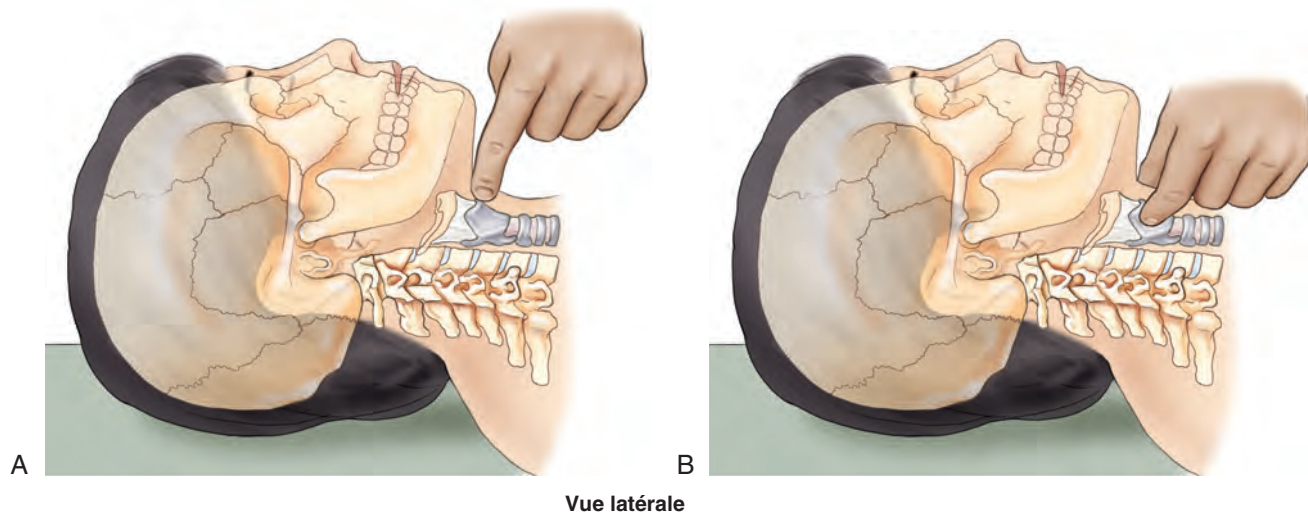


Figure 8-13 Vue latérale du cou.



**Figure 8-14** Os hyoïde. L'**os hyoïde** se trouve en avant du cou, sous la mandibule (située au niveau de la troisième vertèbre cervicale). Pour trouver l'os hyoïde, commencez à la mandibule et déplacez-vous vers le bas, jusqu'à sentir un tissu osseux dur. Une fois sur l'os hyoïde, demandez au patient d'avaler et vous sentirez le mouvement de l'os hyoïde. L'os hyoïde est très mobile et il est possible de le mobiliser passivement de gauche à droite. Une remarque anodine : l'os hyoïde est le seul os du corps humain qui ne s'articule pas (ne forme pas d'articulation) avec un autre os.

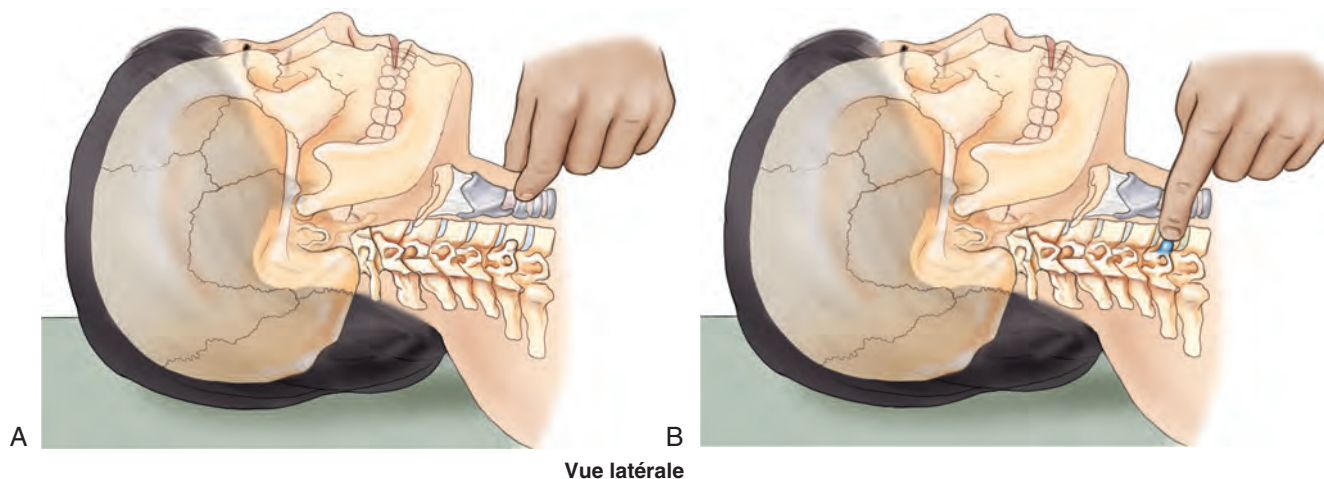
**RAPPEL :** La totalité des quatre muscles suprahyoïdiens et des quatre muscles infrahyoïdiens (à l'exception du sternothyroïdien) s'insèrent sur l'os hyoïde.



Vue latérale

**Figure 8-15** Cartilage thyroïde. Le **cartilage thyroïde** est situé en avant du cou, sous l'os hyoïde (le cartilage thyroïde se trouve au niveau des quatrième et cinquième vertèbres cervicales). Une fois l'os hyoïde repéré, descendez juste en dessous. Vous sentirez un espace articulaire, puis le cartilage thyroïde. Palpez la petite encoche médiane supérieure (**A**); puis palpez doucement les deux côtés du cartilage thyroïde (**B**). Le mouvement du cartilage thyroïde sera clairement senti en demandant au patient d'avaler. La palpation du cartilage thyroïde doit être réalisée doucement et prudemment, parce que la glande thyroïde recouvre souvent une partie du cartilage thyroïde.

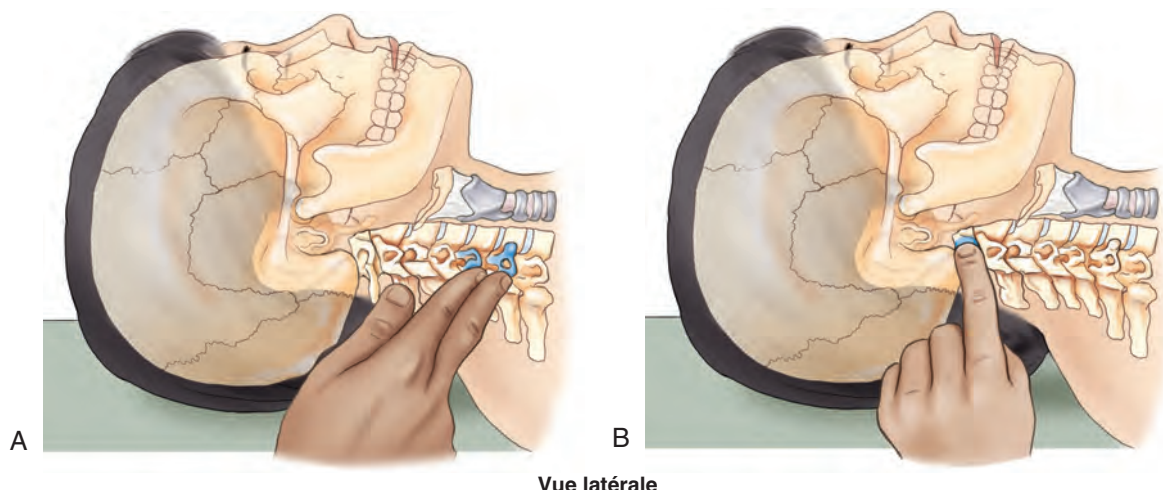
**RAPPEL :** Les muscles sternothyroïdien et thyrohyoïdien s'insèrent sur le cartilage thyroïde.



Vue latérale

**Figure 8-16** Premier cartilage cricoïde et tubercule carotidien de C6. Le premier anneau cartilagineux cricoïde se trouve sous le cartilage thyroïde, à la face antérieure du cou, au niveau de la sixième vertèbre cervicale. Pour palper le premier cartilage cricoïde, repérez d'abord le cartilage thyroïde et continuez la palpation en le suivant par en bas, jusqu'à sentir un petit interligne articulaire. Le premier cartilage cricoïde se trouve immédiatement sous cet interligne articulaire (**A**). Les **cartilages cricoïdes** suivants sont situés sous le premier cartilage cricoïde et peuvent être palpés jusqu'à ce que leur palpation devienne impossible, au niveau de l'encoche suprasternale du manubrium du sternum. La palpation des cartilages cricoïdes doit être effectuée doucement et prudemment parce que la glande thyroïde les recouvre.

Le **tubercule carotidien** est le tubercule antérieur du processus transverse de la sixième vertèbre cervicale. C'est le plus gros tubercule antérieur et il est palpable à la face antérieure du cou. Pour palper le tubercule carotidien, trouvez le premier cartilage cricoïde et éloignez-vous d'environ 1 cm en latéral; vous sentirez le tubercule carotidien en appuyant fermement mais en douceur vers l'arrière (**B**).



Vue latérale

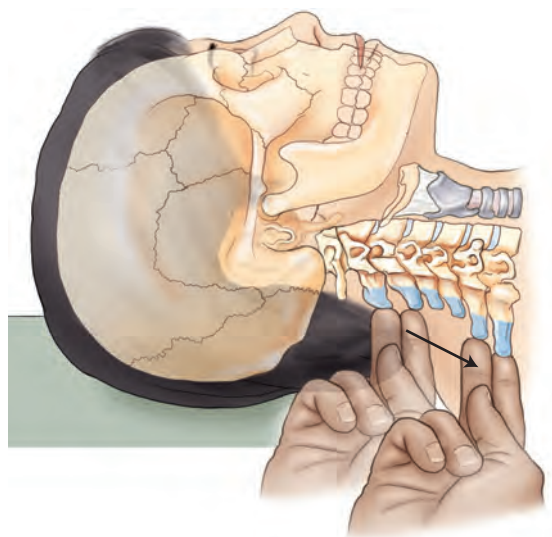
**Figure 8-17** Processus transverses de C1 à C7. Les **processus transverses (PT)** de C2 à C7 sont bifides et présentent des **tubercules antérieurs et postérieurs**. Ces PT peuvent être palpés, mais avec une pression douce, parce que les tubercules sont pointus, et presser la musculature sus-jacente contre eux risque d'être désagréable pour le patient. Commencez par trouver le tubercule carotidien (tubercule antérieur du PT de C6); palpez ensuite vers le bas puis vers le haut pour trouver les autres PT. La direction de votre pression doit être postérieure ou postéromédiale (**A**).

Le **processus transverse de C1 (l'atlas)** est le plus large de la colonne cervicale. Le PT de C1 peut être palpé en un point situé directement derrière le bord postérieur de la branche de la mandibule, immédiatement en avant du processus mastoïde de l'os temporal et immédiatement au-dessous de l'oreille. Dans cette dépression de tissu mou environnant, le processus transverse dur de C1 sera facilement palpable (**B**). La pression doit être douce, parce que ce repère osseux est souvent sensible et délicat à la pression, et le nerf facial (nerf crânien VII) se trouve à proximité.

**RAPPEL :** Les muscles suivants s'insèrent sur le PT de C2 à C7 : élévateur de la scapula, groupe des scalènes, long du cou, long de la tête, groupe des érecteurs du rachis, groupe des transversaires épineux, intertransversaires et élévateurs des côtes. Les muscles suivants s'insèrent sur les PT de C1 : élévateur de la scapula, splénius du cou, oblique inférieur de la tête, oblique supérieur de la tête, droit antérieur de la tête, droit latéral de la tête et intertransversaires.



## Section 4 : face postérieure du cou

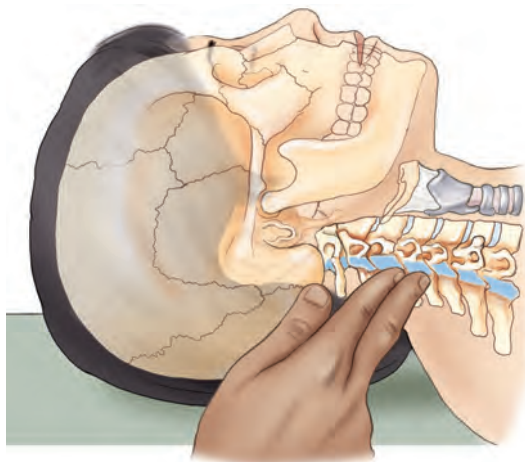


Vue latérale

**Figure 8-18** Processus épineux de C2 à C7. Les **processus épineux (PE)** de la colonne cervicale se palpent sur la ligne médiane de la face postérieure du cou. Il y a sept vertèbres cervicales. Mais tous les PE cervicaux ne sont pas toujours palpables. En raison de la courbure lordotique du rachis cervical (concave vers l'arrière), les PE sont souvent situés profondément dans la concavité et donc difficiles à palper. Le nombre exact des PE qui peut être palpé est déterminé en premier par le degré de lordose cervicale du patient. Les PE les plus proéminents sont ceux de C2 et C7 ; ces deux-là sont constamment palpables. Commencez par trouver la protubérance occipitale externe sur la ligne médiane de l'occiput. De là, descendez de l'occiput sur le rachis cervical. Le premier PE à être palpable sera celui de C2. Comme la plupart des PE cervicaux, celui de C2 est bifide (c'est-à-dire qu'il a deux extrémités au lieu d'une). Il faut noter que ces extrémités bifides ne sont pas toujours symétriques. L'une des deux peut être plus grosse que l'autre. En partant de C2, continuez à palper vers le bas en cherchant d'autres PE cervicaux. Chez certains individus, le PE suivant à être facilement palpable sera celui de C7, à l'extrémité inférieure du rachis cervical.

Le PE de C7 est nettement plus gros que les autres PE cervicaux inférieurs, ce qui a donné à C7 le nom de **vertèbre proéminente**. Chez d'autres individus qui ont une lordose cervicale diminuée, il peut être possible de palper et compter tous les PE de C2 à C7. Remarque : C1 (l'atlas) n'a pas de PE ; elle a ce qu'on appelle un tubercule postérieur. Pour palper le **tubercule postérieur de C1**, palpez entre le PE de C2 et l'occiput, en appuyant vers l'avant dans le tissu mou.

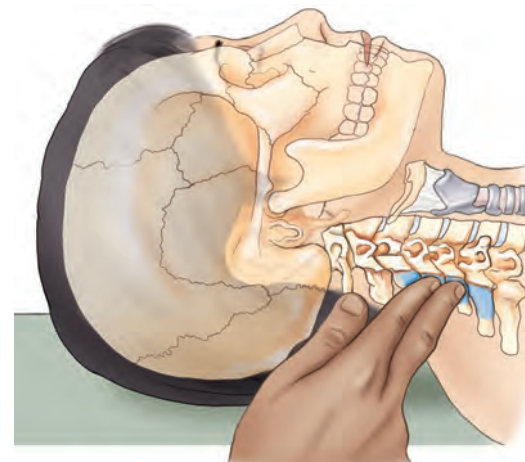
**RAPPEL :** Les muscles suivants s'insèrent soit directement sur les PE de la colonne cervicale, soit sur le ligament nuchal qui recouvre les PE du rachis cervical : trapèze supérieur, splénius de la tête, splénius du cou, interépineux, groupe des érecteurs du rachis et groupe des transversaires épineux. En plus, les muscles petit rhomboïde et dentelé postérosupérieur s'insèrent sur le PE de C7, les muscles grand droit postérieur de la tête et oblique inférieur de la tête s'insèrent sur le PE de C2, et le muscle petit droit postérieur de la tête s'insère sur le tubercule postérieur de C1.



Vue latérale

**Figure 8-19** Processus articulaires (articulations interfaccettaires) du rachis cervical. Les **processus articulaires** inférieur et supérieur qui créent les **articulations interfaccettaires** du rachis cervical créent également ce qu'on appelle le **pilier articulaire** ou le **pilier cervical** à cause de la façon dont ils sont empilés. Ils sont facilement palpables sur le côté latéral de la gouttière paravertébrale (environ à 2 cm en latéral par rapport aux PE). Pour que la palpation soit réussie, le patient doit être en décubitus et détendu. Commencez la palpation au processus épineux de C2 et cherchez latéralement le processus articulaire de C2. Continuez en palpant vers le bas, jusqu'à atteindre la base du cou. Remarque : les processus articulaires du rachis cervical constituent un excellent point de contact pour réaliser des mobilisations articulaires spécifiques de la colonne cervicale.

**RAPPEL :** Les muscles du groupe des érecteurs du rachis et du groupe des transversaires épineux s'insèrent sur les processus articulaires de la colonne cervicale.



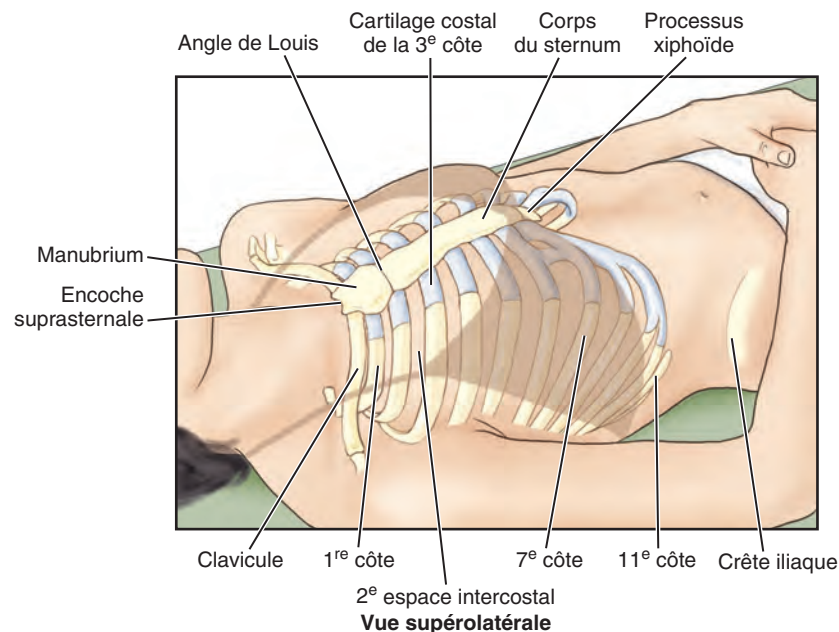
Vue latérale

**Figure 8-20** Gouttière paravertébrale du rachis cervical. La **gouttière paravertébrale** du rachis cervical est le sillon situé entre les processus épineux en médial et les processus articulaires en latéral (c'est-à-dire que la gouttière paravertébrale se superpose aux lames des vertèbres). Un certain nombre de muscles se trouvent dans la gouttière paravertébrale; aussi la palpation directe des lames sur le plancher de la gouttière paravertébrale est-elle difficile. Palpez juste en latéral par rapport aux processus épineux et vous serez dans la gouttière paravertébrale.

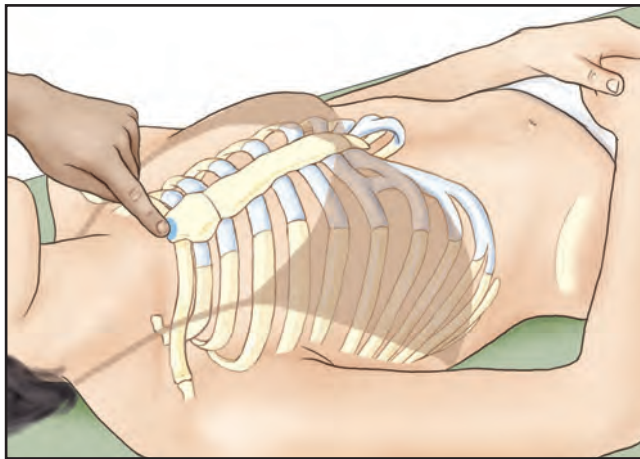
**RAPPEL :** Le groupe des transversaires épineux s'insère dans la gouttière paravertébrale du cou. De nombreux autres muscles recouvrent la gouttière paravertébrale.

8

## Section 5 : Face antérieure du tronc

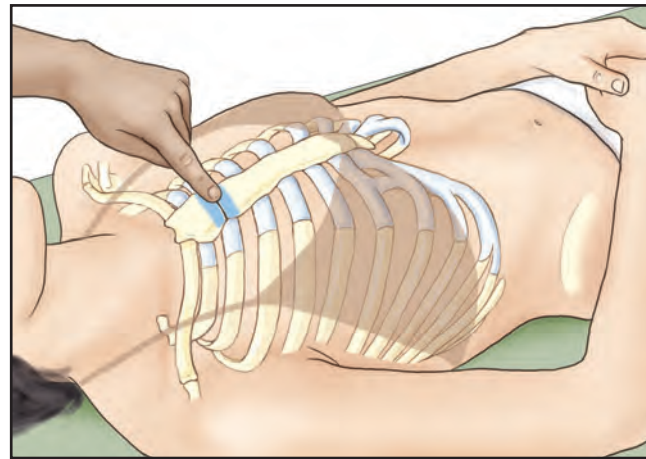


**Figure 8-21** Vue supérolatérale de la face antérieure du tronc.



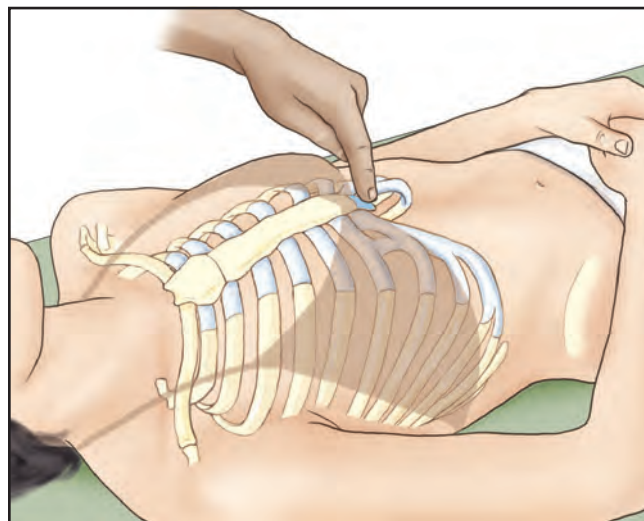
Vue supérolatérale

**Figure 8-22** Encoche suprasternale du sternum. L'**encoche suprasternale du manubrium du sternum** est sous-cutanée et aisément palpable. Palpez simplement le bord supérieur du sternum et vous sentirez facilement la dépression formée par l'encoche suprasternale entre les deux extrémités médiales des deux clavicules. Remarque : l'encoche suprasternale est également connue comme l'**encoche jugulaire**.



Vue supérolatérale

**Figure 8-23** Angle de Louis. L'**angle de Louis** est une protubérance osseuse horizontale sur le sternum, formée par l'**articulation manubriosternale** qui constitue la jonction entre le manubrium et le corps du sternum. (Remarque : la deuxième articulation sternocostale – en d'autres termes, l'endroit où la deuxième côte rejoint le sternum – est au niveau de l'angle de Louis.) Pour repérer l'angle de Louis, commencez à l'encoche suprasternale du manubrium et palpez vers le bas le long de la surface du manubrium, jusqu'à ce que vous sentiez une légère protubérance osseuse horizontale. Faire une pression glissée palpatoire verticalement en travers de l'angle de Louis peut aider à le sentir.

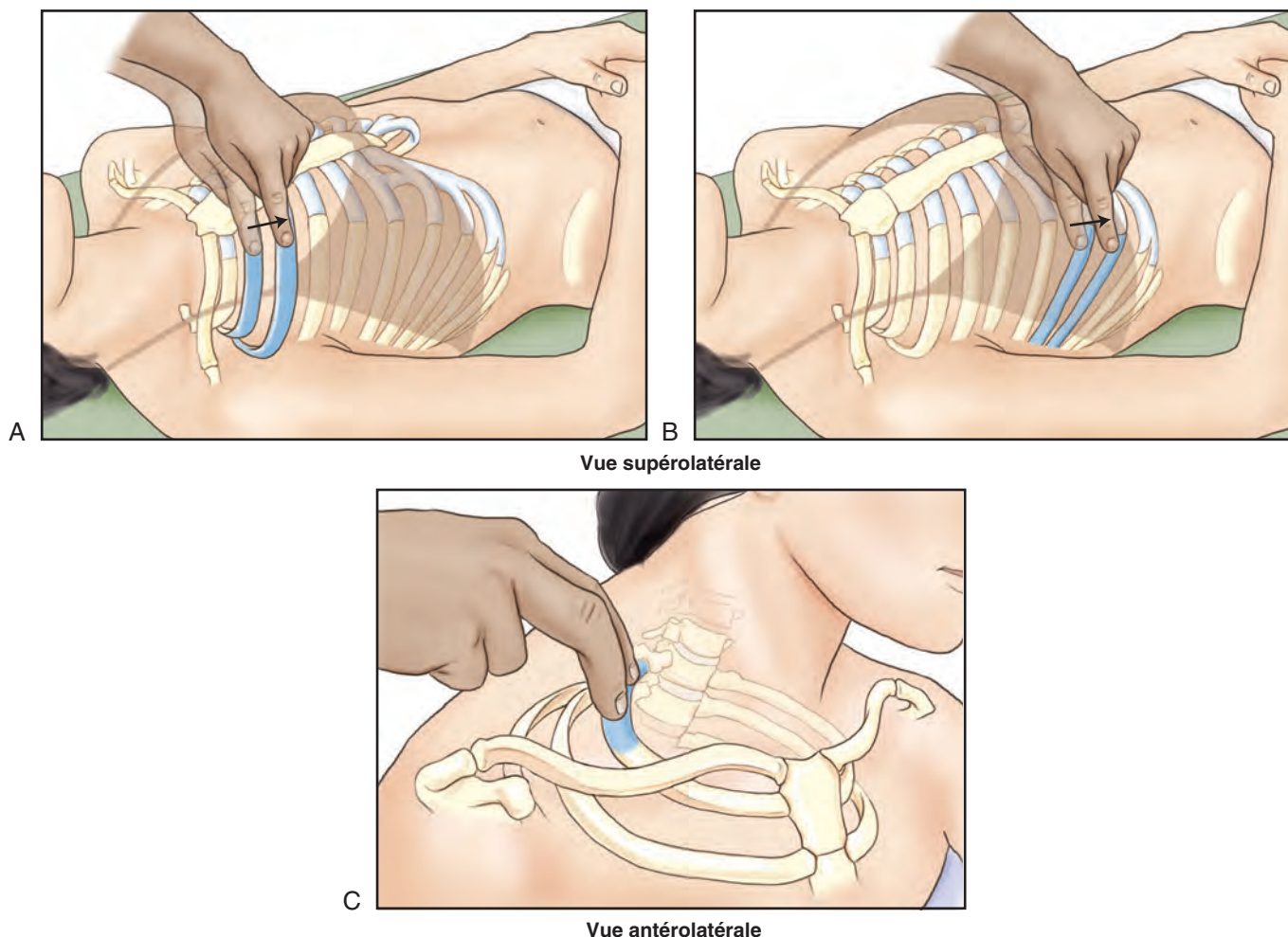


Vue supérolatérale

**Figure 8-24** Processus xiphoïde du sternum. Le **processus xiphoïde du sternum** se situe à l'extrémité inférieure du sternum. Le processus xiphoïde est cartilagineux mais il arrive qu'il s'ossifie avec l'âge. Pour repérer le processus xiphoïde, continuez à palper vers le bas, le long de la face antérieure du sternum, depuis l'angle de Louis, jusqu'à ce que vous sentiez le petit et pointu processus xiphoïde, à l'extrémité inférieure. Comme le processus xiphoïde est fait de cartilage, il est habituellement possible de le sentir bouger en exerçant une légère pression dessus. Remarque : le processus xiphoïde est un repère fréquemment utilisé pour trouver la bonne position de la main quand on effectue une réanimation cardiopulmonaire.

**RAPPEL :** Le muscle droit de l'abdomen s'insère sur la face antérieure du processus xiphoïde. Les muscles transverse du thorax et diaphragme s'insèrent sur sa face postérieure.





**Figure 8-25** Face antérieure de la cage thoracique. La face antérieure de la **cage thoracique** se compose de 12 **côtes**, 7 **cartilages costaux** qui relient les côtes au sternum, et 11 **espaces intercostaux** situés entre les côtes adjacentes et/ou les cartilages costaux. Toutes les côtes, tous les cartilages costaux et espaces intercostaux peuvent être palpés en avant ou en antérolatéral (sauf au niveau où le tissu mammaire interfère avec la palpation chez les patientes). Les côtes et/ou les cartilages costaux seront perçus comme du tissu osseux/cartilagineux dur sous-cutané et les espaces intercostaux seront perçus comme des dépressions de tissu mou entre les côtes et/ou les cartilages costaux. Une fois chaque côte palpée avec succès, essayez de la suivre en médial et en latéral sur tout son trajet, aussi loin que possible.

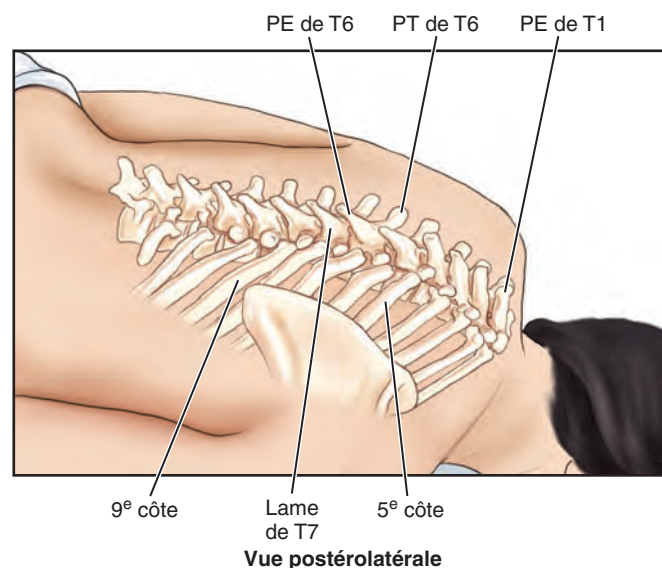
Pour palper les côtes deux à dix : palpez la face antérieure de la cage thoracique en latéral jusqu'au sternum. Généralement, pour les côtes deux à dix, le plus facile pour les identifier est de faire une pression glissée palpatoire en travers d'elles, de haut en bas et inversement. Le premier espace intercostal se trouve en caudal par rapport à l'extrémité médiale de la clavicule. La deuxième côte est située au niveau de l'angle de Louis. De là, palpez en caudal et comptez les espaces intercostaux et les côtes, jusqu'à trouver le septième cartilage costal (**A**). En raison de l'incurvation de la cage thoracique, il vaut mieux continuer la palpation des côtes sept à dix et de leurs cartilages costaux plus en latéral sur la face antérieure du tronc (**B**).

Pour palper les côtes onze et douze : les côtes onze et douze sont appelées **côtes flottantes** parce qu'elles ne s'articulent pas avec le sternum. Elles doivent être palpées à la base de la cage thoracique, en crânial par rapport à la crête iliaque, dans la partie latérale et/ou postérolatérale du tronc. Le plus facile est souvent de palper les 11<sup>e</sup> et 12<sup>e</sup> côtes en appuyant directement dessus et en cherchant leur extrémité pointue. (Remarque : cette pression doit être ferme mais douce parce que vous pressez du tissu mou sur l'extrémité dure et pointue d'un os.) Pour palper la première côte : la première côte est sans doute la plus difficile à palper, mais elle peut être perçue. Pour palper la première côte, trouvez le bord supérieur du muscle trapèze supérieur, puis dirigez-vous vers l'avant et orientez votre pression palpatoire en caudal contre la première côte (**C**). Demander au patient de prendre une inspiration profonde élèvera la première côte contre vos doigts palpatoires et rendra la palpation plus facile.

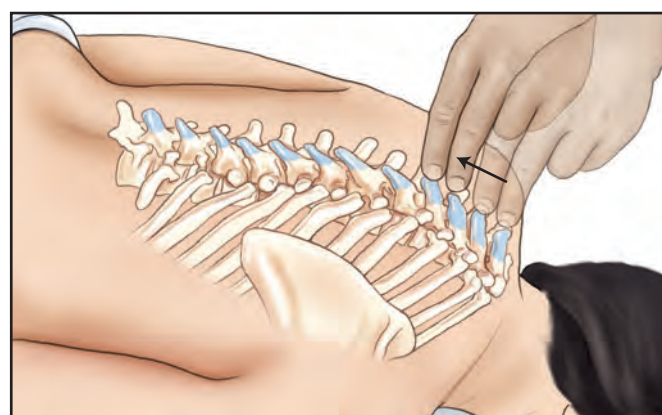
**RAPPEL :** De nombreux muscles s'insèrent sur la cage thoracique ou la recouvrent, dont le dentelé antérieur, le grand pectoral, le petit pectoral, le subclavier, les intercostaux externes, internes, le droit de l'abdomen, l'oblique externe, l'oblique interne et le transverse. Le transverse du thorax et le diaphragme s'insèrent sur la face interne de la partie antérieure de la cage thoracique.

## Section 6 : Face postérieure du tronc

Remarque : la palpation de la scapula est traitée au chapitre 7.



**Figure 8-26** Vue supéro-latérale de la face postérieure du tronc.



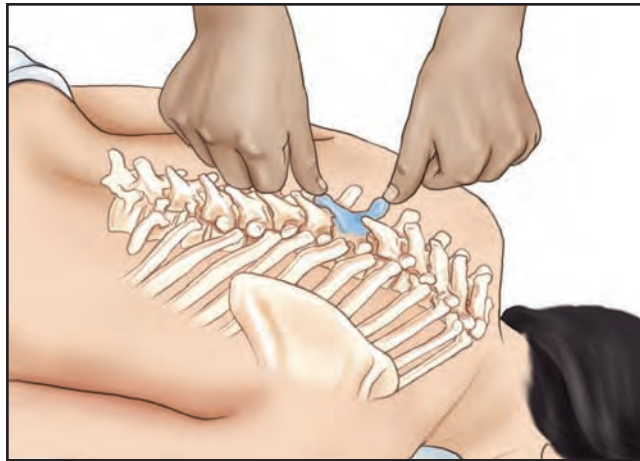
**Vue postéro-latérale**

**Figure 8-27** Processus épineux du tronc. Les processus épineux (PE) des 12 vertèbres thoraciques et des 5 lombales sont tous palpables. Commencez par repérer le PE de C7 (également connue comme la *vertèbre proéminente*). Ce sera habituellement le premier PE très proéminent inférieur à celui de C2.

Quand le patient est en procubitus, s'il y a une incertitude sur le PE qui est celui de C7, voici une méthode pour le déterminer. Palpez les PE du rachis cervical inférieur, les doigts posés sur deux ou trois des PE proéminents. Puis, effectuez passivement une flexion-extension de la tête et du cou du patient. En extension, le PE de C6 disparaîtra à la palpation ; celui de C7, non (c'est-à-dire que le PE de C7 sera le PE le plus saillant pendant la flexion et l'extension).

Une fois le PE de C7 repéré, palpez chaque PE vertébral en plaçant votre médium sur le PE de la vertèbre et votre index dans l'**espace interépineux**, entre cette vertèbre et la sous-jacente. Continuez à palper le rachis de cette manière en descendant. Il est généralement possible de compter les PE de C7 à L5. Remarque : les PE de la région thoracique sont généralement faciles à palper à cause de la cyphose thoracique, alors que la palpation des PE lombaux est un peu plus difficile à cause de la lordose lombale ; pour y parvenir, on peut avoir besoin d'exercer une pression plus profonde dans la région lombale.

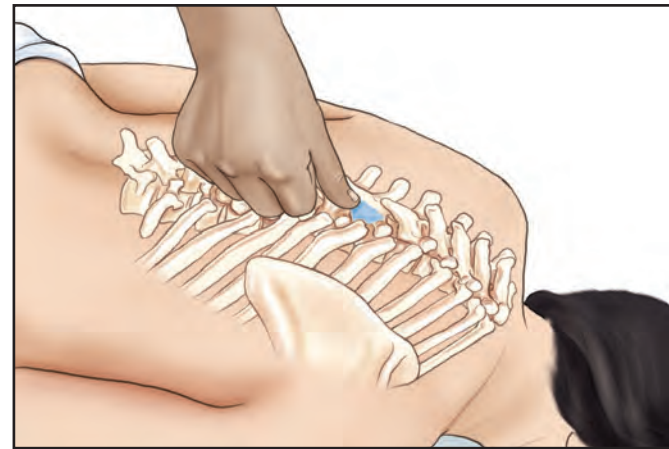
**RAPPEL :** Les muscles suivants s'insèrent sur les PE du tronc (rachis thoracique et/ou lombal) : trapèze, splénius de la tête, splénius du cou, grand dorsal, grand et petit rhomboïdes, dentelé postérosupérieur, dentelé postéro-inférieur, groupe des érecteurs du rachis, groupe des transversaires épineux et interépineux.



Vue postérolatérale

**Figure 8-28** Processus transverses du tronc (PT). Les PT du tronc peuvent être difficiles à discerner, mais nombre d'entre eux sont palpables. Généralement, les PT de la région thoracique peuvent être sentis environ à 1 cm en latéral des processus épineux (PE). Cependant, déterminer l'étage vertébral exact d'un PT peut être difficile, parce qu'il est décalé par rapport à la vertèbre à laquelle il appartient. Pour déterminer l'étage du PT palpé, employez la méthode suivante. Placez un doigt palpatoire sur un PE, puis appuyez vers le bas sur les PT proches, un à la fois, jusqu'à ce que vous sentiez que la pression sur un PT fait bouger le PE situé sous votre doigt palpatoire. L'étage vertébral de ce PT sera le même que celui du PE qui a bougé. Cette méthode est généralement efficace pour le rachis thoracique. La palpation des PT du rachis lombal est plus délicate.

**RAPPEL :** Les muscles suivants s'insèrent sur le PT du tronc (rachis thoracique et/ou lombal) : groupe des érecteurs du rachis, groupe des transversaires épineux, carré des lombes, intertransversaires, élévateur des côtes et grand psoas.

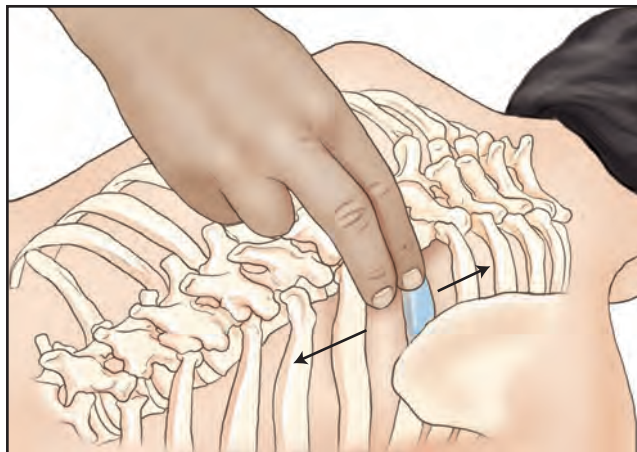


Vue postérolatérale

**Figure 8-29** Gouttière paravertébrale du tronc. La gouttière paravertébrale des régions thoracique et lombale est le sillon que l'on trouve entre les PE en médial et les PT en latéral (c'est-à-dire que la gouttière paravertébrale se superpose aux lames des vertèbres). Palpez juste en latéral par rapport aux PE et vous vous trouverez dans la gouttière paravertébrale.

**RAPPEL :** Le groupe des transversaires épineux s'insère dans la gouttière paravertébrale du tronc. De nombreux autres muscles recouvrent la gouttière paravertébrale.

8



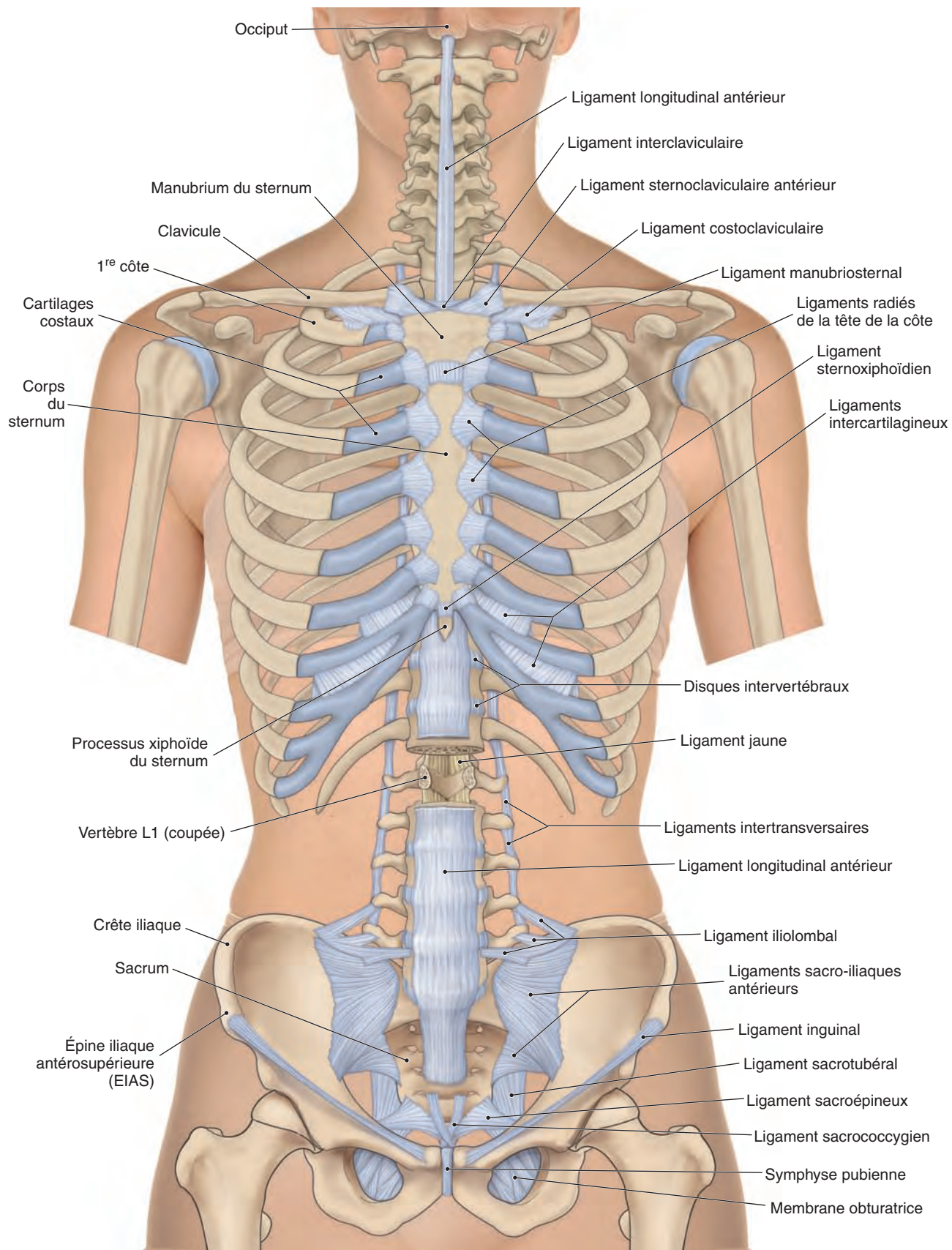
Vue postérolatérale

**Figure 8-30** Face postérieure de la cage thoracique. Les côtes et les espaces intercostaux de la cage thoracique peuvent être palpés à la face postérieure du tronc dans la **région interscapulaire** (entre les scapulas) du rachis thoracique supérieur et dans la région du rachis thoracique inférieur également. Commencez à palper dans la région interscapulaire de la face postérieure du tronc, en faisant rouler vos doigts verticalement en travers des côtes (vers le haut et le bas). Après avoir enregistré la sensation des côtes et des espaces intercostaux dans cette région, palpez chaque côte en plaçant simultanément la pulpe d'un doigt dessus et la pulpe d'un autre doigt sur l'espace intercostal adjacent. Palpez la totalité des 12 côtes (au-dessus et au-dessous de votre point de départ) de cette manière. En fonction de la musculature du patient, il peut être facile ou plus ou moins difficile de discerner toutes les côtes. Là où les scapulas ne croisent pas leur chemin, suivez les côtes et les espaces intercostaux aussi loin que possible en latéral.

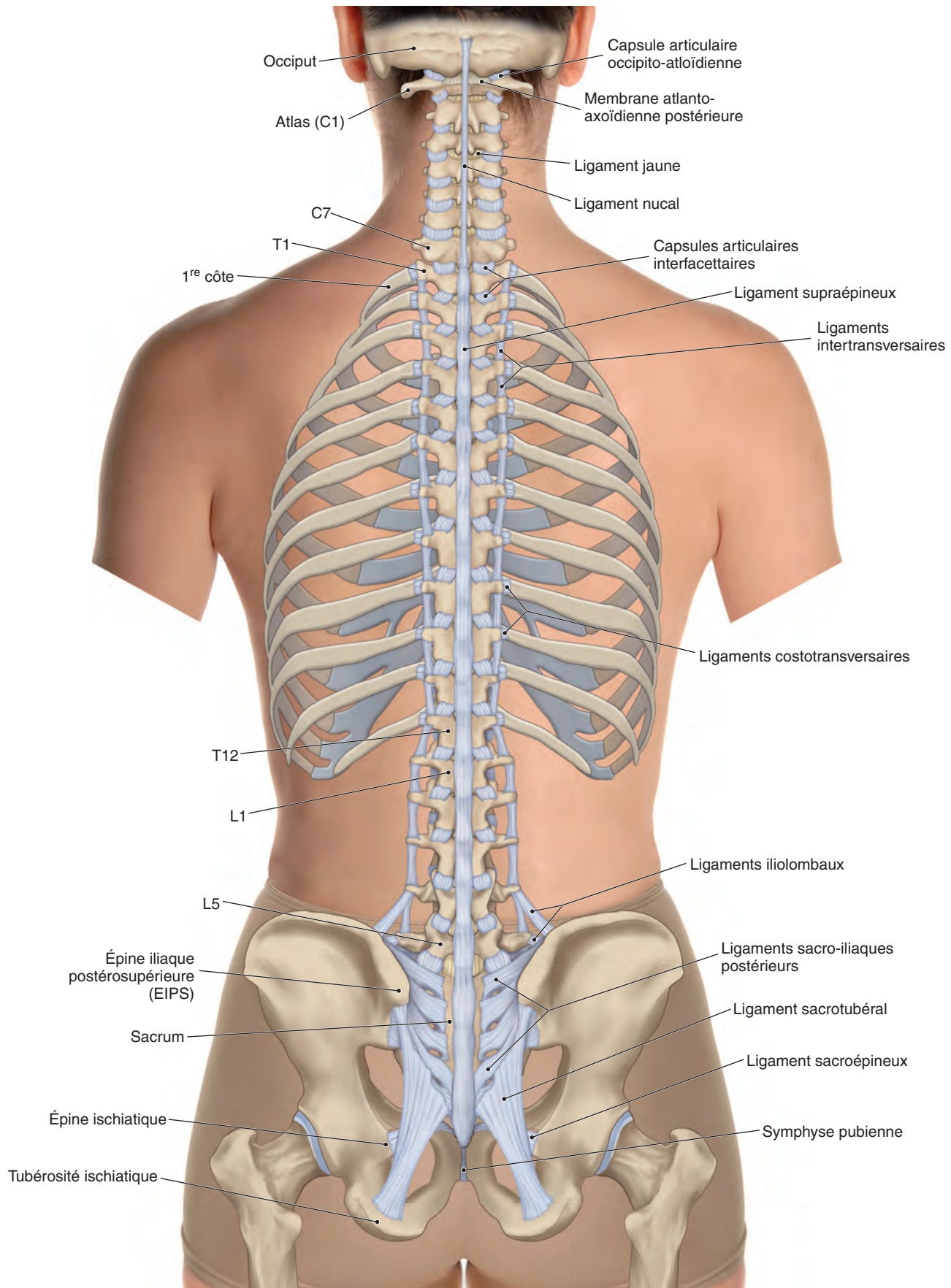
**RAPPEL :** Les muscles suivants s'insèrent sur la partie postérieure de la cage thoracique : grand dorsal, dentelé postérosupérieur, dentelé postéro-inférieur, groupe des érecteurs du rachis, carré des lombes, élévateur des côtes, intercostaux externes et intercostaux internes. Les subcostaux et le diaphragme s'insèrent sur la face interne de la partie postérieure de la cage thoracique. Bien qu'antérieurs au départ, l'oblique externe, l'oblique interne et le transverse de l'abdomen sont également situés légèrement en arrière de la cage thoracique.



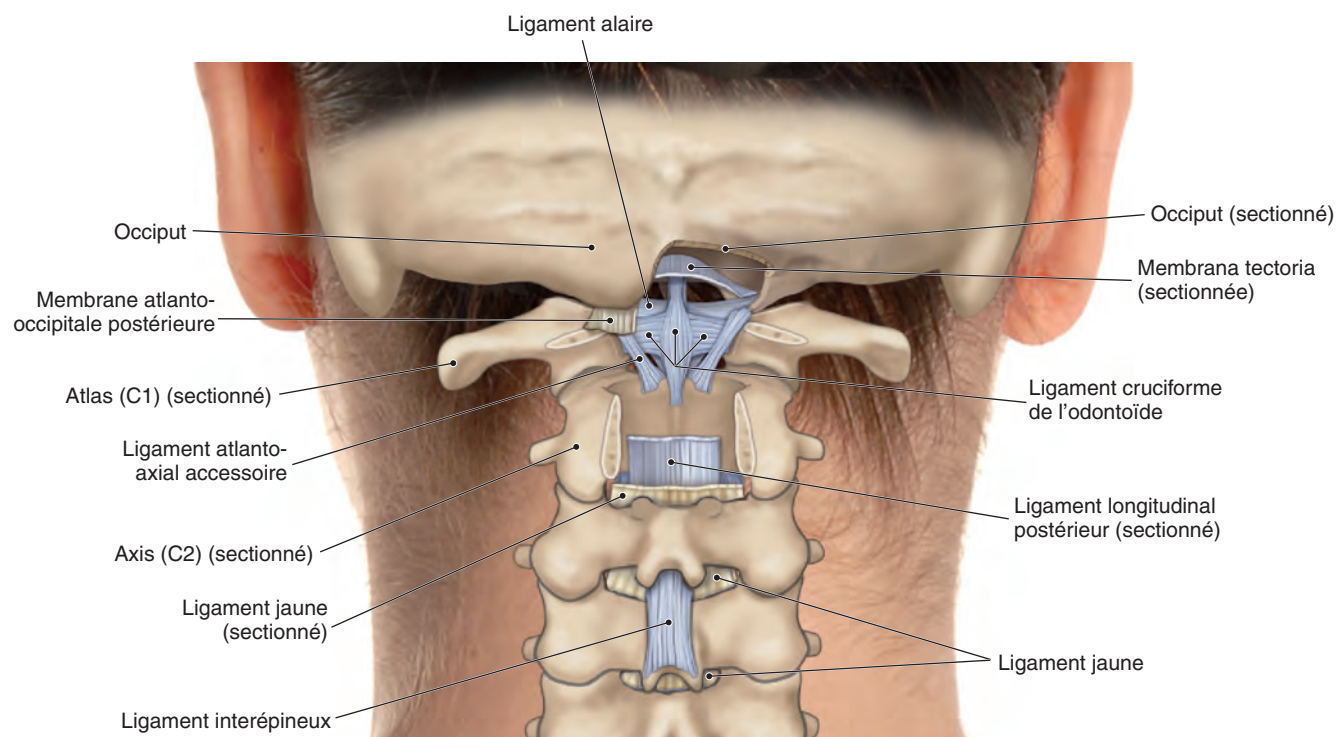
## Section 7 : Ligaments de la partie axiale du corps



**Figure 8-31** Vue antérieure des ligaments du squelette axial. Un corps vertébral a été enlevé.



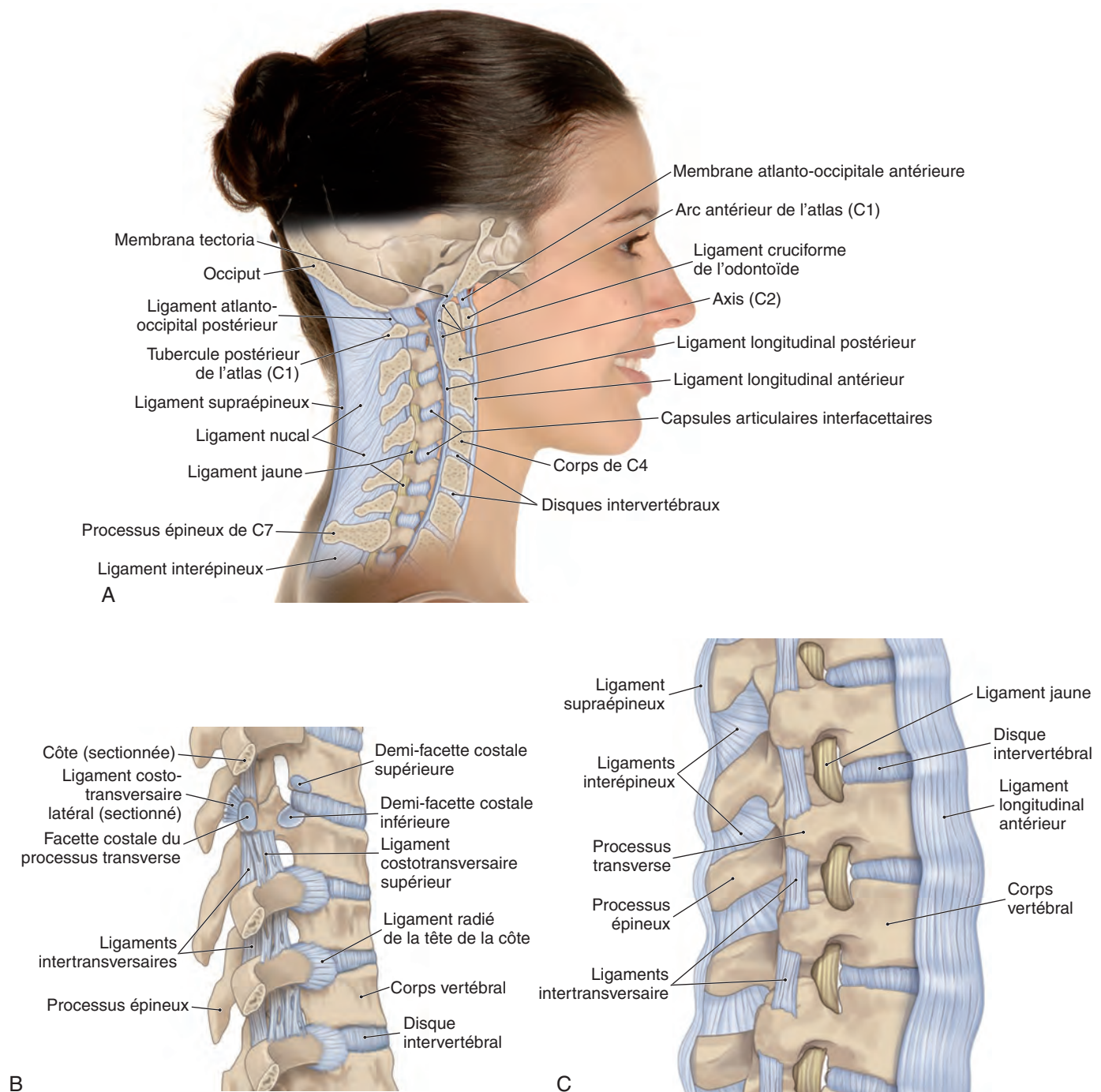
**Figure 8-32** Vue postérieure des ligaments du squelette axial. Remarque : la membrane atlanto-occipitale est la continuation supérieure du ligament jaune.



**Figure 8-33** Vue postérieure des ligaments de la région cervicale supérieure. L'atlas et l'axis ont été sectionnés.

Remarques : 1) la membrane atlanto-occipitale est la continuation supérieure du ligament jaune; 2) la membrana tectoria est la continuation supérieure du ligament longitudinal postérieur; 3) l'occiput a été coupé sur le côté droit pour exposer la membrana tectoria; 4) la membrana tectoria été sectionnée et expose le ligament cruciforme de l'odontoïde, les ligaments alaires et les ligaments atlanto-axiaux accessoires.





**Figure 8-34** Vues latérales droites des ligaments du rachis. **A** est une section sagittale qui montre les ligaments du rachis cervical. Remarque : la membrana tectoria est la continuation supérieure du ligament longitudinal postérieur. **B** montre les ligaments du rachis thoracique. Les côtes ont été sectionnées. Une côte a été complètement enlevée pour montrer l'insertion d'un ligament costotransverse supérieur sur le processus transverse. On voit également les facettes articulaires pour la côte. **C** montre les ligaments du rachis lombal.

## Chapitre 9

# Palpation osseuse et ligaments du membre inférieur

### Présentation

Le chapitre 9 est un des trois chapitres de la partie II de ce livre, qui traite de la palpation du squelette. Ce chapitre est une revue palpatoire des os, repères osseux et articulations du membre inférieur. La revue commence avec le bassin, continue avec la cuisse et la jambe, et conclut avec le pied. Bien que tout os ou repère osseux puisse être palpé indépendamment, ce chapitre est conçu de façon séquentielle, afin de naviguer d'un repère à un autre; aussi est-il conseillé de suivre l'ordre présenté ici. Les insertions musculaires de chacune des structures palpées sont également indiquées (la palpation spécifique de ces muscles est traitée dans la partie III de ce livre). Les ligaments du membre inférieur sont présentés à la fin de ce chapitre.

Le chapitre 7 présente les ligaments et la palpation des os, repères osseux et articulations du membre supérieur. Le chapitre 8 présente les ligaments et la palpation des os, repères osseux et articulations de la partie axiale du corps.

### Plan du chapitre

Les os, repères osseux et articulations des régions suivantes sont exposés.

Section 1 : bassin, 114

Section 2 : cuisse et jambe, 118

Section 3 : face médiale du pied, 123

Section 4 : face latérale du pied, 126

Section 5 : face dorsale du pied, 128

Section 6 : face plantaire du pied, 130

Section 7 : ligaments du membre inférieur, 132

### Objectifs du chapitre

Après avoir terminé ce chapitre, l'étudiant doit être capable de réaliser les éléments suivants.

1. Définir les concepts clés de ce chapitre.
2. Palper chacun des os, repères osseux et articulations de ce chapitre (énumérés dans les concepts-clés).
3. Citer le ou les muscles qui s'insèrent sur chacun des repères osseux de ce chapitre.
4. Décrire l'emplacement de chacun des ligaments du membre inférieur.

### Concepts clés

articulation du genou  
articulation interphalangienne (IP)  
articulation interphalangienne distale (IPD)  
articulation interphalangienne proximale (IPP)  
articulation métatarsophalangienne (MTP)  
articulation sacrococcygienne  
articulation sacro-iliaque (SI)  
articulation subtalaire  
articulation talonaviculaire  
articulation tarsométatarsienne

base métatarsienne  
calcanéus  
coccyx  
condyle fémoral latéral  
condyle fémoral médial  
condyle tibial latéral  
condyle tibial médial  
condyles fémoraux  
condyles tibiaux  
crête iliaque  
cuboïde  
deuxième cunéiforme  
diaphyse fibulaire

diaphyse tibiale  
épine iliaque antéro-inférieure (EIAI)  
épine iliaque antérosupérieure (EIAS)  
épine iliaque postérosupérieure (EIPS)  
gorge trochléaire du fémur  
grand trochanter du fémur  
malléole latérale de la fibula  
malléole médiale du tibia  
métatarsien  
os pubien  
os sésamoïdes  
patella  
petit trochanter du fémur

(Suite)

*Concepts clés—Suite*

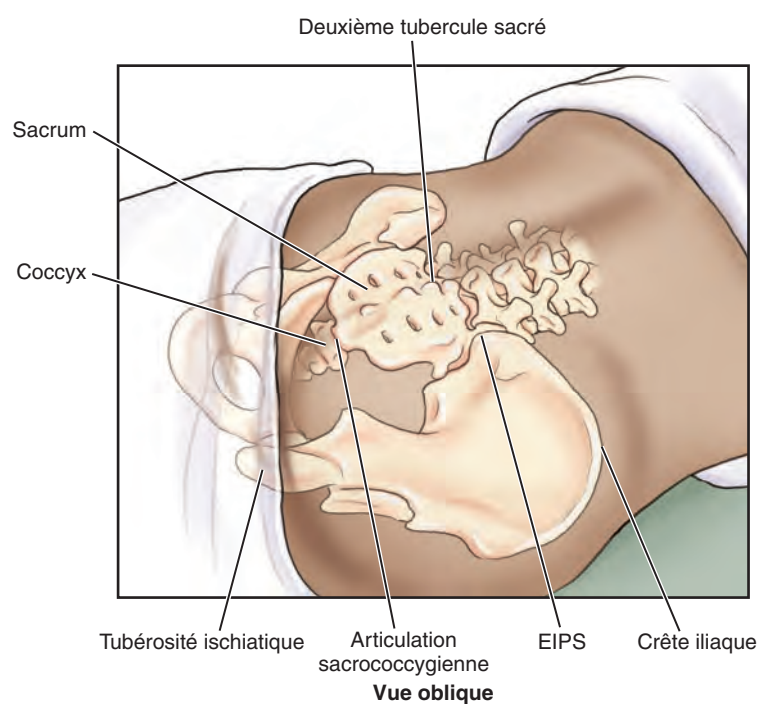
phalange distale  
phalange intermédiaire  
phalange proximale  
phalanges  
pli sous-fessier  
premier cunéiforme  
processus styloïde du cinquième métatarsien  
sacrum

sinus du tarse  
sustentaculum tali du calcaneus  
tête de la fibula  
tête du talus  
tête métatarsienne  
trochlée du talus  
troisième cunéiforme  
tubercule fibulaire du calcaneus

tubercule médial du talus  
tubercule pubien  
tubercules sacrés  
tubérosité calcanéenne  
tubérosité du naviculaire  
tubérosité ischiatique  
tubérosité tibiale

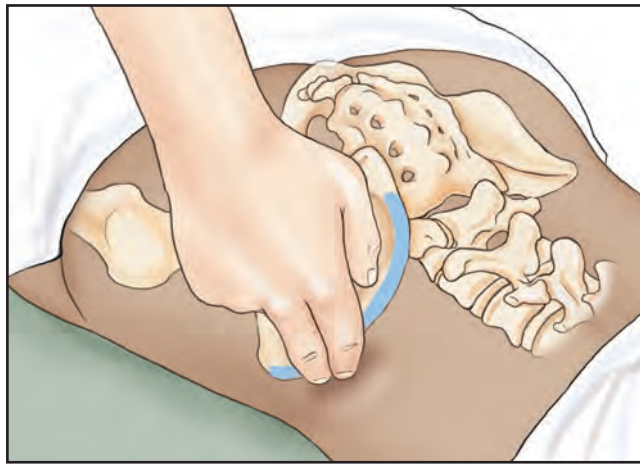
**Section 1 : Bassin**

9



**Figure 9-1** Vue oblique inférolatérale de la partie postérieure du bassin. EIPS : épine iliaque postérosupérieure.

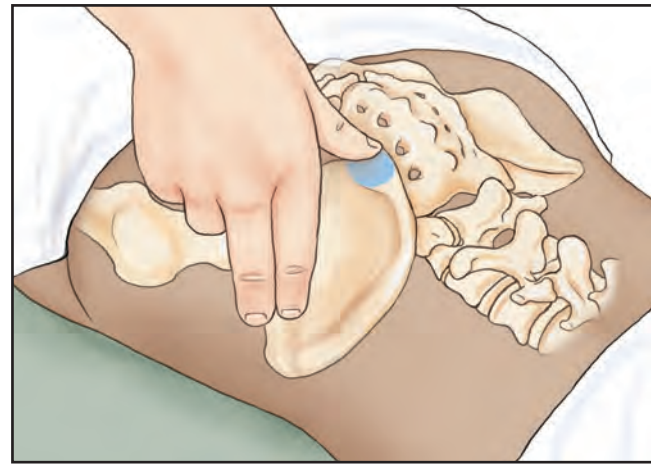




Vue supérolatérale

**Figure 9-2** Crête iliaque. La **crête iliaque** est sous-cutanée et aisément palpable. Le patient étant en procubitus, placez vos doigts palpatoires sur la crête iliaque et suivez-la aussi loin que possible en avant. Elle se termine à l'épine iliaque antérosupérieure (EIAS). Puis suivez la crête iliaque en arrière, jusqu'à l'épine iliaque postérosupérieure (EIPS).

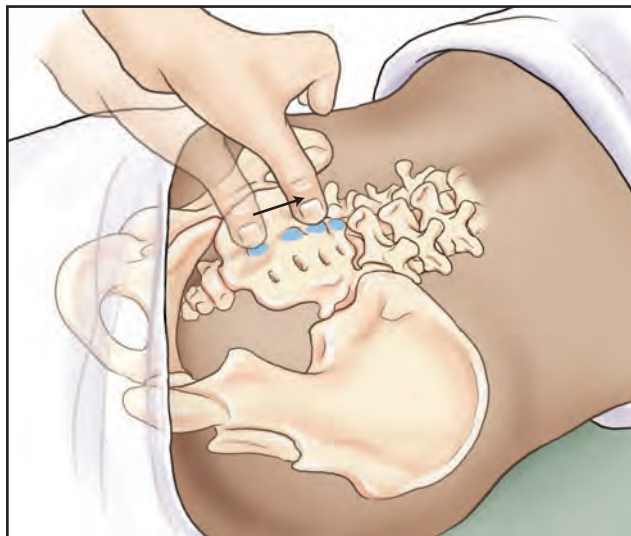
**RAPPEL :** Les muscles suivants s'insèrent sur la crête iliaque : grand dorsal, groupe des érecteurs du rachis, carré des lombes, oblique externe, oblique interne, transverse de l'abdomen, grand fessier et tenseur du fascia lata.



Vue supérolatérale

**Figure 9-3** Épine iliaque postérosupérieure. L'**épine iliaque postérosupérieure (EIPS)** est la partie la plus postérieure de la crête iliaque et est habituellement assez saillante pour être à la fois visible et facilement palpable. Elle se situe à environ 5 cm du milieu de la partie supérieure (la base) du sacrum. L'EIPS est facilement repérée parce que la peau s'enfonce autour de sa partie médiale, formant une fossette chez la plupart des individus. Repérez d'abord visuellement la fossette, puis palpez le fond de la fossette, en appuyant légèrement en latéral contre l'EIPS.

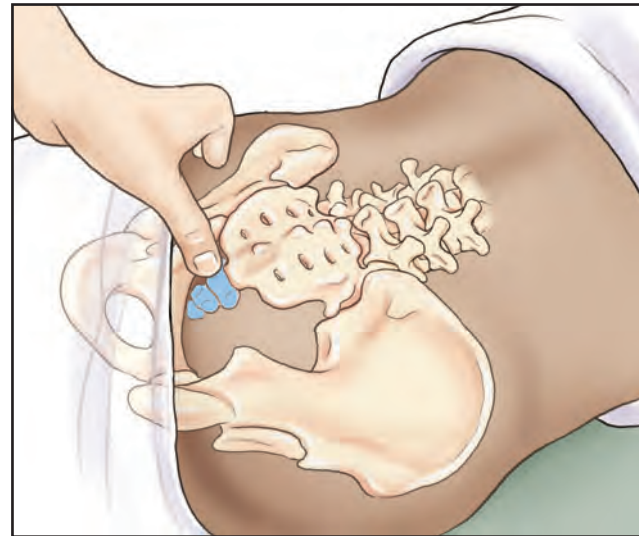
**RAPPEL :** Les muscles grand dorsal et grand fessier s'insèrent sur l'EIPS.



Vue inférolatérale

**Figure 9-4** Sacrum. Depuis l'EIPS, palpez la ligne médiane du **sacrum** en cherchant les **tubercules sacrés**. Après avoir repéré un des tubercules sacrés, continuez à palper vers le haut et le bas pour trouver les autres tubercules sacrés. Le deuxième tubercule sacré se trouve habituellement au niveau des EIPS. Remarque : l'**articulation sacro-iliaque (SI)**, située de chaque côté entre le sacrum et l'iliaque, n'est pas directement palpable en raison de l'avancée de l'EIPS et de la présence des ligaments.

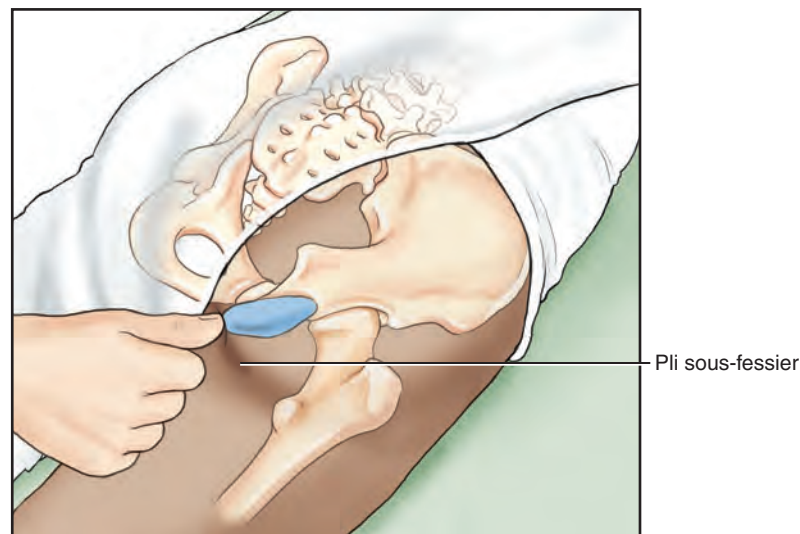
**RAPPEL :** Les muscles suivants s'insèrent sur la face postérieure du sacrum : grand dorsal, groupe des érecteurs du rachis, groupe des transversaires épineux et grand fessier. Le piriforme et l'iliaque s'insèrent à la face antérieure du sacrum.



Vue inférolatérale

**Figure 9-5** Coccyx. Le **coccyx** est situé directement en caudal par rapport au sacrum. Il est sous-cutané et habituellement facile à palper. À la partie la plus supérieure du coccyx, on peut généralement palper l'**articulation sacrococcygienne**.

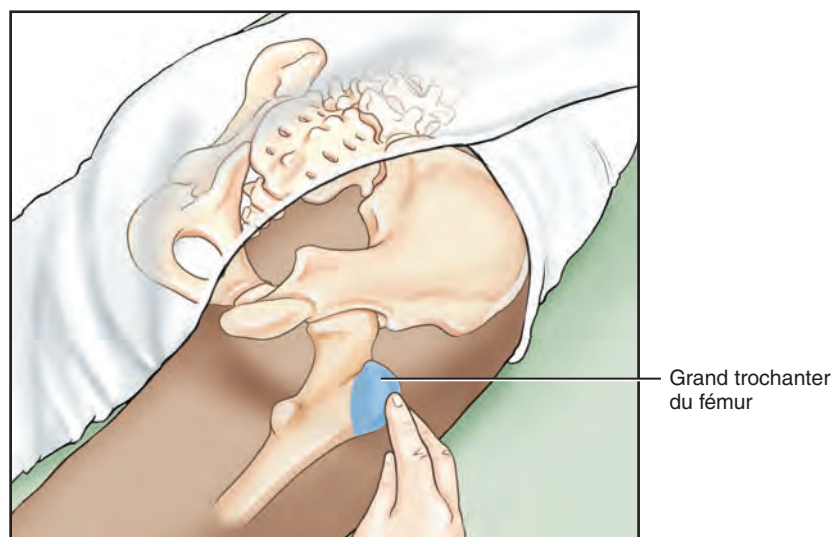
**RAPPEL :** Le muscle grand fessier s'insère sur le coccyx.



Vue inférolatérale

**Figure 9-6** Tubérosité ischiatique. La **tubérosité ischiatique** se situe profondément sous le **pli sous-fessier**, légèrement en médial par rapport au milieu de la fesse. Il vaut mieux la palper par un abord inférieur, pour éviter que les doigts palpatoires le palpent à travers le grand fessier. Une pression modérée ou profonde est nécessaire pour palper la tubérosité ischiatique. Mais elle n'est pas difficile à palper et n'est pas sensible pour le patient. Une fois que vous l'avez repérée, faites une pression glissée palpatoire en travers de la tubérosité ischiatique, horizontalement et verticalement, pour la palper entièrement.

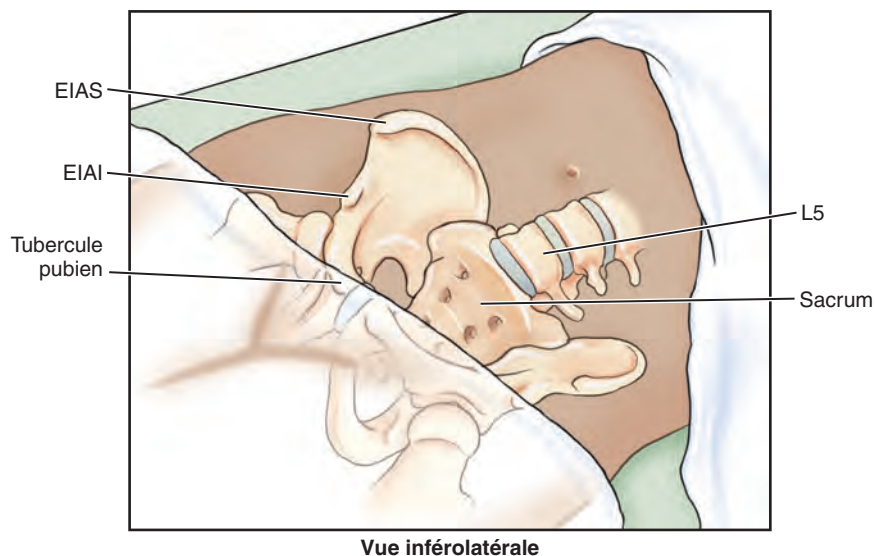
**RAPPEL :** Les muscles grand adducteur, jumeau inférieur, carré fémoral et ischiojambiers s'insèrent sur la tubérosité ischiatique.



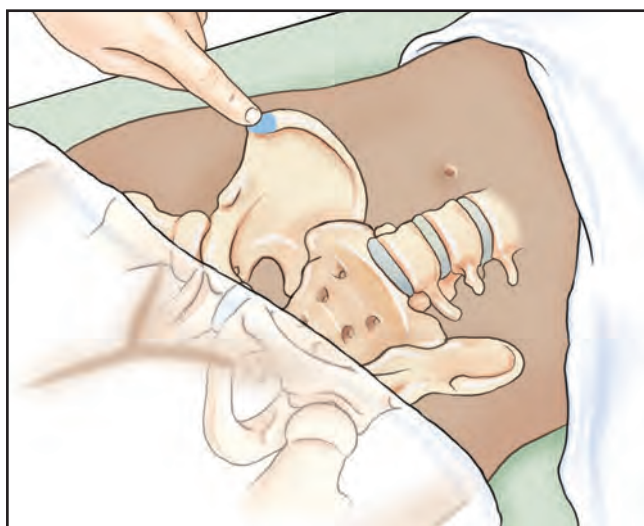
Vue inférolatérale

**Figure 9-7** Grand trochanter du fémur. Palper le **grand trochanter du fémur** avec les repères osseux de la partie postérieure du bassin est justifié parce que la majorité des muscles de la partie postérieure du bassin ont leur insertion distale sur le grand trochanter. Il est relativement gros (environ 4 x 4 cm) et sous-cutané, et donc assez facile à palper. En partant de la tubérosité ischiatique, palpez au même niveau (ou légèrement au-dessus) sur la partie proximale et latérale de la cuisse, et vous pourrez trouver le grand trochanter. Faites une pression glissée palpatoire dessus verticalement et horizontalement pour le sentir dans son entier.

**RAPPEL :** Les muscles suivants s'insèrent sur le grand trochanter : moyen fessier, petit fessier, piriforme, jumeau supérieur, obturateur interne, jumeau inférieur et vaste latéral.



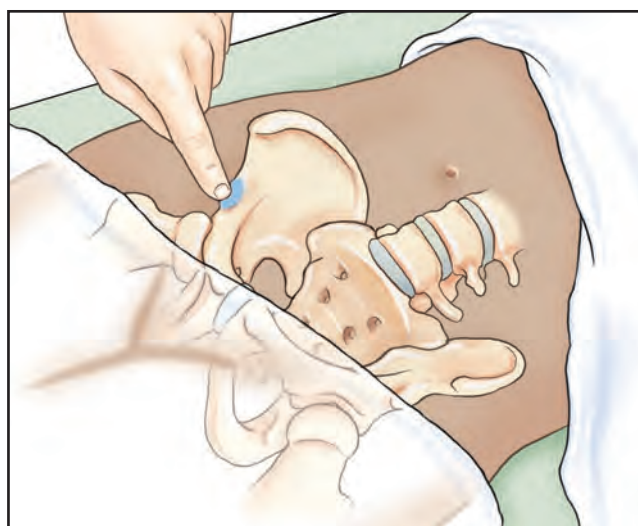
**Figure 9-8** Vue oblique inférolatérale de la partie antérieure du bassin. EIAI : épine iliaque antéro-inférieure; EIAS, épine iliaque antérosupérieure.



**Vue inférolatérale**

**Figure 9-9** Épine iliaque antérosupérieure. L'**épine iliaque antérosupérieure (EIAS)** est la partie la plus antérieure de la crête iliaque. Elle est habituellement assez proéminente pour être à la fois visible et facilement palpable. Depuis la crête iliaque (voir figure 9-2), continuez à palper vers l'avant jusqu'à atteindre l'EIAS.

**RAPPEL :** Les muscles tenseur du fascia lata et sartorius s'insèrent sur l'EIAS.

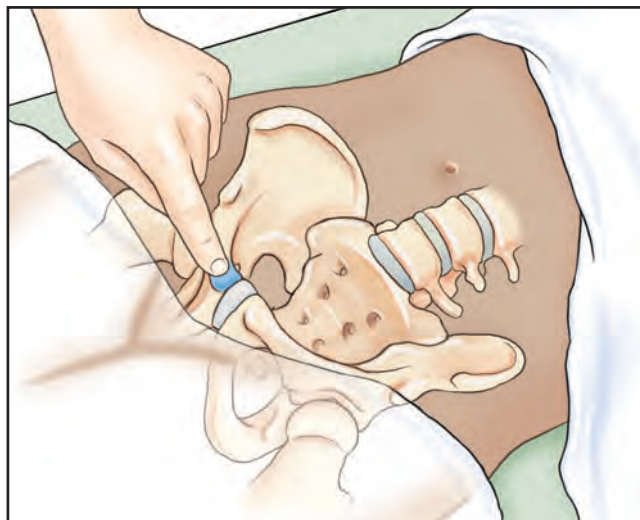


**Vue inférolatérale**

**Figure 9-10** Épine iliaque antéro-inférieure. L'**épine iliaque antéro-inférieure (EIAI)** peut être difficile à palper en raison de l'épaisseur de la musculature qui la recouvre. Une technique pour la repérer consiste à descendre de l'EIAS juste en caudal et à chercher l'EIAI plus en profondeur dans les tissus. Cependant, le meilleur moyen est de repérer d'abord le muscle droit fémoral, du groupe du quadriceps, et de le suivre en proximal jusqu'à son insertion sur l'EIAI, la hanche du patient étant fléchie passivement. Remarque : cela exige une aisance et une habitude avec la palpation du muscle droit fémoral (voir p. 433).

**RAPPEL :** Le muscle droit fémoral s'insère sur l'EIAI.



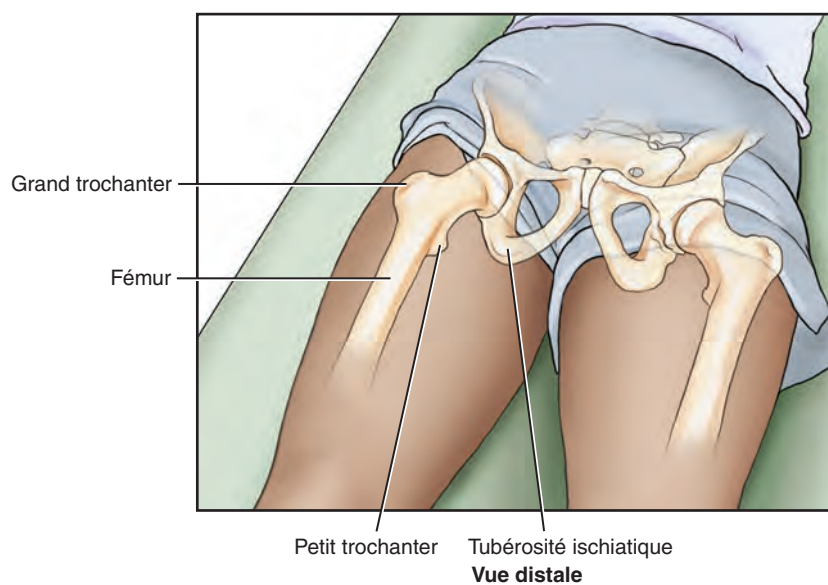


Vue inférolatérale

**Figure 9-11** Os pubien et tubercule pubien. L'**os pubien** se situe à la partie tout inférieure de l'abdomen. Le **tubercule pubien** se trouve sur la surface antérieure du corps de l'os pubien, près de la symphyse pubienne, et à peu près au même niveau que le bord supérieur du grand trochanter. Pour repérer le pubis, commencez par palper plus haut sur la paroi abdominale antérieure, puis palpez prudemment et progressivement plus bas, en appuyant avec douceur sur la paroi abdominale, jusqu'à sentir le pubis. Utiliser le bord ulnaire de la main et diriger la pression vers l'arrière et le caudal facilite la palpation. Il est important que les muscles de la paroi abdominale soient relâchés afin que, quand on atteint l'os pubien, on le sente facilement.

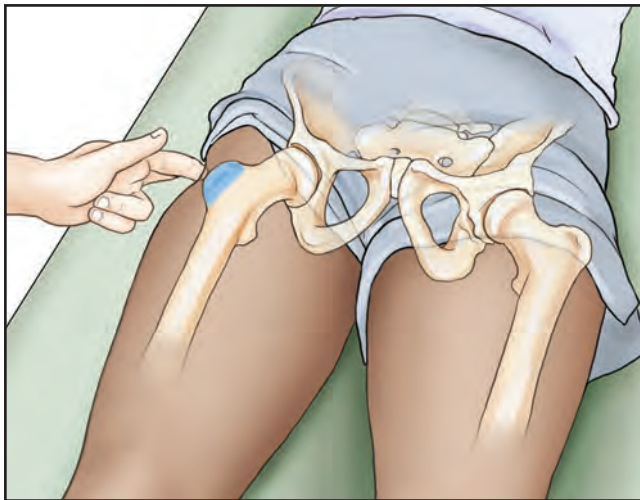
**RAPPEL :** Les muscles suivants s'insèrent sur la branche supérieure du pubis et/ou le corps du pubis : droit de l'abdomen, pectiné, long adducteur, gracile et court adducteur.

## Section 2 : Cuisse et jambe



Vue distale

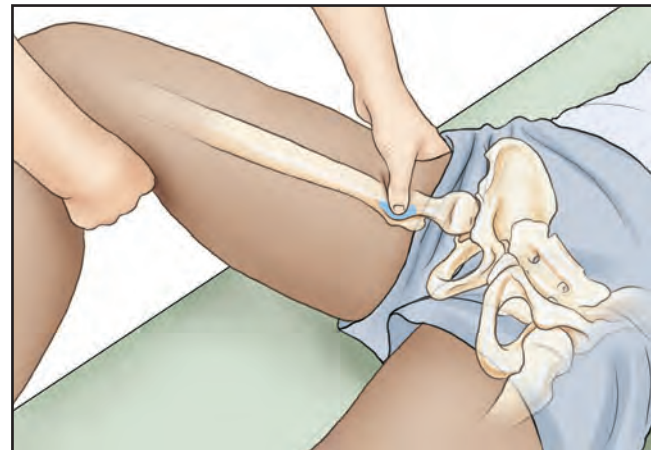
**Figure 9-12** Vue distale de la partie antérieure et proximale de la cuisse.



Vue distale

**Figure 9-13** Grand trochanter. Commencez la palpation de la cuisse en repérant à nouveau le **grand trochanter du fémur**. Le grand trochanter se situe à la partie latérale et proximale de la cuisse, approximativement au même niveau que le tubercule pubien. Il est relativement gros (environ 4 x 4 cm) et sous-cutané et donc facile à palper. Faites une pression glissée palpatoire dessus verticalement et horizontalement pour le sentir dans son entier.

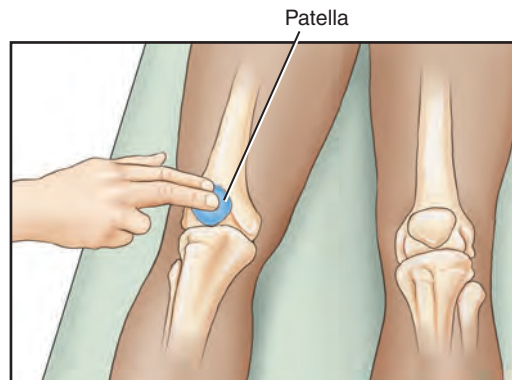
**RAPPEL :** Les muscles suivants s'insèrent sur le grand trochanter : moyen fessier, petit fessier, piriforme, jumeau supérieur, obturateur interne, jumeau inférieur et vaste latéral.



Vue distale et médiale

**Figure 9-14** Petit trochanter. Le **petit trochanter du fémur** se trouve à la partie médiale et proximale de la cuisse. C'est un repère palpable, mais passablement plus difficile à discerner. Aussi, le palper avec certitude exige des compétences palpatoires plus avancées et une connaissance du muscle psoas. Pour repérer le petit trochanter, il faut repérer la partie distale du muscle psoas (voir p. 387). Une fois repéré, suivez le psoas en caudal aussi loin que possible. Puis obtenez du patient qu'il relâche sa cuisse dans une position de flexion et rotation latérale de hanche afin de détendre et de donner du mou au psoas. Appuyez alors contre le fémur pour palper le petit trochanter.

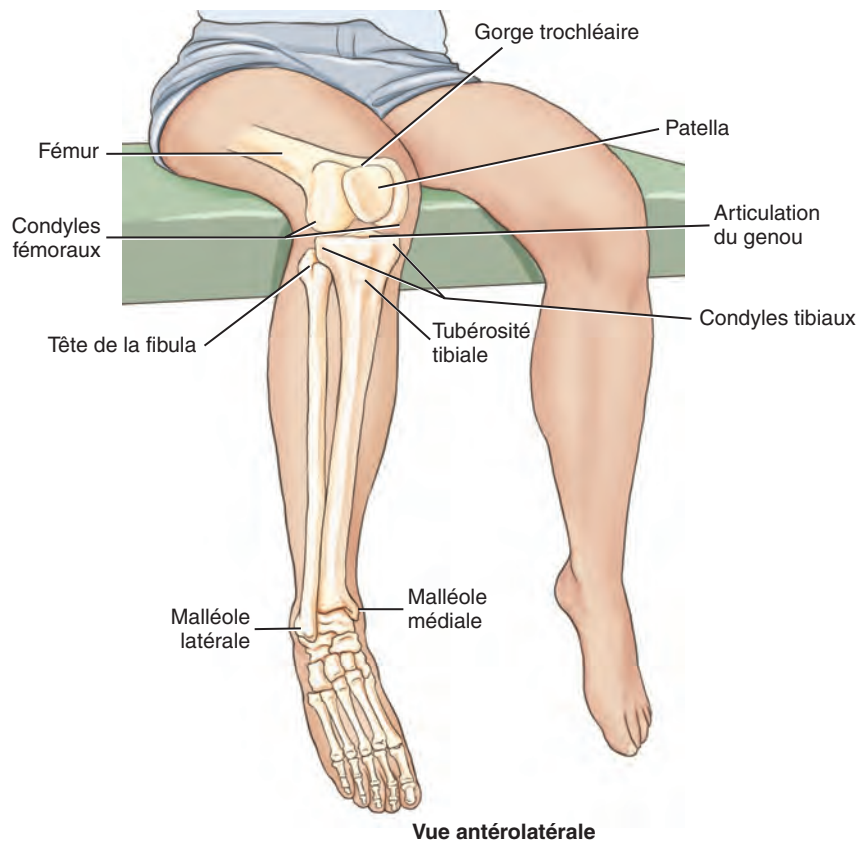
**RAPPEL :** Les muscles psoas et iliaque (muscle iliopsoas) s'insèrent sur le petit trochanter.



Vue distale et antérieure

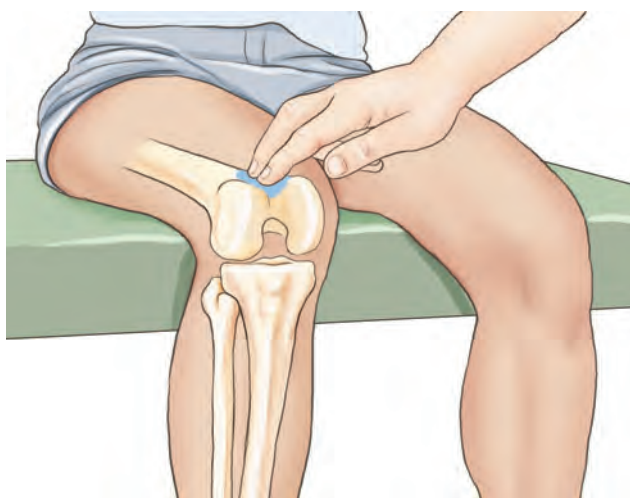
**Figure 9-15** Patella. La **patella** (rotule) est un os sésamoïde proéminent situé en avant de l'extrémité distale du fémur. Pour mieux palper la patella, placez le patient en décubitus, le membre inférieur détendu. Palpez complètement la patella, en glissant doucement le long de la patella, horizontalement et verticalement.

**RAPPEL :** Le groupe du quadriceps s'insère sur la patella.



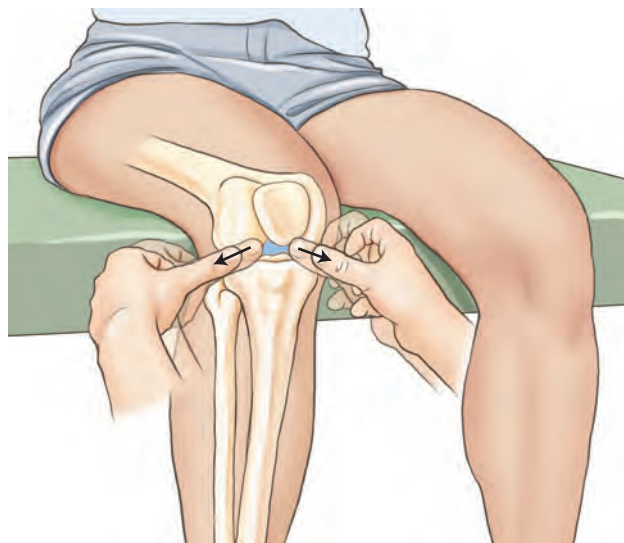
Vue antérolatérale

Figure 9-16 Vue antérolatérale de la jambe avec l'articulation du genou fléchie à 90°.



Vue antérolatérale

**Figure 9-17** Gorge trochléaire du fémur. Pour palper la **gorge trochléaire du fémur**, l'articulation du genou doit être fléchie d'environ 90° (quand le genou est complètement tendu, la patella remonte en crânial dans la gorge trochléaire et empêche sa palpation) et le quadriceps détendu. À présent, palpez juste au-dessus de la patella sur la ligne médiane de la face antérieure du fémur et la gorge trochléaire deviendra évidente. (Remarque : la patella n'est pas montrée sur cette figure.)

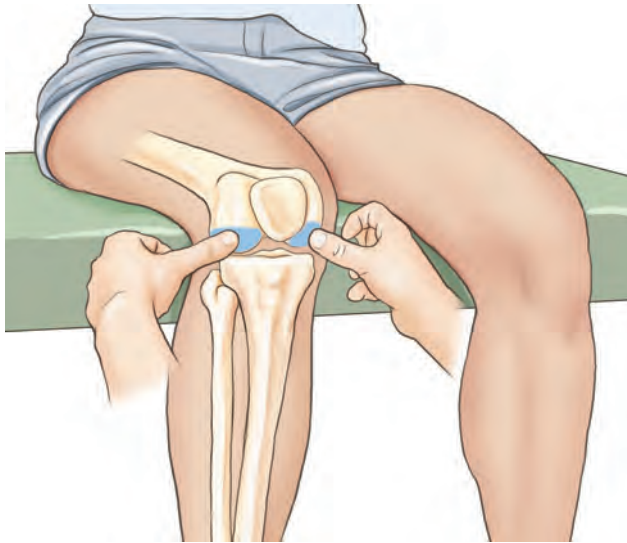


Vue antérolatérale

**Figure 9-18** Articulation du genou. L'**articulation du genou** du patient étant fléchie d'environ 90°, descendez de la partie inférieure de la patella, et l'interligne articulaire du genou sera palpable en médial et latéral. Palpez dans l'espace articulaire ainsi qu'en crânial contre le fémur et en caudal contre le tibia en continuant à palper l'articulation du genou vers sa partie postérieure, en médial et en latéral.

**RAPPEL :** Les ménisques latéral et médial sont palpables contre la partie antérieure du tibia dans l'interligne articulaire du genou.

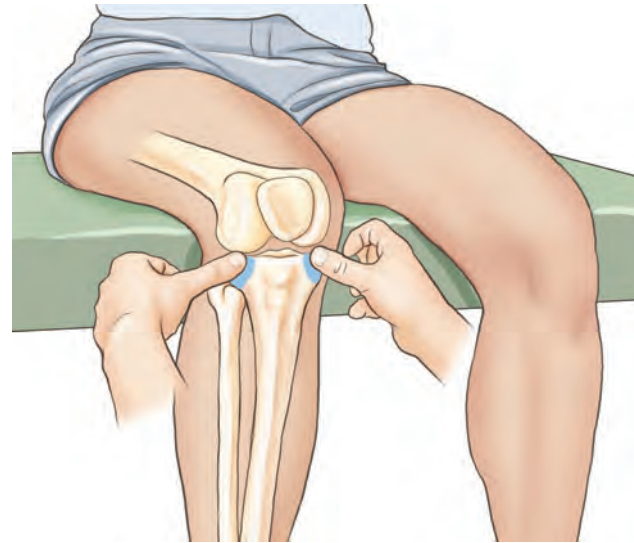




Vue antérolatérale

**Figure 9-19** Condyles fémoraux. La marge inférieure du **condyle fémoral médial** et du **condyle fémoral latéral** est palpable en appuyant en proximal vers le haut contre le fémur, en partant de l'interligne articulaire du genou, des deux côtés de la patella. Une fois qu'elle est repérée, palpez plus loin en proximal sur les **condyles fémoraux** médial et latéral.

**RAPPEL :** Les muscles suivants s'insèrent sur les condyles fémoraux : grand adducteur, gastrocnémien, plantaire et poplité.

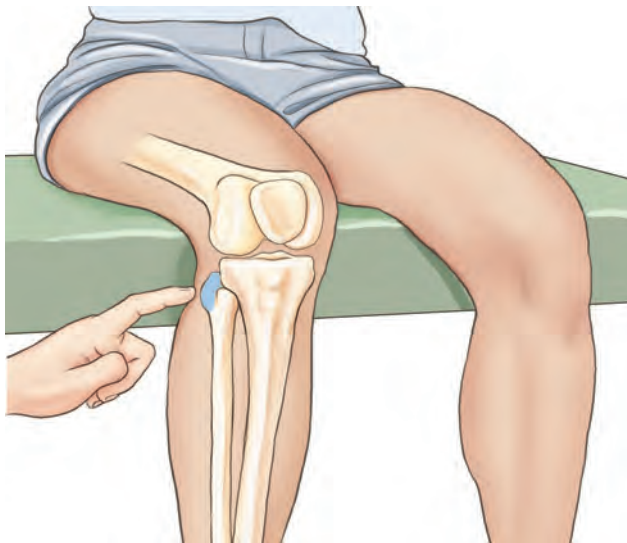


Vue antérolatérale

**Figure 9-20** Condyles tibiaux. Les bords supérieurs du **condyle tibial médial** et du **condyle tibial latéral** sont palpables en appuyant en caudal contre le tibia à partir de l'interligne articulaire du genou, de part et d'autre de la patella. Une fois repérés, palpez plus loin en caudal les **condyles tibiaux** médial et latéral.

**RAPPEL :** Les muscles biceps fémoral et semi-membraneux s'insèrent sur la surface postérieure des condyles tibiaux. Le grand fessier et le tenseur du fascia lata s'insèrent sur le condyle tibial latéral par l'intermédiaire du tractus iliotibial.

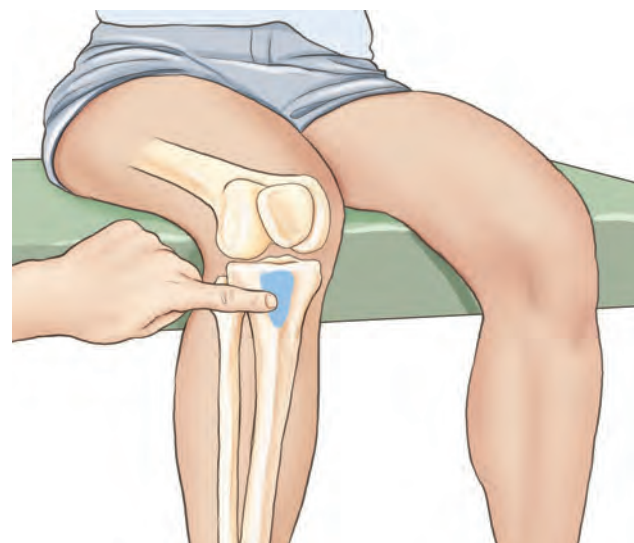
9



Vue antérolatérale

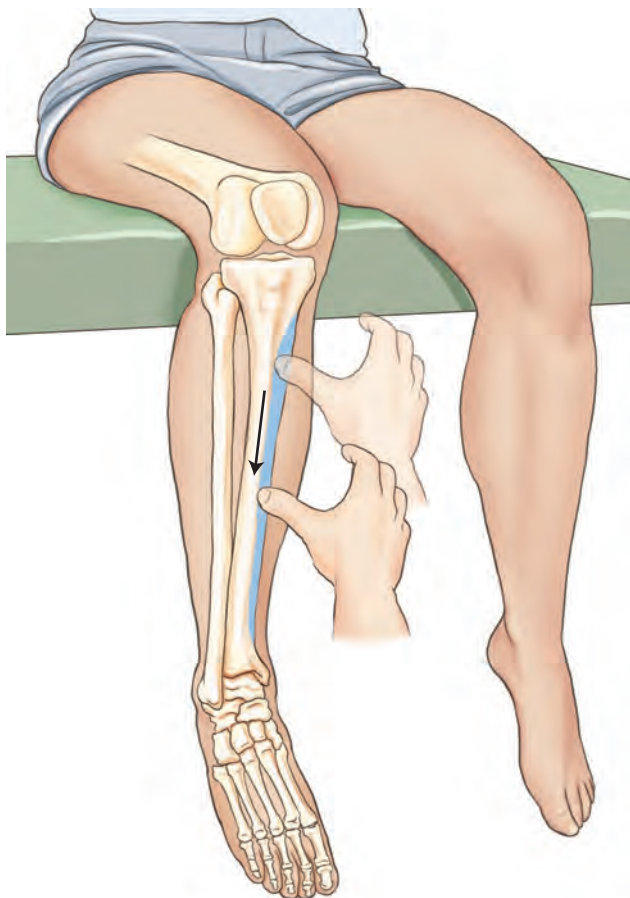
**Figure 9-21** Tête de la fibula. En continuant à palper le long du bord supérieur du condyle latéral du tibia, vous atteindrez la tête de la fibula. La **tête de la fibula** est le repère osseux le plus proximal de la fibula, situé du côté postérolatéral du genou, et elle peut être palpée en avant, latéralement et en arrière. Remarque : près de la tête de la fibula, le nerf fibulaire commun est superficiel ; aussi faut-il palper cette zone avec délicatesse.

**RAPPEL :** Les muscles biceps fémoral, long fibulaire, soléaire et long extenseur des orteils s'insèrent sur la tête de la fibula.



Vue antérolatérale

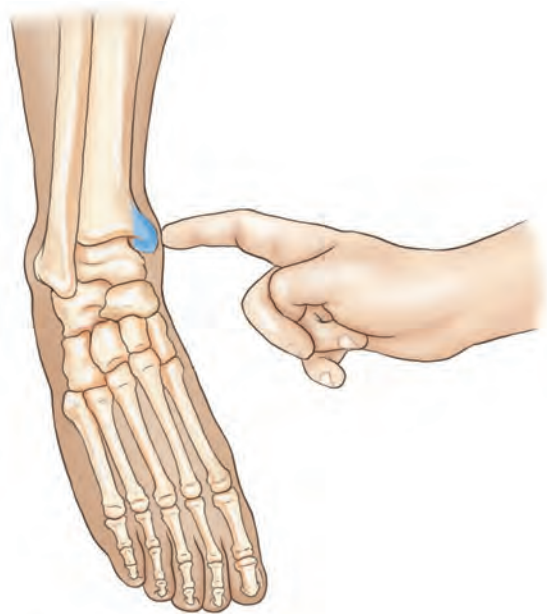
**Figure 9-22** Tubérosité tibiale. La **tubérosité tibiale** est un repère proéminent situé au centre de la partie proximale du bord antérieur du tibia, entre environ 2,5 et 5 cm sous le bord inférieur de la patella. Le muscle quadriceps s'insère sur la tubérosité tibiale.



Vue antérolatérale

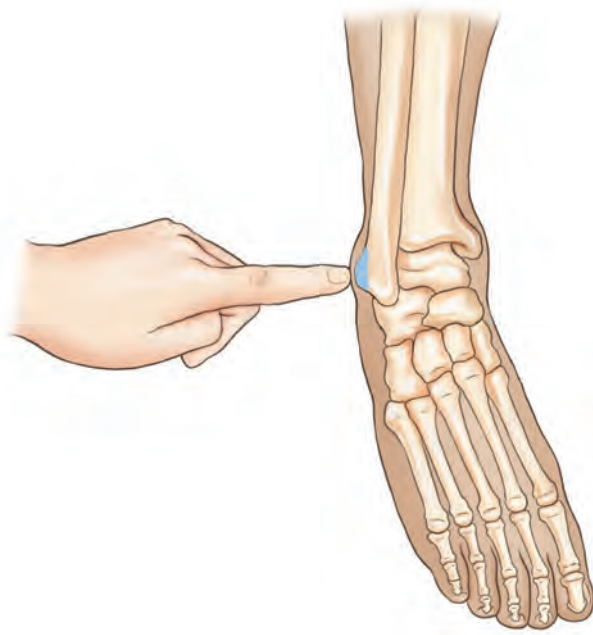
**Figure 9-23** Diaphyse tibiale. En partant de la tubérosité tibiale, la face antéromédiale de la **diaphyse tibiale**, sous-cutanée, est aisément palpable. Commencez en palpant la tubérosité tibiale et continuez à palper en caudal jusqu'à atteindre la malléole médiale à l'extrémité de la face antéromédiale de la diaphyse tibiale.

**RAPPEL :** Le muscle tibial antérieur, le groupe des muscles de la patte d'oie (sartorius, gracile, semi-tendineux) et le groupe des muscles du quadriceps s'insèrent sur la partie antérieure du tibia. Les muscles poplité, soléaire, tibial postérieur et long fléchisseur des orteils s'insèrent sur la partie postérieure de la diaphyse tibiale.



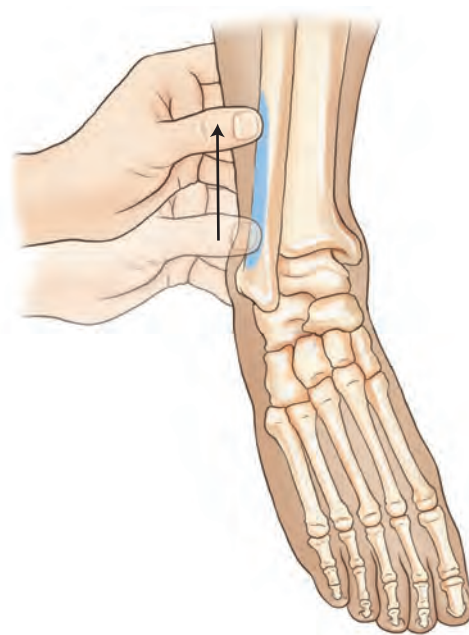
Vue antérolatérale

**Figure 9-24** Malléole médiale. La **malléole médiale du tibia** est le repère osseux très saillant de la région de la cheville, situé du côté médial. En palpant la face antéromédiale de la diaphyse tibiale, vous atteindrez la malléole médiale. Palpez la circonférence de ce gros repère osseux.



Vue antérolatérale

**Figure 9-25** Malléole latérale. La **malléole latérale de la fibula** est le repère osseux très proéminent, situé du côté latéral de la région de la cheville. La malléole latérale est l'extrémité distale renflée de la fibula. Notez que la malléole latérale de la fibula se trouve un peu plus en caudal que la malléole médiale du tibia.



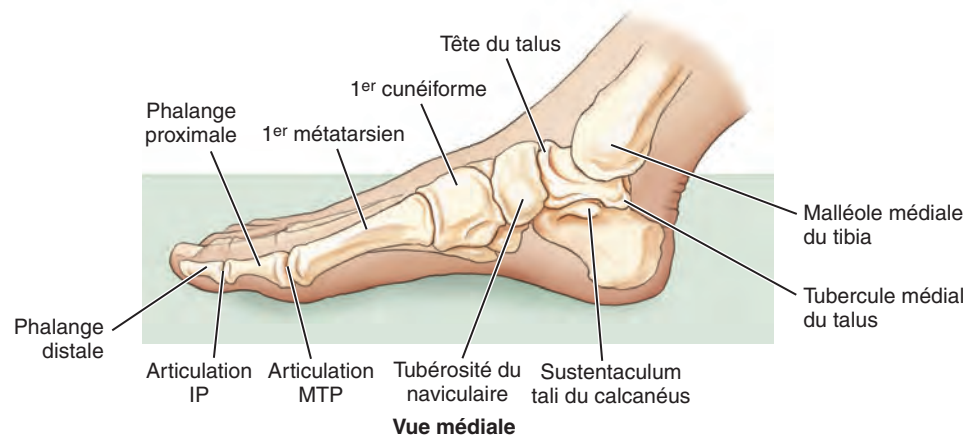
Vue antérolatérale

**Figure 9-26** Diaphyse fibulaire. La partie distale de la **diaphyse fibulaire** est palpable dans la portion distale de la jambe. Commencez la palpation de la diaphyse fibulaire à la malléole latérale et poursuivez la palpation de la face latérale de la fibula en proximal, jusqu'à ce que vous ne puissiez plus la sentir en profondeur sous la musculature qui la recouvre.

**RAPPEL :** Les muscles long et court fibulaires s'insèrent sur la face latérale de la diaphyse fibulaire. Les muscles long extenseur des orteils, long extenseur de l'hallux et troisième fibulaire s'insèrent sur la partie antérieure de la diaphyse fibulaire. Les muscles soléaire, tibial postérieur et long fléchisseur de l'hallux s'insèrent sur la face postérieure de la diaphyse fibulaire.

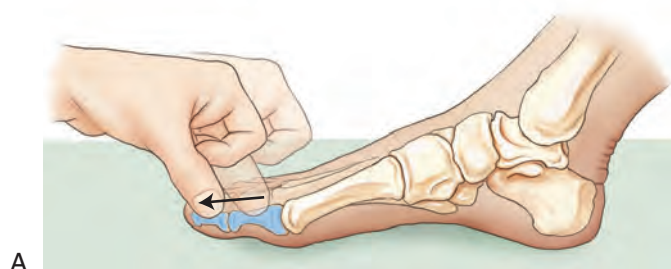
9

### Section 3 : Face médiale du pied

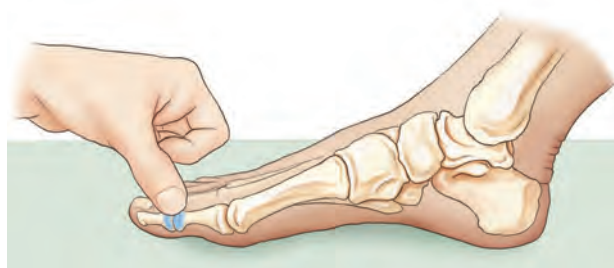

**Figure 9-27** Vue médiale du pied. IP : interphalangienne; MTP : métatarsophalangienne.





A

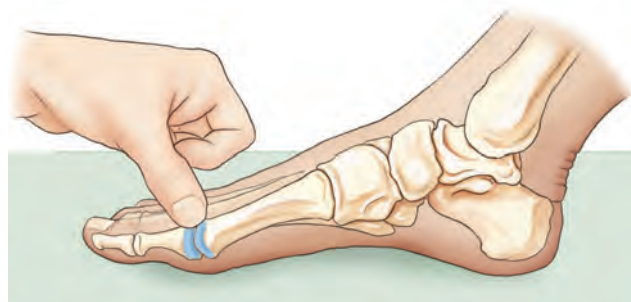

B

Vue médiale

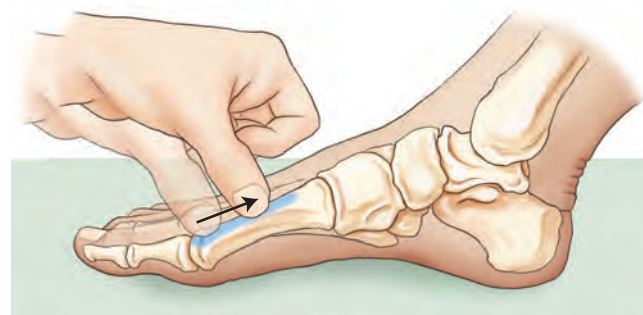
**Figure 9-28** Phalanges et articulation interphalangienne du gros orteil. Commencez en palpant le bord médial du pied en distal au niveau des phalanges proximale et distale du gros orteil (A). Entre elles, l'**articulation interphalangienne (IP)** peut également être palpée (B).

**RAPPEL :** Les muscles long extenseur de l'hallux et court extenseur de l'hallux s'insèrent sur la partie dorsale des phalanges du gros orteil. Les muscles long fléchisseur de l'hallux, court fléchisseur de l'hallux et abducteur de l'hallux s'insèrent du côté plantaire des phalanges du gros orteil.



Vue médiale

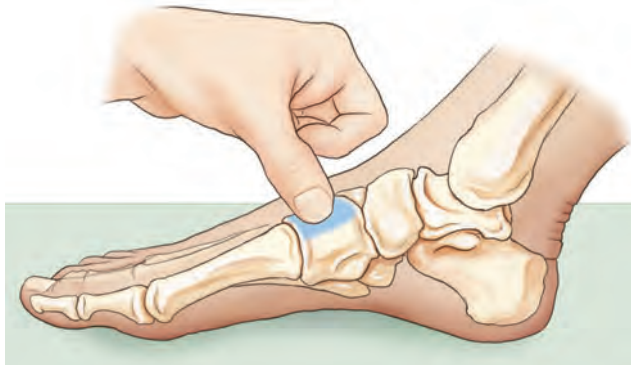
**Figure 9-29** Première articulation métatarsophalangienne. En partant de la phalange proximale du gros orteil, continuez à palper le long de la surface médiale du pied et vous sentirez l'interligne articulaire de la première **articulation métatarsophalangienne (MTP)**.



Vue médiale

**Figure 9-30** Premier métatarsien. Les faces dorsale et médiale du premier **métatarsien** sont sous-cutanées et aisément palpables. Comme pour les métacarpiens de la main, la tête distale et la base proximale renflées des métatarsiens sont palpables. (Remarque : la tête du premier métatarsien est palpable sur les côtés dorsal, médial et plantaire du pied.)

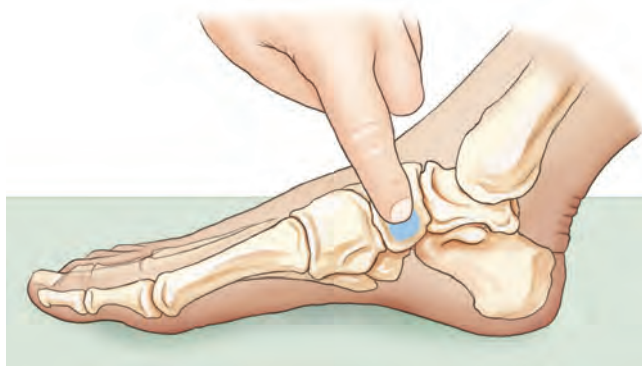**RAPPEL :** Les muscles tibial antérieur, long fibulaire et premier interosseux dorsal s'insèrent sur le premier métatarsien.



Vue médiale

**Figure 9-31** Premier cunéiforme. L'interligne entre le premier métatarsien et le premier cunéiforme est palpable juste en proximal par rapport à la base du premier métatarsien, sur les côtés médial et dorsal. Déplacez-vous juste en proximal de l'interligne articulaire et le **premier cunéiforme** devient palpable.

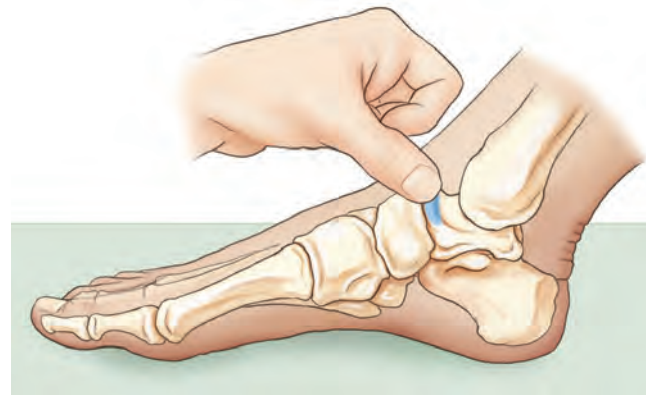
**RAPPEL :** Les muscles tibial antérieur, long fibulaire et tibial postérieur s'insèrent sur le premier cunéiforme.



Vue médiale

**Figure 9-32** Tubérosité du naviculaire. En continuant en proximal depuis le premier cunéiforme, la **tubérosité du naviculaire** est tout à fait saillante et palpable.

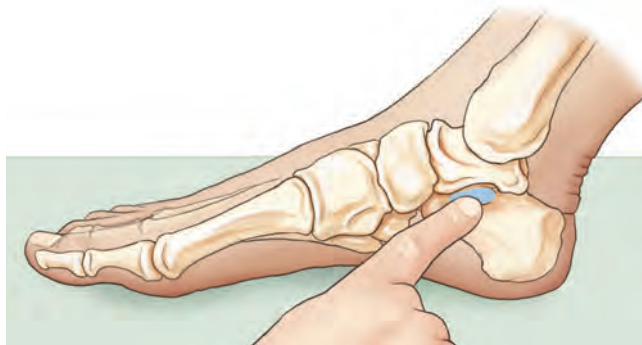**RAPPEL :** Le muscle tibial postérieur s'insère sur la tubérosité du naviculaire.



Vue médiale

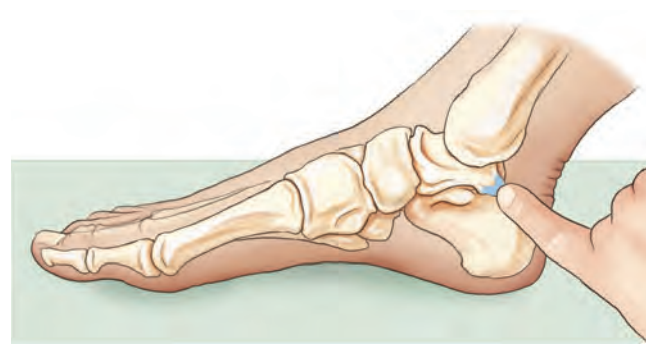**Figure 9-33** Tête du talus. La **tête du talus** se trouve immédiatement en arrière du naviculaire. C'est en faisant faire au patient une inversion et une éversion du pied que l'**articulation talonaviculaire** entre ces deux os est la plus évidente.

**RAPPEL :** Le talus est le seul os du tarse à ne pas avoir d'insertions musculaires.



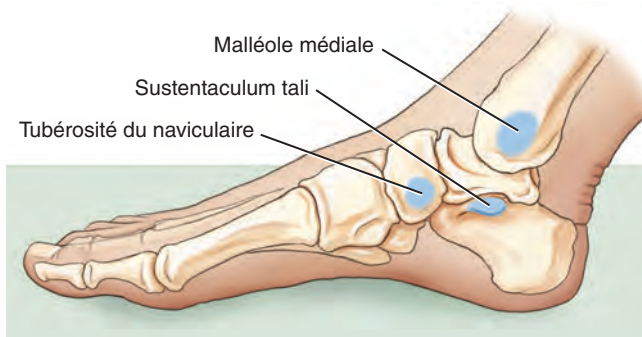
Vue médiale

**Figure 9-34** Sustentaculum tali du calcaneus. De la tubérosité du naviculaire (voir figure 9-32), déplacez votre doigt palpatoire d'environ 2,5 cm directement en arrière et le **sustentaculum tali du calcaneus** devrait être palpable (ou, en partant du talus, allez légèrement en arrière en direction plantaire). Le sustentaculum tali forme une étagère sur laquelle se tient le talus. L'interligne entre le sustentaculum tali et le talus au-dessus est souvent palpable. Comme point de repère, la malléole tibiale se trouve environ à 2,5 cm au-dessus (en proximal) du sustentaculum tali.



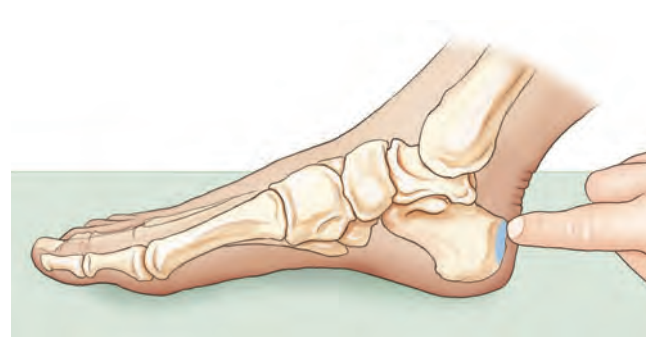Vue médiale

**Figure 9-35** Tubercule médial du talus. Légèrement en arrière du sustentaculum tali (en postérieur et en plantaire par rapport à la malléole médiale), on peut palper le **tubercule médial du talus**.



Vue médiale

**Figure 9-36** Repères les plus saillants de la face médiale du pied. Les trois repères les plus saillants de la face médiale du pied sont la malléole du tibia, le sustentaculum tali du calcaneus et la tubérosité du naviculaire.

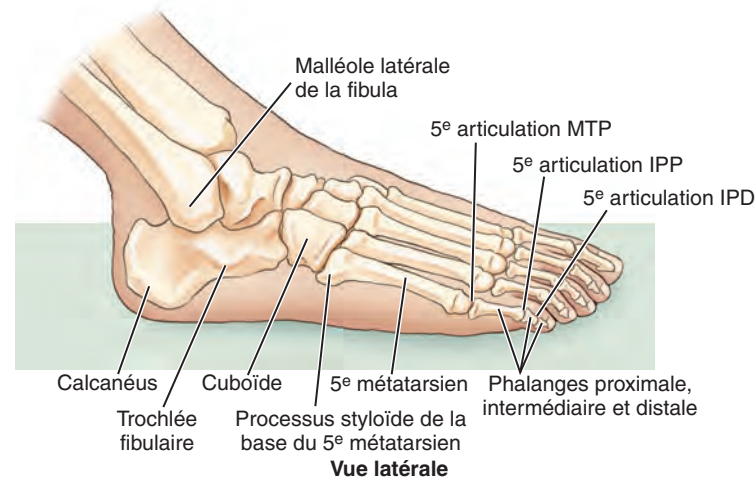


Vue médiale

**Figure 9-37** Face postérieure du calcaneus. La face postérieure du **calcaneus** est palpable en poursuivant la palpation le long du côté médial du pied jusqu'au côté postérieur.

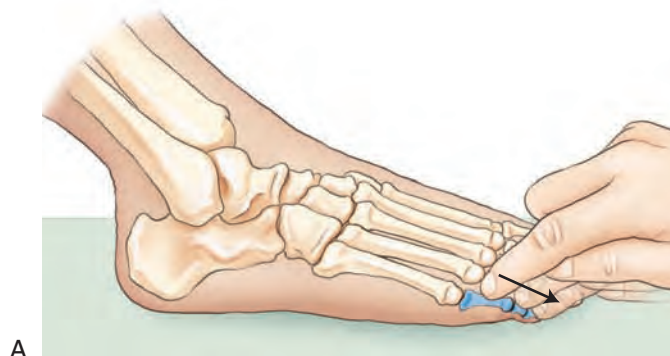**RAPPEL :** Les muscles gastrocnémien, soléaire et plantaire s'insèrent sur la face postérieure du calcaneus.

## Section 4 : Face latérale du pied

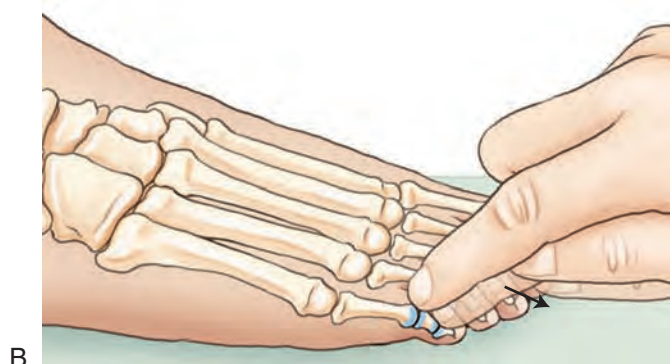

**Figure 9-38** Vue latérale du pied. IPD : interphalangienne distale; IPP : interphalangienne proximale; MTP, métatarsophalangienne.

9



A

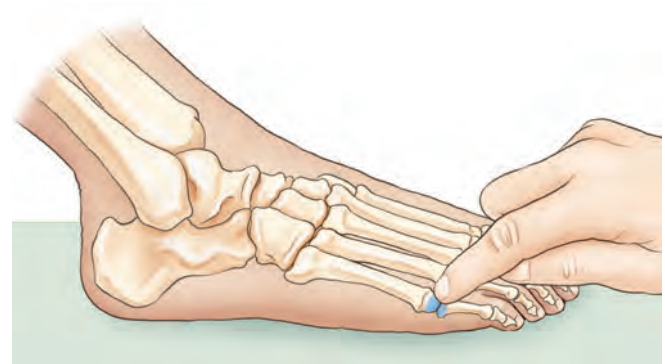


B

Vue latérale

**Figure 9-39** Phalanges et articulations interphalangiennes (IP) du petit orteil. Commencez en palpant le côté latéral du pied en distal, au niveau des phalanges proximale, intermédiaire et distale du petit orteil (A). Entre les phalanges, on peut également palper l'**articulation interphalangienne proximale (IPP)** et l'**articulation interphalangienne distale (IPD)** (B).

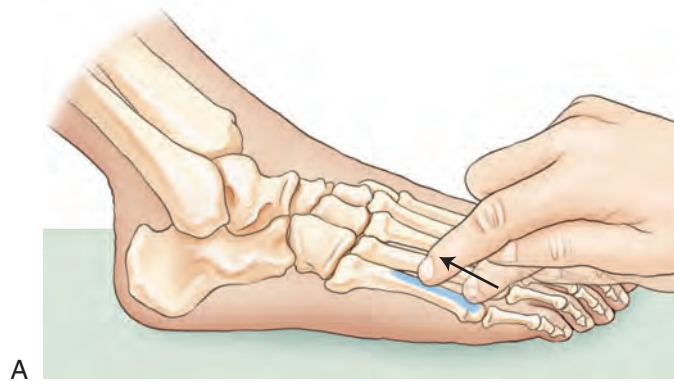
**RAPPEL :** Les muscles court extenseur des orteils et long extenseur des orteils s'insèrent sur la face dorsale des phalanges du petit orteil. Les muscles court fléchisseur des orteils, long fléchisseur des orteils, court fléchisseur du cinquième orteil, abducteur du cinquième orteil et troisième interosseux plantaire s'insèrent à la face plantaire des phalanges du petit orteil.



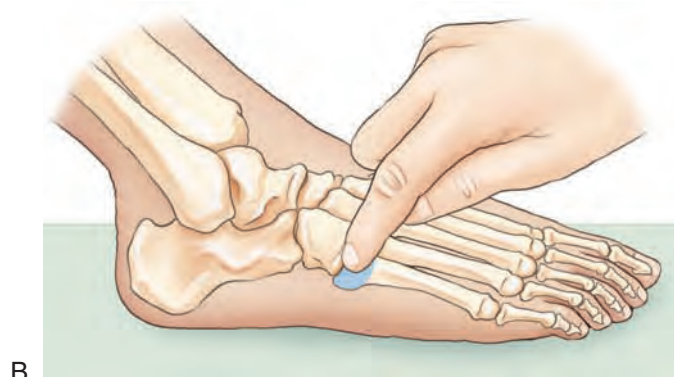Vue latérale

**Figure 9-40** Cinquième articulation métatarsophalangienne (MTP). En partant de la phalange proximale du petit orteil, continuez en proximal la palpation de la face latérale du pied et vous sentirez l'interligne articulaire de la cinquième articulation MTP. Remarque : la phalange proximale du petit orteil se prolonge un peu plus en proximal que les autres phalanges proximales du pied; par conséquent, la cinquième articulation MTP se trouve plus en proximal que les autres articulations MTP du pied.





A

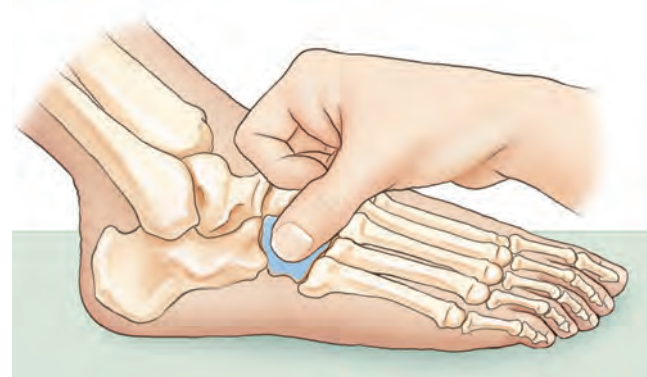


B

Vue latérale

**Figure 9-41** Cinquième métatarsien. Le cinquième métatarsien se trouve en proximal par rapport à la cinquième articulation métatarsophalangienne. Les faces dorsale et latérale du cinquième métatarsien sont faciles à palper. Palpez en partant de la tête distale et renflée jusqu'au milieu de la diaphyse du cinquième métatarsien (A). Poursuivez la palpation en proximal, jusqu'à ce que vous atteigniez la grosse base renflée (B). La base du cinquième métatarsien s'évase et est appelée le **processus styloïde du cinquième métatarsien**.

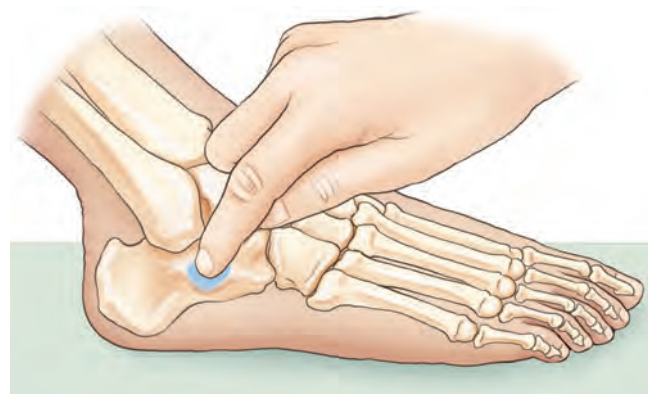**RAPPEL :** La face dorsale de la base du cinquième métatarsien est le site d'insertion des muscles court fibulaire et troisième fibulaire. Le muscle court fléchisseur du cinquième orteil s'insère sur la face plantaire de la base du cinquième métatarsien.



Vue latérale

**Figure 9-42** Cuboïde. Juste en proximal du cinquième métatarsien sur le côté latéral du pied, il y a une dépression dans laquelle se trouve le **cuboïde**. La dépression est créée par la combinaison de l'évasement de la base du cinquième métatarsien (le processus styloïde du cinquième métatarsien) et la forme concave du bord latéral du cuboïde. Palpez vers le médial avec une pression ferme dans cette dépression et vous pourrez sentir le cuboïde.

**RAPPEL :** Les muscles tibial postérieur et court fléchisseur de l'hallux s'insèrent sur la face plantaire du cuboïde. Le passage du tendon distal du long fibulaire, de la face dorsale vers la face plantaire du pied, crée une gouttière sur le bord latéral du cuboïde.

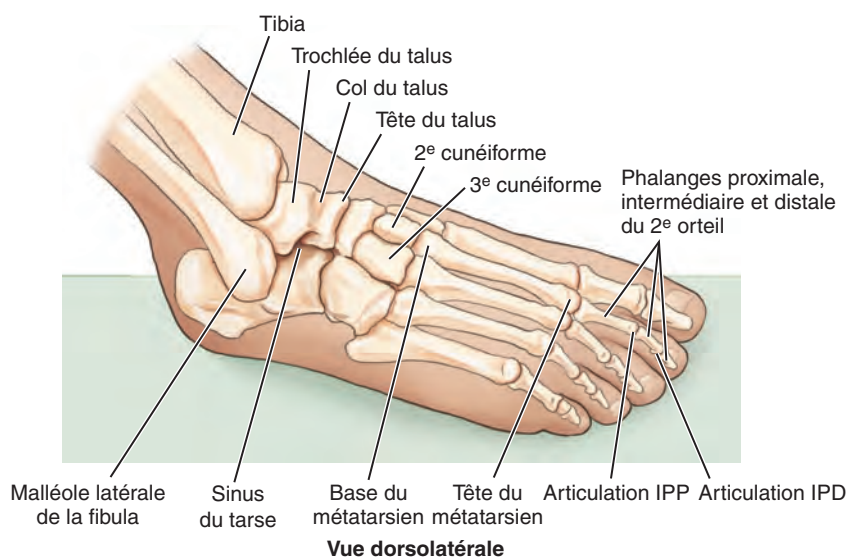


Vue latérale

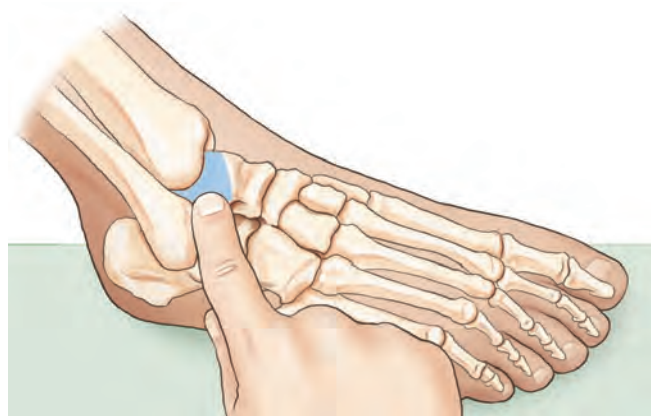**Figure 9-43** Face latérale du calcaneus. Depuis le cuboïde, continuez à palper en proximal sur la face latérale du pied, et la face latérale du calcaneus deviendra évidente. Elle est sous-cutanée et aisément palpable. La **trochlée fibulaire du calcaneus** est palpable en distal par rapport à la malléole latérale de la fibula.

**RAPPEL :** Les muscles court extenseur des orteils et court extenseur de l'hallux s'insèrent sur la face latérale du calcaneus. La trochlée fibulaire constitue un repère intéressant parce qu'elle sépare les tendons distaux des muscles long fibulaire et court fibulaire.

## Section 5 : Face dorsale du pied

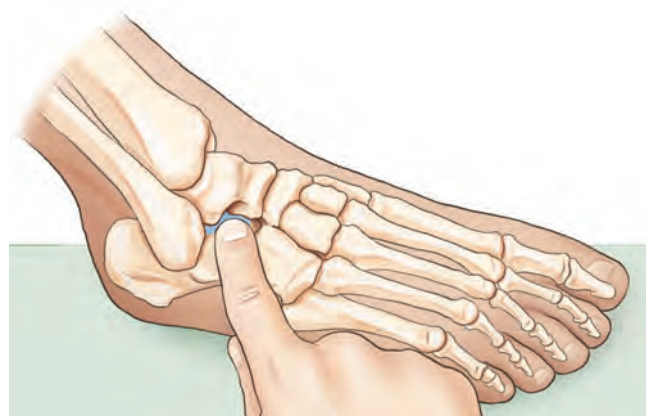

**Figure 9-44** Vue latérale de la face dorsale du pied. IPD : interphalangienne distale ; IPP : interphalangienne proximale.



**Vue dorsolatérale**

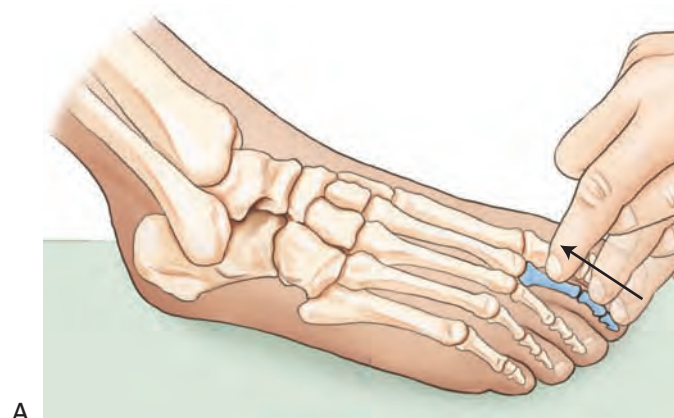**Figure 9-45** Partie antérieure du talus. La partie antérieure du talus, en particulier du côté latéral, peut être palpée en distal par rapport au tibia. La partie antérieure de la **trochlée du talus** est relativement facile à palper, directement en médial par rapport à l'extrémité distale de la malléole de la fibula. Une grande partie du segment antérieur du talus devient palpable quand le pied du patient est mobilisé passivement en inversion et flexion plantaire.



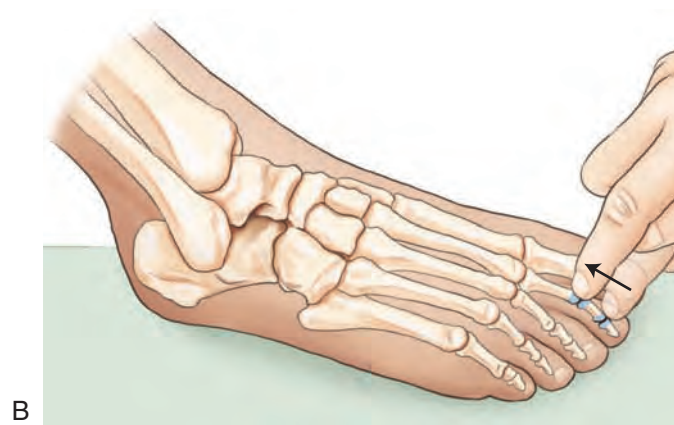**Vue dorsolatérale**

**Figure 9-46** Sinus du tarse. Si vous palpez directement en distal et antéromédial par rapport à la malléole latérale de la fibula, vous sentirez une dépression. Cette dépression correspond au **sinus du tarse**, qui est l'espace qui mène à la cavité de l'**articulation subtalaire**, entre le talus et le calcaneus. Pour mieux sentir le sinus du tarse, dirigez votre pression palpatoire en médial et inférieur.

**RAPPEL :** Les muscles court extenseur des orteils et court extenseur de l'hallux recouvrent le sinus du tarse.



A

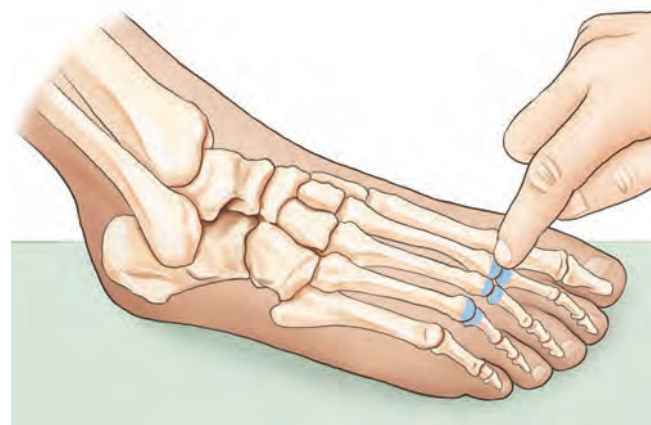

B

Vue dorsolatérale

**Figure 9-47** Phalanges des orteils deux à quatre. Les **phalanges** et les métatarsiens des orteils deux à quatre sont facilement palpables sur le dos du pied. Démarrez en distal et palpez la **phalange distale**, la **phalange intermédiaire** et la **phalange proximale** de chaque orteil (**A**), ainsi que les interlignes articulaires entre ces phalanges, les articulations interphalangienne proximale (IPP) et interphalangienne distale (IPD) (**B**).

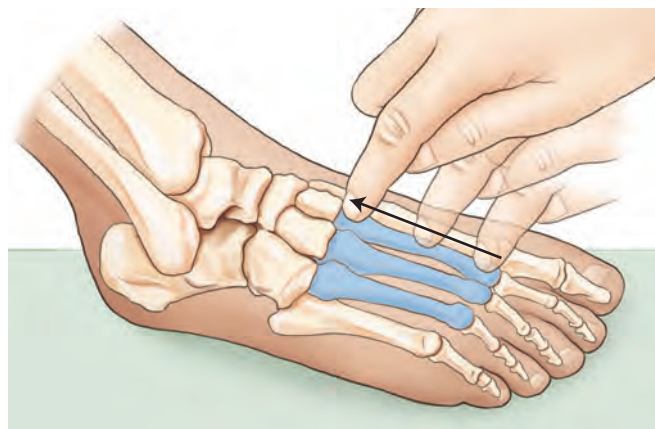
**RAPPEL :** Les muscles court extenseur des orteils, long extenseur des orteils et interosseux dorsaux du pied s'insèrent sur la face dorsale des phalanges des orteils deux à quatre. Les muscles court fléchisseur des orteils, long fléchisseur des orteils, premier et deuxième interosseux plantaires s'insèrent sur la face plantaire des phalanges des orteils deux à quatre.



Vue dorsolatérale

**Figure 9-48** Articulations métatarsophalangiennes (MTP) des orteils deux à quatre. Depuis la phalange proximale de chaque orteil de deux à quatre, continuez à palper la face dorsale du pied en proximal et vous sentirez l'interligne articulaire des MTP entre la phalange proximale et le métatarsien de chacun de ces orteils.

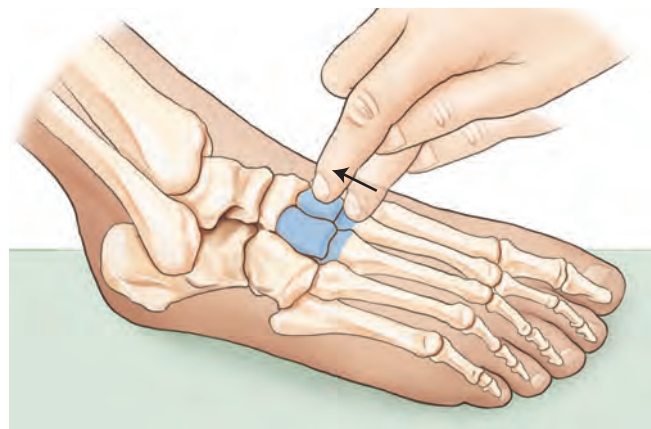




Vue dorsolatérale

**Figure 9-49** Métatarsiens des orteils deux à quatre. En proximal depuis l'interligne articulaire métatarsophalangien de chaque orteil, on peut palper le métatarsien. La **tête métatarsienne**, distale et renflée, la diaphyse et la **base métatarsienne**, proximale et renflée, sont toutes sous-cutanées et aisément palpables.

**RAPPEL :** Les muscles interosseux dorsaux du pied, les interosseux plantaires, l'adducteur de l'hallux et le tibial postérieur s'insèrent sur les métatarsiens des orteils deux à quatre.

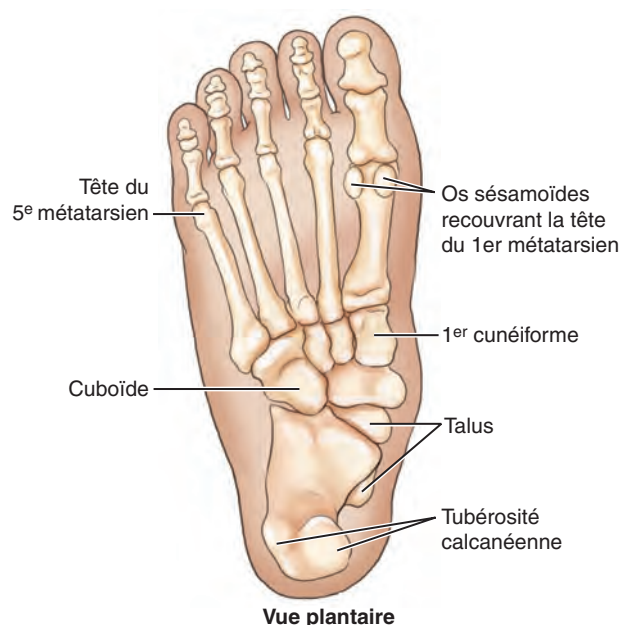

Vue dorsolatérale

**Figure 9-50** Deuxième et troisième cunéiformes. Le deuxième et le troisième cunéiformes peuvent être palpés à la face dorsale du pied. Le **deuxième cunéiforme** est directement proximal par rapport au deuxième métatarsien. Le **troisième cunéiforme** est directement proximal par rapport au troisième métatarsien. En partant de la base des deuxième et troisième métatarsiens, palpez directement en proximal et vous sentirez l'interligne de l'**articulation tarsométatarsienne**, entre le métatarsien et le cunéiforme. Proximal par rapport à l'interligne articulaire, le cunéiforme lui-même est palpable.

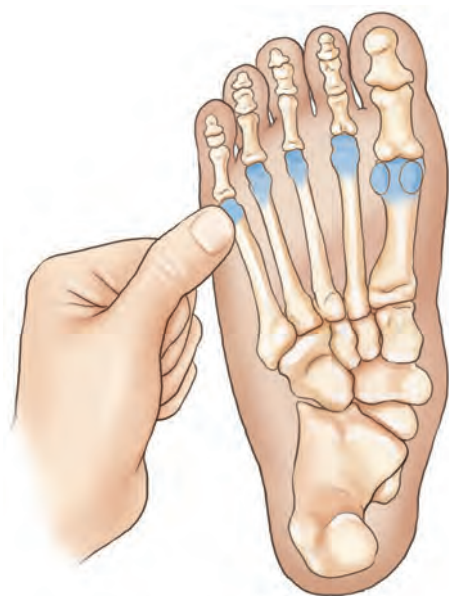**RAPPEL :** Le muscle tibial postérieur s'insère sur la face plantaire des deuxième et troisième cunéiformes.

## Section 6 : Face plantaire du pied



Vue plantaire

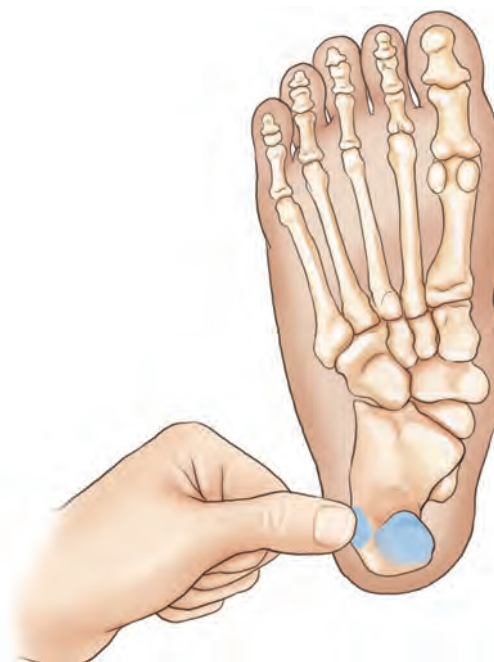Figure 9-51 Vue plantaire du pied.



Vue plantaire

**Figure 9-52** Têtes métatarsiennes des orteils un à cinq. Les têtes des cinq métatarsiens sont toutes palpables à la face plantaire du pied. Même si les cinq métatarsiens sont tous palpables, les têtes du premier et du cinquième métatarsiens sont les plus saillantes. Commencez par palper la tête du cinquième métatarsien et continuez en médial, en palpant chacune des quatre autres têtes métatarsiennes. Deux petits **os sésamoïdes** recouvrent la face plantaire de la tête du premier métatarsien. Quand on palpe la tête du premier métatarsien du côté plantaire, ce sont en réalité les deux sésamoïdes que l'on sent.

**RAPPEL :** Le court fléchisseur de l'hallux s'insère sur les os sésamoïdes qui recouvrent la tête du premier métatarsien.



Vue plantaire

**Figure 9-53** Tubérosité calcanéenne. La **tubérosité calcanéenne** peut souvent être palpée à la face plantaire du pied. Le pied du patient étant détendu, palpez avec une pression ferme de part et d'autre de la ligne médiane de la face plantaire du calcaneus. La partie médiale de la tubérosité calcanéenne est souvent plus proéminente que sa partie latérale.

**RAPPEL :** Les muscles abducteur de l'hallux, abducteur du cinquième orteil et court fléchisseur des orteils s'insèrent sur la tubérosité calcanéenne à la face plantaire du calcaneus. Les muscles carré plantaire et tibial postérieur s'insèrent aussi à la face plantaire du calcaneus (mais pas sur la tubérosité calcanéenne).

## Section 7 : Ligaments du membre inférieur

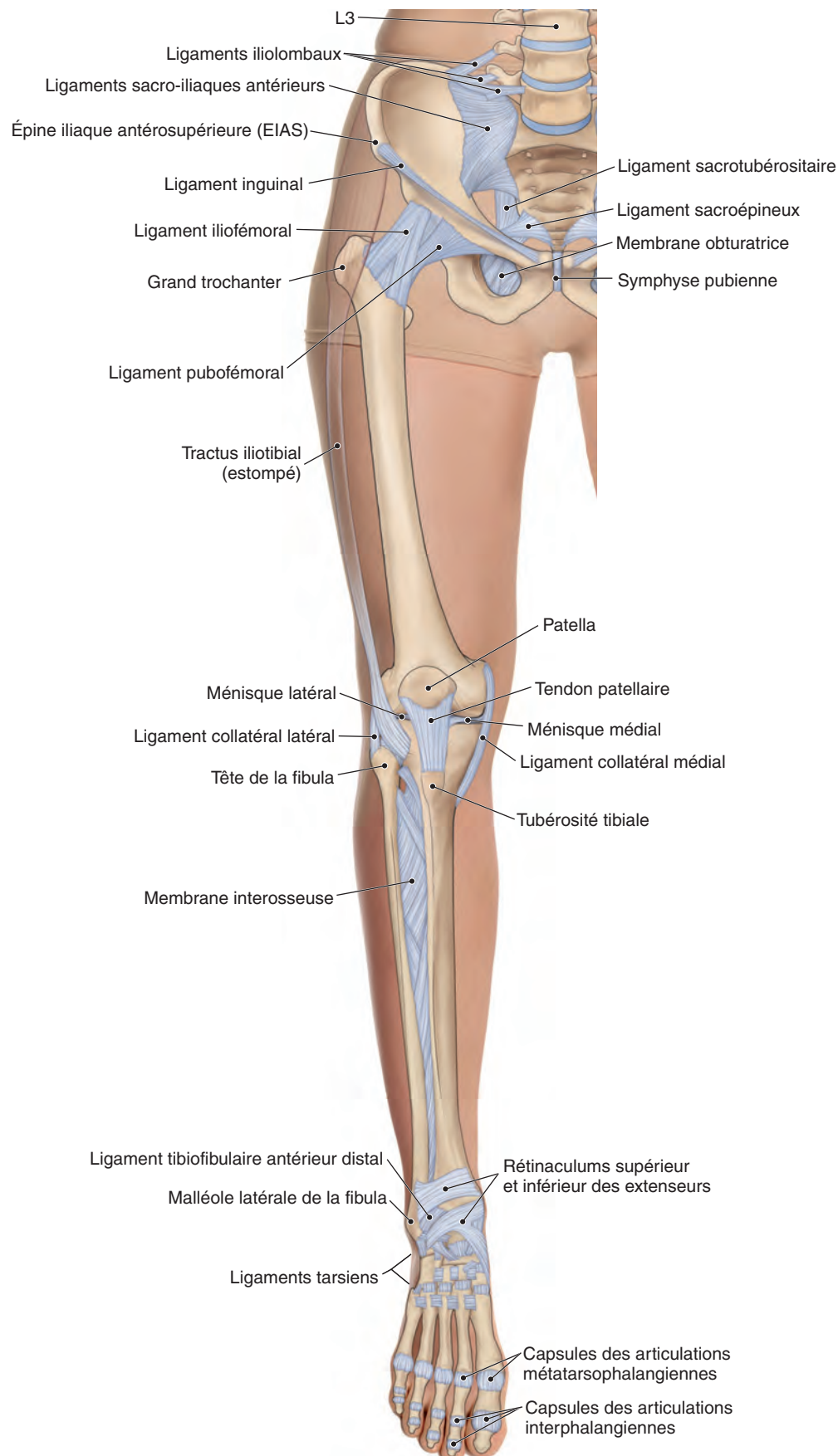
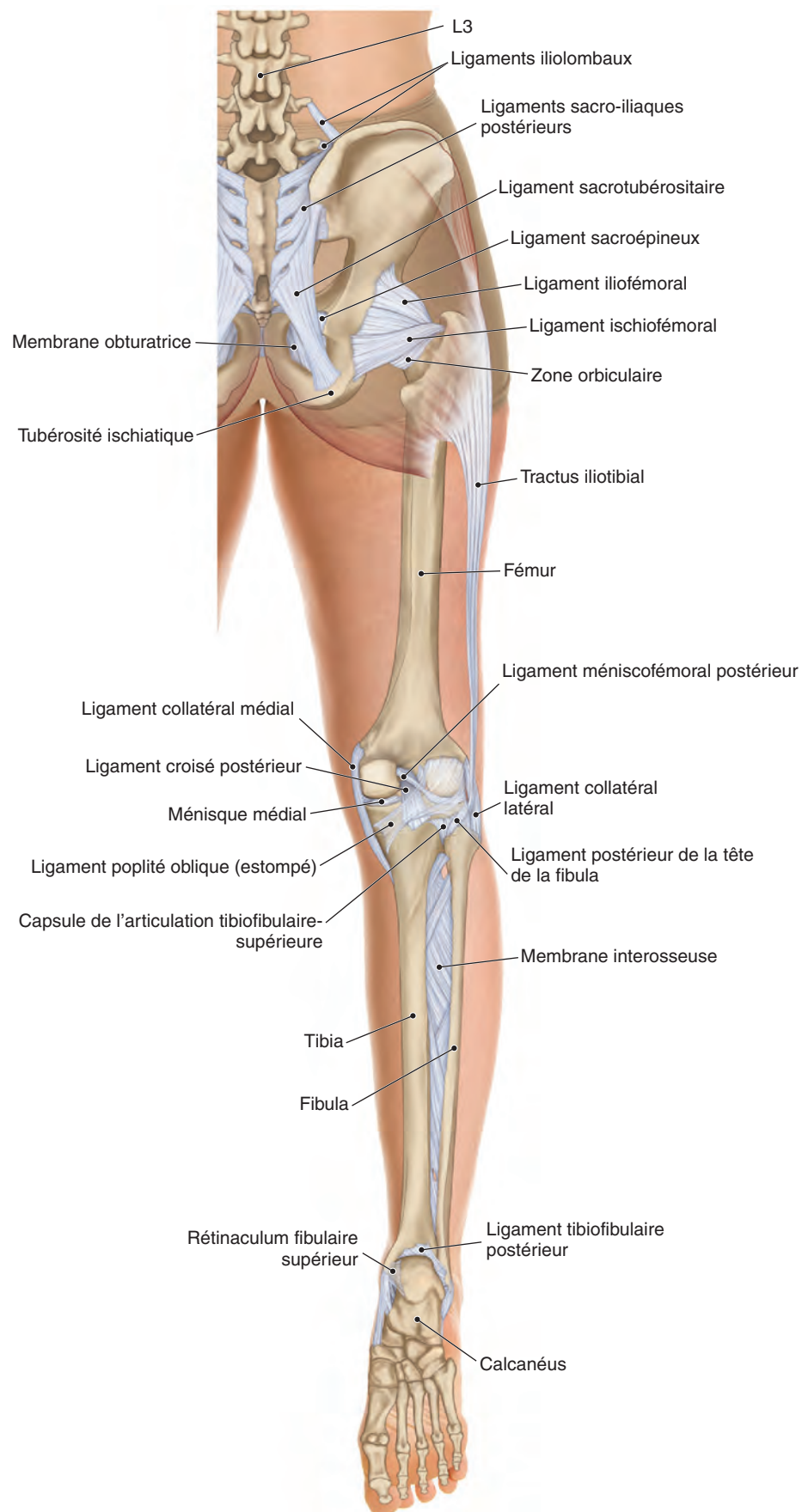
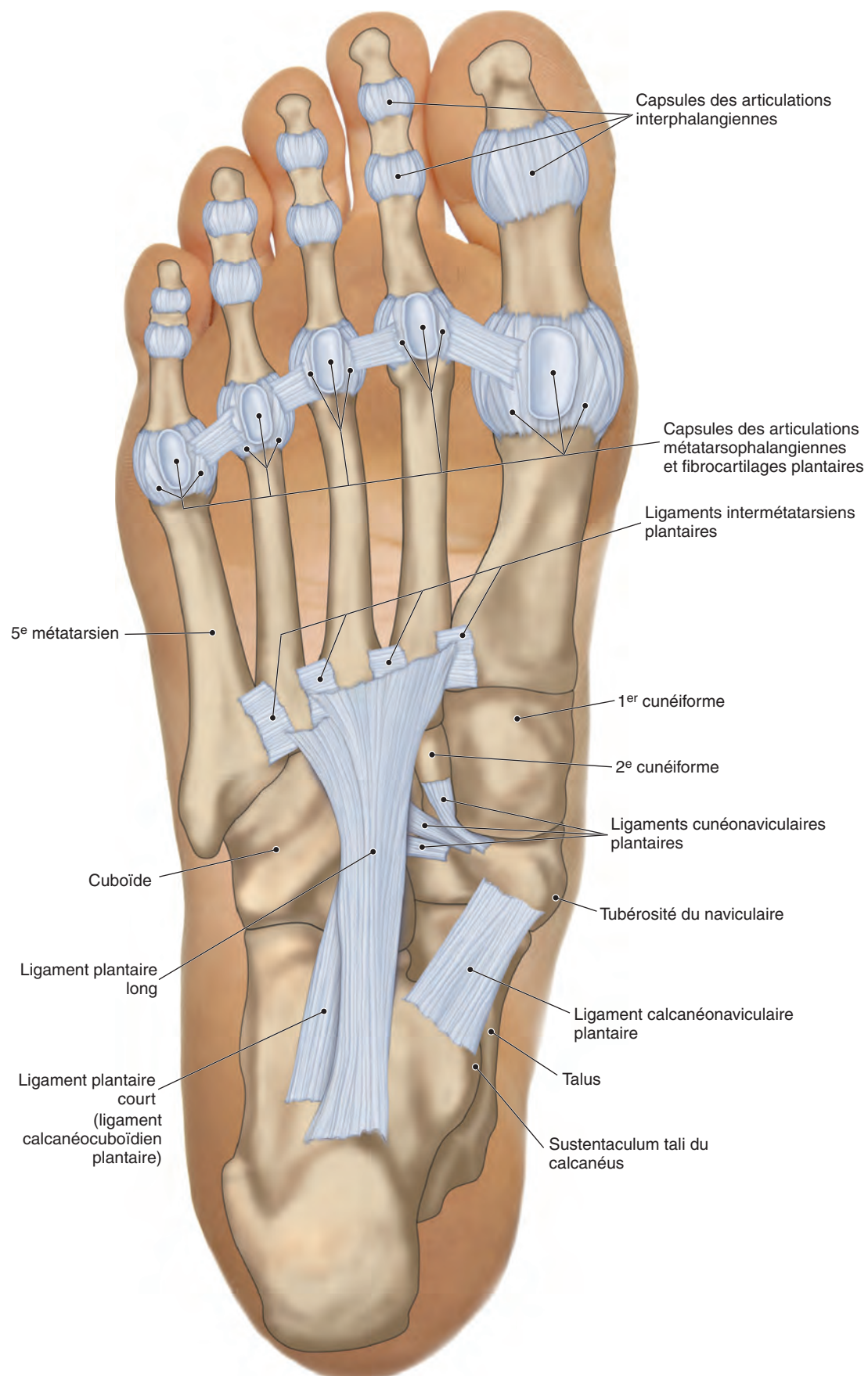


Figure 9-54 Vue antérieure des ligaments du membre inférieur droit.





**Figure 9-55** Vue postérieure des ligaments du membre inférieur droit.



**Figure 9-56** Vue plantaire des ligaments du pied droit.

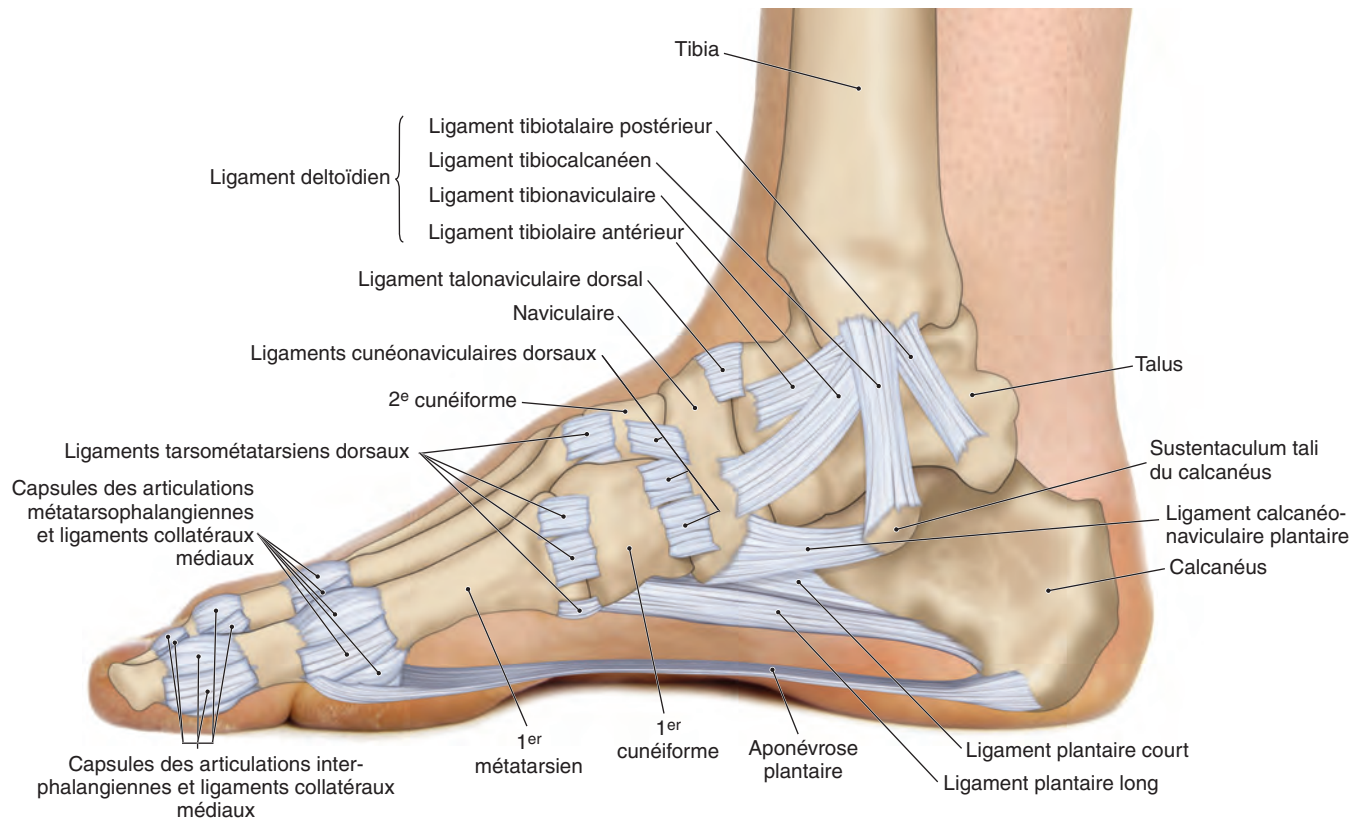


Figure 9-57 Vue médiale des ligaments du pied droit.

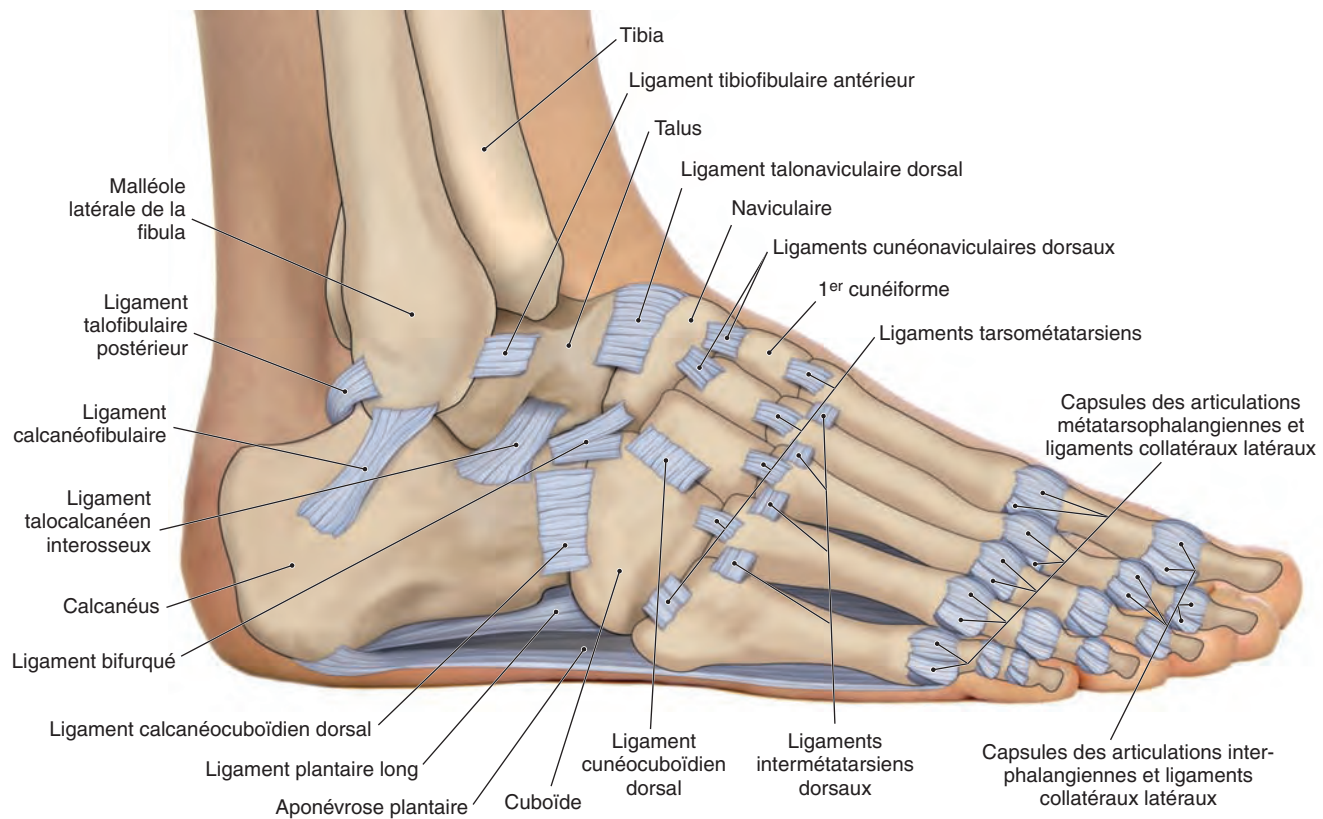


Figure 9-58 Vue latérale des ligaments du pied droit.



## Chapitre 10

# Région n° 1—Palpation des muscles de la ceinture scapulaire

### Présentation

Ce chapitre est une revue palpatoire des muscles de la ceinture scapulaire. Cette revue commence avec les muscles de la face postérieure et se poursuit avec les muscles de la face antérieure. La palpation des muscles de la face postérieure de la ceinture scapulaire est montrée en procubitus et la palpation des muscles de la face antérieure de la ceinture scapulaire est montrée en décubitus. Des positions alternatives de palpation sont également décrites. Les muscles ou groupes musculaires les plus importants de la région sont présentés séparément et vous trouverez aussi quelques extensions vers d'autres muscles de la région. Des informations sur les points gâchettes et les étirements sont proposés pour chaque muscle traité dans ce chapitre. Le chapitre se termine par un *récapitulatif essentiel et approfondi* expliquant la palpation séquentielle de tous les muscles du chapitre.

### Plan du chapitre

Trapèze, 142	Deltoïde antérieur, 163
Rhomboïdes, 146	Subscapulaire, 165
Extension au dentelé postérosupérieur, 148	Dentelé antérieur, 169
Élévateur de la scapula, 149	Grand pectoral, 172
Deltoïde postérieur, 152	Petit pectoral, 175
Infraépineux et petit rond, 154	Subclavier, 177
Grand rond, 158	Récapitulatif essentiel et approfondi : muscles
Excursion au grand dorsal, 159	de la ceinture scapulaire, 179
Supraépineux, 160	

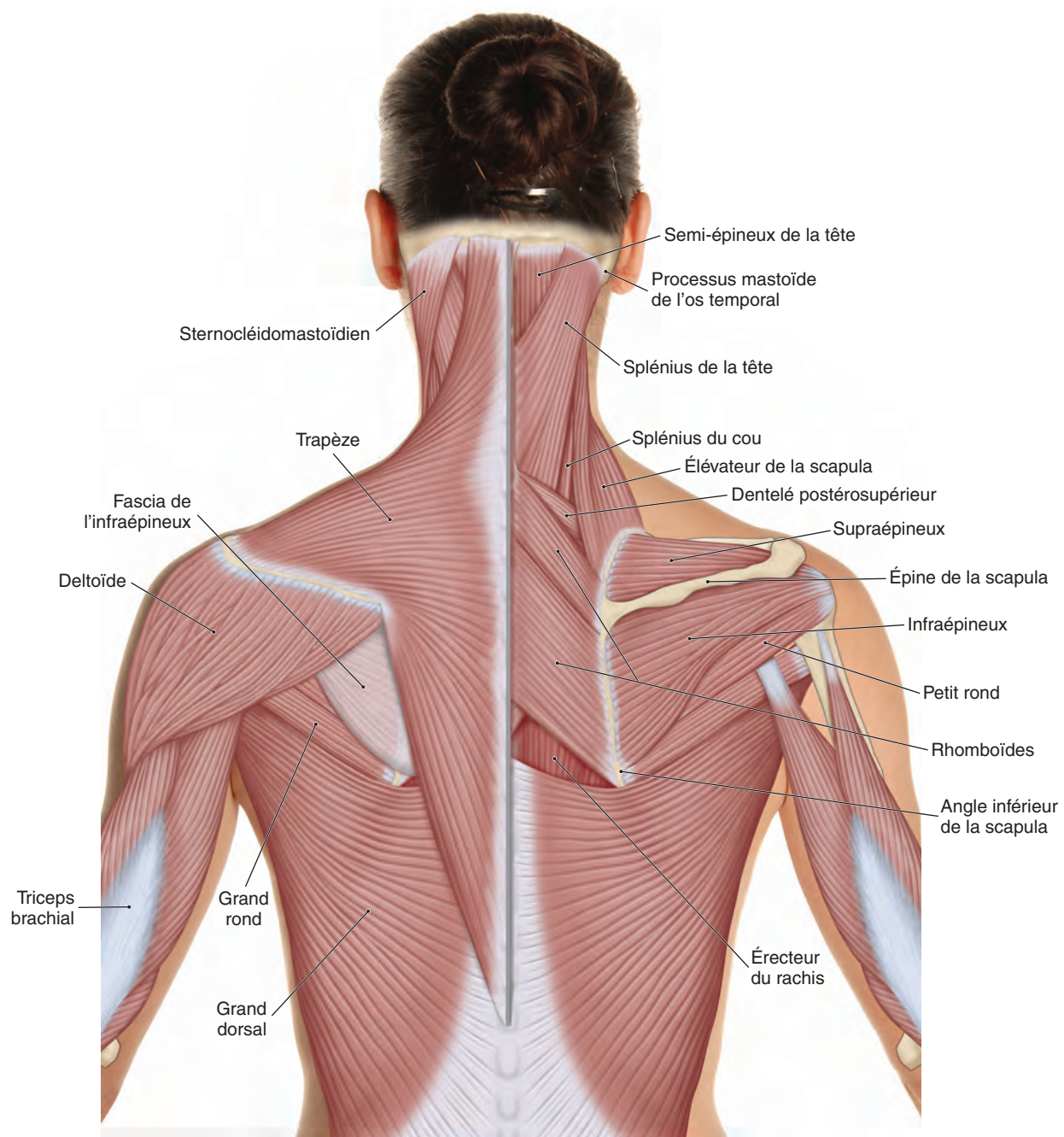
### Objectifs du chapitre

*Après avoir terminé ce chapitre, l'étudiant doit être capable, pour chaque muscle traité dans ce chapitre, de réaliser les éléments suivants.*

1. Énoncer les insertions.
2. Énoncer les actions.
3. Décrire la position de départ pour la palpation.
4. Décrire et expliquer l'objectif de chaque étape palpatoire.
5. Palper chaque muscle.
6. Donner la « clé palpatoire ».
7. Décrire les positions alternatives de palpation.
8. Indiquer l'emplacement des points gâchettes les plus courants.
9. Décrire les zones de projection des points gâchettes.
10. Énoncer les facteurs les plus courants qui induisent et/ou perpétuent les points gâchettes.
11. Énoncer les symptômes les plus couramment provoqués par les points gâchettes.
12. Décrire et réaliser un étirement.

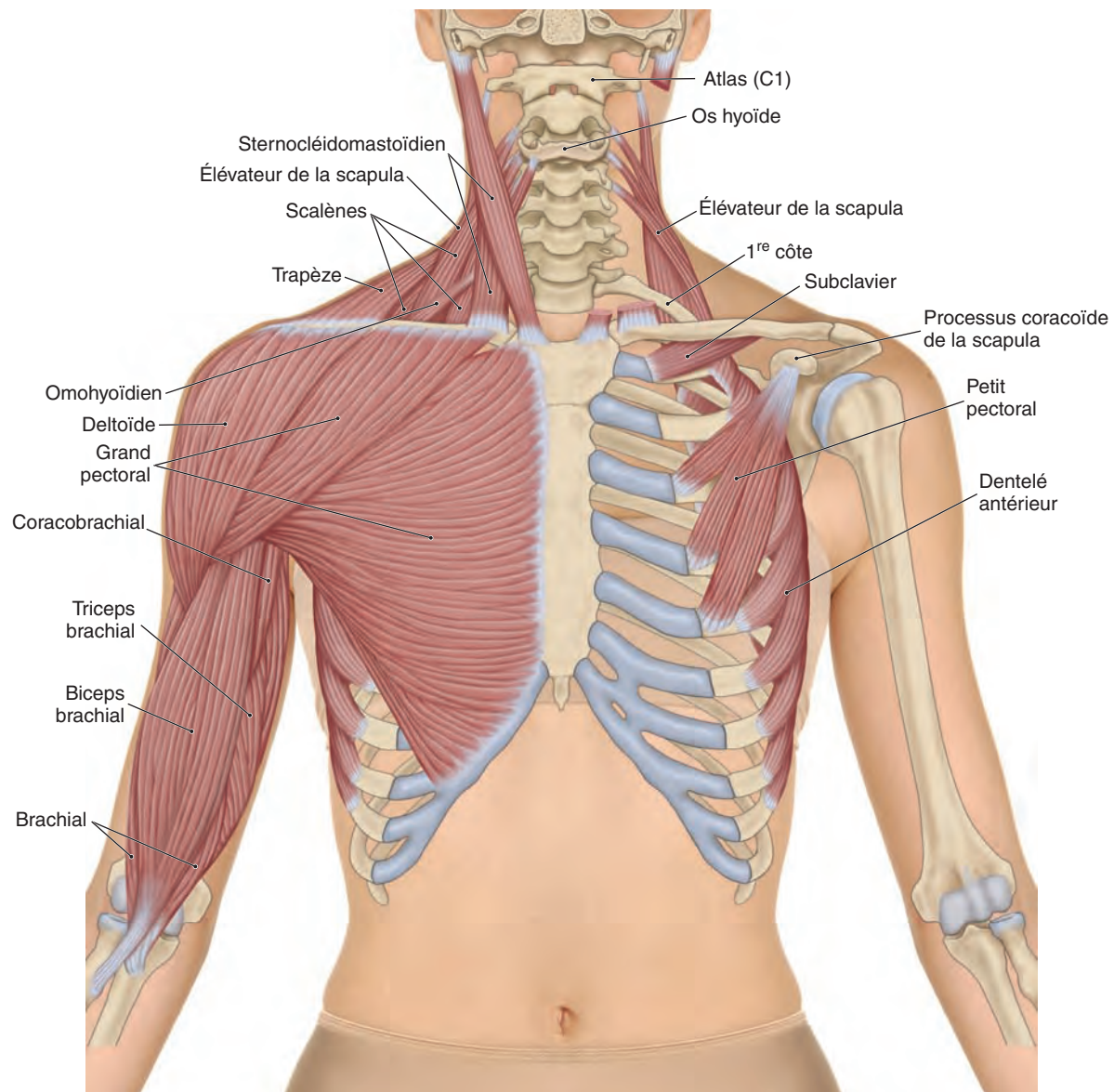


*Des démonstrations vidéo de la palpation des muscles de ce chapitre sont présentées dans le chapitre 10 sur le DVD 1.*



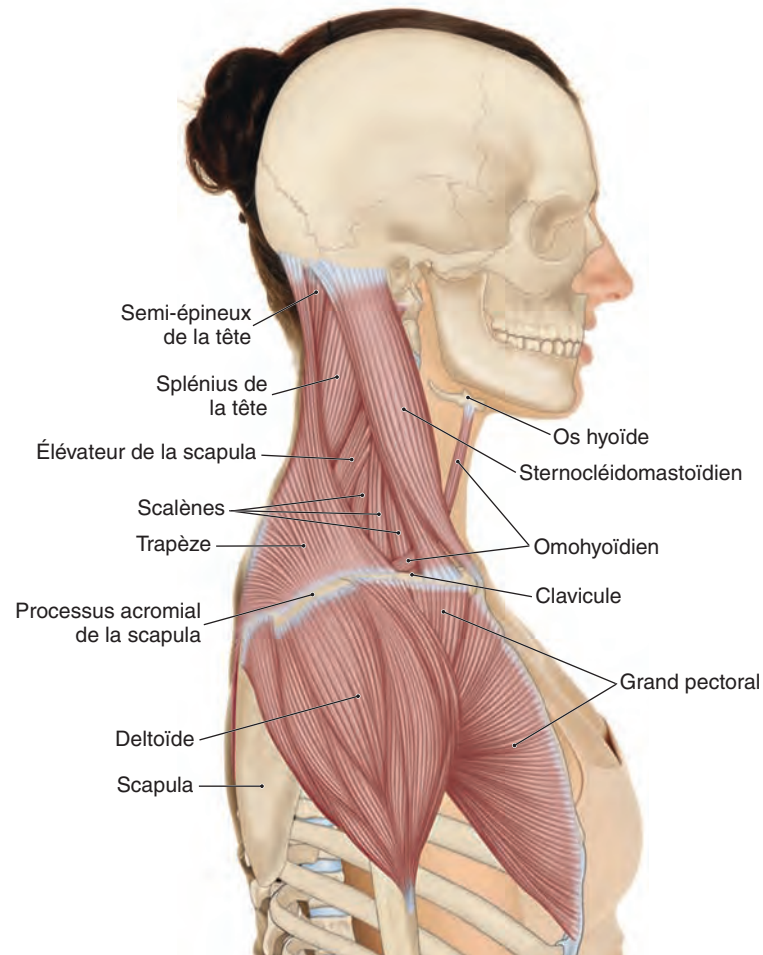
**Figure 10-1** Vue postérieure de la ceinture scapulaire. Le côté gauche est superficiel. Le côté droit est profond (les muscles deltoïde, trapèze, sternocléidomastoïdien et le fascia infraépineux ont été enlevés).



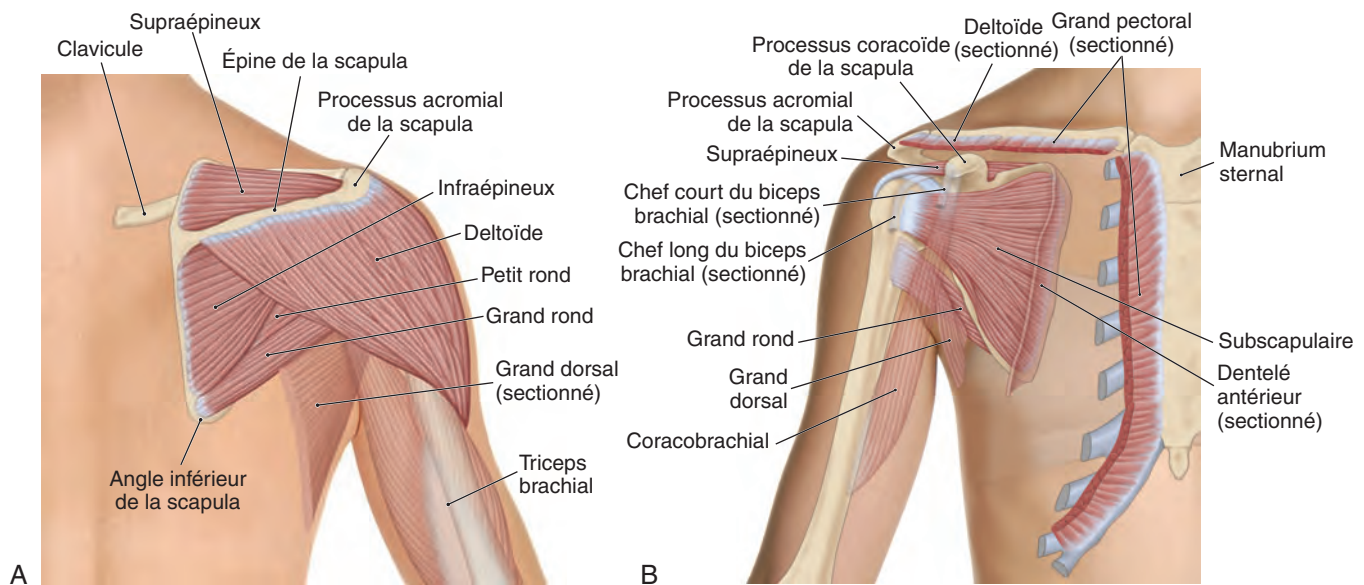


**Figure 10-2** Vue antérieure de la ceinture scapulaire. Le côté droit est superficiel. Le côté gauche est profond (les muscles deltoïde, grand pectoral, trapèze, scalènes, omohyoïdien et les muscles du bras ont été enlevés; le sternocléidomastoïdien a été sectionné).

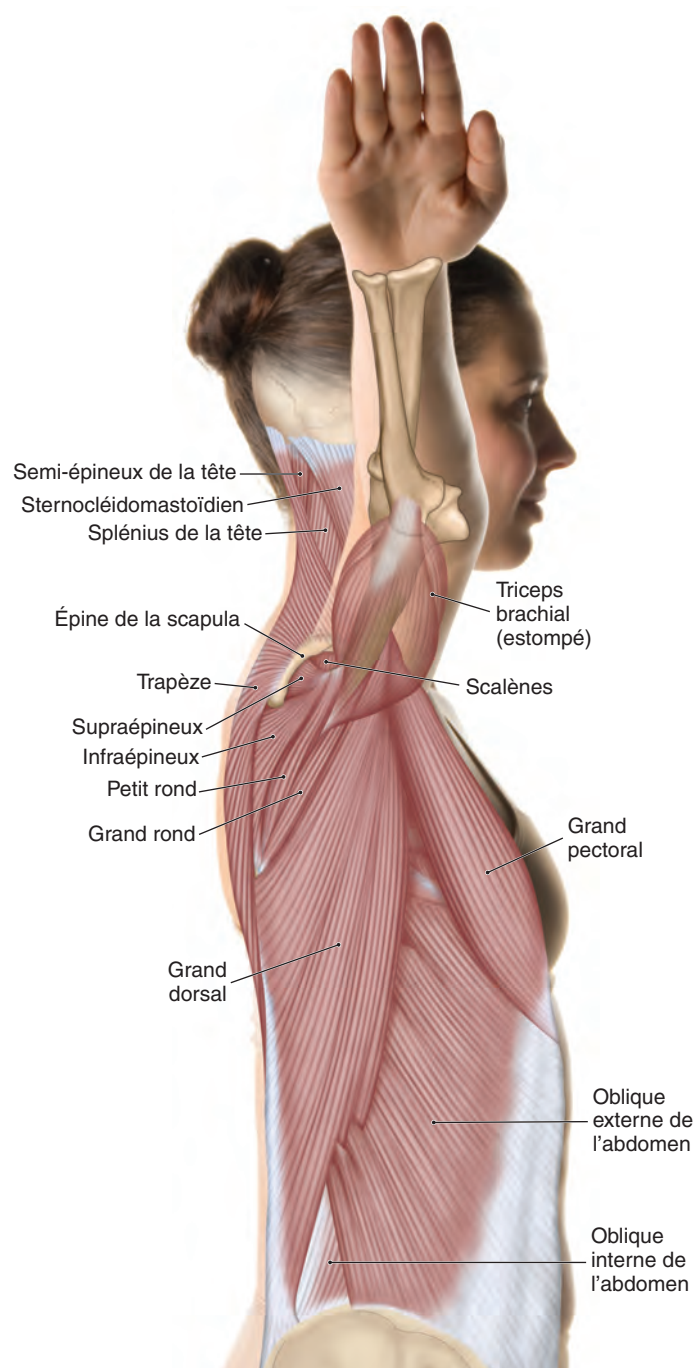




**Figure 10-3** Vue latérale droite de la ceinture scapulaire et de la région du cou.



**Figure 10-4** Vues de la région de la ceinture scapulaire droite. **A** est une vue postérieure. **B** est une vue antérieure; la majorité du deltoïde et du grand pectoral a été sectionnée et enlevée.



**Figure 10-5** Vue latérale droite de la région de la ceinture scapulaire et du tronc.

## TRAPÈZE—PROCUBITUS

10-1

## ❑ INSERTIONS :

- o Des protubérance occipitale externe, 1/3 médial de la ligne nucale supérieure, ligament nuchal et processus épineux de C7 à T12, aux 1/3 latéral de la clavicule, processus acromial et épine de la scapula.

## ❑ ACTIONS :

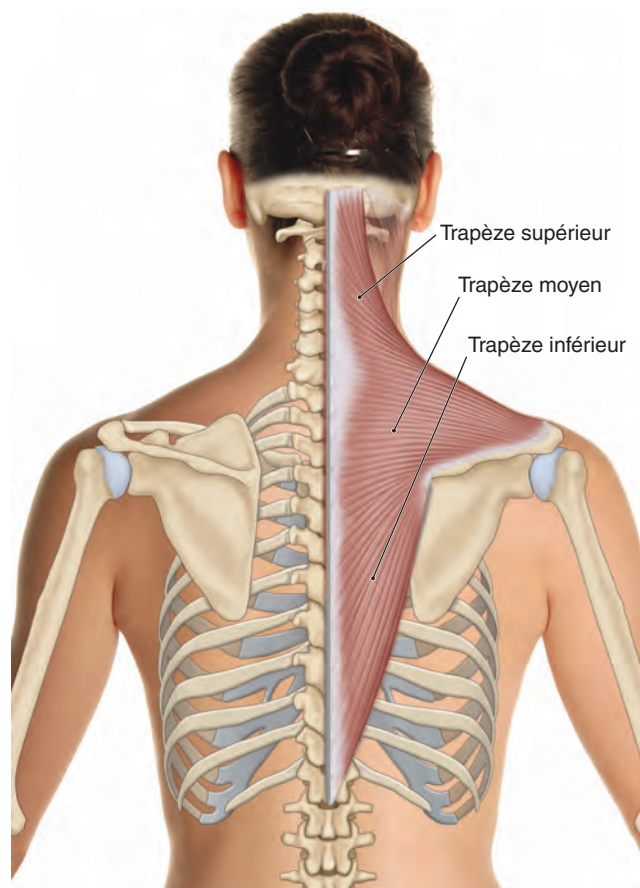
- o Trapèze supérieur : élévation, adduction et sonnette latérale de la scapula dans l'articulation scapulothoracique; extension, inclinaison et rotation controlatérale de la tête et du cou dans les articulations vertébrales
- o Trapèze moyen : adduction de la scapula dans l'articulation scapulothoracique
- o Trapèze inférieur : abaissement, adduction et sonnette latérale de la scapula dans l'articulation scapulothoracique

**Position de départ (figure 10-7) :**

- o Patient en procubitus, bras reposant sur la table le long du corps
- o Thérapeute debout à côté du patient
- o Main palpatoire placée juste en latéral de la partie basse du rachis thoracique (sur le trapèze inférieur)

**Étapes palpatoires :**

1. Demander au patient de faire une abduction d'épaule de 90°, coude tendu, et de faire une légère adduction de la scapula dans l'articulation scapulothoracique, en serrant l'omoplate vers le rachis (figure 10-8). Ajouter une résistance faible à l'abduction du bras du patient avec votre deuxième main est susceptible d'aider.
2. Palper le trapèze inférieur. Pour repérer le bord latéral, palper perpendiculairement à lui (figure 10-9, A). Une fois repéré, palper le trapèze inférieur dans son entier.
3. Répéter cette manœuvre pour le trapèze moyen, entre la scapula et le rachis. Faire une pression glissée palpatoire perpendiculairement à la direction des fibres (c'est-à-dire verticalement) (figure 10-9, B).
4. Répéter cette manœuvre pour le trapèze supérieur.
5. Pour activer davantage le trapèze supérieur, demander au patient de faire une légère extension de la tête et du cou

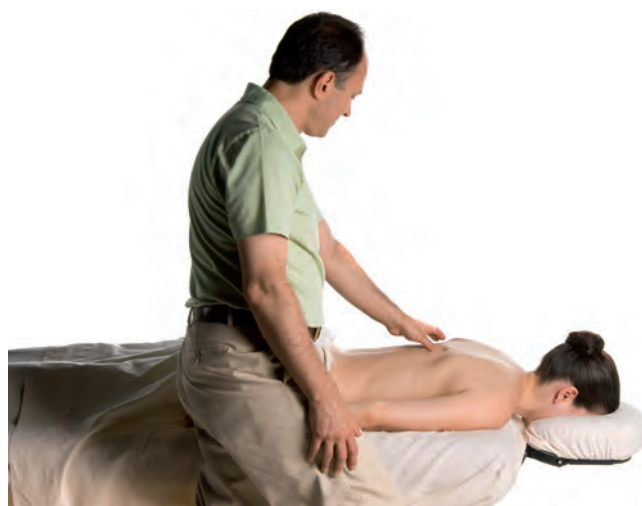

**Figure 10-6** Vue postérieure du trapèze droit. Les muscles sternocléidomastoïdien, élévateur de la scapula et splénius de la tête ont été estompés.

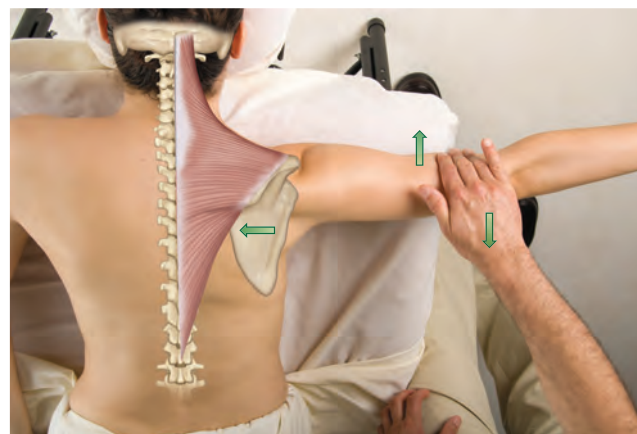
dans les articulations vertébrales. Puis palper le trapèze supérieur dans son entier (figure 10-9, C).

6. Une fois le trapèze repéré, demander au patient de le relâcher et le palper pour évaluer sa tension de repos.

10



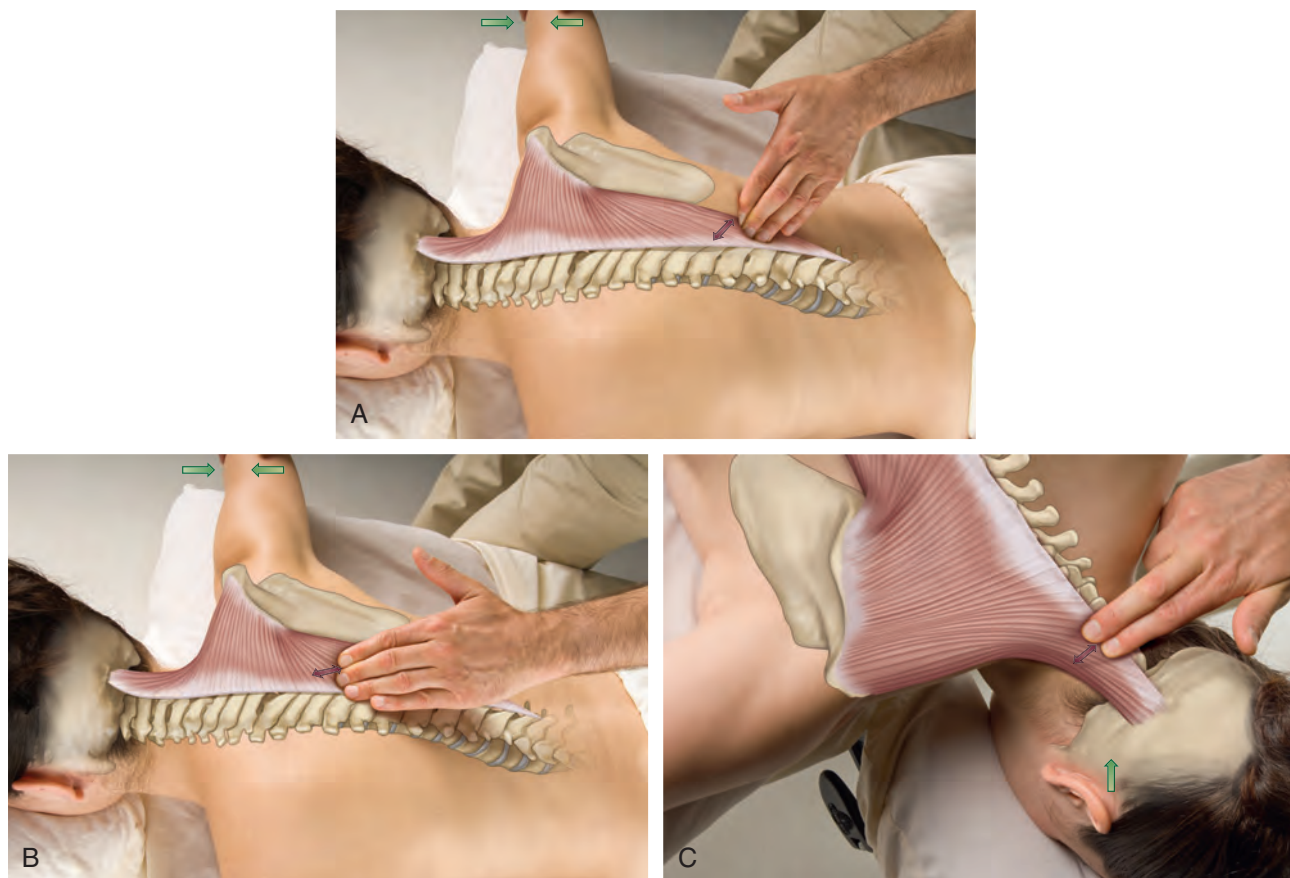
**Figure 10-7** Position de départ pour la palpation du trapèze droit en procubitus.



**Figure 10-8** Pour activer l'ensemble du trapèze droit, le patient abducte le bras dans l'articulation de l'épaule (on peut ajouter une résistance comme illustré) et fait une légère adduction de la scapula dans l'articulation scapulothoracique.



## TRAPÈZE—PROCUBITUS—Suite



**Figure 10-9** Palpation du trapèze droit. **A** montre la palpation du trapèze inférieur. **B** montre la palpation du trapèze moyen. **C** montre la palpation du trapèze supérieur. La palpation du trapèze supérieur est facilitée quand on demande au patient de faire une légère extension de la tête et du cou dans les articulations vertébrales. Pour la palpation des trois parties du trapèze, palpez par une pression glissée palpatoire perpendiculairement à la direction des fibres comme illustré.

## Notes palpatoires :

1. Faire une abduction du bras exige une force de sonnette latérale produite par les trapèzes supérieur et inférieur, pour stabiliser la scapula. Faire une adduction de la scapula recrute tout le trapèze, en particulier le trapèze moyen.
2. Souvent, les patients lèveront le bras en l'air quand on leur demandera de faire une adduction de la scapula. Insistez sur le fait que le patient doit « serrer l'omoplate en arrière ». Cependant, le patient ne doit pas faire une adduction excessive de la scapula, sinon elle se placera trop près du rachis et la musculature adductrice se ramassera en faisant une bosse, ce qui rendra difficile la palpation du trapèze moyen.
3. Quand vous demandez au patient de faire une extension de la tête et du cou pour recruter davantage le trapèze supérieur, évitez qu'il fasse une grande extension, sinon il sera difficile de palper dans le creux du cou.
4. Le bord latéral du trapèze inférieur est souvent visible. Cherchez-le visuellement avant de placer vos mains palpatoires sur le patient.



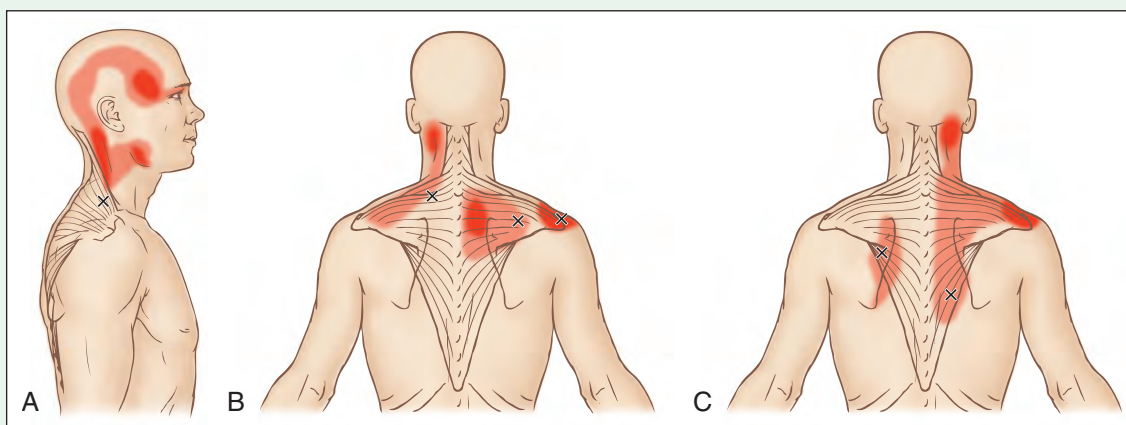
## Clé palpatoire :

Voler comme un avion :  
Si on palpe les deux muscles trapèzes en même temps, les deux bras étendus des deux côtés vers l'extérieur donnent l'impression que le patient vole comme un avion.

## TRAPÈZE—PROCUBITUS—Suite

## POINTS GÂCHETTES

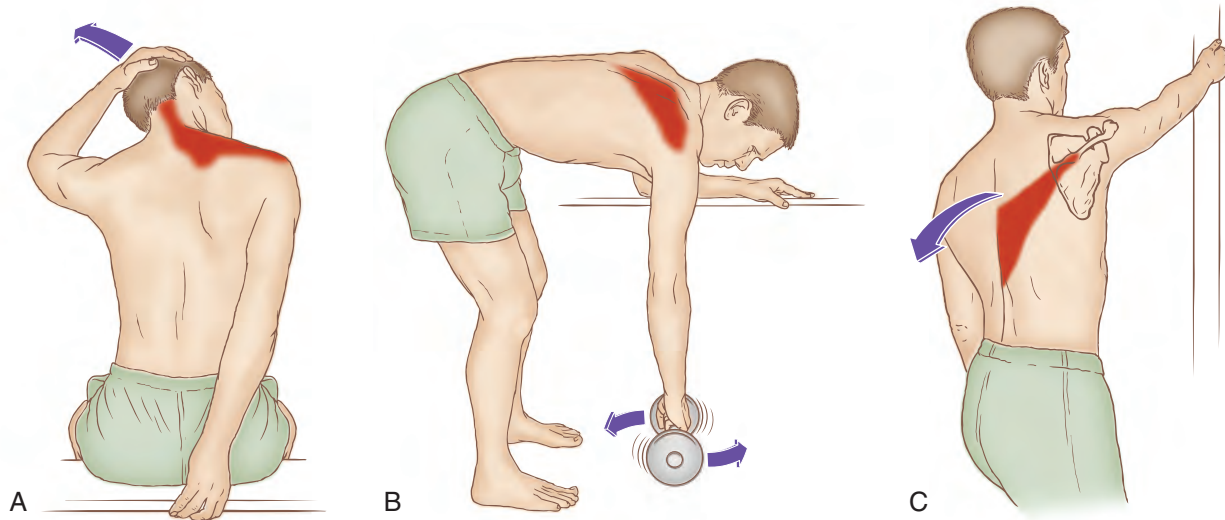
1. Les points gâchettes du trapèze supérieur sont souvent provoqués ou perpétués par un surmenage aigu ou chronique du muscle. Les exemples incluent les postures régulières d'élévation de la ceinture scapulaire; la position antérieure de la tête; toute posture régulière liée à une mauvaise ergonomie, en particulier la position assise devant l'ordinateur ou le calage du téléphone entre l'épaule et l'oreille; le fait de résister à l'abaissement de l'épaule quand le membre supérieur pend, surtout quand il porte un poids; un traumatisme (comme le coup du lapin); les forces de compression (comme porter un sac à main lourd ou un sac à dos à l'épaule, ou avoir une bretelle de soutien-gorge serrée); ou un stress/tension chroniques (maintien crispé des épaules). Les points gâchettes du trapèze moyen sont activés/perpétués par une posture permanente en enroulement des épaules, ou par la conduite automobile en tenant le haut du volant. Les points gâchettes du trapèze inférieur sont, eux, activés/perpétués par l'abaissement appuyé et régulier des moignons d'épaule (comme le fait d'appuyer le menton dans la main, ou de pousser les mains vers le bas sur le siège quand on est assis).
2. Les points gâchettes du trapèze supérieur ont tendance à produire le classique cou raide, avec une limitation de l'inclinaison controlatérale et de la rotation homolatérale du cou dans les articulations vertébrales, une posture en élévation d'un moignon d'épaule, une douleur en fin de rotation controlatérale du cou et des maux de tête de tension. Les points gâchettes du trapèze moyen ont tendance à entraîner une inhibition et une faiblesse du trapèze moyen, responsables d'une antépulsion permanente des moignons d'épaule (épaules enroulées), et la chair de poule sur le bras (et parfois sur la cuisse). Les points gâchettes du trapèze inférieur ont tendance à provoquer une douleur à type de brûlure, ainsi qu'une inhibition et une faiblesse du trapèze inférieur, responsables d'une élévation des épaules. Les points gâchettes du trapèze, dans quelque partie que ce soit, sont susceptibles d'engendrer
- un dysfonctionnement des articulations rachidiennes des vertèbres sur lesquelles il s'insère.
3. Les schémas de projection des points gâchettes du trapèze supérieur doivent être distingués de ceux des sternocléidomastoïdien, masséter, temporal, occipital, splénius du cou, élévateur de la scapula, semi-épineux de la tête, multifides cervical et trapèze inférieur. Les schémas de projection du trapèze moyen doivent être distingués de ceux des muscles élévateurs de la scapula, érecteurs du rachis et transversaire-épineux du tronc et trapèze inférieur. Les schémas de projection du trapèze inférieur doivent être distingués de ceux des muscles multifides cervicaux, élévateur de la scapula, rhomboïdes, scalènes, infraépineux, grand dorsal, dentelé antérieur, érecteurs du rachis et transversaire épineux du tronc et trapèze supérieur.
4. Les points gâchettes du trapèze sont souvent diagnostiqués de façon incorrecte comme un syndrome discal cervical, un syndrome de l'articulation temporomandibulaire (ATM), ou une névralgie occipitale.
5. Des points gâchettes associés à ceux du trapèze supérieur se produisent fréquemment dans les muscles scalènes, splénius de la tête et du cou, élévateur de la scapula, rhomboïdes, semi-épineux de la tête, temporal, masséter et trapèze supérieur controlatéral. Des points gâchettes associés à ceux du trapèze moyen surviennent souvent dans le grand et le petit pectoraux et dans les érecteurs du rachis et transversaire épineux du tronc. Des points gâchettes associés à ceux du trapèze inférieur se produisent souvent dans le grand dorsal et le trapèze supérieur homolatéral.
6. Remarque : le trapèze est considéré comme le muscle présentant le plus souvent des points gâchettes. Le trapèze supérieur en particulier possède le point gâchette le plus couramment rencontré. En outre, il arrive que les symptômes projetés par ce point gâchette courant diffusent à l'autre côté du corps.



**Figure 10-10** Points gâchettes courants du trapèze et leurs zones de projection correspondantes. **A** est une vue latérale montrant l'emplacement d'un point gâchette dans les fibres les plus verticales du trapèze supérieur. **B** montre un autre point gâchette du trapèze supérieur du côté gauche; le côté droit illustre les emplacements des points gâchettes du trapèze moyen. **C** montre deux points gâchettes du trapèze inférieur et leurs zones de projection.

TRAPÈZE—PROCUBITUS—*Suite*

## ÉTIREMENT DU TRAPÈZE



**Figure 10-11** Étirements des trois parties fonctionnelles du trapèze droit. **A** montre un étirement du trapèze supérieur droit. La tête et le cou du patient font une flexion, une inclinaison latérale gauche et une rotation droite (homolatérale). Pour garder l'épaule basse, la main droite se tient au banc. **B** montre un étirement du trapèze moyen droit. La main droite tient un poids ; sa force de traction fait une antépulsion de l'épaule et étire le trapèze moyen. Faire une rotation médiale du bras droit accentuera l'étirement. **C** montre un étirement du trapèze inférieur droit. Le patient agrippe un poteau à peu près à hauteur de sa tête et se penche en arrière, entraînant une abduction et une élévation de la scapula.



## RHOMBOÏDES—PROCUBITUS

### ❑ INSERTIONS :

- o Des processus épineux de C7 à T5 *au* bord médial de la scapula, de la racine de l'épine à l'angle inférieur

### ❑ ACTIONS :

- o Adduction, élévation et sonnette médiale de la scapula dans l'articulation scapulothoracique

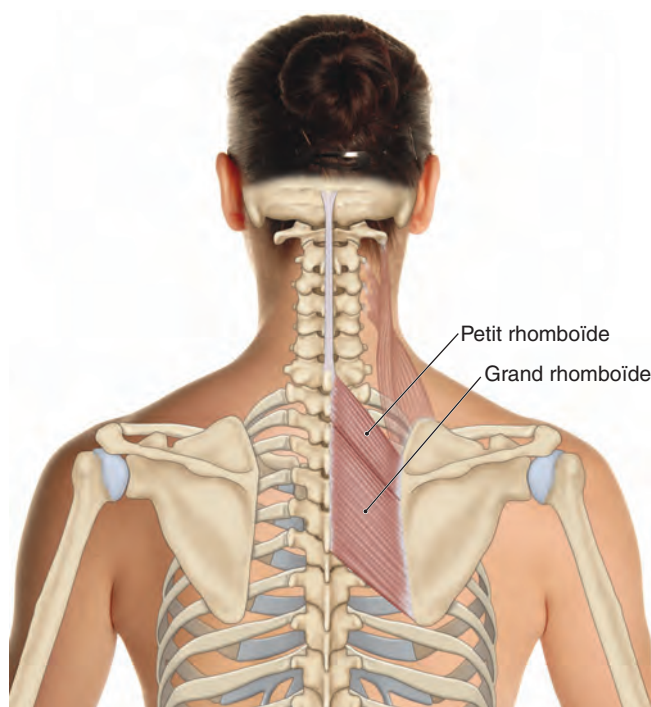
### Position de départ (figure 10-13) :

- o Patient en procubitus, la main reposant au creux des reins
- o Thérapeute debout à côté du patient
- o Main palpatoire placée entre la colonne vertébrale et la scapula à mi-hauteur

### Étapes palpatoires :

1. Demander au patient de soulever la main en l'écartant du creux des reins (figure 10-14).
2. Chercher le bord inférieur des rhomboïdes qui devient visible (figure 10-15). Assurez-vous que votre main palpatoire ne couvre pas le bord inférieur.
3. Palper les rhomboïdes de leur partie inférieure à leur partie supérieure. Tout en palpant, faire une pression glissée palpatoire perpendiculairement à la direction des fibres.
4. Une fois les rhomboïdes repérés, demander au patient de les relâcher et les palper pour évaluer leur tension de repos.

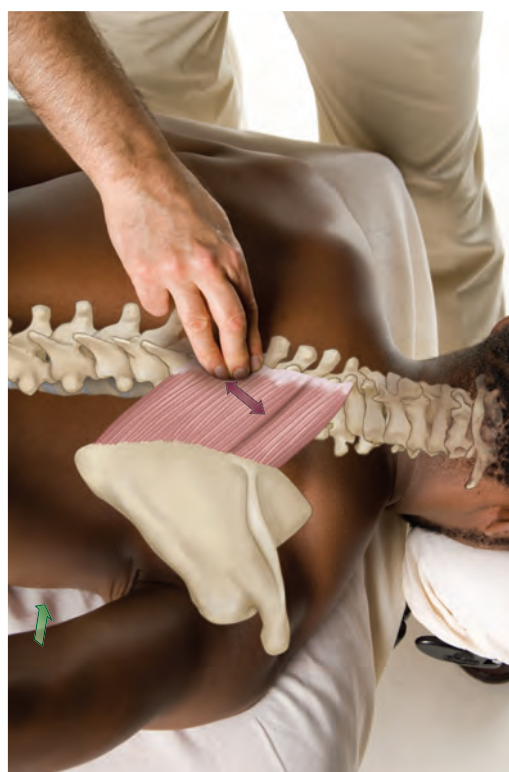10



**Figure 10-12** Vue postérieure des grand et petit rhomboïdes droits. L'élévateur de la scapula a été estompé.



**Figure 10-13** Position de départ pour la palpation des rhomboïdes droits en procubitus. Remarque : la main du patient est dans le creux des reins, comme on le voit sur la figure 10-15.



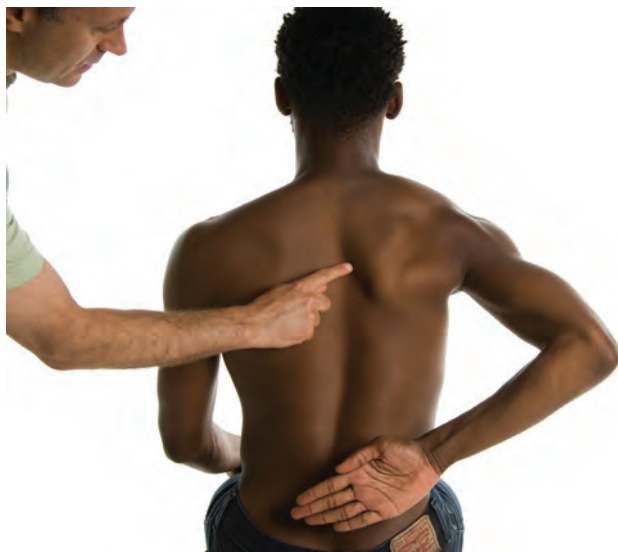**Figure 10-14** Palper perpendiculairement à la direction des fibres des rhomboïdes droits.

## RHOMBOÏDES—PROCUBITUS—Suite

**Notes palpatoires :**

1. Pour que le patient place sa main au creux des reins, il doit faire une extension d'épaule. Pour cela, une action associée de sonnette médiale dans l'articulation scapulothoracique est nécessaire, ce qui entraîne le relâchement du trapèze supérieur (par innervation réciproque), permettant ainsi de palper à travers lui. La sonnette médiale aura aussi pour effet d'activer les rhomboïdes, de façon que leur contraction soit nettement perçue.
2. Le bord supérieur des rhomboïdes est plus difficile à visualiser et à palper que le bord inférieur. Mais, habituellement, on parvient à le palper. Cherchez un interstice entre les rhomboïdes et l'élévateur de la scapula.
3. Habituellement, il n'est pas possible de distinguer clairement la limite entre le grand rhomboïde et le petit rhomboïde.

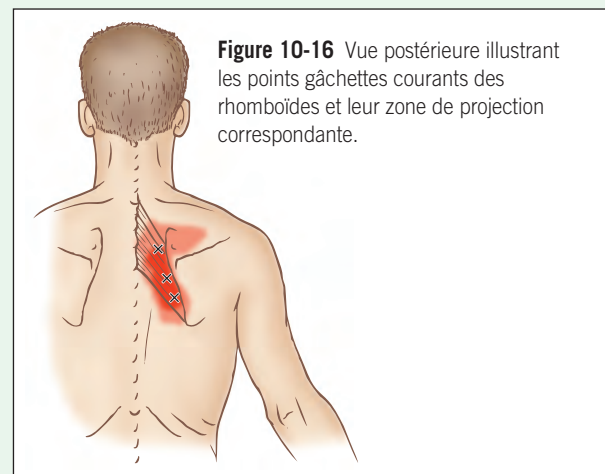
## Position alternative de palpation—assise



**Figure 10-15** Les rhomboïdes peuvent aussi être facilement palpés en position assise. Notez que le bord inférieur des rhomboïdes est souvent visible.

**POINTS GÂCHETTES**

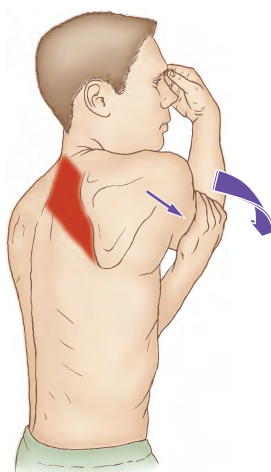
1. Les points gâchettes des rhomboïdes sont souvent provoqués ou perpétués par un surmenage aigu ou chronique du muscle (en tant qu'adducteurs et stabilisateurs de la scapula quand le bras se mobilise dans l'articulation de l'épaule), ou par un étirement permanent provoqué par une posture en enroulement des épaules, posture due à une raideur des muscles pectoraux en avant et à des points gâchettes dans le trapèze.
2. Les points gâchettes dans les rhomboïdes ont tendance à engendrer une douleur ressentie superficiellement, à la fois au repos et avec l'activité des muscles. Ils peuvent aussi provoquer un dysfonctionnement articulaire des vertèbres sur lesquelles ils s'insèrent.
3. Les schémas de projection des points gâchettes des rhomboïdes doivent être distingués de ceux des muscles élévateur de la scapula, scalènes, trapèze moyen, infraépineux, grand dorsal, dentelé postérosupérieur, transversaire épineux thoraciques et dentelé antérieur.
4. Les points gâchettes des rhomboïdes sont souvent diagnostiqués de façon incorrecte comme une fibromyalgie.
5. Des points gâchettes associés surviennent fréquemment dans les muscles trapèze, élévateur de la scapula, grand et petit pectoraux, dentelé antérieur et infraépineux.



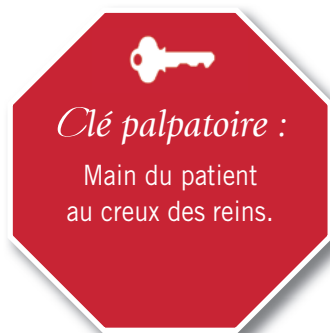**Figure 10-16** Vue postérieure illustrant les points gâchettes courants des rhomboïdes et leur zone de projection correspondante.

10

## ÉTIREMENT DES RHOMBOÏDES



**Figure 10-17** Un étirement des rhomboïdes droits. Le bras du patient est utilisé pour faire une abduction et un abaissement de la scapula droite.

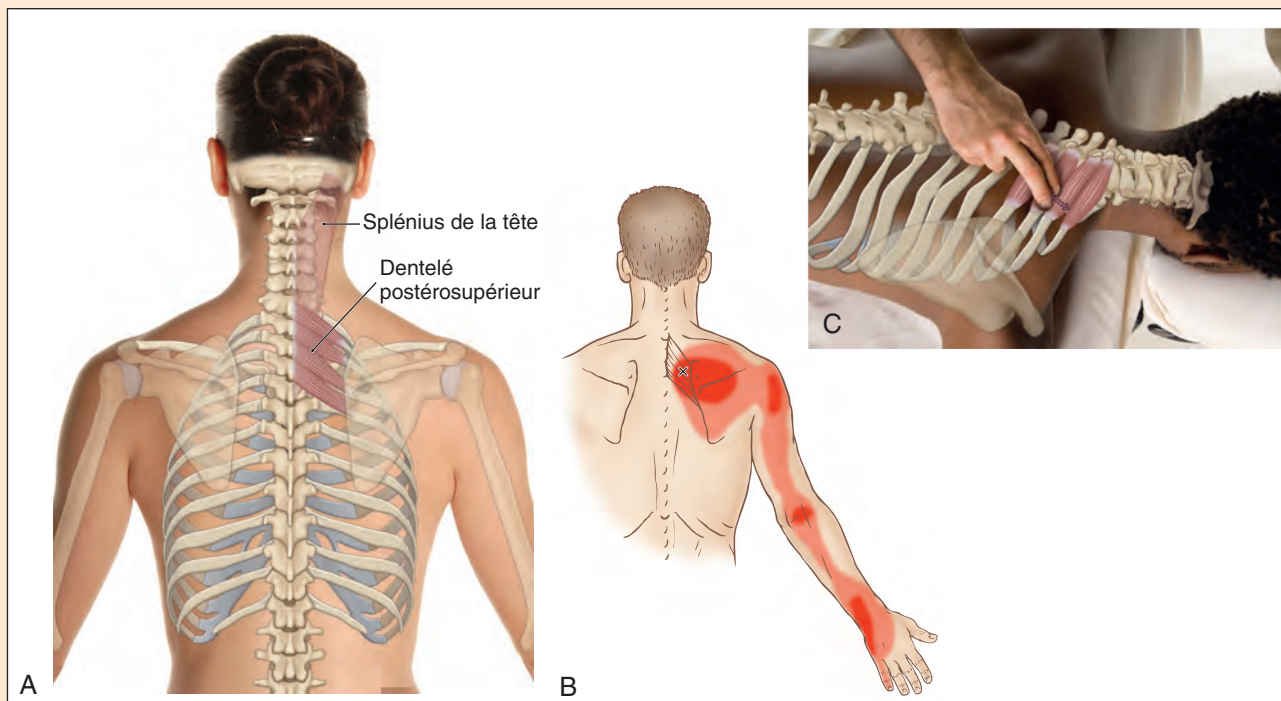


## RHOMBOÏDES—PROCUBITUS—Suite

## EXTENSION

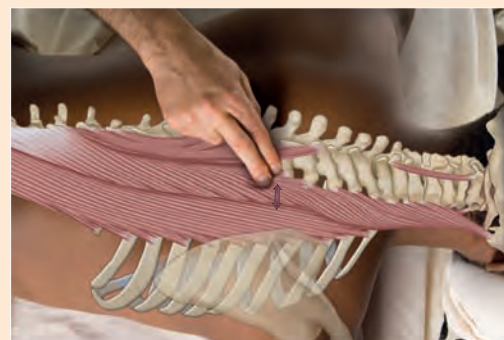**Notes sur les points gâchettes du dentelé postérosupérieur (DPS) :**

1. Les points gâchettes du DPS sont souvent provoqués ou perpétués par un surmenage aigu ou chronique du muscle (par exemple chez les patients dont la respiration est laborieuse, en raison de pathologies respiratoires obstructives chroniques telles que l'asthme, la bronchite et l'emphysème) et par des points gâchettes dans les scalènes.
2. Les points gâchettes dans le DPS ont tendance à provoquer une douleur profonde ressentie loin sous la scapula (la douleur est souvent perçue au repos, mais augmente avec les mouvements du bras, responsables d'une compression du DPS contre la cage thoracique par la scapula), des difficultés à dormir du côté atteint en raison de la pression sur le point gâchette, une impression d'engourdissement dans le petit doigt, ou encore un dysfonctionnement des articulations vertébrales de C7 à T3.
3. Les schémas de projection des points gâchettes du DPS doivent être distingués de ceux des muscles érecteurs du rachis et transversaires épineux du tronc, des muscles scalènes, rhomboïdes, élévateur de la scapula, deltoïde postérieur, supraépineux, infraépineux, petit rond, grand dorsal, grand rond, subscapulaire, triceps brachial, des trois muscles extenseurs du poignet et de l'extenseur des doigts.
4. Les points gâchettes du DPS sont souvent diagnostiqués de façon incorrecte comme un syndrome discal cervical, un syndrome de la traversée thoracobrahiale, ou un dysfonctionnement de l'articulation du coude.
5. Des points gâchettes associés se produisent fréquemment dans les muscles scalènes, rhomboïdes et les muscles érecteurs du rachis et transversaires épineux du tronc.



**Figure 10-18** Dentelée postérosupérieure (DPS). **A** est une vue postérieure du DPS droit; le splénius de la tête a été estompé. Le DPS s'insère des processus épineux de C7–T3 aux côtes deux à cinq. **B** est une vue postérieure illustrant les points gâchettes habituels du DPS et leur zone de projection correspondante. **C** illustre la palpation du DPS. Le bras pend hors de la table pour faire une abduction de la scapula dans l'articulation scapulothoracique, exposant tout le DPS.

**Figure 10-19** Palpation du groupe droit des érecteurs du rachis dans la région thoracique. On demande au patient de faire une extension de la tête, du cou et du tronc pour activer la musculature des érecteurs du rachis. Pour plus d'information sur la palpation des érecteurs du rachis, veuillez voir p. 359 (Région n° 7, chapitre 16).





## ÉLÉVATEUR DE LA SCAPULA—PROCUBITUS

10-2

10-3

## ❑ INSERTIONS :

- o Des processus transverses de C1 à C4 *au bord médial* de la scapula, de la racine de l'épine à l'angle supérieur

## ❑ ACTIONS :

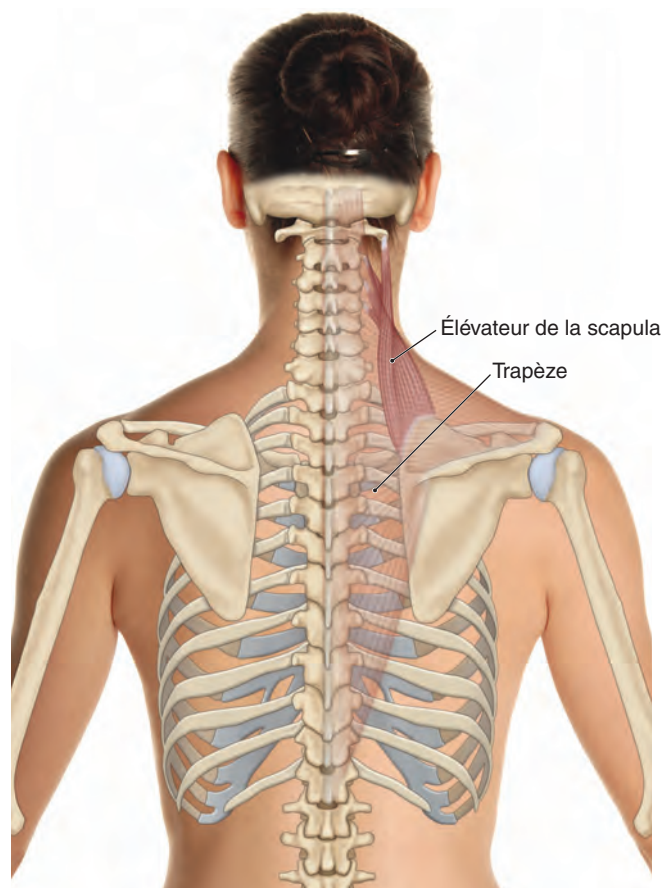
- o Élévation et sonnette médiale de la scapula dans l'articulation scapulothoracique
- o Extension, inclinaison latérale et rotation homolatérale du cou dans les articulations rachidiennes

**Position de départ (figure 10-21) :**

- o Patient en procubitus, la main reposant au creux des reins
- o Thérapeute debout ou assis à côté du patient
- o Main palpatoire placée juste en crânial et médial par rapport à l'angle supérieur de la scapula

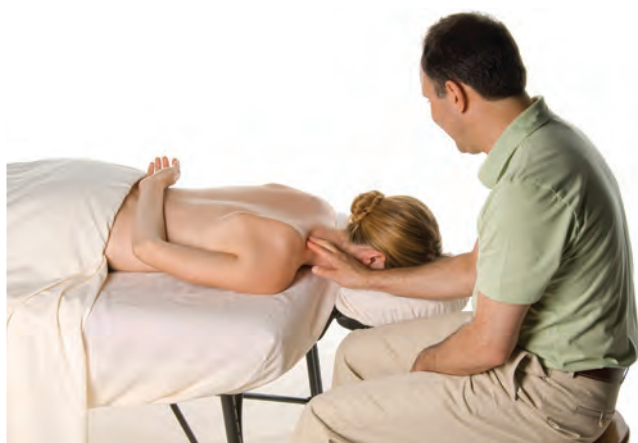**Étapes palpatoires :**

1. Sa main étant au creux des reins, demander au patient de faire une élévation de la scapula sans force et de faible amplitude, dans l'articulation scapulothoracique. Chercher à sentir la contraction de l'élévateur de la scapula en profondeur sous le trapèze (figure 10-22, A).
2. Poursuivre la palpation de l'élévateur de la scapula en direction de son insertion supérieure, en faisant une pression glissée palpatoire perpendiculairement à ses fibres.
3. Quand on en est à palper l'élévateur de la scapula dans le triangle postérieur (au-dessus du trapèze), il n'est plus nécessaire que la main du patient reste au creux des reins. Il est également possible à présent de demander au patient d'élever la scapula avec plus de force; on peut aussi ajouter une résistance (figure 10-22, B).
4. Palper l'élévateur de la scapula aussi haut que possible (près de son insertion supérieure, il s'enfonce sous le sternocléidomastoïdien).
5. Une fois l'élévateur de la scapula repéré, demander au patient de le détendre et le palper pour évaluer sa tension de repos.



**Figure 10-20** Vue postérieure de l'élévateur de la scapula droit. Le trapèze a été estompé.

10

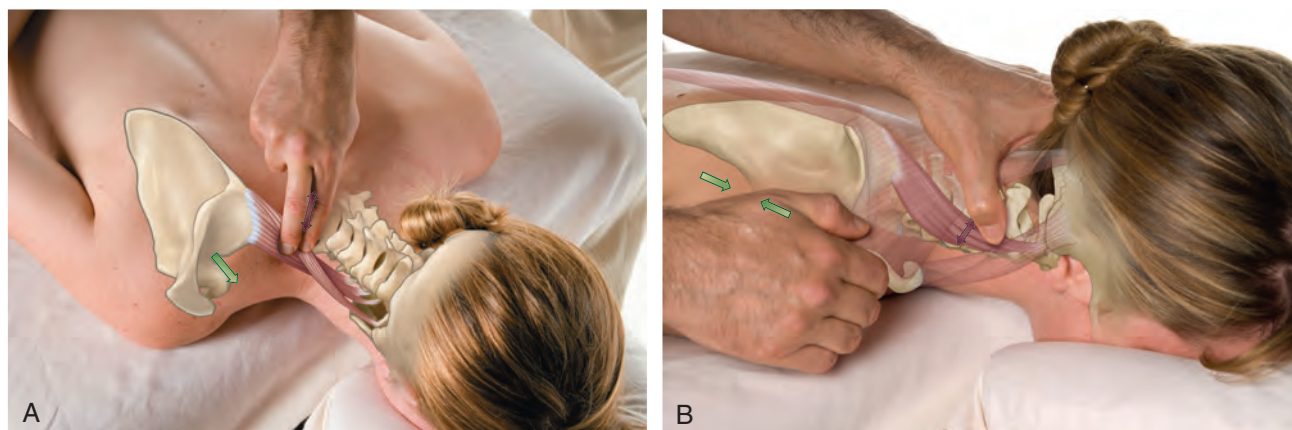


**Figure 10-21** Position de départ pour la palpation de l'élévateur de la scapula droit en procubitus.

*Clé palpatoire :*

Main du patient  
au creux des reins.

## ÉLÉVATEUR DE LA SCAPULA—PROCUBITUS—Suite



**Figure 10-22** Palpation de l'élévateur de la scapula droit. **A** montre la palpation près de l'angle supérieur de la scapula (là où l'élévateur de la scapula s'enfonce profondément sous le trapèze). **B** montre la palpation là où l'élévateur de la scapula est superficiel, dans le triangle postérieur du cou.

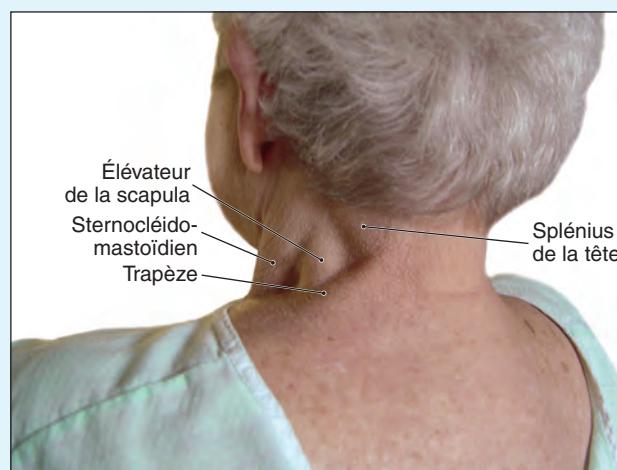
10

### Notes palpatoires :

1. Pour que le patient place sa main au creux des reins, il doit faire une extension d'épaule. Pour cela, une action associée de sonnette médiale dans l'articulation scapulothoracique est nécessaire, ce qui entraîne le relâchement du trapèze supérieur (par innervation réciproque), permettant ainsi de sentir clairement l'insertion supérieure de l'élévateur de la scapula quand il se contracte. La sonnette médiale aura aussi pour effet d'activer l'élévateur de la scapula ; ainsi sa contraction sera-t-elle plus nettement perçue.
2. Évitez que le patient fasse une élévation trop vigoureuse de la scapula, car le réflexe d'innervation réciproque serait neutralisé et le trapèze supérieur se contracterait, empêchant la palpation de l'élévateur de la scapula à son insertion inférieure.
3. Une fois l'élévateur de la scapula palpé dans le triangle postérieur du cou, le patient peut enlever sa main du creux des reins parce qu'il n'est plus nécessaire d'inhiber (détendre) le trapèze supérieur. En outre, quand on est en train de palper l'élévateur de la scapula dans le triangle postérieur du cou, une contraction forte de l'élévateur de la scapula peut être sollicitée pour mieux le palper et le repérer.
4. Chez les adultes d'âge moyen ou plus âgés, l'élévateur de la scapula est souvent visible dans le triangle postérieur du cou (figure 10-23).
5. Il peut être difficile de palper la partie toute supérieure de l'élévateur de la scapula en profondeur sous le sternocléidomastoïdien (SCM). Pour y parvenir, relâchez le SCM en faisant une légère flexion et

inclinaison homolatérale du cou, puis essayez de palper profondément sous le SCM, jusqu'à atteindre les processus transverses de C1 à C4 (voir figure 11-39 à la p. 205).

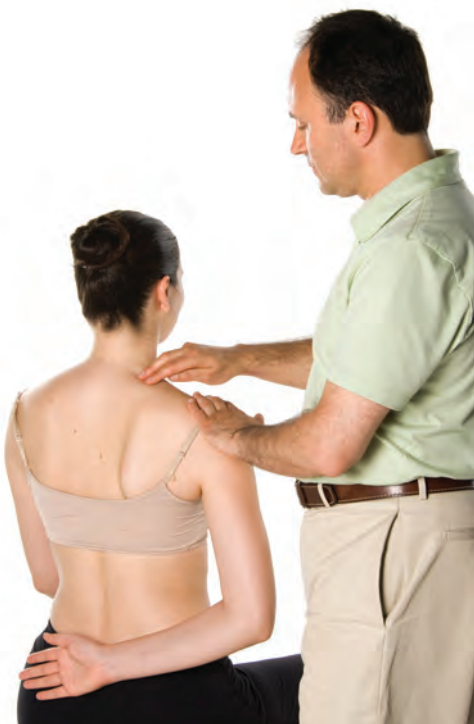6. Remarquez que le processus transverse de C1 se trouve juste au-dessous de l'oreille (entre le processus mastoïde et la branche de la mandibule)!



**Figure 10-23** Vue postérolatérale montrant l'élévateur de la scapula et le splénius de la tête dans le triangle postérieur du cou.

ÉLÉVATEUR DE LA SCAPULA—PROCUBITUS—*Suite*

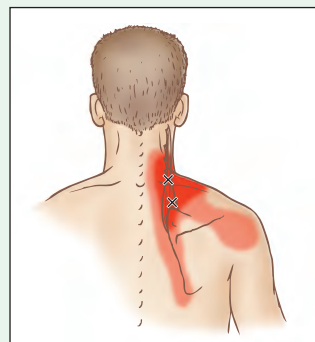
## Position alternative de palpation—assise



**Figure 10-24** L'élévateur de la scapula peut aussi être aisément palpé sur un patient assis.

## POINTS GÂCHETTES

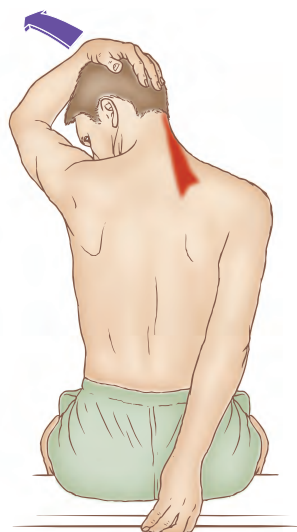
1. Les points gâchettes de l'élévateur de la scapula sont souvent provoqués ou perpétués par un surmenage aigu ou chronique du muscle (par exemple porter un sac ou un sac à main à l'épaule, caler un téléphone entre l'épaule et l'oreille, faire un entraînement physique excessif comme le tennis, avoir un maintien crispé des épaules). Ils peuvent aussi être induits par un raccourcissement ou un étirement permanents du muscle, dus à de mauvaises postures de travail ou de loisirs (par exemple avoir un ordinateur mal placé, lire la tête penchée en avant), par des accidents de la route, par un courant d'air froid sur le cou, ou par un trop grand stress psychologique.
2. Les points gâchettes dans l'élévateur de la scapula ont tendance à provoquer un classique cou raide (souvent appelé *torticolis* ou *cou tordu*), avec une limitation de la rotation controlatérale du cou.
3. Les schémas de projection des points gâchettes de l'élévateur de la scapula doivent être distingués de ceux des muscles scalènes, rhomboïdes, supraépineux et infraépineux.
4. Les points gâchettes dans l'élévateur de la scapula sont souvent diagnostiqués de façon incorrecte comme un dysfonctionnement articulaire du rachis cervical.
5. Des points gâchettes associés surviennent fréquemment dans les muscles trapèze supérieur, splénius du cou, scalènes et érecteurs du rachis cervical.



**Figure 10-25** Vue postérieure illustrant les points gâchettes courants de l'élévateur de la scapula et leur zone de projection correspondante.

10

## ÉTIREMENT DE L'ÉLÉVATEUR DE LA SCAPULA



**Figure 10-26** Un étirement de l'élévateur de la scapula droit. Le cou du patient fait une flexion, une inclinaison latérale gauche et une rotation gauche (controlatérale). Pour garder l'épaule basse, la main droite se tient au banc.



## DELTOÏDE POSTÉRIEUR—PROCUBITUS

### ❑ INSERTIONS :

- o De l'épine de la scapula à la tubérosité deltoïdienne de l'humérus

### ❑ ACTIONS :

- o Extension, abduction, rotation latérale et extension horizontale du bras dans l'articulation de l'épaule

### Position de départ (figure 10-28) :

- o Patient en procubitus, bras abducté de 90° sur le côté et reposant sur la table, l'avant-bras pendant en dehors de la table
- o Thérapeute debout ou assis à côté du patient
- o Main palpatoire placée juste sous l'extrémité latérale de l'épine de la scapula
- o Deuxième main placée sur l'extrémité distale du bras du patient

### Étapes palpatoires :

1. Demander au patient de faire une extension horizontale du bras (en le levant tout droit vers le plafond) et chercher la contraction des fibres postérieures du deltoïde. On peut ajouter une résistance (figure 10-29).
2. Palper de l'épine de la scapula à la tubérosité deltoïdienne.
3. Une fois le deltoïde postérieur repéré, demander au patient de le relâcher et le palper pour évaluer sa tension de repos.

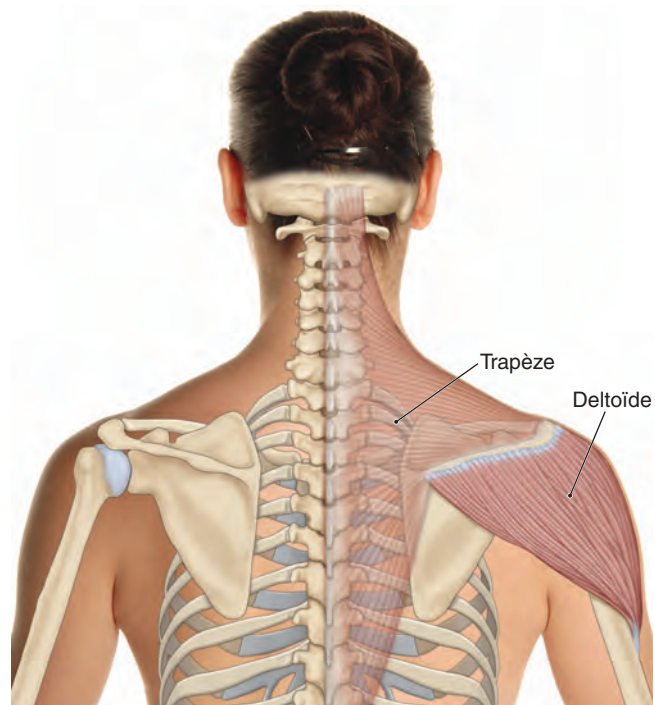


Figure 10-27 Vue postérieure du deltoïde droit. Le trapèze a été estompé.

10



Figure 10-28 Position de départ pour la palpation du deltoïde postérieur droit en procubitus.

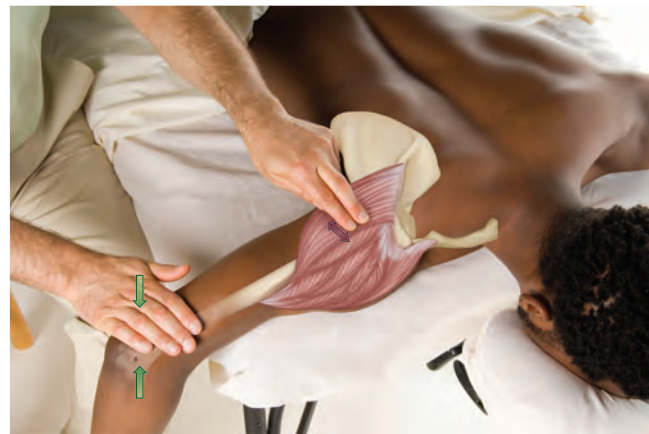

Figure 10-29 Palpation du deltoïde postérieur droit, le patient faisant une extension horizontale du bras contre résistance.

### Notes palpatoires :

1. Bien que les fibres postérieures du deltoïde fassent une rotation latérale de l'épaule, quand vous palpez le deltoïde postérieur, ne demandez pas cette action au patient, parce qu'elle recruterait également les muscles infraépineux et petit rond, rendant plus difficile la distinction entre le bord inférieur du deltoïde et ces muscles.
2. Le deltoïde postérieur s'insère sur l'épine de la scapula, près de la racine de l'épine de la scapula sur le bord médial.



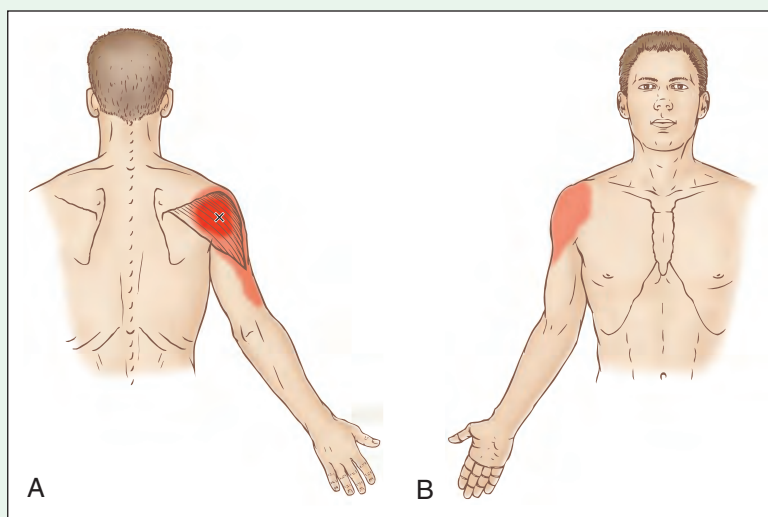
### Clé palpatoire :

Résister à l'extension horizontale du bras.

DELTOÏDE POSTÉRIEUR—PROCUBITUS—*Suite*

## POINTS GÂCHETTES

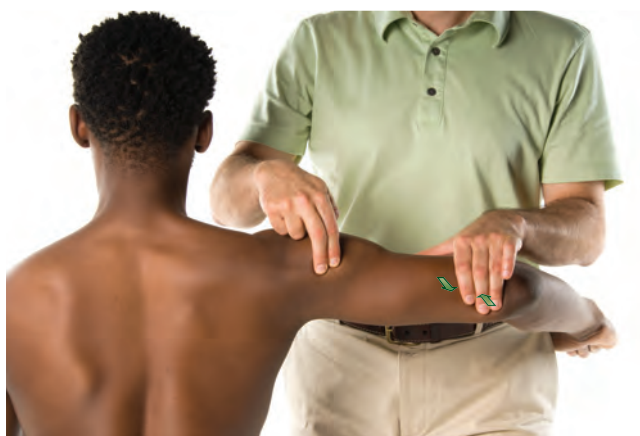1. Les points gâchettes du deltoïde postérieur sont souvent provoqués ou perpétués par le surmenage aigu ou chronique (par exemple maintien prolongé du bras en l'air en abduction ou en extension comme lorsqu'on travaille sur un clavier d'ordinateur), par un traumatisme direct (par exemple choc dans le cadre du sport) et par des points gâchettes dans l'infraépineux.
2. Les points gâchettes du deltoïde postérieur ont tendance à engendrer une faiblesse dans les mouvements d'abduction ou d'extension du bras dans l'articulation de l'épaule.
3. Les schémas de projection des points gâchettes du deltoïde postérieur doivent être distingués de ceux des muscles élévateurs de la scapula, scalènes, supraépineux, infraépineux, petit rond, subscapulaire, grand rond, triceps brachial et dentelé postéro-supérieur.
4. Les points gâchettes du deltoïde postérieur sont souvent diagnostiqués de façon incorrecte comme une déchirure de la coiffe des rotateurs, une bursite sous-deloïdienne ou sous-acromiale, ou une arthrose des articulations glénohumérale ou acromio-claviculaire.
5. Des points gâchettes associés surviennent fréquemment dans les muscles supraépineux, grand rond, infraépineux, petit rond, triceps brachial et grand dorsal.



**Figure 10-31** A est une vue postérieure illustrant un point gâchette courant du deltoïde postérieur avec sa zone de projection correspondante. B est une vue antérieure montrant le reste de la zone de projection.

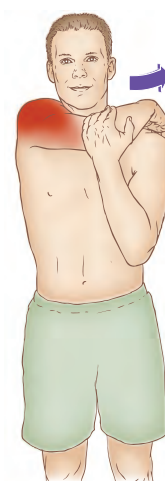10

## Position alternative de palpation—assise



**Figure 10-30** On peut également palper facilement le deltoïde postérieur sur le patient assis ou debout. Pour activer les fibres postérieures du deltoïde, demandez au patient de faire une extension horizontale du bras dans l'articulation de l'épaule, contre résistance.

## ÉTIREMENT DU DELTOÏDE POSTÉRIEUR



**Figure 10-32** Un étirement du deltoïde postérieur droit. Le bras droit du patient est fléchi à l'horizontale, le tronc restant de face.

## INFRAÉPINEUX ET PETIT ROND—PROCUBITUS

### ❑ INSERTIONS :

- o Infraépineux : *de la fosse infraépineuse de la scapula au tubercule majeur de l'humérus*
- o Petit rond : *des 2/3 supérieurs de la face dorsale du bord latéral de la scapula au tubercule majeur de l'humérus*

### ❑ ACTIONS :

- o Infraépineux : rotation latérale du bras dans l'articulation de l'épaule
- o Petit rond : rotation latérale et adduction du bras dans l'articulation de l'épaule

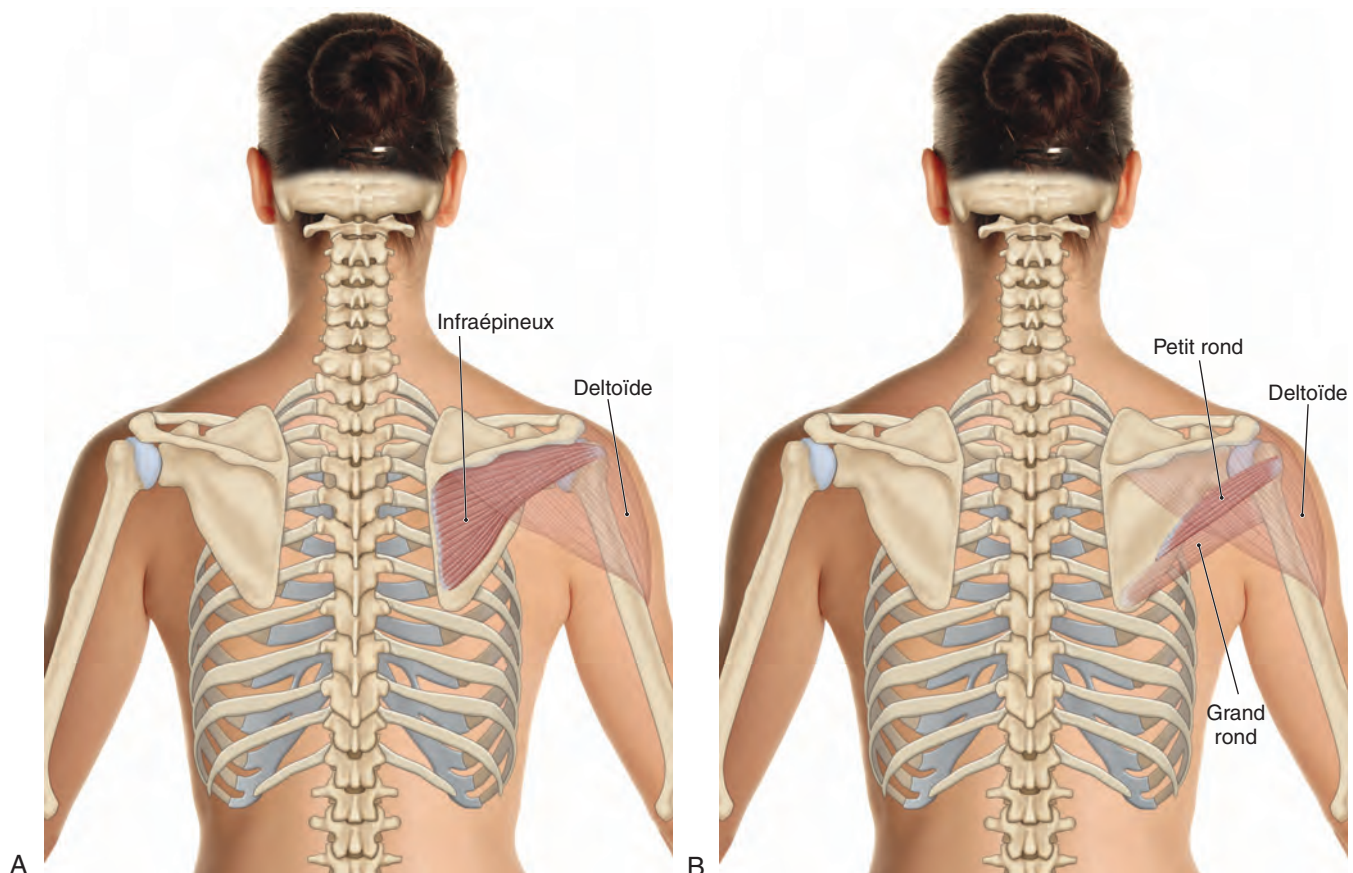
### Position de départ (figure 10-34) :

- o Patient en procubitus, bras reposant sur la table et avant-bras pendant en dehors de la table
- o Thérapeute assis à côté du patient, l'avant-bras du patient entre ses genoux
- o Main palpatoire placée juste sous l'épine de la scapula, dans la fosse infraépineuse

### Étapes palpatoires :

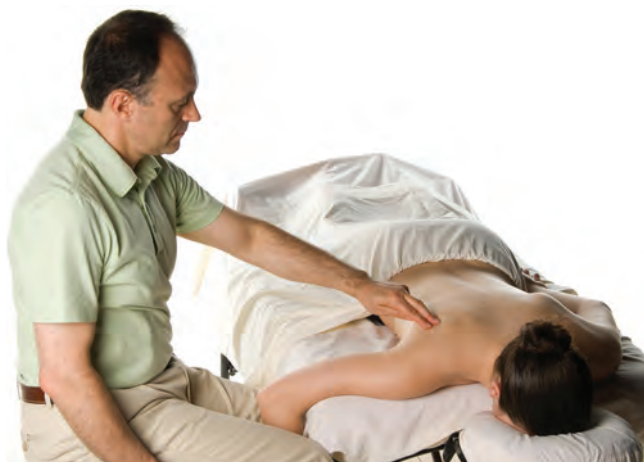1. Demander au patient de faire une rotation latérale du bras contre la résistance de votre genou et chercher à sentir la contraction de l'infraépineux dans la fosse infraépineuse (figure 10-35, A).
2. Poursuivre en distal la palpation de l'infraépineux en direction de son insertion sur le tubercule majeur de l'humérus, en glissant perpendiculairement sur ses fibres.
3. Repérer la partie supérieure du bord latéral de la scapula et chercher à sentir la contraction du petit rond pendant que le patient fait une rotation latérale du bras contre votre genou (figure 10-35, B).
4. Poursuivre en palpant son tendon distal vers le tubercule majeur par une pression glissée palpatoire perpendiculaire.
5. Une fois l'infraépineux et le petit rond repérés, demander au patient de les relâcher et les palper pour évaluer leur tension de repos.

10



**Figure 10-33** Vues postérieures des infraépineux et petit rond droits. **A** montre l'infraépineux ; le deltoïde a été estompé. **B** montre le petit rond ; le deltoïde et le grand rond ont été estompés.

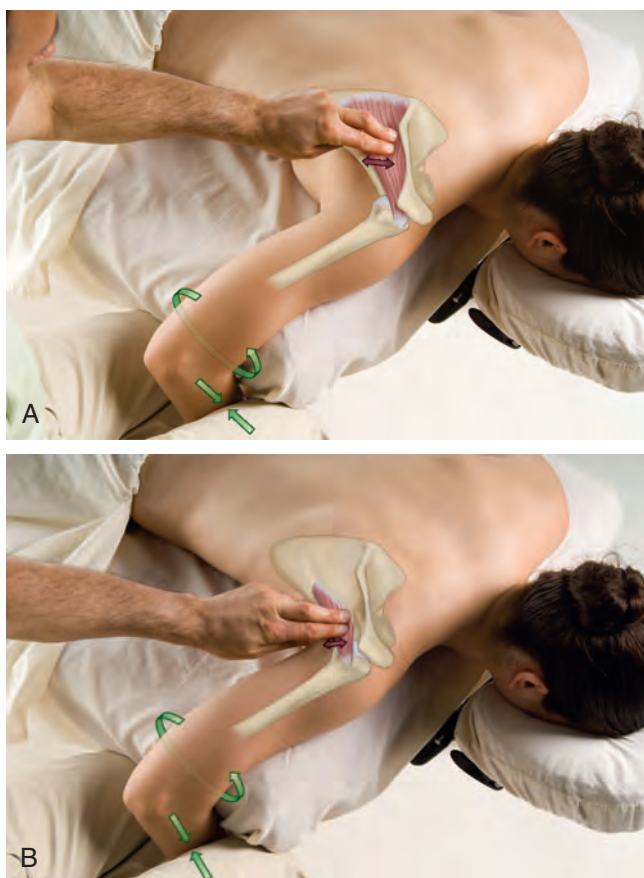


INFRAÉPINEUX ET PETIT ROND—PROCUBITUS—*Suite*

**Figure 10-34** Position de départ pour la palpation de l'infraépineux droit en procubitus.

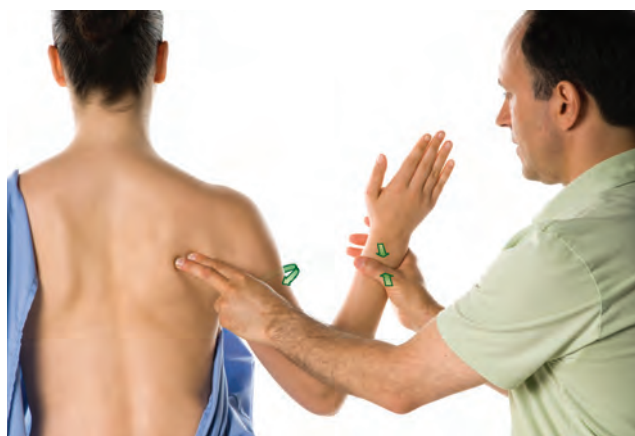**Notes palpatoires :**

1. Il peut être difficile de palper les tendons distaux de l'infraépineux et du petit rond tout du long jusqu'au tubercule majeur de l'humérus, parce qu'ils s'enfoncent profondément sous le deltoïde postérieur qui, lui aussi, se contracte avec la rotation latérale du bras. Pour mieux palper les tendons distaux, vous pouvez soit demander au patient de faire une rotation latérale très douce du bras, de façon que le deltoïde postérieur ne soit pas recruté, soit placer le bras du patient en flexion (cela exige que le patient soit assis au lieu de couché en procubitus) pour jouer sur l'innervation réciproque du deltoïde pendant la contraction légère des rotateurs latéraux du bras.
2. Distinguer l'infraépineux du petit rond (c'est-à-dire repérer la limite entre les deux muscles) est parfois difficile.
3. Il est facile de distinguer le bord inférieur du petit rond du bord supérieur du grand rond. Pour cela, faites alterner rotation latérale et rotation médiale du bras par le patient (dans chaque cas, contre la résistance de votre genou). Vous sentirez le petit rond se contracter avec la rotation latérale et le grand rond avec la rotation médiale.



**Figure 10-35** Palpation des infraépineux et petit rond droits, le patient faisant une rotation latérale du bras contre résistance. **A** montre la palpation de l'infraépineux. **B** montre la palpation du petit rond.

## Position alternative de palpation—assise



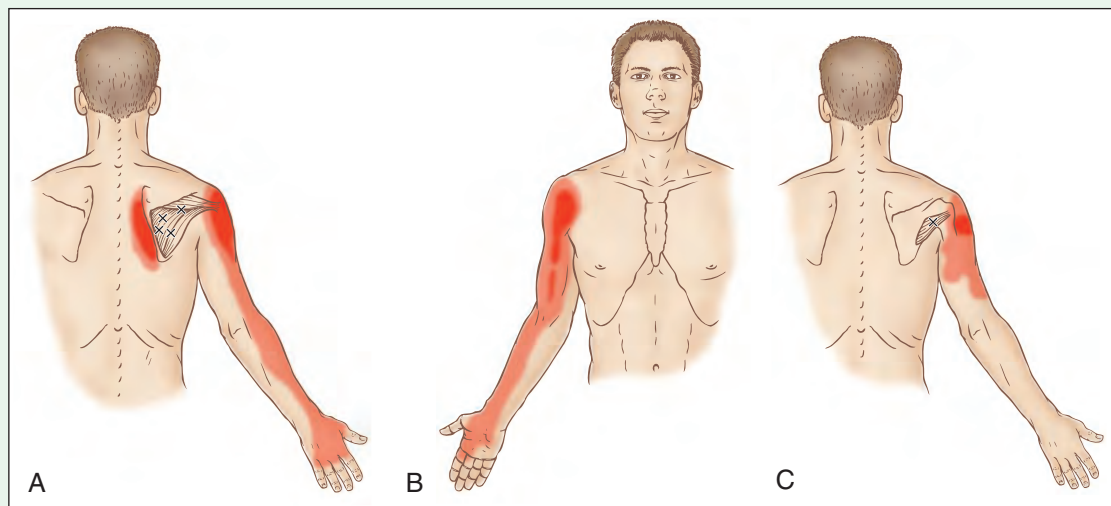
**Figure 10-36** On peut également palper aisément l'infraépineux et le petit rond sur le patient assis. Pour activer ces muscles, demandez au patient de faire une rotation latérale du bras contre résistance. Remarque : étant donné qu'il est généralement inconfortable de résister à la rotation du bras en résistant au mouvement du bras lui-même, on peut demander au patient de fléchir le coude à 90°, puis appliquer la résistance sur l'avant-bras. Il faut veiller à ce que la résistance du patient contre la main du thérapeute ne provienne pas d'une extension horizontale du bras, mais bien d'une rotation latérale du bras.

INFRAÉPINEUX ET PETIT ROND—PROCUBITUS—*Suite*

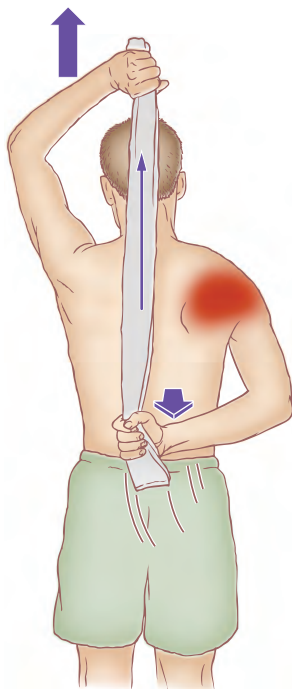
## POINTS GÂCHETTES

1. Les points gâchettes de l'infraépineux et du petit rond sont souvent provoqués ou perpétués par un surmenage aigu ou chronique du muscle (par exemple chercher quelque chose en arrière du corps en rotation latérale d'épaule) ou par un traumatisme (par exemple luxation d'épaule).
2. Les points gâchettes de l'infraépineux et du petit rond ont tous tendance à limiter la rotation médiale du bras (par exemple atteindre le bas du dos par l'arrière) et à entraîner un inconfort quand on dort sur le côté concerné. Les points gâchettes dans l'infraépineux ont également tendance à provoquer une douleur forte et profonde dans la partie antérieure de l'épaule et un inconfort quand on dort sur le dos, en raison de la pression sur les points gâchettes (si on dort sur le côté sain, il peut être nécessaire de soutenir le bras affecté par un oreiller). Les points gâchettes du petit rond ont eux aussi tendance à provoquer une douleur profonde bien localisée, une perception modifiée dans l'annulaire et l'auriculaire, ou un syndrome de l'espace quadrilatère humérotrocipital (compression du nerf axillaire entre le petit rond et le grand rond).
3. Infraépineux : les schémas de projection des points gâchettes doivent être distingués de ceux des muscles petit rond, supraépineux, grand dorsal, grand rond, subscapulaire, rhomboïdes, deltoïde, coracobrachial, biceps brachial, triceps brachial, scalènes, grand et petit pectoraux, subclavier, dentelé postérosupérieur et transversaires épineux thoraciques.  
Petit rond : les schémas de projection des points gâchettes du petit rond doivent être distingués de ceux des muscles infraépineux, supraépineux, grand rond, subscapulaire, deltoïde, triceps brachial, dentelé postérosupérieur, élévateur de la scapula et scalènes.
4. Les points gâchettes de l'infraépineux et du petit rond sont souvent diagnostiqués de façon incorrecte comme des lésions de la coiffe des rotateurs ou un syndrome discal cervical. Les points gâchettes de l'infraépineux sont souvent diagnostiqués de façon incorrecte comme une arthrose de l'épaule, une compression du nerf suprascapulaire, ou une tendinite du biceps. Les points gâchettes du petit rond sont eux aussi souvent diagnostiqués de façon incorrecte comme une bursite de l'épaule ou un syndrome discal cervical.
5. Des points gâchettes associés de l'infraépineux et du petit rond surviennent souvent réciproquement dans l'un et l'autre ainsi que dans les muscles grand rond, supraépineux, deltoïde antérieur, subscapulaire et grand pectoral.

10



**Figure 10-37** **A** est une vue postérieure illustrant les points gâchettes courants de l'infraépineux et leur zone de projection correspondante. **B** est une vue antérieure montrant le reste de la zone de projection. **C** est une vue postérieure illustrant le point gâchette courant du petit rond avec sa zone de projection correspondante.

INFRAÉPINEUX ET PETIT ROND—PROCUBITUS—*Suite*ÉTIREMENT DE L'INFRAÉPINEUX  
ET DU PETIT ROND*Clé palpatoire :*

Placer l'avant-bras  
du patient entre vos  
genoux ; utiliser votre  
genou pour opposer  
une résistance.

**Figure 10-38** Un étirement de l'infraépineux et du petit rond droits. Le bras droit du patient est en rotation médiale, tiré vers le haut et écarté du dos par l'intermédiaire d'une serviette.



## GRAND ROND—PROCUBITUS

## ❑ INSERTIONS :

- o De l'angle inférieur et 1/3 inférieur de la face dorsale du bord latéral de la scapula à la lèvre médiale du sillon intertuberculaire de l'humérus

## ❑ ACTIONS :

- o Rotation médiale, adduction et extension du bras dans l'articulation de l'épaule
- o Sonnette latérale de la scapula via les articulations glénohumérale et scapulothoracique

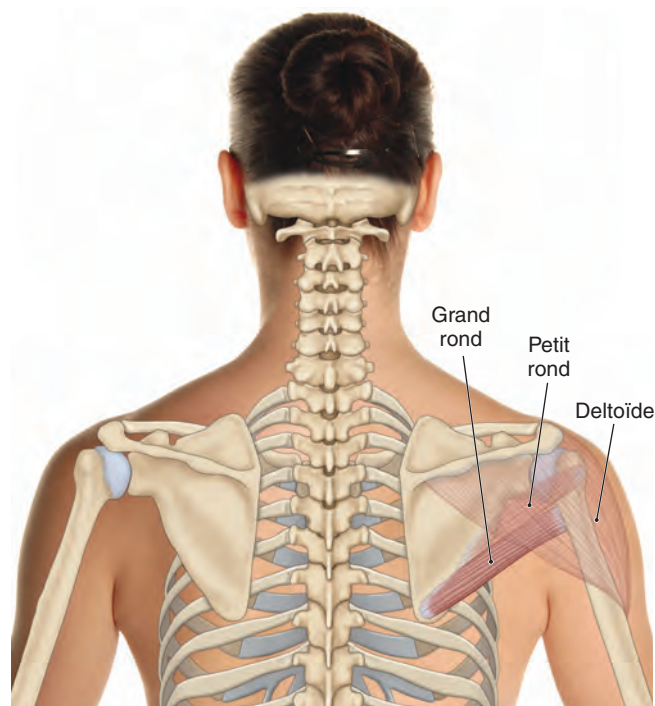
**Position de départ (figure 10-40) :**

- o Patient en procubitus, bras reposant sur la table et avant-bras pendant hors de la table
- o Thérapeute assis à côté du patient, l'avant-bras du patient entre les genoux
- o Main palpatoire placée juste en latéral de la partie inférieure du bord latéral de la scapula

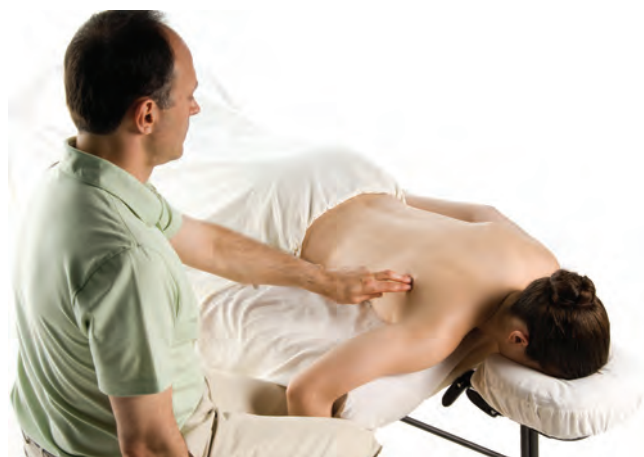**Étapes palpatoires :**

1. Demander au patient de faire une rotation médiale du bras contre la résistance de votre genou et chercher à sentir la contraction du grand rond à la partie inférieure du bord latéral de la scapula (figure 10-41).
2. Poursuivre la palpation du grand rond en distal, en direction de l'humérus, en glissant perpendiculairement à ses fibres.
3. Une fois le grand rond repéré, demander au patient de le relâcher et le palper pour évaluer sa tension de repos.

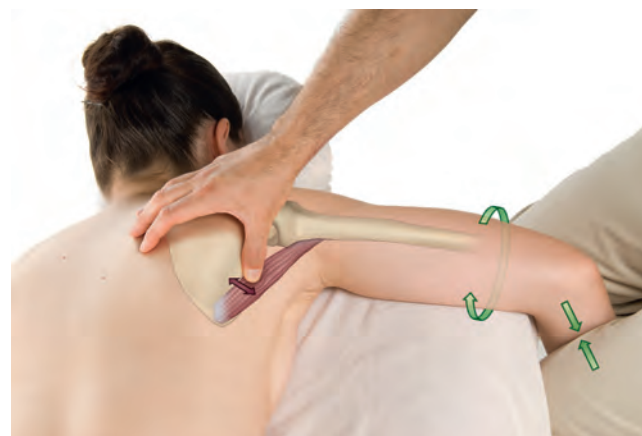10



**Figure 10-39** Vue postérieure du grand rond droit. Le deltoïde et le petit rond ont été estompés.



**Figure 10-40** Position de départ pour la palpation du grand rond droit en procubitus.



**Figure 10-41** Palpation du grand rond droit, la patiente faisant une rotation médiale contre résistance.

**Notes palpatoires :**

1. Il est facile de faire la distinction entre le bord supérieur du grand rond et le bord inférieur du petit rond. Pour cela, faites alterner rotation latérale et rotation médiale du bras par le patient (dans chaque cas, contre la résistance de votre genou). Vous sentirez le petit rond se contracter avec la rotation latérale et le grand rond avec la rotation médiale.

2. Il est parfois difficile de discerner la limite entre les corps musculaires du grand rond et du grand dorsal. Ils sont situés près l'un de l'autre et sont recrutés par les mêmes actions du bras. Sur l'humérus, le grand dorsal s'insère plus en avant que le grand rond, mais le grand rond s'insère légèrement plus en distal.

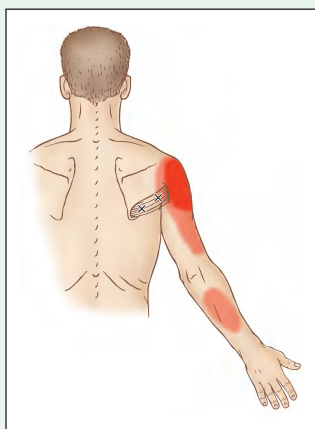## GRAND ROND—PROCUBITUS—Suite

## Position alternative de palpation—assise

Le grand rond peut aussi être aisément palpé sur un patient assis. Cette palpation doit être conduite de manière identique à celle du petit rond et de l'infraépineux en position assise (voir figure 10-36), à l'exception de la résistance à la rotation médiale du bras. Si la résistance est appliquée sur l'avant-bras (le coude fléchi à 90°), assurez-vous que le patient résiste avec une rotation médiale d'épaule et pas avec une flexion horizontale d'épaule.

## POINTS GÂCHETTES

1. Les points gâchettes du grand rond sont souvent provoqués ou perpétués par un surmenage aigu ou chronique du muscle (par exemple extension forte du bras comme en ramant).
2. Les points gâchettes du grand rond ont tendance à provoquer une douleur profonde dans la partie postérieure de l'épaule quand on contracte ou étire le muscle, une limitation de l'abduction du bras, ou une scapula alata (bascule latérale).
3. Les schémas de projection des points gâchettes du grand rond doivent être distingués de ceux des muscles deltoïde, triceps brachial, dentelé postérosupérieur, supraépineux, infraépineux, petit rond et subscapulaire.
4. Les points gâchettes du grand rond sont souvent diagnostiqués de façon incorrecte comme un dysfonctionnement des articulations glénohumérale ou acromioclaviculaire, une elongation du deltoïde ou une pathologie de la coiffe des rotateurs.
5. Des points gâchettes associés surviennent fréquemment dans les muscles grand dorsal, triceps brachial, deltoïde postérieur, petit rond, subscapulaire, rhomboïdes, trapèze moyen, ou dentelé antérieur.

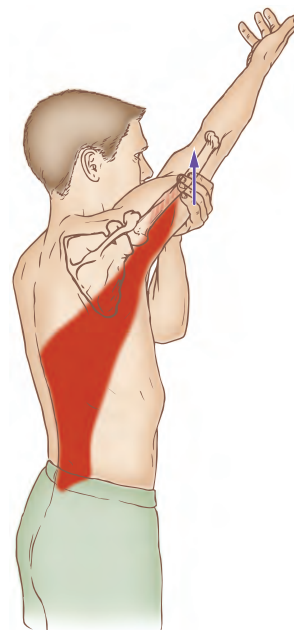


**Figure 10-42** Vue postérieure illustrant les points gâchettes courants du grand rond avec leur zone de projection correspondante.

## Clé palpatoire :

Placer l'avant-bras du patient entre vos genoux ; utiliser votre genou pour exercer la résistance.

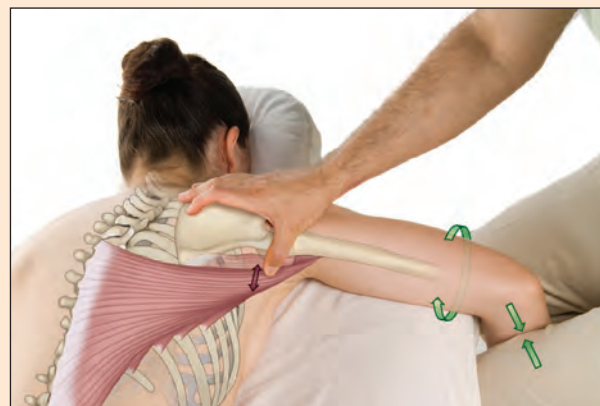## ÉTIREMENT DU GRAND ROND



**Figure 10-43** Un étirement du grand rond droit. Le patient mobilise passivement son bras en rotation latérale, flexion et adduction devant le corps. Remarque : cela étire aussi le grand dorsal.

## EXTENSION

**Grand dorsal :** le patient étant en procubitus, il est facile de palper le grand dorsal en même temps que le grand rond. Pour cela, demandez au patient de réaliser contre résistance soit une extension, soit une rotation médiale du bras dans l'articulation de l'épaule (la rotation médiale est montrée sur la figure 10-44). Même si le grand rond et le grand dorsal s'insèrent tous deux sur la lèvre médiale du sillon intertuberculaire de l'humérus, le tendon distal du grand dorsal est plus facile à palper sur l'humérus parce qu'il est le plus antérieur (superficiel) des deux tendons. Pour plus d'information sur la palpation du grand dorsal, veuillez voir p. 353 (Région n° 7, chapitre 16).



**Figure 10-44** Palpation du grand dorsal droit, la patiente faisant une rotation médiale du bras contre résistance. Le grand rond a été estompé.

## SUPRAÉPINEUX—PROCUBITUS

## ❑ INSERTIONS :

- o De la fosse supraépineuse de la scapula *au* tubercule majeur de l'humérus

## ❑ ACTIONS :

- o Abduction et flexion du bras dans l'articulation de l'épaule

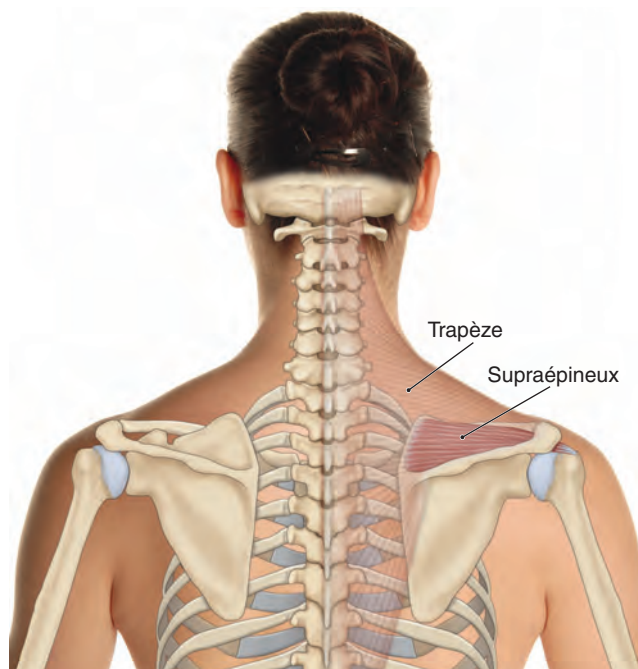
**Position de départ (figure 10-46) :**

- o Patient en procubitus, bras reposant sur la table le long du corps
- o Thérapeute assis à côté du patient
- o Main palpatoire placée juste au-dessus de l'épine de la scapula, dans la fosse supraépineuse
- o Deuxième main placée sur la partie distale du bras (juste en proximal par rapport au coude), nécessaire seulement pour exercer une résistance

**Étapes palpatoires :**

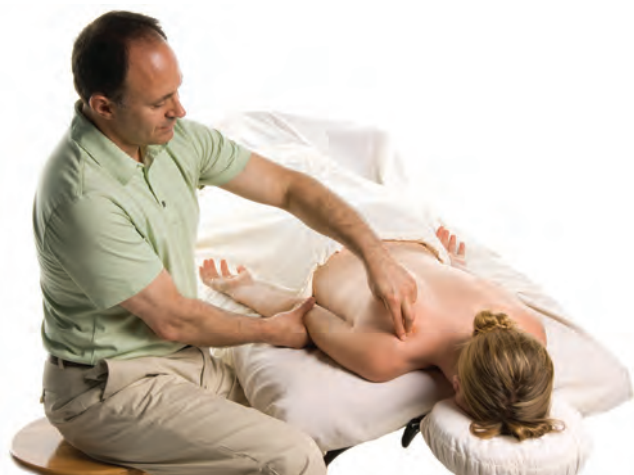1. Demander au patient de réaliser une abduction de très faible amplitude (environ 10 à 20°) et chercher à sentir la contraction du corps du supraépineux dans la fosse supraépineuse de la scapula (figure 10-47, A).
2. Pour mieux mettre en évidence la contraction du supraépineux, le thérapeute doit opposer une légère résistance à l'abduction du bras du patient avec sa deuxième main.
3. Le tendon distal peut être palpé en profondeur sous le deltoïde. Cela peut être réalisé en repérant le processus acromial de la scapula et en se déplaçant juste en distal et latéral sur le tendon distal du supraépineux (voir Note palpatoire n° 2). Faire une pression glissée palpatoire perpendiculairement

- au tendon distal, le supraépineux étant soit relâché, soit légèrement contracté (figure 10-47, B).
4. Une fois le supraépineux repéré, demander au patient de le relâcher et le palper pour évaluer sa tension de repos.

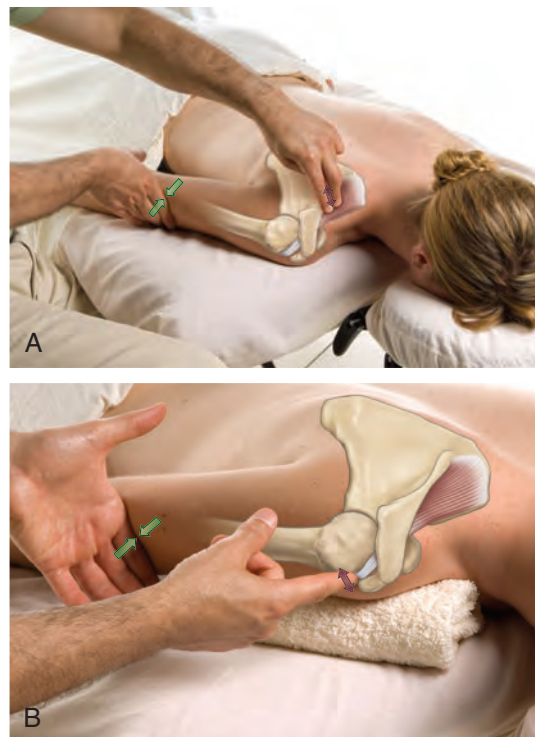

**Figure 10-45** Vue postérieure du supraépineux droit. Le trapèze a été estompé.

10



**Figure 10-46** Position de départ pour la palpation du supraépineux droit en procubitus.



**Figure 10-47** Palpation du supraépineux droit. **A** montre la palpation du corps musculaire au-dessus de l'épine de la scapula. **B** montre la palpation du tendon distal, juste en distal par rapport au processus acromial de la scapula.

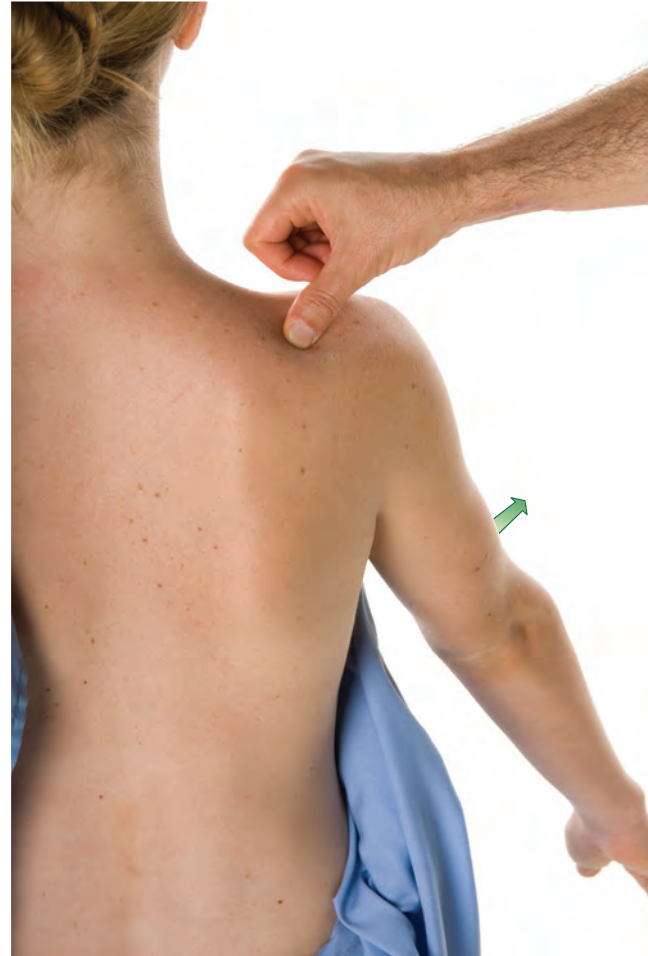

## SUPRAÉPINEUX—PROCUBITUS—Suite

**Notes palpatoires :**

1. Une des difficultés avec la palpation du corps du supraépineux est que le trapèze supérieur, qui le recouvre en surface, se contracte pour stabiliser la scapula chaque fois que le bras fait une abduction. Pour minimiser la contraction du trapèze supérieur, on peut demander au patient de mobiliser son bras activement dans un secteur intermédiaire entre abduction et flexion. C'est difficile quand le patient est en procubitus, à moins que tout son bras pende hors de la table, mais cela peut être facilement réalisé si le supraépineux est palpé sur un patient assis (voir figure 10-48).
2. Il y a deux façons de trouver le tendon distal du supraépineux. Une des méthodes est de suivre la ligne de l'épine de la scapula jusqu'à la tête de l'humérus (juste en distal par rapport au processus acromial), puis de le palper juste en avant de cette ligne. L'autre méthode consiste à trouver le sillon intertuberculaire (voir p. 76), puis à palper juste en arrière de ce point, sur le tubercule majeur.
3. Faire une rotation médiale du bras est susceptible d'améliorer l'accès à l'insertion du supraépineux sur le tubercule majeur.

## Position alternative de palpation—assise

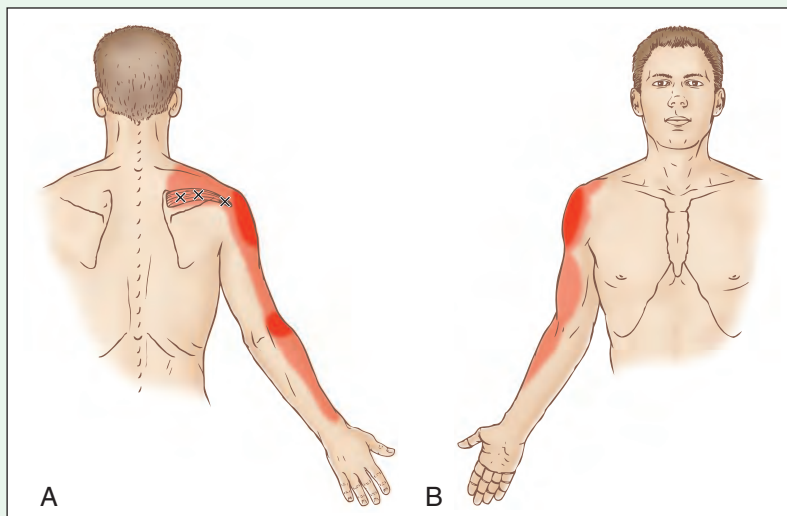


**Figure 10-48** Le supraépineux peut également être facilement palpé sur le patient assis. Pour activer le supraépineux, demandez au patient soit de réaliser une abduction de très faible amplitude (environ 10 à 20°) avec la main au creux des reins (pour inhiber le trapèze supérieur par innervation réciproque), soit de réaliser un déplacement du bras de faible amplitude (environ 10 à 20°) entre flexion et abduction, comme montré ici.

## SUPRAÉPINEUX—PROCUBITUS—Suite

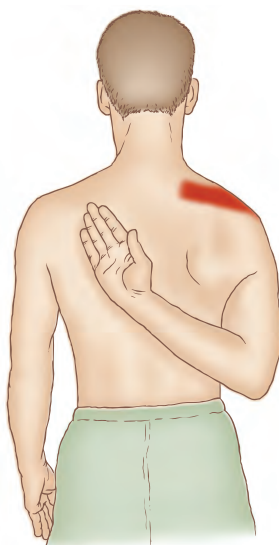
## POINTS GÂCHETTES

1. Les points gâchettes du supraépineux sont souvent provoqués ou perpétués par un surmenage aigu ou chronique du muscle (par exemple postures exigeant de tenir le bras en abduction de façon prolongée, en particulier au-dessus du niveau de l'épaule), par le maintien d'objets lourds dans la main quand le bras pend le long du corps ou quand on promène un chien qui tire constamment sur sa laisse (ces deux actions exigeant la contraction du supraépineux pour maintenir la tête humérale dans la cavité glénoïde) et par traumatisme (par exemple luxation d'épaule).
2. Les points gâchettes du supraépineux ont tendance à produire des crépitements articulaires, une difficulté et une douleur forte à l'abduction, une douleur sourde au repos, une épaule raide, des troubles du sommeil en raison de la douleur et une extrême sensibilité à l'insertion humérale.
3. Les schémas de projection des points gâchettes du supraépineux doivent être distingués de ceux des muscles infraépineux, petit rond, grand rond, deltoïde, coracobrachial, biceps brachial, triceps brachial, brachioradial, long extenseur radial du carpe, extenseur des doigts, supinateur, grand pectoral, petit pectoral, subclavier, scalènes et dentelé postérosupérieur.
4. Les points gâchettes du supraépineux sont souvent diagnostiqués de façon incorrecte comme une tendinite ou une déchirure de la coiffe des rotateurs, une bursite de l'épaule, un syndrome discal cervical, une épaule gelée ou une épicondylite/épicondylose latérale.
5. Des points gâchettes associés surviennent souvent dans les muscles infraépineux, petit rond, subscapulaire, trapèze supérieur, deltoïde et grand dorsal.
6. Remarque : le supraépineux et l'infraépineux se partagent la zone de projection à l'extérieur de l'articulation de l'épaule. Cependant, la douleur projetée en provenance de l'infraépineux est généralement perçue comme une douleur plus profonde que celle qui émane du supraépineux.



**Figure 10-49** A est une vue postérieure illustrant les points gâchettes courants du supraépineux et leur zone de projection correspondante. B est une vue antérieure montrant le reste de la zone de projection.

## ÉTIREMENT DU SUPRAÉPINEUX



**Figure 10-50** Un étirement du supraépineux droit. Le bras droit du patient est en extension et adduction en arrière du corps. Voyez aussi la figure 13-10, C, pour un autre étirement du supraépineux.

*Clé palpatoire :*

Le patient fait une abduction douce de quelques degrés.

## DELTOÏDE ANTÉRIEUR—DÉCUBITUS

## ❑ INSERTIONS :

- o Du 1/3 latéral de la clavicule à la tubérosité deltoïdienne de l'humérus

## ❑ ACTIONS :

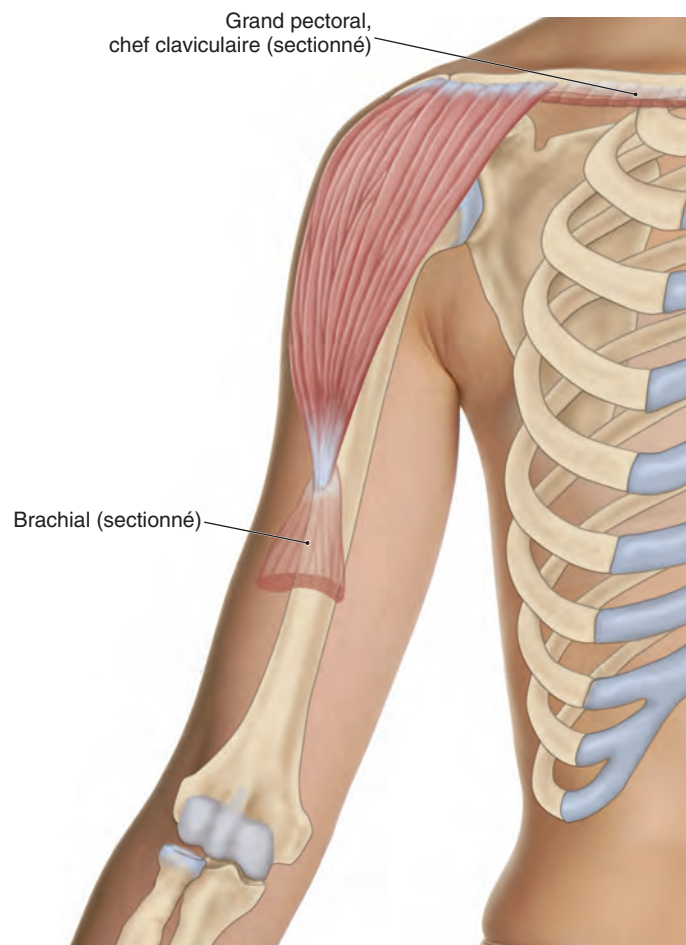
- o Flexion, abduction, rotation médiale et flexion horizontale du bras dans l'articulation de l'épaule

**Position de départ (figure 10-52) :**

- o Patient en décubitus, bras reposant sur la table le long du corps
- o Thérapeute assis à la tête du patient
- o Main palpatoire placée juste au-dessous de l'extrémité latérale de la clavicule
- o Deuxième main placée sur l'extrémité distale du bras (juste au-dessus du coude)

**Étapes palpatoires :**

1. Demander au patient de lever le bras dans un plan intermédiaire entre flexion et abduction, et chercher à sentir la contraction du deltoïde antérieur (figure 10-53).
2. Pour mieux mettre en évidence la contraction du deltoïde antérieur, le thérapeute peut exercer une légère résistance avec sa deuxième main.
3. Faire une pression palpatoire perpendiculairement en travers des fibres du deltoïde antérieur, de la partie latérale de la clavicule à la tubérosité deltoïdienne.
4. Une fois le deltoïde antérieur repéré, demander au patient de le relâcher et le palper pour évaluer sa tension de repos.

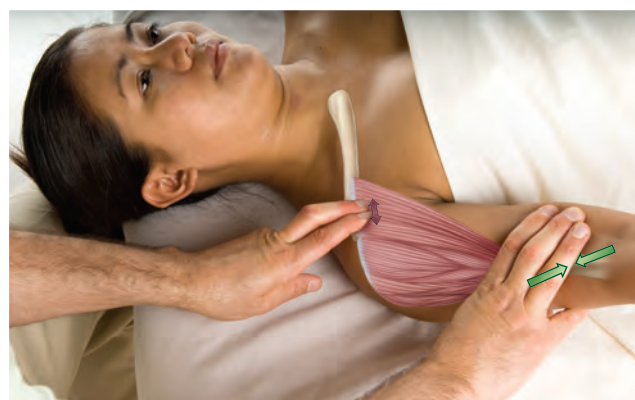


**Figure 10-51** Vue antérieure du deltoïde droit. Le brachial et le grand pectoral ont été sectionnés et estompés.

10



**Figure 10-52** Position de départ pour la palpation du deltoïde antérieur droit en décubitus.

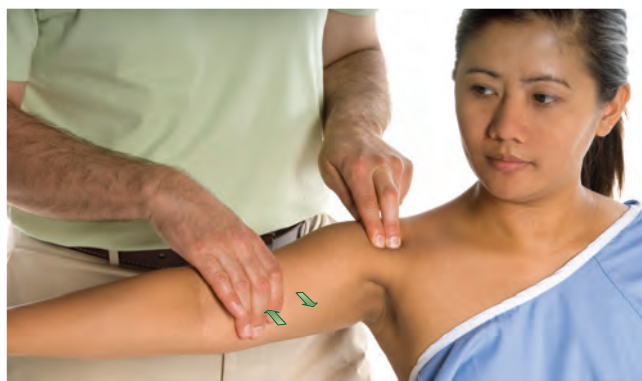

**Figure 10-53** Palpation du deltoïde antérieur droit, la patiente mobilisant son bras obliquement en flexion et abduction.

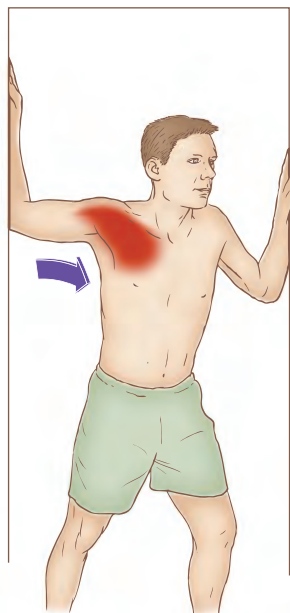


DELTOÏDE ANTÉRIEUR—DÉCUBITUS—*Suite***Notes palpatoires :**

1. En décubitus, on peut aussi activer et palper le deltoïde antérieur en demandant au patient de faire une flexion horizontale du bras. Dans cette position, la pesanteur exerce souvent une résistance adéquate, mais une résistance supérieure peut être ajoutée par la main du thérapeute.
2. Habituellement, le chef claviculaire du grand pectoral se contracte aussi dans la flexion horizontale d'épaule.
3. Quand le deltoïde antérieur et le chef claviculaire du grand pectoral sont contractés, il y a généralement entre eux un petit interstice visible.

**Position alternative de palpation—assise ou debout**

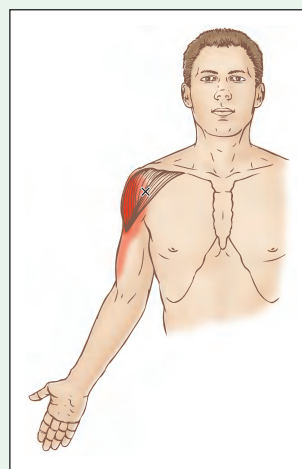
**Figure 10-54** Le deltoïde antérieur peut également être facilement palpé sur le patient assis ou debout. Pour activer les fibres antérieures du deltoïde, demandez au patient de réaliser une flexion horizontale du bras contre résistance.

**ÉTIREMENT DU DELTOÏDE**

**Figure 10-56** Un étirement du deltoïde antérieur droit. Avec le bras horizontal, le patient se penche dans l'encadrement d'une porte, entraînant une extension horizontale du bras droit. Remarque : cela étire également le grand pectoral.

**POINTS GÂCHETTES**

1. Les points gâchettes du deltoïde antérieur sont souvent provoqués ou perpétués par un surmenage aigu ou chronique du muscle (par exemple maintien prolongé du bras en l'air en abduction ou en flexion, comme lorsqu'on travaille sur un clavier d'ordinateur), par un traumatisme direct (par exemple choc dans le cadre du sport) et par les points gâchettes du supraépineux.
2. Les points gâchettes du deltoïde antérieur sont susceptibles d'entraîner une faiblesse en abduction ou flexion du bras.
3. Les schémas de projection des points gâchettes du deltoïde antérieur doivent être distingués de ceux des muscles scalènes, grand pectoral, petit pectoral, coracobrachial, supraépineux, infraépineux et biceps brachial.
4. Les points gâchettes du deltoïde antérieur sont souvent diagnostiqués de façon incorrecte comme une déchirure de la coiffe des rotateurs, une tendinite bicipitale, une bursite sous-deltoïdienne/sous-acromiale, une arthrose glénohumérale ou acromioclaviculaire, ou une compression de la racine nerveuse C5.
5. Des points gâchettes associés surviennent souvent dans le chef claviculaire du grand pectoral et dans les muscles supraépineux, biceps brachial, grand dorsal et grand rond.



**Figure 10-55** Vue antérieure illustrant un point gâchette courant du deltoïde antérieur, avec sa zone de projection correspondante.

**Clé palpatoire :**

Le bras se mobilise dans un plan intermédiaire entre flexion et abduction.

## SUBSCAPULAIRE—DÉCUBITUS

10-4

## ❑ INSERTIONS :

- o De la fosse subscapulaire de la scapula au tubercule mineur de l'humérus

## ❑ ACTIONS :

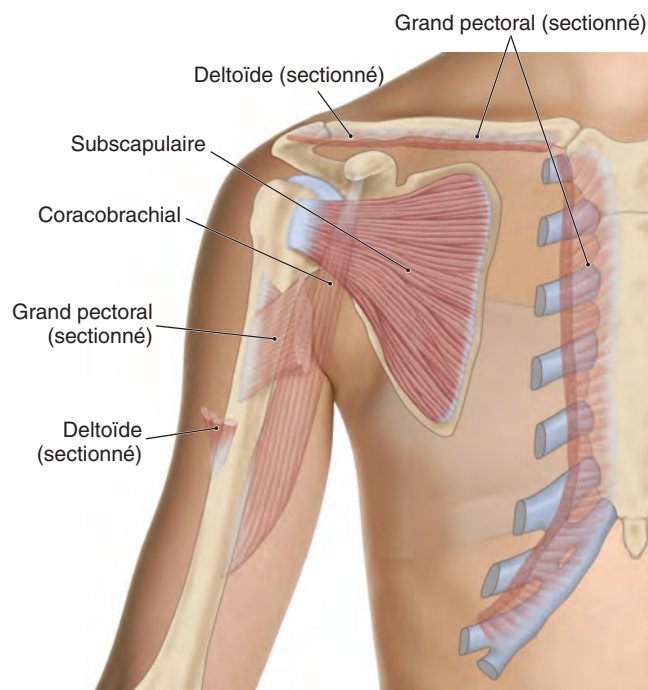
- o Rotation médiale du bras dans l'articulation de l'épaule

**Position de départ (figure 10-58) :**

- o Patient en décubitus, bras reposant sur le tronc, la main controlatérale tenant légèrement le coude du côté à palper
- o Thérapeute assis à côté du patient
- o Pulpe des doigts palpatoires placée contre la face antérieure de la scapula
- o Deuxième main infiltrée sous le thorax du patient pour attraper le bord médial de la scapula

**Étapes palpatoires :**

1. Faire une abduction passive de la scapula du patient avec votre deuxième main.
2. Demander au patient de prendre une inspiration profonde et, pendant qu'il expire, appuyer lentement mais fermement la pulpe de vos doigts contre la face antérieure de la scapula du patient (figure 10-59, A) (voir la Note palpatoire n° 1).
3. Pour vérifier que vous êtes sur le subscapulaire, demander au patient de faire une rotation médiale du bras (cela entraînera un léger soulèvement du bras) (figure 10-59, B).
4. Palper le plus grand volume possible du subscapulaire en s'enfonçant plus profondément en direction du bord médial de la scapula.

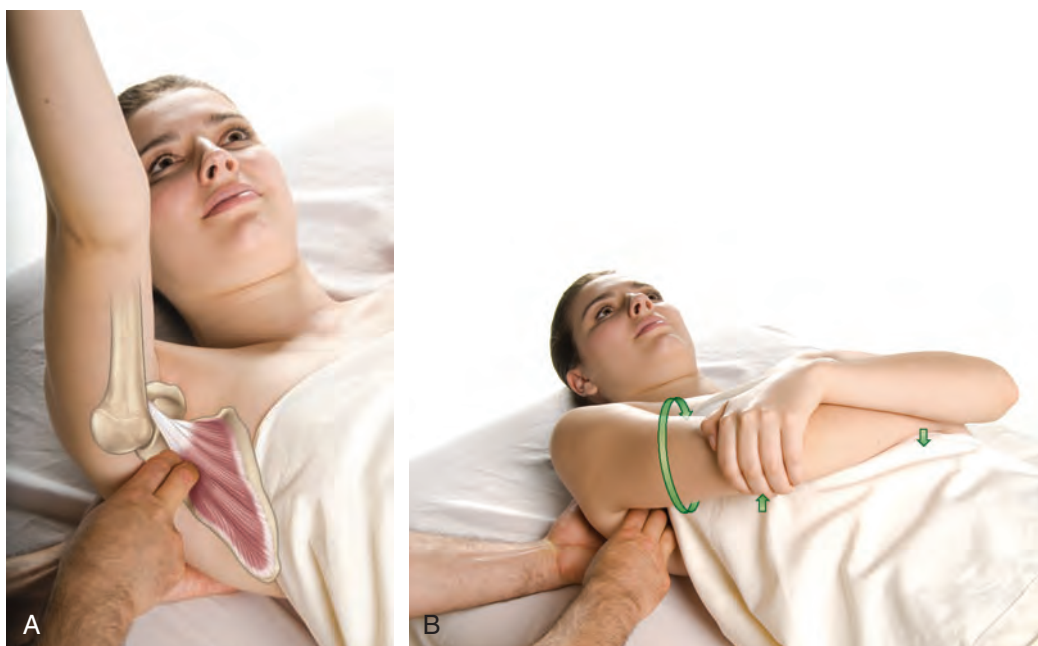

**Figure 10-57** Vue antérieure du subscapulaire droit. Le coracobrachial, le deltoïde sectionné et le grand pectoral ont été estompés.



**Figure 10-58** Position de départ pour la palpation du subscapulaire droit en décubitus.

## SUBSCAPULAIRE—DÉCUBITUS—Suite



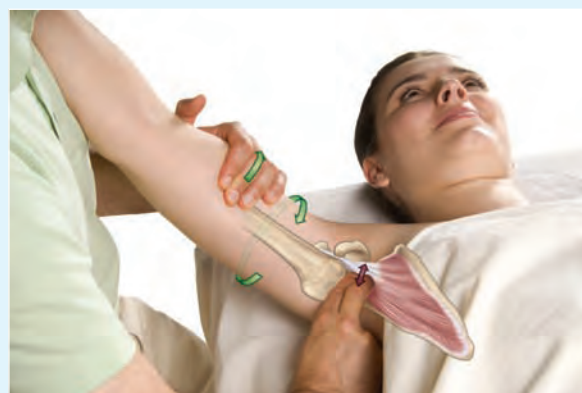**Figure 10-59** Palpation du subscapulaire droit. **A** montre la palpation du corps musculaire. Remarque : le bras de la patiente est en l'air afin que le lecteur puisse visualiser le corps du muscle; le bras peut rester en position basse et reposer sur la poitrine comme on le voit en **B**, qui montre la patiente faisant une rotation médiale pour activer le subscapulaire.

10

**Notes palpatoires :**

1. Travailler en profondeur pour accéder au subscapulaire ne sera pas douloureux si vous demandez au patient de respirer et que vous vous enfoncez *lentement* dans le tissu avec un toucher ferme et assuré.
2. Pour repérer l'insertion distale du tendon du subscapulaire sur le tubercule mineur de l'humérus, demandez au patient de poser son bras sur votre épaule et suivez le muscle centimètre par centimètre, depuis la fosse subscapulaire jusqu'à l'humérus, en demandant au patient de faire une rotation médiale de l'épaule pour confirmer que vous êtes toujours sur le muscle. Quand vous avez atteint le site distal de son insertion, demandez au patient de relâcher complètement le subscapulaire et le reste de la musculature du bras, afin qu'il soit plus facile de sentir l'insertion du tubercule mineur et de le distinguer du tendon distal du subscapulaire (figure 10-60).
3. Le subscapulaire et le dentelé antérieur se trouvent tous deux entre la scapula et la cage thoracique. Pour palper le subscapulaire, orientez la pulpe de vos doigts contre la face antérieure de la scapula; pour palper le dentelé antérieur, orientez-la contre la paroi de la cage thoracique.
4. L'insertion humérale du subscapulaire peut aussi être palpée à travers le deltoïde antérieur. Cela peut se faire en repérant le tubercule

mineur de l'humérus (voir p. 76) et par une pression glissée palpatoire verticalement dessus, tout en cherchant à sentir le tendon du subscapulaire. Autrement, repérez les deux chefs du biceps brachial et palpez le tendon du subscapulaire entre eux.

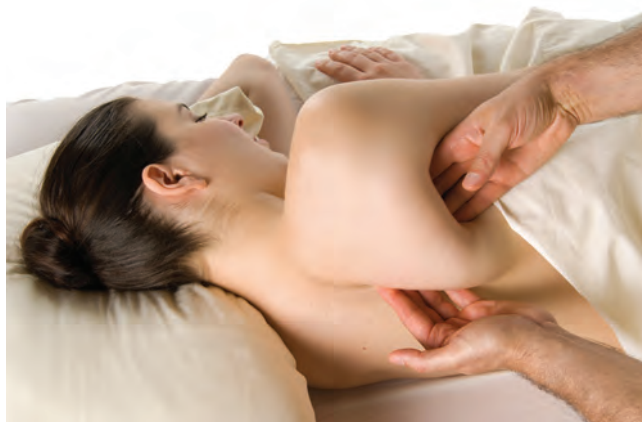

**Figure 10-60** Palpation du tendon huméral du subscapulaire droit, la patiente faisant une rotation médiale du bras contre résistance (voir Note palpatoire n° 2).



## SUBSCAPULAIRE—DÉCUBITUS—Suite

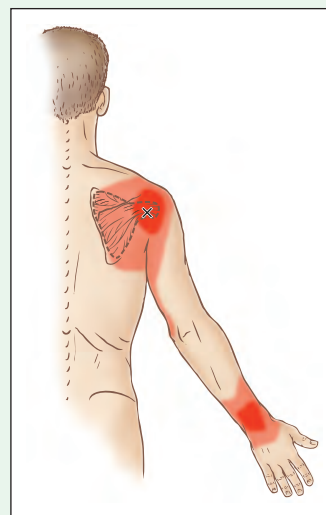
Position alternative de palpation—latérocubitus



**Figure 10-61** Le subscapulaire peut également être palpé sur un patient en latérocubitus.

## POINTS GÂCHETTES

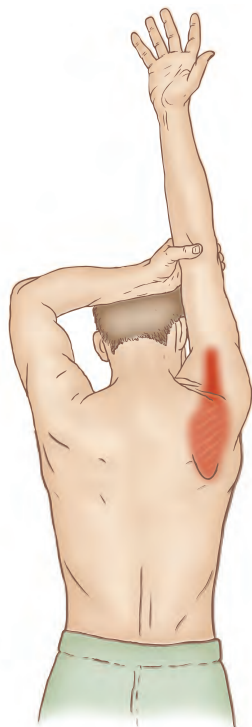
1. Les points gâchettes du subscapulaire sont souvent provoqués ou perpétués par un surmenage aigu ou chronique du muscle (par exemple la natation), par un traumatisme (par exemple luxation de l'épaule), par une immobilisation prolongée (par exemple quand le bras est maintenu en rotation médiale dans une écharpe ou un plâtre) et par un raccourcissement permanent du muscle (par exemple quand le patient a une posture régulière en enroulement des épaules, avec les épaules en rotation médiale).
2. Les points gâchettes du subscapulaire ont tendance à provoquer une limitation et une douleur en rotation latérale d'épaule (comme la rotation latérale du bras est nécessaire pour effectuer une abduction complète du bras, l'abduction est souvent limitée elle aussi), une douleur au repos, ou une extrême sensibilité à l'insertion humérale.
3. Les schémas de projection des points gâchettes du subscapulaire doivent être distingués de ceux des muscles scalènes, petit rond, grand rond, deltoïde postérieur, triceps brachial, court extenseur radial du carpe, long extenseur radial du carpe, extenseur ulnaire du carpe, extenseur de l'index et dentelé postérosupérieur.
4. Les points gâchettes du subscapulaire sont souvent diagnostiqués de façon incorrecte comme une épaule gelée, des lésions de la coiffe des rotateurs, un syndrome discal cervical, ou un syndrome du défilé cervicothoracique.
5. Des points gâchettes associés surviennent souvent dans les muscles grand pectoral, grand dorsal, grand rond et deltoïde antérieur.



**Figure 10-62** Vue postérieure illustrant un point gâchette courant du subscapulaire, avec sa zone de projection correspondante.

## SUBSCAPULAIRE—DÉCUBITUS—Suite

## ÉTIREMENT DU SUBSCAPULAIRE



10

**Figure 10-63** Un étirement du subscapulaire droit. Le patient fait une rotation latérale du bras droit et le pousse vers le plafond.

*Clé palpatoire :*

Le patient repose  
détendu ; tracter  
la scapula vers  
le dehors avec votre  
deuxième main.

## DENTÉLÉ ANTÉRIEUR—DÉCUBITUS

10-5

## ❑ INSERTIONS :

- o De la face antérolatérale des côtes un à neuf à la face antérieure de tout le bord médial de la scapula

## ❑ ACTIONS :

- o Abduction et sonnette latérale de la scapula dans l'articulation scapulothoracique
- o Les fibres supérieures peuvent également faire une élévation de la scapula et les fibres inférieures un abaissement

## Position de départ (figure 10-65) :

- o Patient en décubitus, bras en l'air à la verticale dirigé vers le plafond
- o Thérapeute assis à côté du patient
- o Pulpe des doigts de la main palpatoire placée contre la paroi latérale de la cage thoracique, juste sous l'aisselle
- o Deuxième main placée sur le poing du patient; nécessaire seulement pour exercer une résistance

## Étapes palpatoires :

1. Demander au patient de pousser la main vers le plafond (ce qui exige une abduction de la scapula dans l'articulation scapulothoracique) et chercher à sentir la contraction du dentelé antérieur (figure 10-66).
2. Si vous le souhaitez, vous pouvez exercer une résistance à l'action du patient avec votre deuxième main.
3. Poursuivre la palpation du dentelé antérieur aussi loin que possible (voir figure 10-67).
4. Une fois le dentelé antérieur repéré, demander au patient de le relâcher et le palper pour évaluer sa tension de repos.

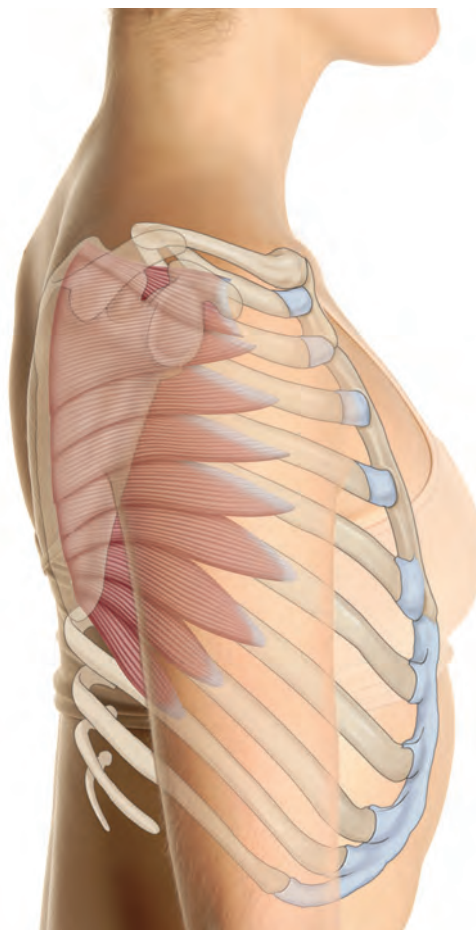


Figure 10-64 Vue latérale du dentelé antérieur droit.

10



Figure 10-65 Position de départ pour la palpation du dentelé antérieur droit en décubitus.

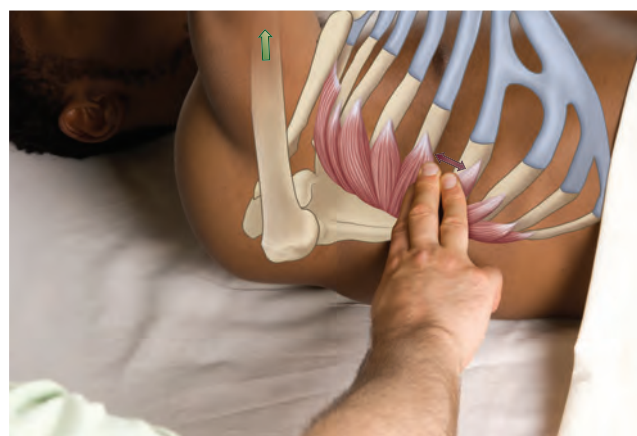
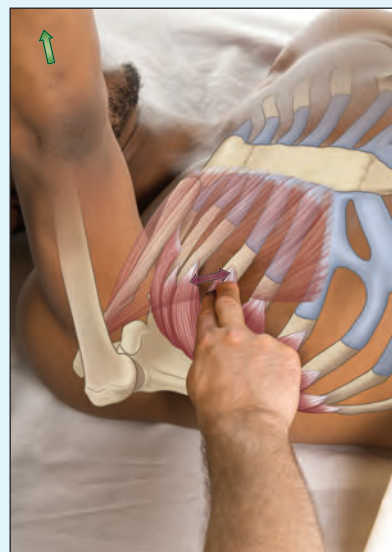
Figure 10-66 Palpation du dentelé antérieur droit contre la paroi latérale de la cage thoracique.

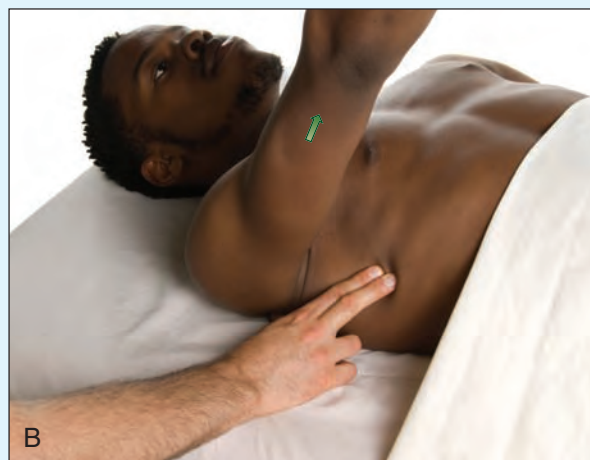
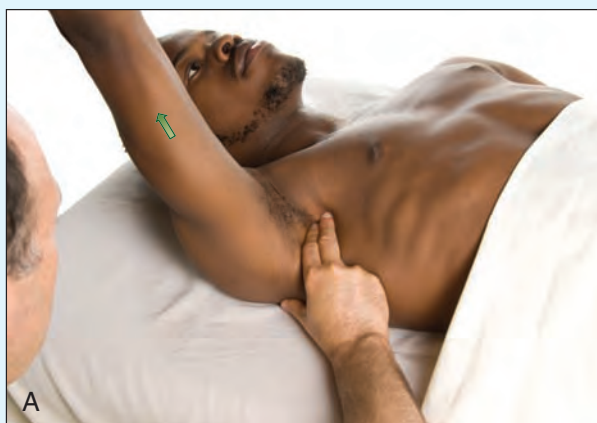


DENTELÉ ANTÉRIEUR—DÉCUBITUS—*Suite***Notes palpatoires :**

1. Pour palper les fibres supérieures à leur insertion sur la cage thoracique, enfoncez-vous lentement mais fermement en profondeur sous le grand pectoral, contre la cage thoracique (figure 10-67); il peut être très difficile d'accéder aux fibres sur les deux côtes supérieures. Pour palper les fibres supérieures plus près de leur insertion scapulaire, pénétrez lentement mais fermement entre la scapula et la cage thoracique, contre celle-ci.
2. Pour mieux activer les fibres supérieures du dentelé antérieur, demandez au patient d'orienter son bras vers le haut (à environ 135° de flexion) afin que la scapula fasse une abduction et une élévation dans l'articulation scapulothoracique (figure 10-68, A). De la même manière, pour mieux recruter les fibres inférieures, demandez au patient d'orienter son bras vers le bas (à environ 45° de flexion), afin que la scapula fasse une abduction et un abaissement dans l'articulation scapulothoracique (figure 10-68, B).
3. Le dentelé antérieur et le subscapulaire sont tous deux situés entre la scapula et la cage thoracique. Pour palper le dentelé antérieur, orientez la pulpe de vos doigts contre la paroi thoracique; pour palper le subscapulaire, orientez-les contre la face antérieure de la scapula.



**Figure 10-67** Palpation du dentelé antérieur droit sous le grand pectoral.



**Figure 10-68** Pour mieux activer les fibres supérieures du dentelé antérieur, orientez le bras du patient plus en crânial pendant l'antépulsion, comme on le voit en **A**. Pour mieux activer les fibres inférieures du dentelé antérieur, orientez le bras du patient plus en caudal pendant l'antépulsion, comme on le voit en **B**.

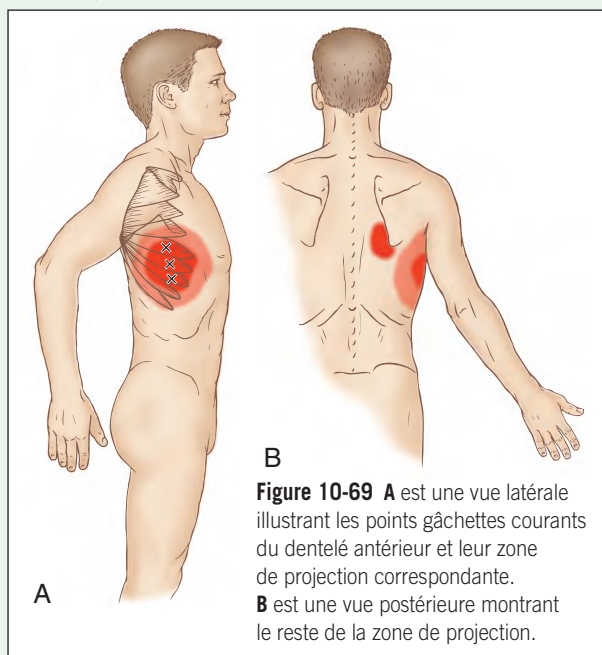
#### Position alternative de palpation—latérocubitus

Le dentelé antérieur peut aussi être facilement palpé quand le patient est en latérocubitus. Comme dans la palpation en décubitus, le membre supérieur du patient doit être mobilisé pour permettre l'accès au dentelé antérieur.

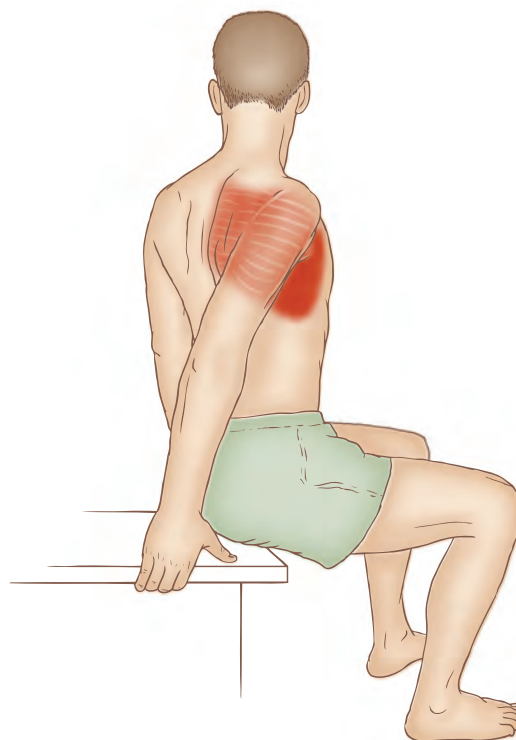
DENTELÉ ANTÉRIEUR—DÉCUBITUS—*Suite*

## POINTS GÂCHETTES

1. Les points gâchettes du dentelé antérieur sont souvent provoqués ou perpétués par un surmenage aigu ou chronique du muscle (par exemple des pompes ou tout mouvement qui exige l'adduction de la scapula, comme donner un coup de poing dans les arts martiaux, frapper une balle au tennis, lancer une balle, ou faire des mouvements de poussée très forts) ou par une respiration difficile (en raison de son rôle accessoire dans la respiration).
2. Les points gâchettes du dentelé antérieur ont tendance à limiter l'adduction de la scapula ; à gêner le sommeil quand on est couché sur le côté atteint en raison de la compression des points gâchettes, ou de l'autre côté si la scapula glisse en avant (adduction), entraînant un raccourcissement du muscle ; à rendre difficile une inspiration profonde ; ou à provoquer un « point de côté » quand on « pompe avec ses bras » en courant vite.
3. Les schémas de projection des points gâchettes du dentelé antérieur doivent être distingués de ceux des muscles intercostaux, trapèze moyen, rhomboïdes, érecteurs du rachis/transversaires épineux du rachis thoracique, grand dorsal, infraépineux et diaphragme.
4. Les points gâchettes du dentelé antérieur sont souvent diagnostiqués de façon incorrecte comme la douleur projetée d'une angine de poitrine ou d'une attaque cardiaque (si le muscle concerné est du côté gauche), une dysfonction articulaire costale ou une fracture de côte, un coincement des nerfs intercostaux, une arthrose chondrocostale, un syndrome discal cervical, un syndrome du défilé cervicothoracique, un zona et des points gâchettes dans les muscles intercostaux.
5. Des points gâchettes associés surviennent souvent dans les muscles érecteurs du rachis/transversaires épineux du rachis thoracique, rhomboïdes, trapèze moyen, dentelé postérosupérieur, grand dorsal, scalènes et sternocléidomastoïdien.
6. Remarques : les points gâchettes centraux et d'insertion peuvent se produire dans n'importe laquelle des neuf digitations du dentelé antérieur. Les points gâchettes du dentelé antérieur peuvent aussi irradier vers le bas, le long du bord ulnaire de tout le membre supérieur.



## ÉTIREMENT DU DENTELÉ ANTÉRIEUR



**Figure 10-70** Un étirement du dentelé antérieur. Le patient fait une extension du bras pour se tenir au bord du banc et tourne le corps du côté opposé (entraînant une adduction de la scapula).

10



*Clé palpatoire :*

Chercher à atteindre le plafond.

## GRAND PECTORAL—DÉCUBITUS

2  
10-6

## ❑ INSERTIONS :

- o De la moitié médiale de la clavicule, sternum et cartilages costaux des côtes un à sept à la lèvre latérale du sillon intertuberculaire de l'humérus

## ❑ ACTIONS :

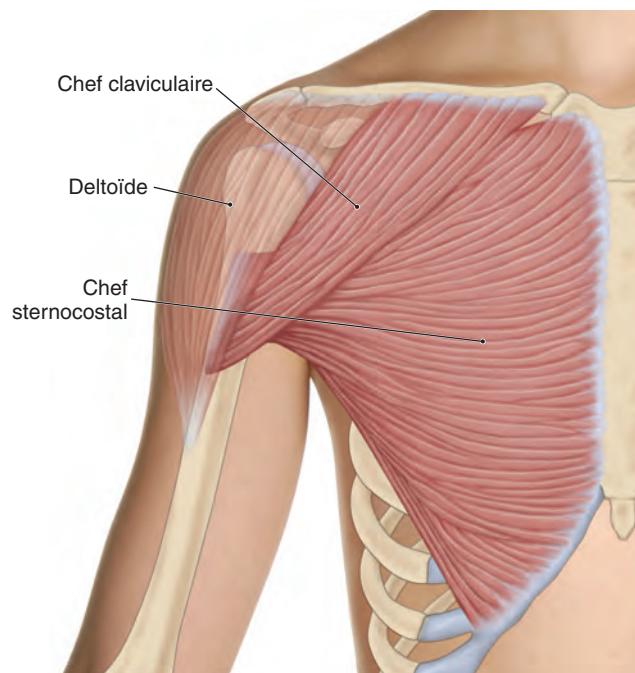
- o Muscle dans son entier : adduction, rotation médiale, flexion horizontale du bras dans l'articulation de l'épaule; abduction de la scapula dans l'articulation scapulothoracique
- o Chef claviculaire : flexion du bras dans l'articulation de l'épaule
- o Chef sternocostal : extension du bras dans l'articulation de l'épaule (à partir d'une position de flexion vers la position anatomique); abaissement de la scapula dans l'articulation scapulothoracique

## Position de départ (figure 10-72) :

- o Patient en décubitus, bras le long du corps
- o Thérapeute assis à côté du patient
- o Main palpatoire placée sur la partie inférieure du pli axillaire antérieur
- o Deuxième main placée sur l'extrémité distale du bras, juste au-dessus du coude

## Étapes palpatoires :

1. Commencer par palper le chef sternocostal. Demander au patient de faire une adduction du bras contre résistance. La résistance est obtenue soit par votre deuxième main, soit simplement en demandant au patient de faire une adduction en poussant contre son corps (figure 10-73, A).
2. Chercher à sentir la contraction du chef sternocostal et palper en direction de son insertion proximale (médiale).
3. Pour palper le chef claviculaire, placer la main palpatoire juste sous la partie médiale de la clavicule et demander au patient de mobiliser obliquement son bras, entre flexion et abduction,



**Figure 10-71** Vue antérieure du grand pectoral droit. Le deltoïde a été estompé.

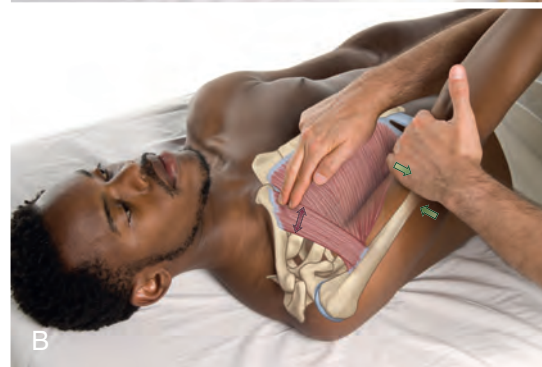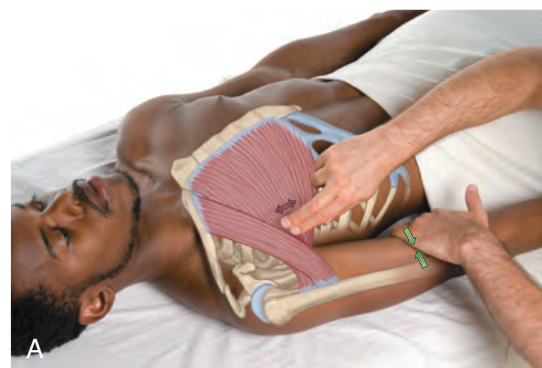contre résistance. La résistance peut être exercée par votre deuxième main (figure 10-73, B).

4. Chercher à sentir la contraction du chef claviculaire et palper en direction de l'insertion distale par une pression glissée palpatoire perpendiculaire à ses fibres.
5. Une fois le grand pectoral repéré, demander au patient de le relâcher et le palper pour évaluer sa tension de repos.

10



**Figure 10-72** Position de départ pour la palpation du grand pectoral droit en décubitus (chef sternocostal).



**Figure 10-73** Palpation du grand pectoral droit. **A** montre la palpation du chef sternocostal, le patient réalisant une adduction contre résistance. **B** montre la palpation du chef claviculaire, le patient réalisant un mouvement de flexion et adduction dans un plan oblique contre résistance.

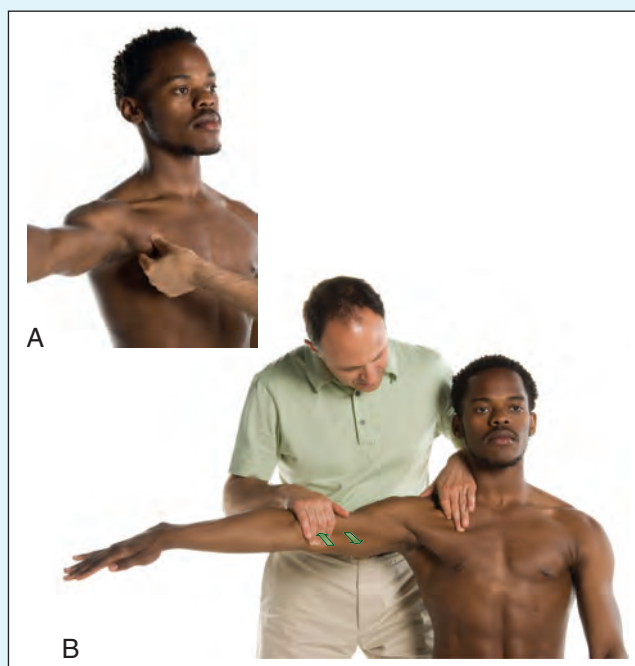


## GRAND PECTORAL—DÉCUBITUS—Suite

## Notes palpatoires :

1. Demandez au patient de faire une abduction d'épaule et saisissez la partie antérieure charnue du creux axillaire; puis, demandez au patient de laisser retomber son bras le long du corps. Vous tenez le grand pectoral du patient dans votre main (figure 10-74, A).
2. Il y a habituellement un sillon palpable et visible entre le chef claviculaire du grand pectoral et le deltoïde antérieur.
3. Pour activer la totalité du grand pectoral, demandez au patient de faire une flexion horizontale du bras contre résistance. (Remarque : cela activera également le deltoïde antérieur.) C'est plus facile à faire quand le patient est assis (figure 10-74, B).
4. Quand le patient fait une flexion horizontale du bras contre résistance, il y a généralement un sillon palpable et visible entre les chefs claviculaire et sternocostal du grand pectoral.

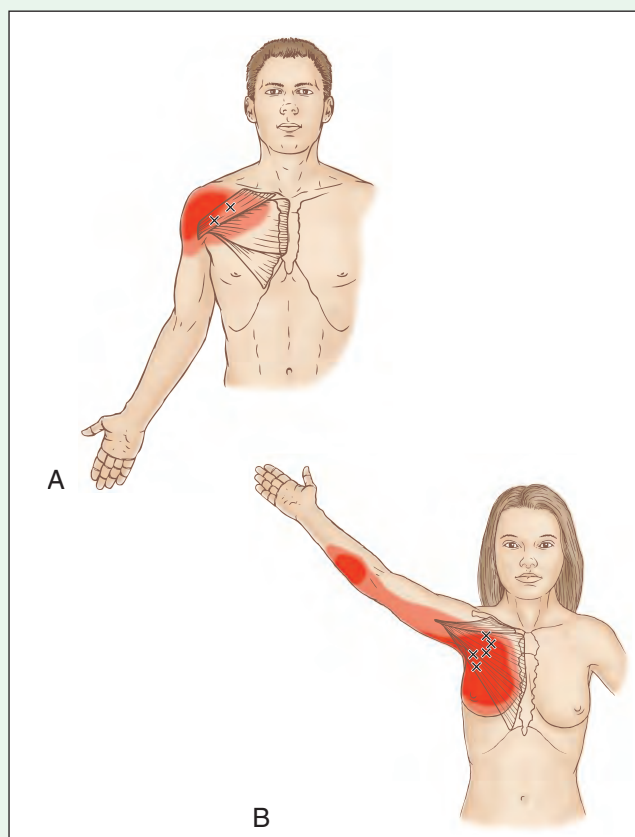
**Figure 10-74** Si le bras est écarté du corps en abduction, la partie antérieure du pli axillaire contenant le grand pectoral peut facilement être saisie par les doigts palpatoires, comme on le voit en **A**. On peut aisément palper tout le grand pectoral sur le patient assis, en résistant à la flexion horizontale du bras dans l'articulation de l'épaule, comme on le voit en **B**.



10

## POINTS GÂCHETTES

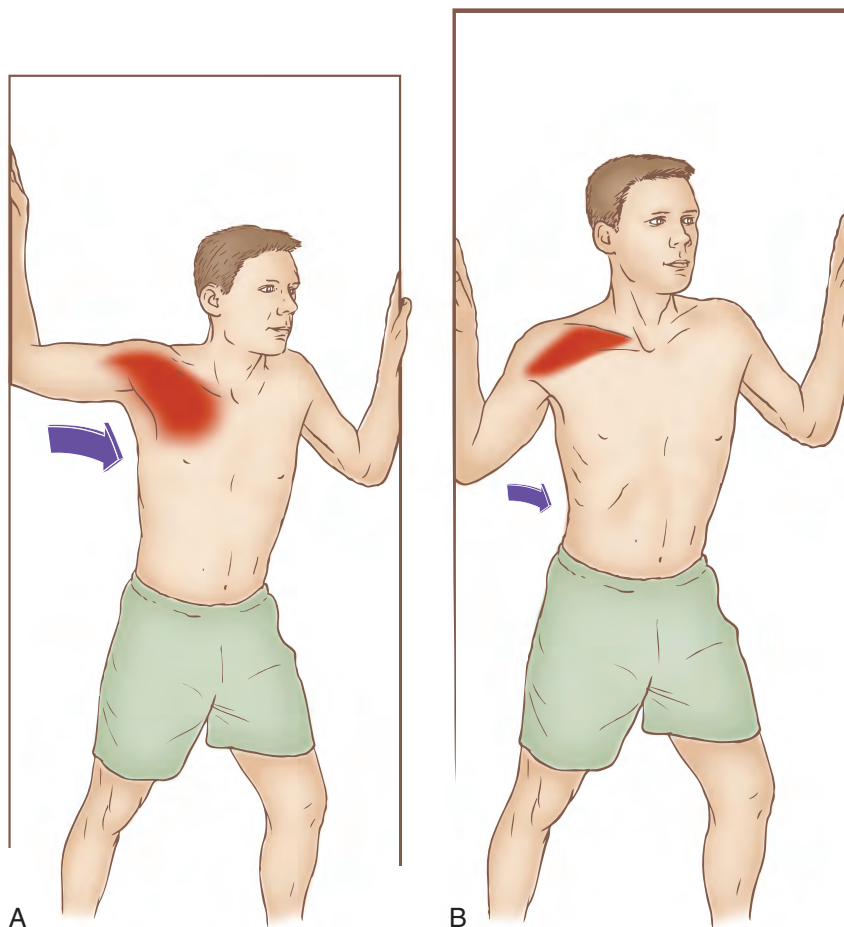
1. Les points gâchettes du grand pectoral sont souvent provoqués ou perpétués par un surmenage aigu ou chronique du muscle (par exemple soulèvement répétitif d'une charge devant le corps, toute adduction répétitive du bras), par des postures prolongées qui raccourcissent le muscle (par exemple posture en enroulement des épaules, port d'une écharpe ou d'un plâtre, dormir sur le dos bras croisés sur la poitrine, dormir du côté concerné avec l'épaule antépulsée), par l'utilisation d'une canne ou de béquilles, par une bretelle de soutien-gorge trop serrée qui comprime le muscle, ou par un infarctus du myocarde.
2. Les points gâchettes du grand pectoral ont tendance à entraîner une posture en enroulement des épaules (susceptible de provoquer une douleur dans la région interscapulaire et d'engendrer un syndrome costoclaviculaire), une limitation en abduction et extension horizontale du bras ou une abduction de la scapula dans l'articulation scapulothoracique, des troubles du sommeil (dus à la douleur), ou une douleur ou un gonflement du sein. En plus, la présence d'un point gâchette du côté droit du grand pectoral entre les cinquième et sixième côtes est accusée de provoquer une arythmie cardiaque.
3. Les schémas de projection des points gâchettes du grand pectoral doivent être distingués de ceux des muscles petit pectoral, subclavier, intercostaux, scalènes, deltoïde antérieur, supraépineux, infraépineux, coracobrachial et biceps brachial.
4. Les points gâchettes du grand pectoral sont souvent diagnostiqués de façon incorrecte comme une angine de poitrine ou un infarctus du myocarde (pour les points gâchettes du côté gauche), une dysfonction articulaire costale, une arthrose chondrocostale, une hernie hiatale, une tendinite bicipitale, une bursite de l'articulation de l'épaule, un syndrome discal cervical, ou une épicondylite/épicondylite médiale.
5. Des points gâchettes associés surviennent souvent dans les muscles deltoïde antérieur, coracobrachial, grand dorsal, subscapulaire, dentelé antérieur, rhomboïdes, trapèze moyen, sternocléidomastoïdien, infraépineux, petit rond et deltoïde postérieur.



**Figure 10-75** Vues antérieures illustrant les points gâchettes courants du grand pectoral et leurs zones de projection. **A** montre le chef claviculaire; **B** montre le chef sternocostal.

GRAND PECTORAL—DÉCUBITUS—*Suite*

## ÉTIREMENT DU GRAND PECTORAL



**Figure 10-76** Étirements des deux chefs du grand pectoral droit. **A** montre un étirement du chef sternocostal. Le bras est abducté d'environ 90° et le patient se penche dans l'encadrement d'une porte. **B** montre un étirement du chef claviculaire. Le bras est abducté d'environ 45° et le patient se penche dans l'encadrement de la porte. Remarquez la différence de position du bras.

*Clé palpatoire :*

Palper la partie  
antérieure charnue  
du creux axillaire.

## PETIT PECTORAL—DÉCUBITUS

10-6

10-7

## ❑ INSERTIONS :

- o Des côtes trois à cinq à la face médiale du processus coracoïde de la scapula

## ❑ ACTIONS :

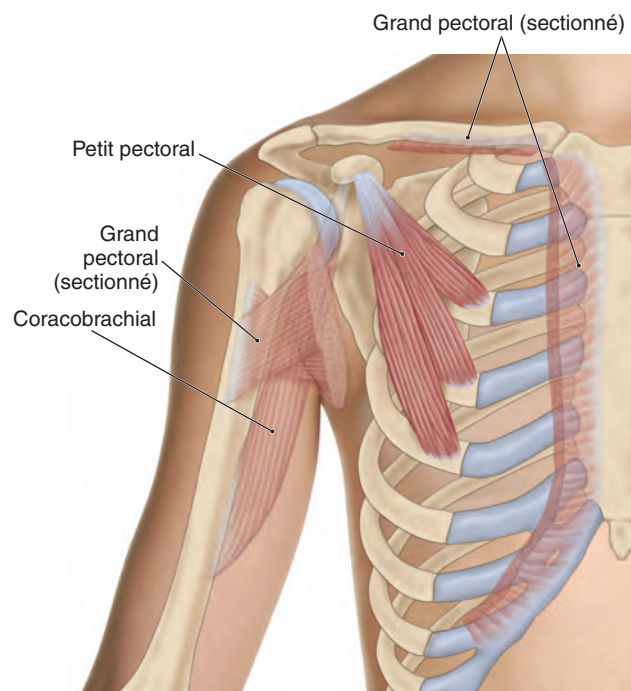
- o Bascule antérieure, abaissement, sonnette médiale de la scapula dans l'articulation scapulothoracique
- o Élévation des côtes trois à cinq dans les articulations sternocostales et costovertébrales

## Position de départ (figure 10-78) :

- o Patient en décubitus, main sous le corps dans le creux des reins
- o Thérapeute assis à la tête de la table
- o Main palpatoire placée juste sous le processus coracoïde de la scapula

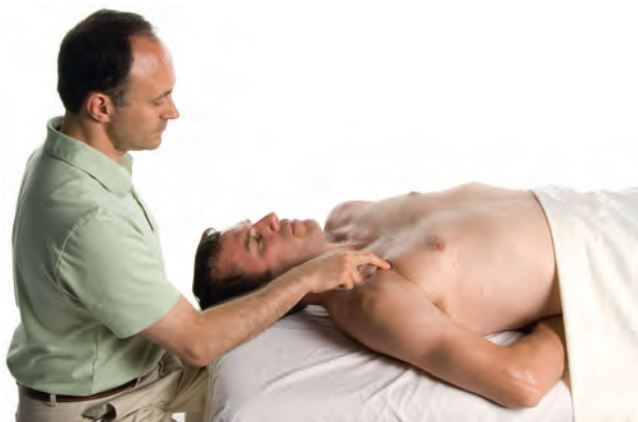## Étapes palpatoires :

1. Demander au patient d'appuyer la main et l'avant-bras vers le bas contre la table et chercher à sentir la contraction du petit pectoral à travers le grand pectoral (figure 10-79).
2. Poursuivre la palpation en direction des insertions costales en glissant perpendiculairement sur ses fibres.
3. Une fois le petit pectoral repéré, demander au patient de le détendre et le palper pour évaluer sa tension de repos.

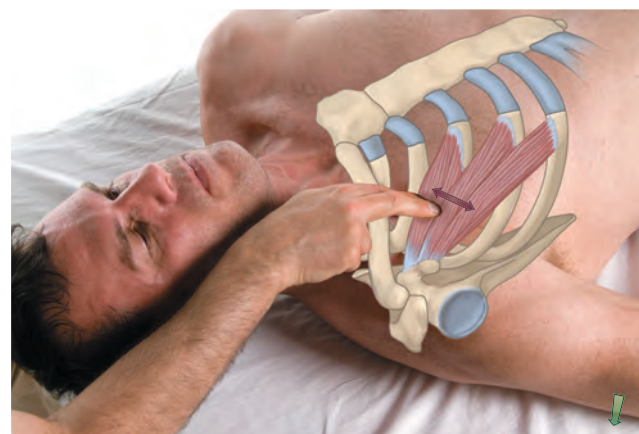

**Figure 10-77** Vue antérieure du petit pectoral droit. Le coracobrachial et le grand pectoral sectionné ont été estompés.

10



**Figure 10-78** Position de départ pour la palpation du petit pectoral droit en décubitus.



**Figure 10-79** Palpation du petit pectoral droit perpendiculairement aux fibres, le patient poussant sa main et son avant-bras vers le bas contre la table.

## Notes palpatoires :

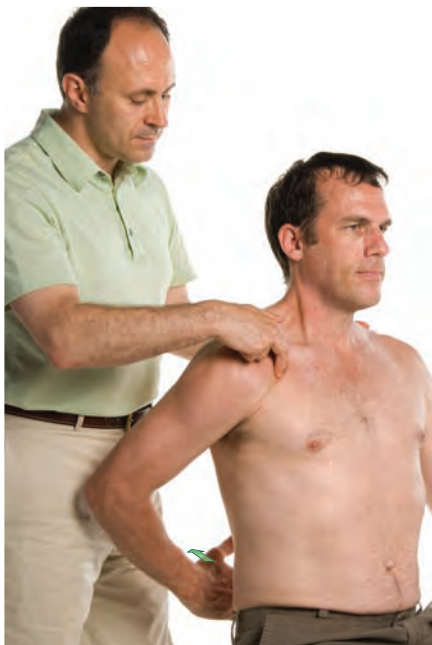1. On demande au patient d'appuyer sa main et son avant-bras contre la table parce que cela exige une extension du bras, ce qui implique une action associée de sonnette médiale de la scapula et une action du petit pectoral. C'est plus facile à réaliser quand le patient est assis (voir figure 10-80).
2. Habituellement, il est possible de palper individuellement et de discerner les trois faisceaux du petit pectoral.

3. Une autre méthode pour palper les fibres les plus latérales du petit pectoral consiste à y accéder par le côté en appuyant en profondeur sous le grand pectoral. Cette méthode est vraiment efficace mais peut être inconfortable pour le patient, et n'est pas indispensable puisque le petit pectoral peut facilement être palpé et trouvé à travers le grand pectoral.



## PETIT PECTORAL—DÉCUBITUS—Suite

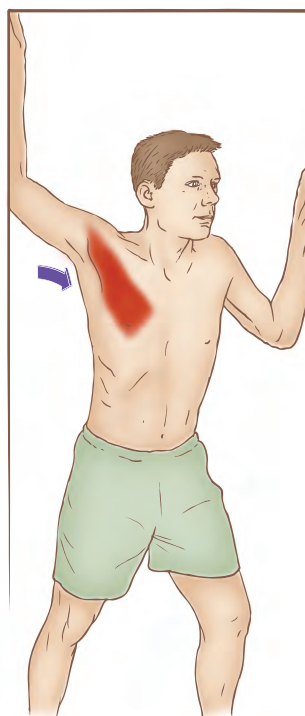
## Position alternative de palpation—assis



**Figure 10-80** Installer le patient assis est la position la plus facile pour palper le petit pectoral, parce que le patient peut aisément placer sa main dans le creux des reins et facilement la mobiliser vers l'arrière quand le thérapeute le lui demande.

10

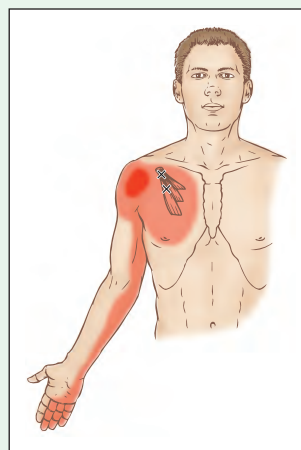
## ÉTIREMENT DU PETIT PECTORAL



**Figure 10-82** Un étirement du petit pectoral droit. Le bras est abducté d'environ 135° et le patient se penche dans l'encadrement d'une porte.

## POINTS GÂCHETTES

1. Les points gâchettes du petit pectoral sont souvent provoqués ou perpétués par un surmenage aigu ou chronique du muscle, par des postures prolongées en raccourcissement du muscle (par exemple une posture permanente en enroulement des épaules, le maintien dans une écharpe ou un plâtre, dormir sur le dos bras croisés sur la poitrine, dormir du côté affecté avec l'épaule antépulsée), par l'utilisation d'une canne ou de béquilles, par un infarctus du myocarde, une respiration difficile, une compression du muscle (par exemple par les bretelles d'un sac à dos lourd), ou par des points gâchettes dans le grand pectoral ou les scalènes.
2. Les points gâchettes du petit pectoral ont tendance à provoquer un syndrome du petit pectoral (responsable de symptômes neurologiques ou vasculaires dans le membre supérieur), une posture en enroulement des épaules (susceptible de provoquer une douleur interscapulaire et un syndrome costoclaviculaire), une rétropulsion limitée de la scapula dans l'articulation scapulothoracique, ou une scapula en scapula alata.
3. Les schémas de projection des points gâchettes du petit pectoral doivent être distingués de ceux des muscles grand pectoral, deltoïde, coracobrachial, scalènes, supraépineux, infraépineux, biceps brachial et triceps brachial.
4. Les points gâchettes du petit pectoral sont souvent diagnostiqués de façon incorrecte comme un syndrome discal cervical, un syndrome du scalène antérieur, un syndrome costoclaviculaire, un syndrome du canal carpien, une tendinite bicipitale, une épicondylite/épicondylose médiale, une angine de poitrine ou un infarctus du myocarde (pour les points gâchettes du côté gauche).
5. Des points gâchettes associés surviennent souvent dans les muscles grand pectoral, deltoïde antérieur, scalènes et sterno-cléidomastoïdien.



**Figure 10-81** Vue antérieure illustrant les points gâchettes courants du petit pectoral et leur zone de projection correspondante.



*Clé palpatoire :*

Main du patient  
au creux  
des reins.

## SUBCLAVIER—DÉCUBITUS

## ❑ INSERTIONS :

- o De la première côte à la jonction avec son cartilage costal au 1/3 moyen de la face inférieure de la clavicule

## ❑ ACTIONS :

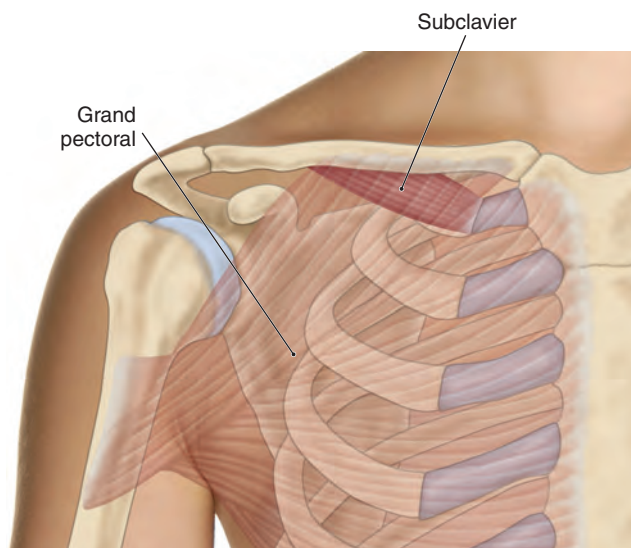
- o Abaissement, antépulsion et rotation antérieure de la clavicule dans l'articulation sternoclaviculaire
- o Élévation de la première côte dans les articulations sternocostale et costovertébrale

**Position de départ (figure 10-84) :**

- o Patient en décubitus, bras en rotation médiale reposant sur la table le long du corps
- o Thérapeute assis à la tête de la table
- o Doigts palpatoires enroulés autour de la clavicule de façon à positionner la pulpe des doigts à la face inférieure de la clavicule

**Étapes palpatoires :**

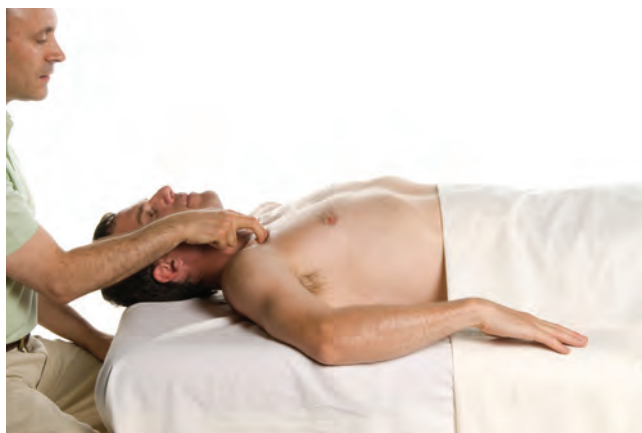1. Le subclavier peut être difficile à palper.
2. La musculature de la région étant relâchée, chercher à sentir le subclavier à la face inférieure de la clavicule.
3. Pour palper sa contraction, demander au patient d'abaisser la clavicule dans l'articulation sternoclaviculaire (c'est-à-dire d'abaisser le moignon d'épaule [scapula et clavicule]) et chercher à sentir la contraction du subclavier (figure 10-85).



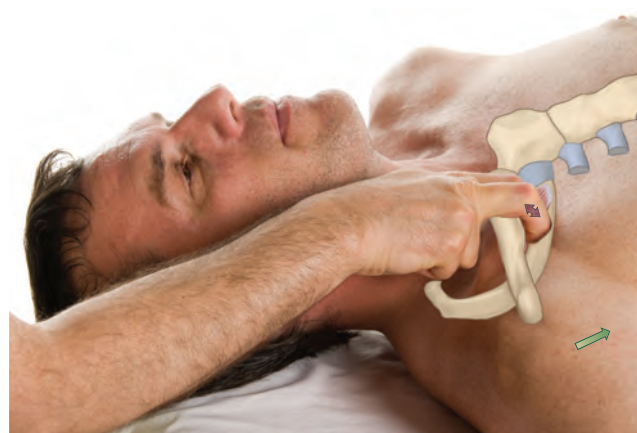**Figure 10-83** Vue antérieure du subclavier droit. Le grand pectoral a été estompé.

4. Palper d'une insertion à l'autre.
5. Une fois le subclavier repéré, demander au patient de le relâcher et le palper pour évaluer sa tension de repos.

10



**Figure 10-84** Position de départ pour la palpation du subclavier droit en décubitus.



**Figure 10-85** Palpation du subclavier droit, le patient abaissant son moignon d'épaule.

**Notes palpatoires :**

1. Demander au patient de positionner passivement son bras en rotation médiale aide à détendre le grand pectoral, qui recouvre le subclavier. En plus, placer le bras en adduction relâche davantage encore le grand pectoral.
2. Quand on palpe le subclavier, il peut aussi être utile de tenir le bras du patient en abduction passive. L'abduction du bras dans l'articulation de l'épaule exige une rotation de la clavicule vers le haut dans l'articulation sternoclaviculaire, ce qui expose davantage la face inférieure de la clavicule à la palpation. Il est important que le bras du patient soit abducté passivement afin que la musculature de la région soit relâchée.

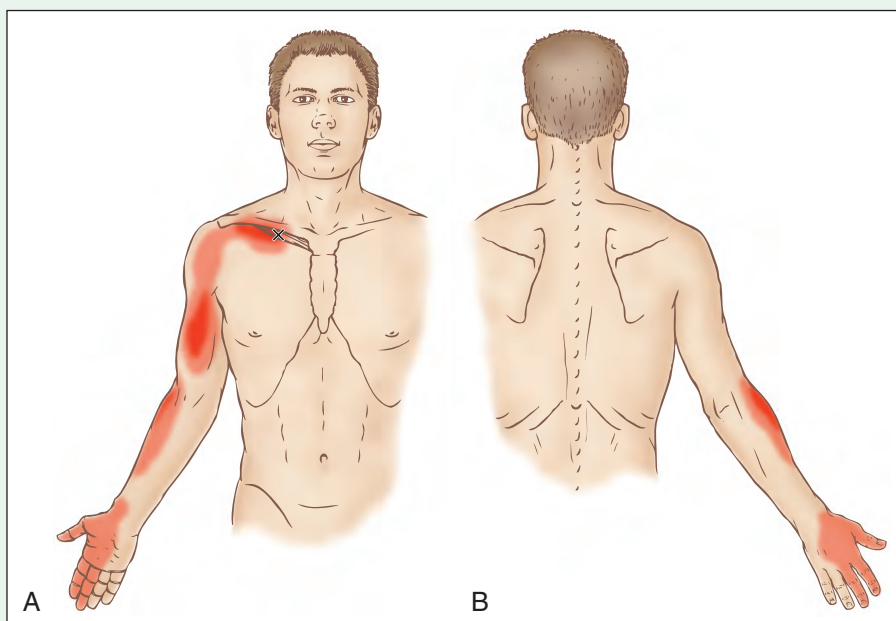
**Position alternative de palpation**

Le subclavier peut également être palpé le patient étant en latérocubitus ou assis.

## SUBCLAVIER—DÉCUBITUS—Suite

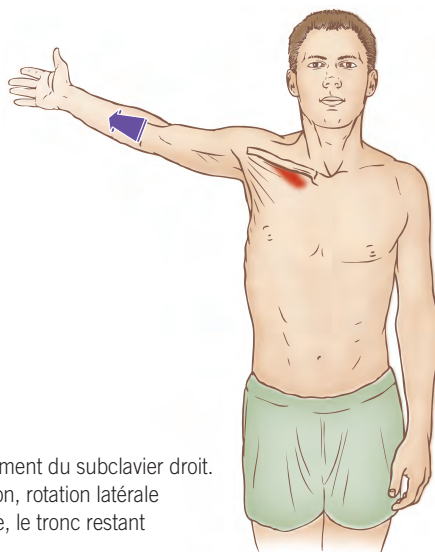
## POINTS GÂCHETTES

1. Les points gâchettes du subclavier sont souvent provoqués ou perpétués par un surmenage aigu ou chronique du muscle, par des postures prolongées en raccourcissement du muscle (par exemple une posture permanente en enroulement des épaules, le port d'une écharpe ou d'un plâtre, dormir du côté affecté avec le moignon d'épaule antépulsé), ou par l'usage d'une canne ou de béquilles.
2. Les points gâchettes du subclavier ont tendance à engendrer un syndrome costoclaviculaire (responsable de symptômes neurologiques ou vasculaires dans le membre supérieur).
3. Les schémas de projection des points gâchettes du subclavier doivent être distingués de ceux des muscles biceps brachial, brachial, scalènes, supraépineux, infraépineux, brachioradial, long extenseur radial du carpe, extenseur des doigts, supinateur, opposant du pouce et adducteur du pouce.
4. Les points gâchettes du subclavier sont souvent diagnostiqués de façon incorrecte comme un syndrome discal cervical, un syndrome du scalène antérieur, du petit pectoral, ou une épicondylite/épicondylolyse latérale.
5. Des points gâchettes associés peuvent survenir dans les muscles grand pectoral et petit pectoral.



**Figure 10-86** **A** est une vue antérieure illustrant un point gâchette courant du subclavier, avec sa zone de projection correspondante. **B** est une vue postérieure montrant le reste de la zone de projection.

## ÉTIREMENT DU SUBCLAVIER



**Figure 10-87** Un étirement du subclavier droit. Le bras est en abduction, rotation latérale et extension horizontale, le tronc restant de face.

*Clé palpatoire :*

Enrouler la pulpe  
des doigts autour  
de la clavicule.



## Récapitulatif essentiel et approfondi : Muscles de la ceinture scapulaire

### Patient en procubitus :

- 1. Trapèze :** Commencez avec le patient en procubitus, bras abducté de 90° et reposant sur la table, avant-bras pendant en dehors de la table. Vous vous tenez debout à côté du patient. Demandez au patient d'abduire le bras dans l'articulation de l'épaule, avant-bras étendu dans l'articulation du coude, et aussi de faire une légère adduction de la scapula dans l'articulation scapulo-humérale. Cherchez d'abord à voir puis à sentir le bord latéral du trapèze inférieur. Quand vous l'avez senti, palpez le trapèze inférieur dans son entier par une pression glissée palpatoire perpendiculaire à ses fibres tandis que le patient alterne contraction et relâchement du muscle. Ensuite, palpez le trapèze moyen en glissant perpendiculairement sur ses fibres tandis que le patient, alternativement, contracte et décontracte le muscle. Puis, demandez au patient de faire une légère extension de la tête et du cou dans les articulations vertébrales et cherchez à sentir la contraction du trapèze supérieur. Quand vous l'avez perçue, palpez l'ensemble du trapèze par une pression glissée palpatoire perpendiculaire à ses fibres pendant que le patient alterne contraction et relâchement du muscle.
- 2. Rhomboïdes :** Le patient est en procubitus et place sa main dans le creux des reins. Vous vous tenez debout à côté du patient. Demandez au patient de soulever sa main en l'écartant du creux des reins et obtenez des rhomboïdes qu'ils se contractent et deviennent visibles (en particulier le bord inférieur). Puis palpez l'ensemble des rhomboïdes par une pression glissée palpatoire perpendiculaire aux fibres tandis que le patient alterne contraction et relâchement du muscle. Rappelez-vous que la partie toute supérieure de l'insertion médiale est C7, à la base du cou.
- 3. Élévateur de la scapula :** Le patient est en procubitus, la main dans le creux des reins. Vous vous tenez debout ou assis à côté du patient. Demandez au patient de réaliser doucement une élévation de faible amplitude de la scapula et cherchez à sentir la contraction de l'élévateur de la scapula, profondément sous le trapèze, à l'angle supérieur de la scapula. Quand vous l'avez senti, roulez perpendiculairement sur ses fibres tandis que le patient contracte légèrement le muscle et le relâche. Une fois que vous avez commencé à palper l'élévateur de la scapula dans le triangle postérieur, la main n'a plus besoin de rester au creux des reins et le patient peut élever la scapula avec plus de force. Continuez à rouler perpendiculairement, alors que le patient alterne contraction et relâchement du muscle, jusqu'à ce que vous atteigniez l'insertion sur les processus transverses. Rappelez-vous que les processus transverses se situent directement en caudal de l'oreille du patient.
- 4. Deltoïde postérieur :** Le patient est en procubitus, bras abducté de 90° et reposant sur la table, l'avant-bras pendant en dehors de la table. Vous vous tenez debout ou assis à côté du patient. Demandez au patient de faire une extension horizontale du bras dans l'articulation de l'épaule et cherchez à sentir la contraction du deltoïde postérieur. On peut ajouter une résistance. Quand vous l'avez perçue, palpez depuis l'épine de la scapula jusqu'à la tubérosité deltoïdienne, par une pression glissée palpatoire perpendiculaire tandis que le patient alterne contraction et relâchement du muscle.
- 5. Infraépineux et petit rond :** Pour palper l'infraépineux, placez le patient en procubitus, bras abducté de 90° et reposant sur la table, l'avant-bras pendant en dehors de la table. Vous êtes assis

à côté du patient, son avant-bras entre vos genoux. Demandez au patient de faire une rotation latérale du bras et cherchez à sentir la contraction de l'infraépineux immédiatement sous l'épine de la scapula. Quand vous l'avez senti, palpez l'infraépineux dans son entier dans la fosse infraépineuse, pendant que le patient alterne contraction et relâchement du muscle. Continuez à le palper en direction de son insertion sur le tubercule majeur, par une pression glissée palpatoire perpendiculaire pendant que le patient le contracte et le relâche alternativement. Pour palper le petit rond, demandez au patient de faire une rotation latérale de l'épaule et cherchez à palper la contraction du petit rond dans la partie supérieure du bord latéral de la scapula. Quand vous l'avez sentie, palpez le muscle en direction de son insertion sur le tubercule majeur, par une pression glissée palpatoire perpendiculaire dessus pendant que le patient le contracte et le relâche alternativement. Remarque : il peut être difficile de repérer la limite entre l'infraépineux et le petit rond ; mais il est facile de repérer la limite entre le petit rond et le grand rond, en demandant simplement au patient d'alterner rotation latérale et rotation médiale du bras (le petit rond se contracte avec la rotation latérale, le grand rond avec la rotation médiale).

- 6. Grand rond :** Le patient est en procubitus. Vous êtes assis à côté du patient, son avant-bras entre vos genoux. Palpez comme pour le petit rond, sauf que vos doigts palpatoires sont placés à la partie inférieure du bord latéral de la scapula et que vous demandez au patient de faire une rotation médiale d'épaule. Après avoir senti la contraction du grand rond, continuez à le palper en direction de son insertion humérale, par une pression glissée palpatoire perpendiculaire dessus pendant que le patient alterne contraction et relâchement du muscle. Pour atteindre l'insertion sur la lèvre médiale du sillon intertuberculaire, il faut palper dans la région axillaire. Remarque : il peut être difficile de distinguer le grand rond du grand dorsal.
- 7. Supraépineux :** Le patient est en procubitus, bras reposant le long du corps. Vous êtes assis à côté du patient. Demandez au patient de réaliser une abduction du bras de faible amplitude (environ 10 à 15°) et cherchez la contraction du supraépineux juste au-dessus de l'épine de la scapula (on peut exercer une résistance légère). Quand vous l'avez perçue, palpez le corps entier du muscle dans la fosse supraépineuse. Pour palper le tendon distal, descendez juste sous l'acromion de la scapula sur le tendon distal (tracez une ligne imaginaire le long de l'épine de la scapula jusqu'à l'humérus et placez vos doigts palpatoires juste en avant de ce point sur l'humérus). Roulez perpendiculairement sur le tendon distal et cherchez-le profondément sous le deltoïde. Cela peut se faire avec le supraépineux relâché ou légèrement contracté.

### Patient en décubitus :

- 8. Deltoïde antérieur :** Le patient est en décubitus. Vous êtes assis à la tête de la table. Demandez au patient de lever le bras dans l'articulation de l'épaule entre flexion et abduction, et cherchez la contraction du deltoïde antérieur. On peut ajouter une résistance si c'est nécessaire. Quand vous l'avez sentie, palpez le deltoïde antérieur, de la partie latérale de la clavicule à la tubérosité deltoïdienne, par une pression glissée palpatoire perpendiculaire à ses fibres tandis que le patient alterne contraction et relâchement du muscle.

- 9. Subscapulaire :** Le patient est en décubitus, bras reposant sur le tronc, l'autre main tenant légèrement le coude du membre supérieur du côté à palper. Vous êtes assis à côté du patient. En passant votre deuxième main sous le corps du patient, abduquez passivement la scapula du patient, demandez-lui de prendre une inspiration profonde et palpez doucement mais fermement dans le subscapulaire pendant que le patient expire. Assurez-vous d'appuyer la pulpe de vos doigts sur la face antérieure de la scapula du patient. Pour vérifier que vous palpez bien le subscapulaire du patient, demandez-lui de faire une rotation médiale du bras et cherchez à sentir la contraction du muscle. Palpez le plus grand volume possible du subscapulaire en appuyant plus profondément vers le bord médial de la scapula. Remarque : pour suivre le subscapulaire tout du long jusqu'au tubercule mineur de l'humérus, tenez passivement le bras du patient en l'air (en position de flexion) et suivez le subscapulaire en direction de l'humérus, tandis que le patient alterne contraction et relâchement du muscle. Pour sentir l'insertion sur le tubercule mineur, assurez-vous que le muscle est relâché.
- 10. Dentelé antérieur :** Le patient est en décubitus, bras en l'air vertical, pointant vers le plafond. Vous êtes assis à côté du patient. Demandez au patient de pousser son bras vers le plafond pendant que vous palpez contre la paroi latérale de la cage thoracique. Vous pouvez éventuellement ajouter une résistance avec votre deuxième main. Continuez à palper le plus grand volume possible de dentelé antérieur (y compris sous le grand pectoral).
- 11. Grand pectoral :** Le patient est en décubitus, bras reposant le long du corps. Vous êtes assis à côté du patient. Pour le chef sternocostal, palpez la partie inférieure du pli axillaire tout en résistant à l'adduction du bras du patient dans l'articulation de l'épaule. Palpez entièrement le chef sternocostal par une pression glissée palpatoire perpendiculaire sur ses fibres. Pour le chef claviculaire, palpez juste sous la partie médiale de la clavicule pendant que le patient mobilise son bras obliquement entre flexion et adduction. Il est possible d'ajouter une résistance. Palpez entièrement le chef claviculaire par une pression glissée palpatoire perpendiculaire sur ses fibres.
- 12. Petit pectoral :** Le patient est en décubitus, la main sous le corps au creux des reins. Vous êtes assis à la tête de la table. Cherchez à palper la contraction du petit pectoral juste sous le processus coracoïde de la scapula, pendant que le patient pousse sa main et son avant-bras vers le bas contre la table. Quand vous l'avez sentie, palpez les trois faisceaux du petit pectoral jusqu'aux insertions costales, en roulant perpendiculairement sur les fibres, tandis que le patient alterne contraction et relâchement du muscle.
- 13. Subclavier :** Le patient est en décubitus, le bras en rotation médiale et reposant le long du corps. Vous êtes assis à la tête de la table. Enroulez vos doigts palpatoires autour de la clavicule, de façon que la pulpe de vos doigts se trouve à la face inférieure de la clavicule. Le muscle étant relâché, cherchez à sentir le subclavier à la face inférieure de la clavicule. Pour sentir le subclavier se contracter, palpez le muscle en demandant au patient d'abaisser l'épaule.

## Chapitre 11

# Région n°2—Palpation des muscles du cou

### Présentation

Ce chapitre est une revue palpatoire des muscles du cou. Cette revue commence avec les muscles antérieurs du cou et se poursuit avec les muscles postérieurs du cou. La palpation des muscles antérieurs du cou est montrée en décubitus. La palpation de la plupart des muscles postérieurs du cou est montrée sur le patient assis; quelques-uns sont montrés sur le patient en décubitus. Des positions alternatives de palpation sont également décrites. Les principaux muscles ou groupes musculaires de la région sont présentés séparément. Il y a également un certain nombre d'extensions vers d'autres muscles de la région. Une information sur les points gâchettes et les étirements est proposée pour chacun des muscles principaux traités dans ce chapitre. Le chapitre se termine avec un *récapitulatif essentiel et approfondi* qui explique la palpation séquentielle de tous les muscles du chapitre.

### Plan du chapitre

Sternocléidomastoïdien (SCM), 187	Élévateur de la scapula, 204
Extension au platysma, 189	Splénus de la tête, 207
Groupe des scalènes, 190	Extension au splénus du cou, 209
Extension au corps inférieur de l'omohyoïdien, 193	Semi-épineux de la tête, 210
Long du cou et long de la tête, 194	Extension aux longissimus de la tête, semi-épineux du cou, multifides et rotateurs cervicaux, 212
Extension aux droits antérieur et latéral de la tête, 196	Groupe sousoccipital, 213
Groupe hyoïdien, 197	Récapitulatif essentiel et approfondi : muscles du cou, 217
Trapèze supérieur, 201	

### Objectifs du chapitre

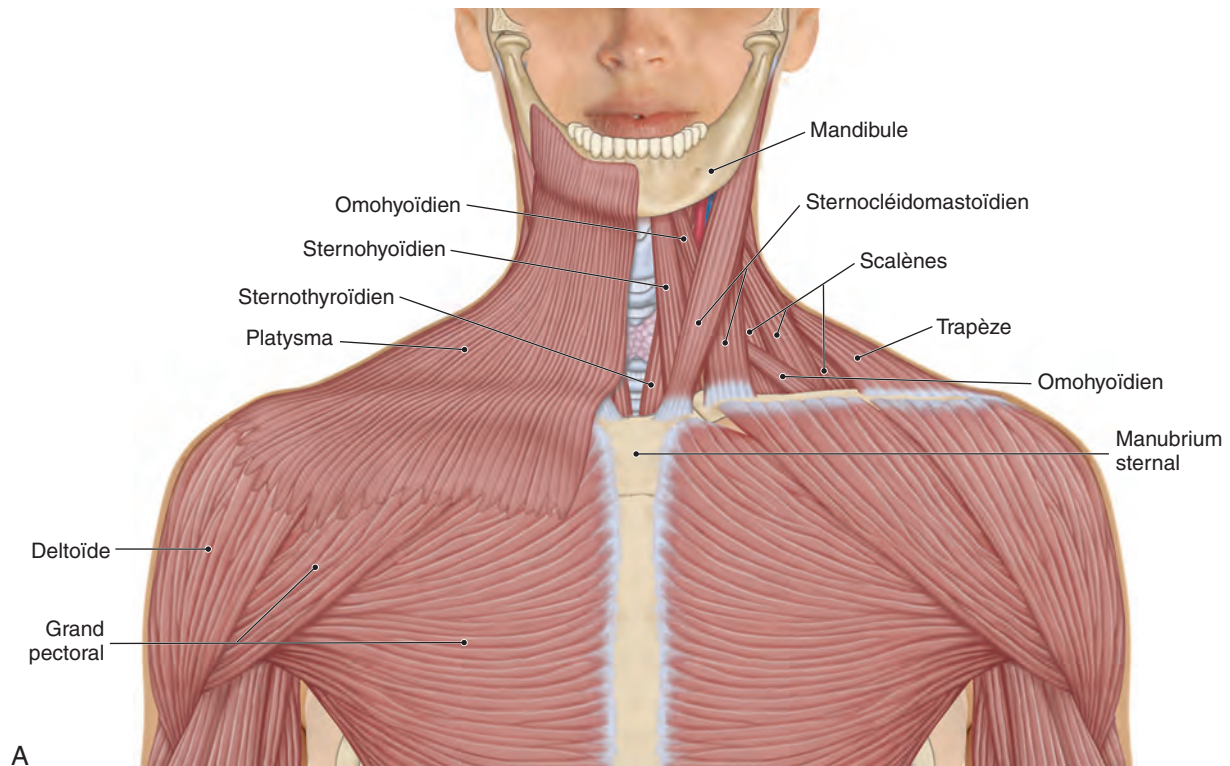
Après avoir terminé ce chapitre, l'étudiant doit être capable, pour chaque muscle traité dans ce chapitre, de réaliser les éléments suivants.

1. Énoncer les insertions.
2. Énoncer les actions.
3. Décrire la position de départ pour la palpation.
4. Décrire et expliquer l'objectif de chaque étape palpatoire.
5. Palper chaque muscle.
6. Indiquer la « clé palpatoire ».
7. Décrire les positions alternatives de palpation.
8. Indiquer l'emplacement des points gâchettes les plus courants.
9. Décrire les zones de projection des points gâchettes.
10. Énoncer les facteurs les plus courants qui induisent et/ou perpétuent les points gâchettes.
11. Énumérer les symptômes les plus couramment provoqués par les points gâchettes.
12. Décrire et réaliser un étirement.

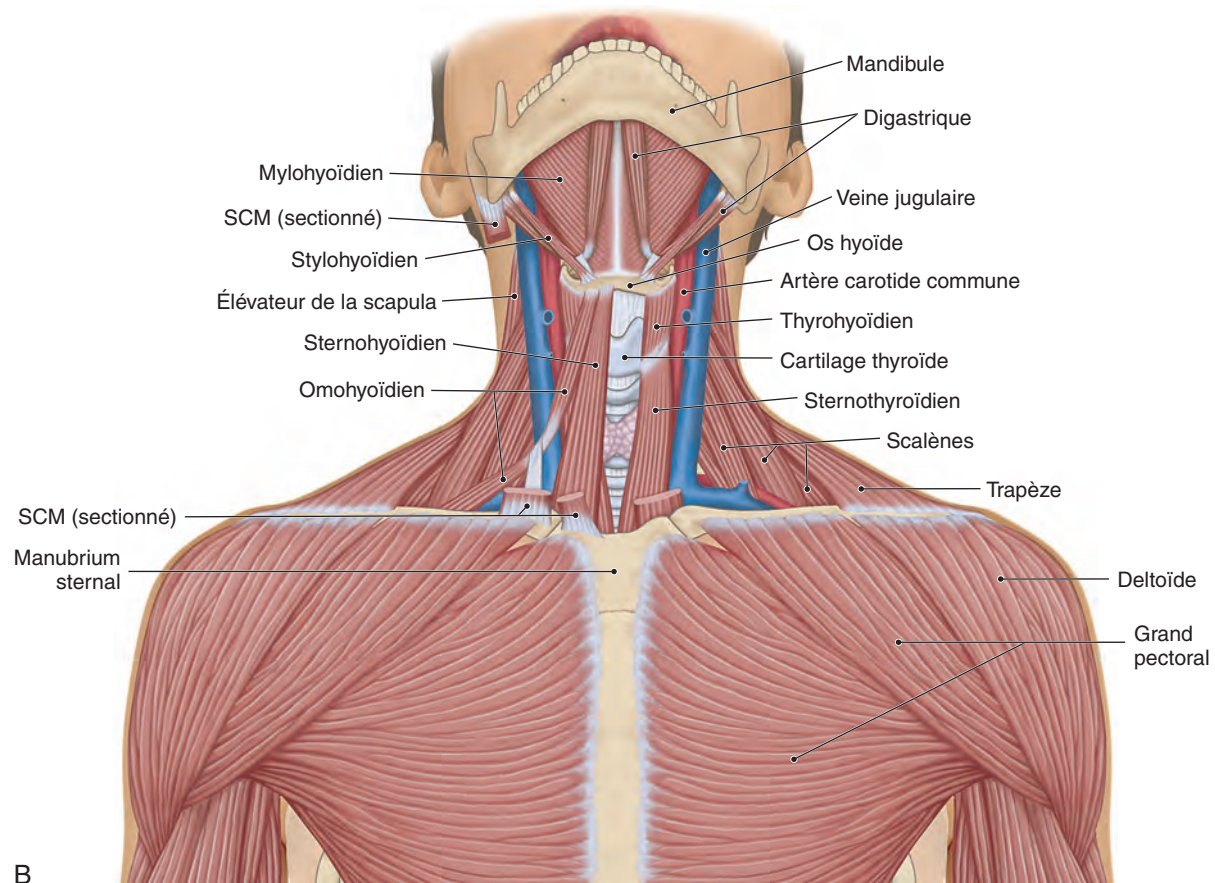


Des démonstrations vidéo de la palpation des muscles de ce chapitre sont présentées dans le chapitre 11 sur le DVD 1.

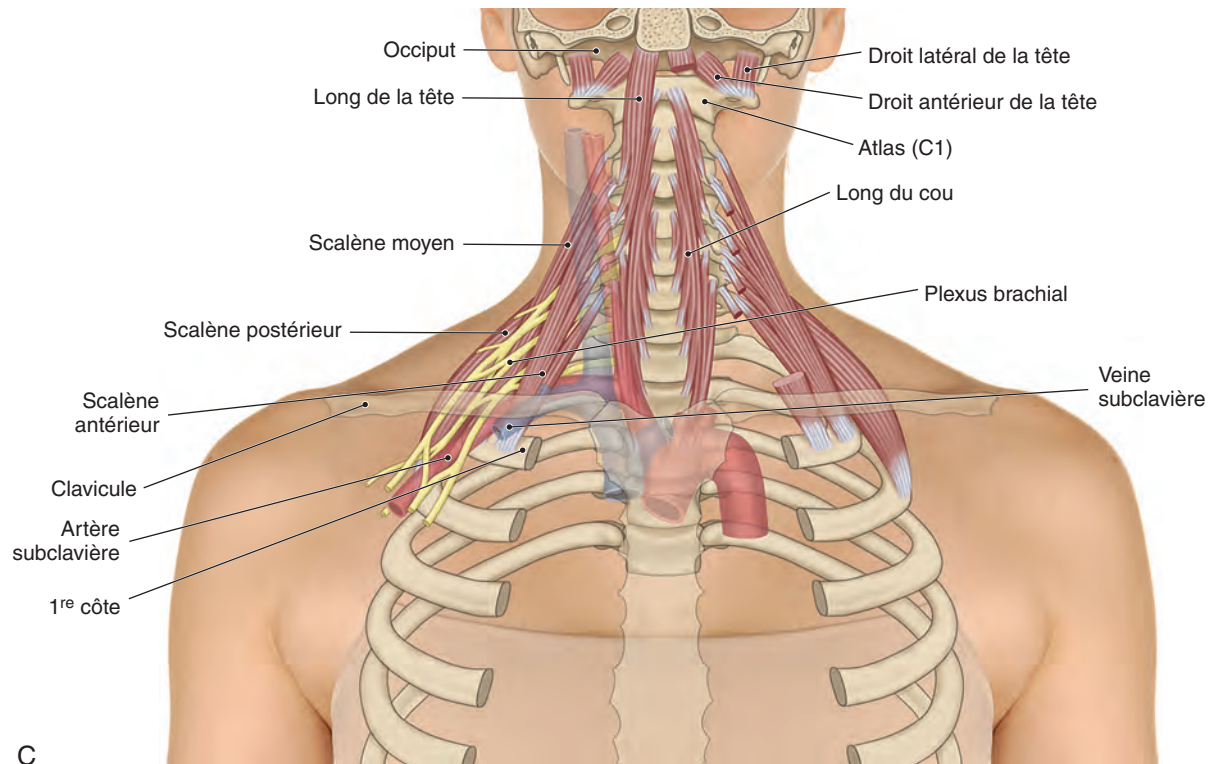




11

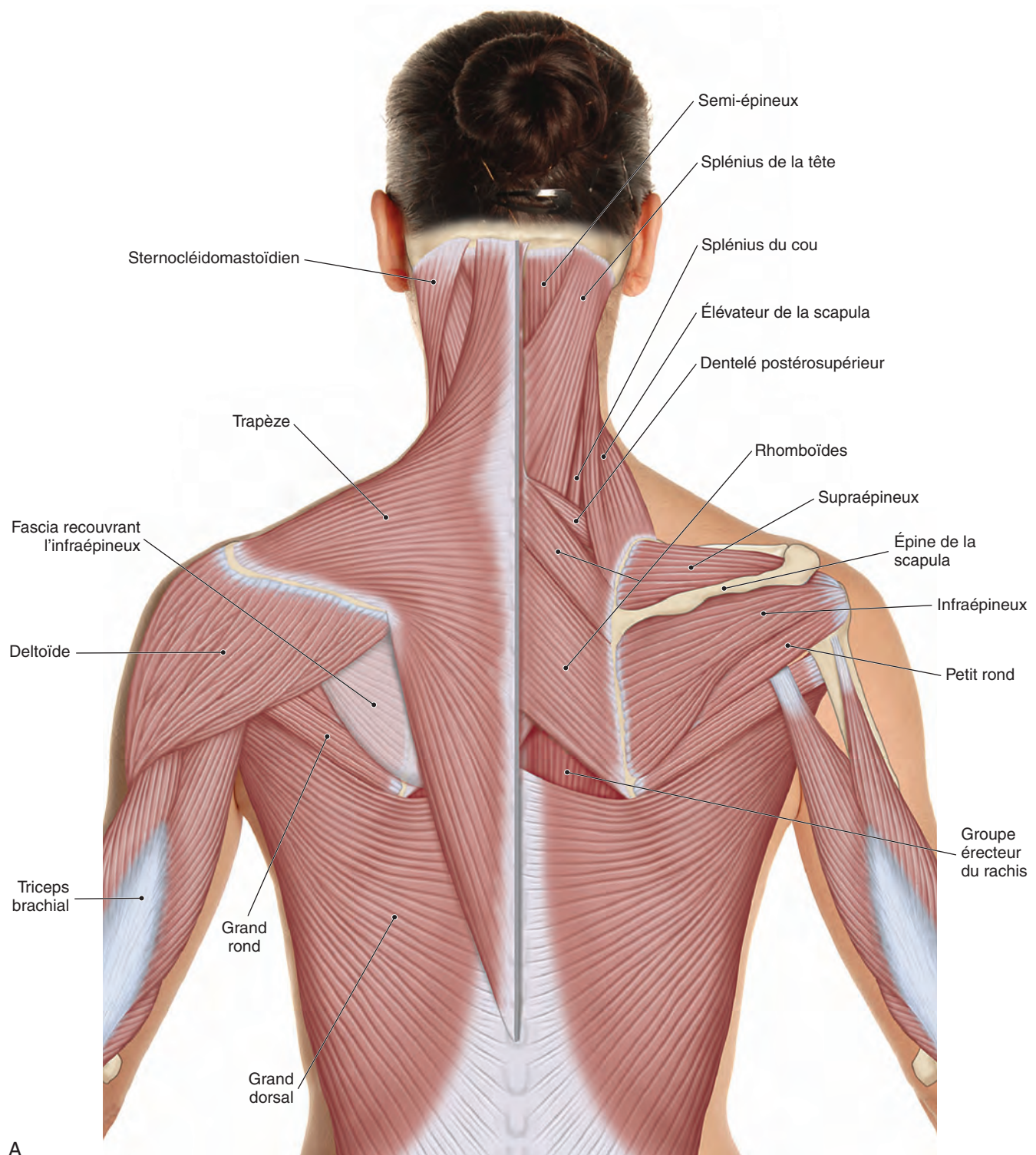


**Figure 11-1** Vues antérieures du cou et de la région thoracique supérieure. **A** montre des vues superficielles ; à gauche, le platysma a été enlevé. **B** montre des vues intermédiaires ; à droite, le sternocléidomastoïdien a été sectionné ; à gauche, le sternocléidomastoïdien et l'omohyoïdien ont été enlevés et le sternohyoïdien sectionné.



**C**  
**Figure 11-1, suite C** montre des vues profondes; à gauche, le scalène antérieur et le long de la tête, ainsi que le plexus brachial et l'artère et la veine sub-clavières ont été sectionnés et/ou enlevés.

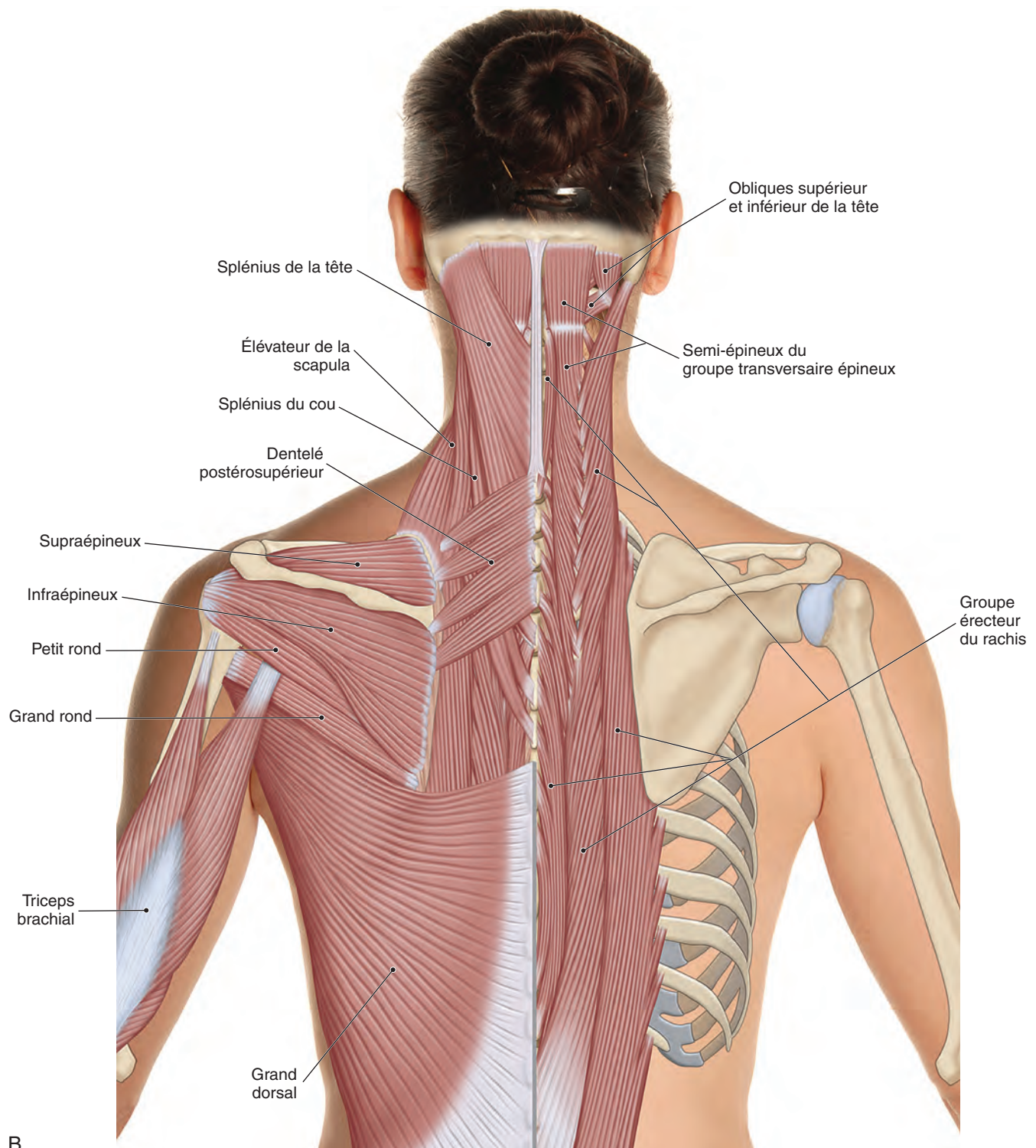




A

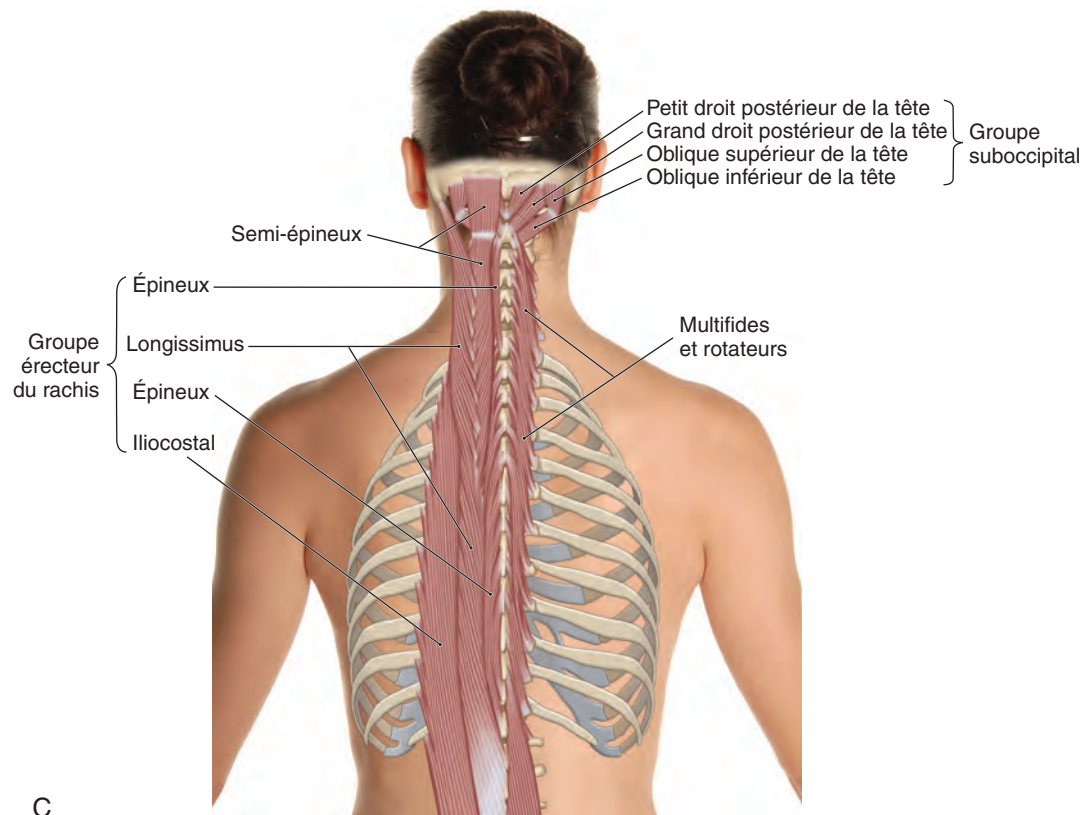
**Figure 11-2** Vues postérieures du cou et de la région dorsale haute. **A** montre des vues superficielles; à droite, le trapèze, le sternocléidomastoïdien et le deltoïde ont été enlevés.





B

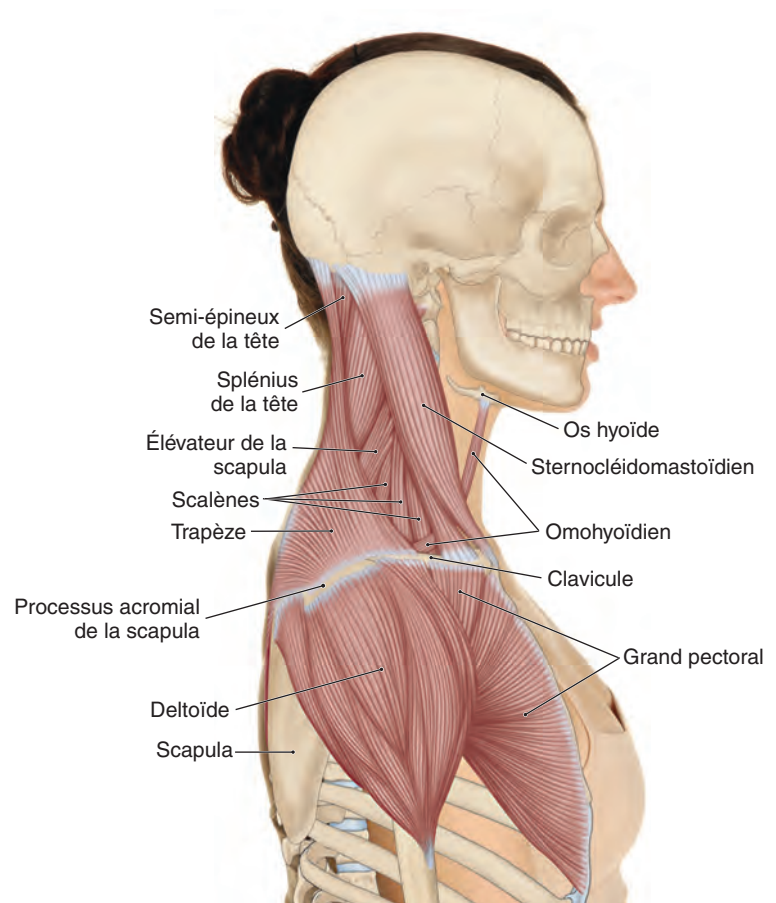
**Figure 11-2, suite B** montre des vues intermédiaires ; à droite, les dentelé postérosupérieur, splénus de la tête et du cou, élévateur de la scapula, supraépineux, infraépineux, petit et grand ronds, triceps brachial, ont été enlevés.



C

11

**Figure 11-2, suite C** montre des vues profondes ; à droite, les iliocostal, longissimus et épineux du groupe des érecteurs du rachis, semi-épineux du groupe transversaire épineux ont été enlevés.



**Figure 11-3** Vue latérale droite des muscles de la région du cou.

## STERNOCLÉIDOMASTOÏDIEN—DÉCUBITUS

11-1

## ❑ INSERTIONS :

- o Du manubrium sternal et du 1/3 médial de la clavicule au processus mastoïde de l'os temporal et à la 1/2 latérale de la ligne nucale supérieure de l'occiput

## ❑ ACTIONS :

- o Flexion du rachis cervical inférieur et extension de la tête et du rachis cervical supérieur dans les articulations intervertébrales
- o Inclinaison latérale et rotation controlatérale de la tête et du cou dans les articulations intervertébrales
- o Élévation du sternum et de la clavicule

## Position de départ (figure 11-5) :

- o Patient en décubitus, tête et cou en rotation controlatérale
- o Thérapeute assis à la tête du patient
- o Main palpatoire placée juste au-dessus de l'articulation sternoclaviculaire

## Étapes palpatoires :

1. Demander au patient de soulever la tête et le cou au-dessus de la table et chercher à rendre le sternocléidomastoïdien (SCM) visible (figure 11-6).
2. Bien qu'une résistance puisse être ajoutée par la deuxième main, c'est souvent superflu, parce qu'habituellement le soulèvement de la tête et du cou contre pesanteur fournit une résistance suffisante.
3. Palper en direction de l'insertion supérieure avec une glissée palpatoire perpendiculaire aux fibres.
4. Une fois le SCM repéré, demander au patient de le relâcher, puis le palper pour évaluer sa tension de repos.

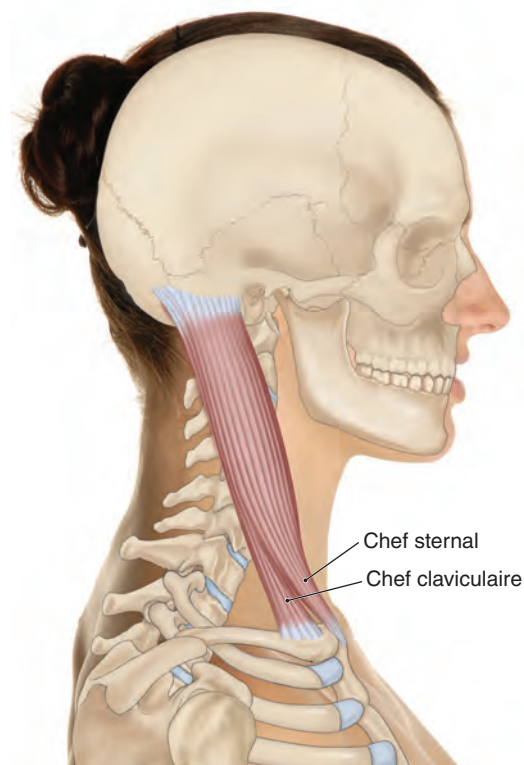


Figure 11-4 Vue latérale du SCM droit.

11

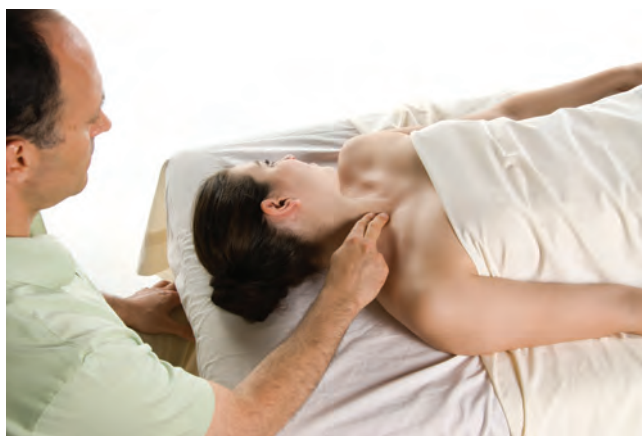

Figure 11-5 Position de départ pour la palpation du SCM droit.

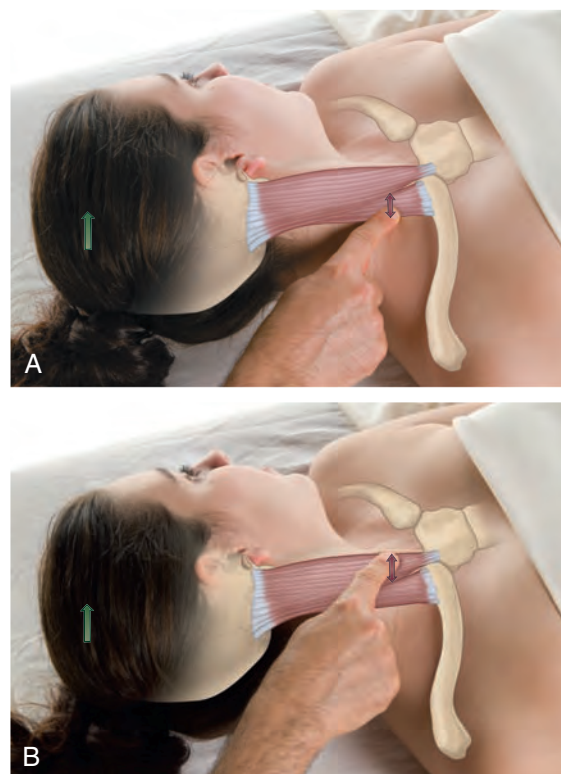


Figure 11-6 Palpation du SCM droit en décubitus, la patiente soulevant sa tête de la table. A. Palpation du chef claviculaire. B. Palpation du chef sternal.

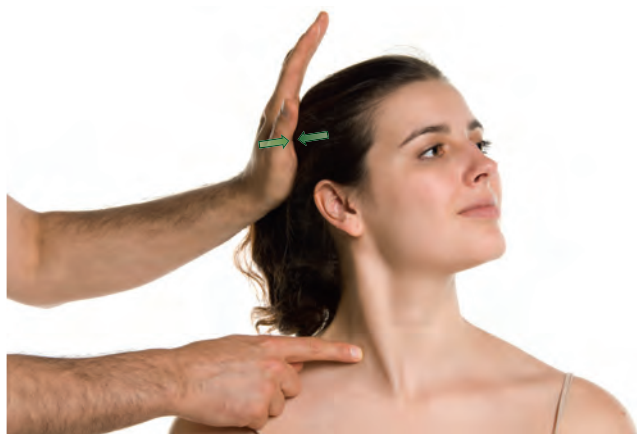

## STERNOCLÉIDOMASTOÏDIEN—DÉCUBITUS—Suite

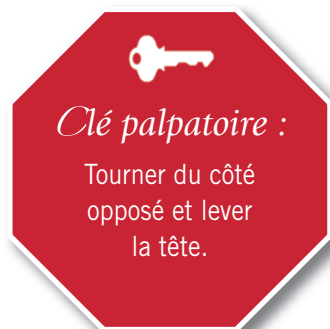## Notes palpatoires :

1. Le chef sternal du SCM est généralement beaucoup plus visible que le chef claviculaire. Si le chef claviculaire n'est pas visible, cherchez à le palper juste en latéral de la partie inférieure du chef sternal. Remarque : bien qu'il soit courant d'avoir un petit interstice entre les chefs sternal et claviculaire, certaines personnes ont un gros intervalle et d'autres n'en ont pas du tout.
2. La palpation du SCM doit être faite avec une certaine prudence, car le sinus carotidien de l'artère carotide commune passe en profondeur sous le SCM (voir figure 11-1, B, p. 182), et une pression sur le sinus carotidien peut provoquer un réflexe qui diminue la pression sanguine. C'est pourquoi la palpation en pince est souvent conseillée pour palper le SCM, plutôt que la palpation à plat.
3. Le SCM constitue la limite antérieure du triangle postérieur du cou et fournit un excellent repère pour repérer les scalènes, le long du cou et le muscle long de la tête.

## Position alternative de palpation—assise

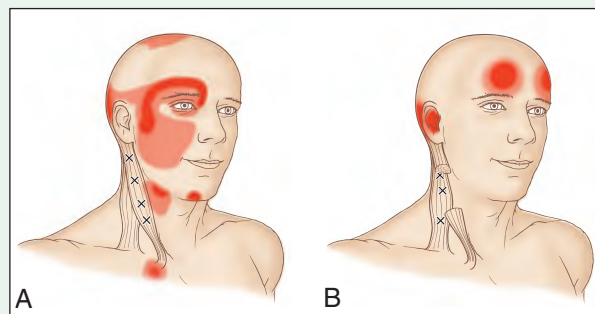


**Figure 11-7** Le SCM peut être facilement palpé sur le patient assis. Demandez au patient de faire une rotation de la tête et du cou du côté opposé (rotation controlatérale) et une légère inclinaison latérale du même côté; puis résistez à toute inclinaison latérale supplémentaire du même côté. Le chef sternal devient souvent visible avec la rotation controlatérale. Une résistance à l'inclinaison latérale du même côté met généralement le chef claviculaire en évidence (montré sur cette figure). Si le chef claviculaire n'est pas visible, essayez en augmentant la résistance à l'inclinaison latérale.



## POINTS GÂCHETTES

1. Les points gâchettes du sternocléidomastoïdien (SCM) sont souvent provoqués ou perpétués par un surmenage aigu ou chronique du muscle (par exemple postures assises avec la tête constamment tournée d'un côté, ou regardant en l'air pour peindre un plafond, une toux chronique utilisant le muscle dans sa fonction respiratoire), par des postures permanentes en raccourcissement du muscle (par exemple avoir un maintien de la tête en antépulsion, regarder en bas pour lire un livre posé sur les genoux en fléchissant le rachis cervical inférieur, dormir sur un oreiller trop épais), par une irritation due au port d'une cravate ou d'une chemise à col serré, ou par un traumatisme (par exemple coup du lapin, chute).
2. Les points gâchettes du SCM ont tendance à engendrer des maux de tête, une posture altérée d'inclinaison homolatérale de la tête et du cou, une diminution d'amplitude de la tête et du cou, un mal de gorge, des symptômes du système nerveux autonome (chef sternal : symptômes oculaires comme une ptose de la paupière supérieure, une perte d'acuité visuelle, une formation excessive de larmes; chef claviculaire : vasoconstriction et augmentation de la sudation), des symptômes proprioceptifs (chef sternal : étourdissement, vertige, nausée et ataxie; chef claviculaire : perte d'audition) et même une compression du XI<sup>e</sup> nerf crânien (nerf accessoire).
3. Les zones de projection des points gâchettes du SCM doivent être distinguées de celles des muscles trapèze, semi-épineux de la tête, suboccipitaux, temporal, masséter, digastrique (dus à une douleur référée et à d'éventuels symptômes au niveau de la gorge), ptérygoidiens latéral et médial, occipitofrontal, platysma, longs du cou et de la tête (dus à d'éventuels symptômes au niveau de la gorge) et de certains muscles de l'expression du visage.
4. Les points gâchettes sont souvent diagnostiqués de façon incorrecte comme des ganglions lymphatiques enflés, des maux de tête dus aux sinus ou à une migraine, une arthrose de l'articulation sternoclaviculaire, une névralgie du trijumeau, un tic douloureux, ou un torticolis spasmodique d'origine neurogène.
5. Des points gâchettes associés surviennent fréquemment dans les muscles scalènes, platysma, élévateur de la scapula, trapèze, splénius de la tête et du cou, semi-épineux de la tête, temporal, masséter, digastrique et SCM controlatéral.
6. La douleur projetée des points gâchettes du SCM peut traverser jusqu'à l'autre côté du corps.

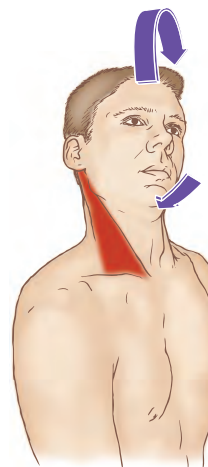


**Figure 11-8** Vues antérolatérales illustrant les points gâchettes courants du sternocléidomastoïdien (SCM) et leurs zones de projection correspondantes. **A.** Chef sternal. **B.** Chef claviculaire.

STERNOCLÉIDOMASTOÏDIEN—DÉCUBITUS—*Suite*

## ÉTIREMENT DU SCM

**Figure 11-9** Un étirement du SCM droit. Le patient fait une inclinaison latérale gauche de la tête et du cou avec une rotation droite et une extension de la partie inférieure du cou, mais en rentrant le menton (flexion de la tête).

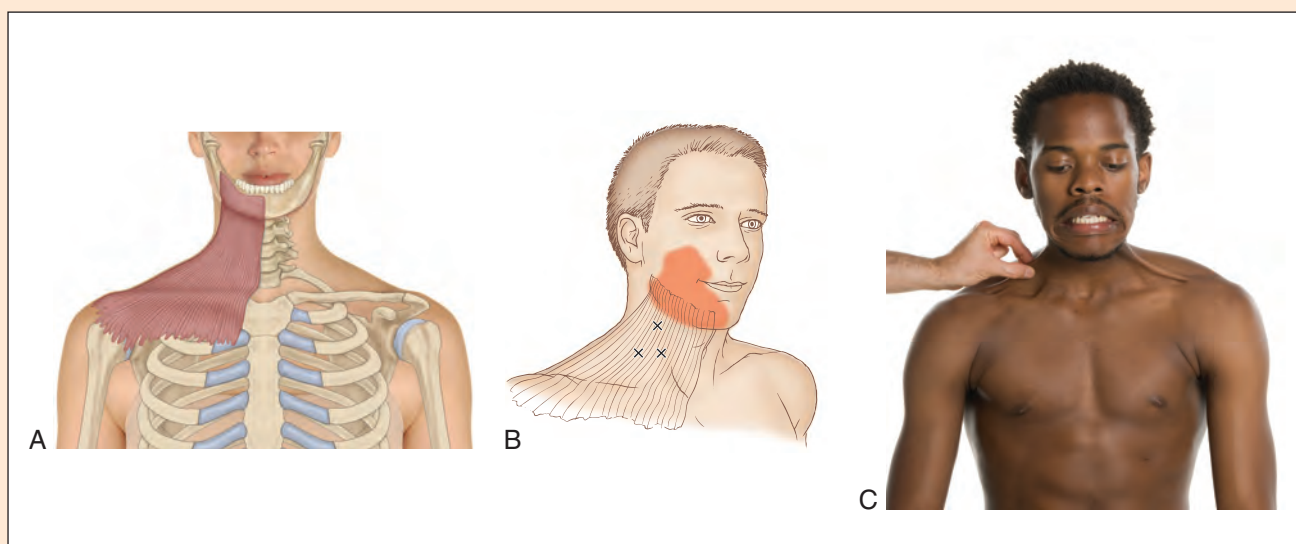


## EXTENSION

**Platysma :** Le platysma est une couche musculaire superficielle très fine qui s'insère du fascia sous-cutané du thorax supérieur à la mandibule et au fascia de la partie inférieure de la face (figure 11-10, A). Quand il se contracte, il crée des rides sur la peau du cou. On peut l'activer en demandant au patient d'abaisser fortement la lèvre inférieure latéralement tout en maintenant la mandibule dans une position de légère dépression (figure 11-10, C).

**Points gâchettes :**

1. Les points gâchettes du platysma sont souvent provoqués ou perpétués par un surmenage aigu ou chronique du muscle (par exemple expression fréquente de dégoût ou d'horreur) et par des points gâchettes dans les muscles SCM et scalènes.
2. Les points gâchettes du platysma ont tendance à provoquer une douleur à type de piqûre dans la mandibule.
3. Les zones de projection des points gâchettes du platysma doivent être distinguées de celles des muscles SCM, masséter, temporal et ptérygoïdien médial.
4. Les points gâchettes du platysma sont souvent diagnostiqués de façon incorrecte comme une dysfonction de l'articulation temporo-mandibulaire (ATM).
5. Des points gâchettes associés surviennent souvent dans d'autres muscles de l'expression de la face.
6. Remarque : les points gâchettes du platysma sont généralement situés en regard du SCM.



**Figure 11-10** Vues du platysma. **A.** Vue antérieure du platysma droit. **B.** Vue antérolatérale illustrant les points gâchettes courants du platysma et leur zone de projection correspondante. **C.** Vue antérieure du platysma contracté et palpé.

## GROUPE DES SCALÈNES—DÉCUBITUS

11-2

## ❑ INSERTIONS :

- o Scalène antérieur : *de la première côte aux processus transverses de C3–C6*
- o Scalène moyen : *de la première côte aux processus transverses de C2–C7*
- o Scalène postérieur : *de la deuxième côte aux processus transverses de C5–C7*

## ❑ ACTIONS :

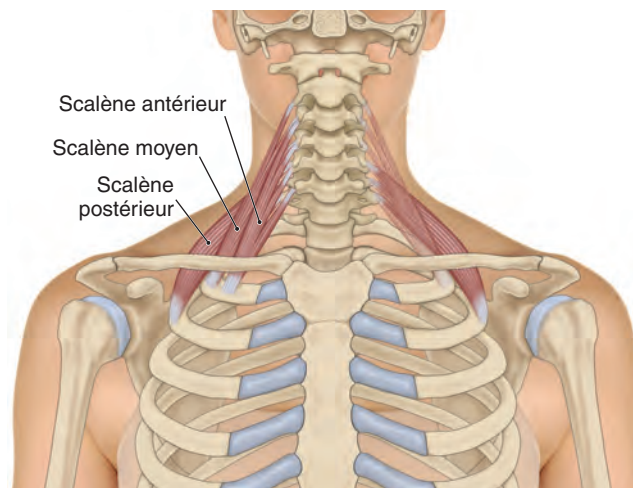
- o Scalène antérieur : flexion, inclinaison latérale et rotation controlatérale du cou dans les articulations intervertébrales; élévation de la première côte dans les articulations sternocostales et costovertébrales
- o Scalène moyen : flexion et inclinaison latérale du cou dans les articulations intervertébrales; élévation de la première côte dans les articulations sternocostales et costovertébrales
- o Scalène postérieur : inclinaison latérale du cou dans les articulations intervertébrales; élévation de la deuxième côte dans les articulations sternocostales et costovertébrales

## Position de départ (figure 11-12) :

- o Patient en décubitus
- o Thérapeute assis à la tête du patient
- o Main palpatoire placée dans le triangle postérieur du cou, juste au-dessus de la clavicule et juste en latéral de la partie inférieure du bord latéral du chef claviculaire du sternocléidomastoïdien (SCM)

## Étapes palpatoires :

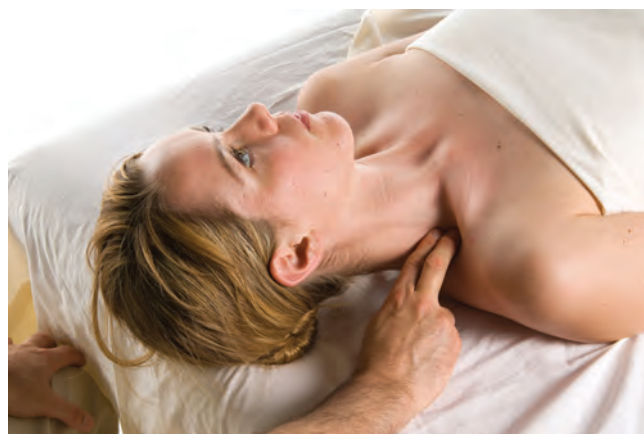1. Commencer par repérer le bord latéral du chef claviculaire du muscle SCM (voir figure 11-6, A, p. 187); le quitter immédiatement en se dirigeant latéralement vers les scalènes, dans le triangle postérieur du cou.



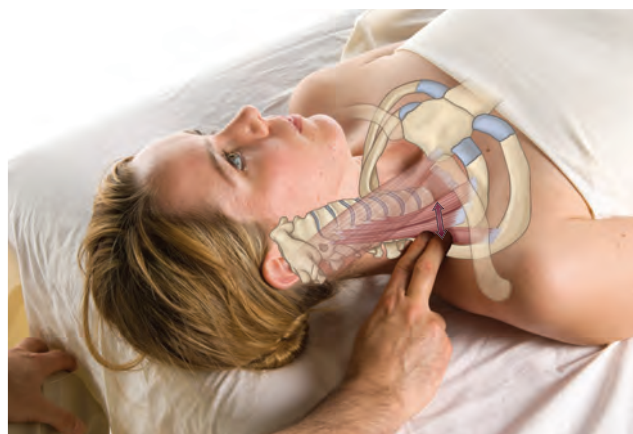**Figure 11-11** Vue antérieure des scalènes. À droite, on voit les trois scalènes; à gauche, on voit le scalène postérieur et le scalène moyen estompé.

2. Avec la pulpe de vos doigts, appuyer sur le groupe des scalènes, demander au patient de prendre des inspirations nasales courtes et rapides et chercher à sentir la contraction des scalènes (figure 11-13).
3. Palper le plus grand volume possible des scalènes dans le triangle postérieur du cou, entre le SCM, le trapèze supérieur, l'élévateur de la scapula et la clavicule. Pour mieux palper les scalènes, penser à faire une pression glissée palpatoire perpendiculairement à la direction des fibres des muscles.
4. Une fois les scalènes repérés, demander au patient de les relâcher, puis les palper pour évaluer leur tension de repos.

11



**Figure 11-12** Position de départ pour la palpation des scalènes droits en décubitus, en latéral du bord latéral du chef claviculaire du SCM.



**Figure 11-13** Palpation des scalènes droits pendant que la patiente fait des inspirations nasales rapides et brèves.

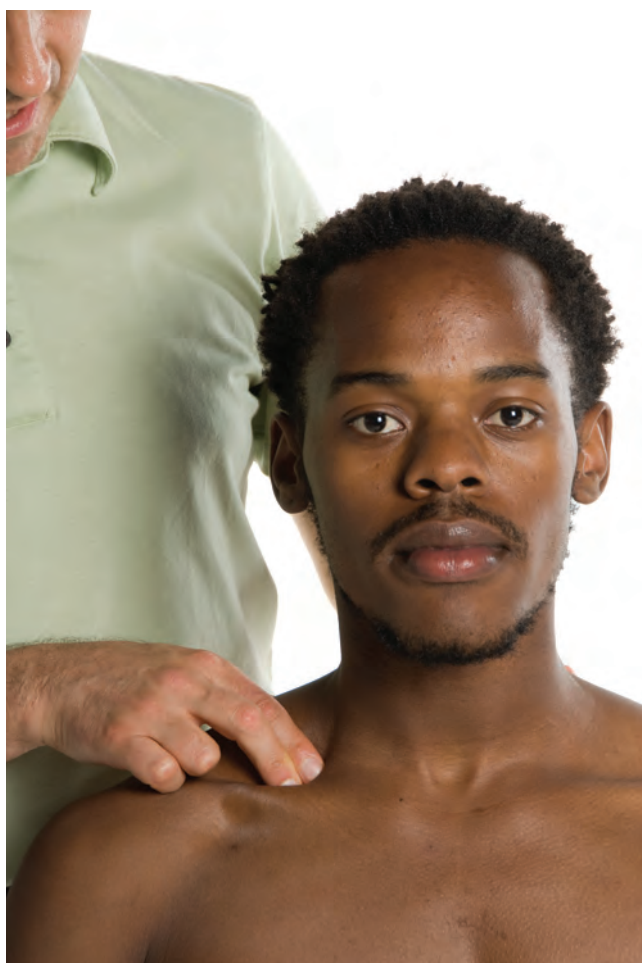

## GROUPE DES SCALÈNES—DÉCUBITUS—Suite

### Notes palpatoires :

1. Prendre des inspirations brèves et rapides exige une contraction des scalènes pour faire une inhalation en élevant les deux premières côtes afin de réaliser une expansion de la cage thoracique.
2. Il peut être difficile de distinguer les scalènes antérieur, moyen et postérieur les uns des autres. La connaissance de leur localisation et de la direction de leurs fibres aide. Une grande partie du scalène antérieur se trouve en profondeur sous le SCM et ses fibres se dirigent vers C3–C6. Le scalène moyen se situe juste en latéral du scalène antérieur et c'est lui qui tient le plus de place dans le triangle postérieur du cou ; ses fibres se dirigent vers C2–C7. Le scalène postérieur est le plus difficile à palper des trois parce qu'il se trouve essentiellement en profondeur sous d'autres muscles. Cherchez à le sentir juste en avant du trapèze et de l'élévateur de la scapula ; ses fibres se dirigent presque horizontalement vers C5–C7.
3. Les insertions des scalènes sur les processus transverses du rachis cervical peuvent être palpées en profondeur sous le SCM si le SCM est d'abord décontracté et détendu. Pour y parvenir, mobilisez passivement la tête et le cou du patient en flexion et inclinaison latérale du même côté. Puis pénétrez lentement en profondeur sous le SCM, en appuyant avec la pulpe de vos doigts en direction des processus transverses du rachis, et cherchez à sentir les insertions des scalènes.
4. Pour faciliter l'accès aux insertions inférieures des scalènes sur les deux premières côtes en arrière de la clavicule, il peut être utile de détendre les scalènes en amenant passivement le cou du patient en inclinaison latérale du côté que l'on palpe. Généralement, cela donne plus d'espace aux doigts palpatoires pour atteindre les deux premières côtes en arrière et en caudal de la clavicule.
5. **La palpation des scalènes doit être effectuée prudemment parce que le plexus brachial des nerfs et l'artère subclavière se trouvent entre les scalènes antérieur et moyen (voir figure 11-1, C, p. 183).**

### Position alternative de palpation—assise



**Figure 11-14** Les scalènes peuvent être aisément palpés sur le patient assis. Repérez le bord latéral du chef claviculaire du sternocléidomastoïdien (SCM) comme expliqué en p. 187 ; puis quittez-le pour les scalènes et suivez les indications pour la palpation des scalènes en décubitus.



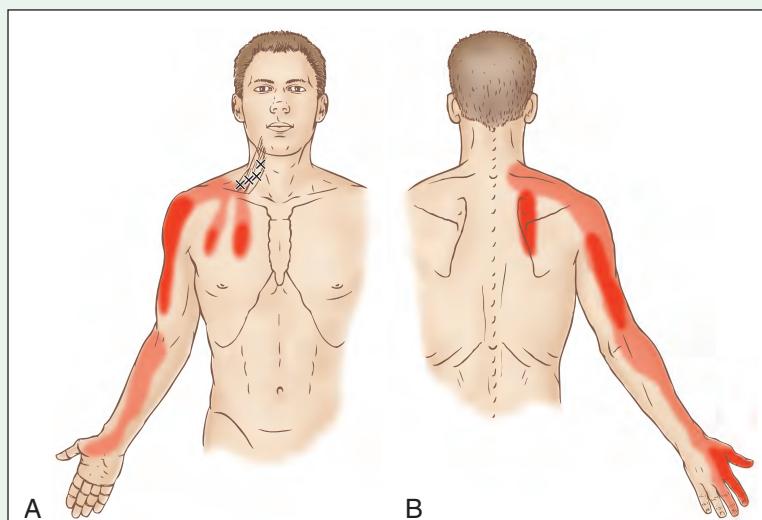
### Clé palpatoire :

Quitter le SCM en latéral et demander au patient de prendre des inspirations nasales courtes et rapides.

## GROUPE DES SCALÈNES—DÉCUBITUS—Suite

### POINTS GÂCHETTES

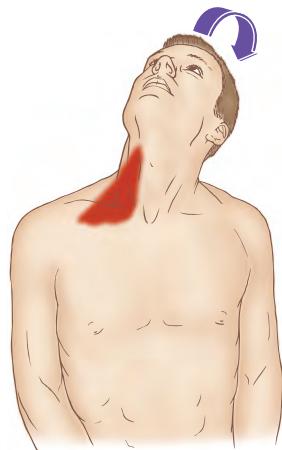
1. Les points gâchettes des scalènes sont souvent provoqués ou perpétués par un surmenage aigu ou chronique des muscles (par exemple tousser, respirer difficilement, surtout en raison d'une pathologie respiratoire obstructive chronique) ou par des accidents de véhicule motorisé.
2. Les points gâchettes des scalènes ont tendance à engendrer un syndrome du défilé cervicothoracique (en particulier le syndrome du scalène antérieur, mais ils peuvent aussi contribuer au syndrome costoclaviculaire, provoquant des symptômes neurologiques ou vasculaires dans le membre supérieur), un déficit d'inclinaison latérale et/ou de rotation homolatérale du cou, une compression des racines nerveuses qui participent au nerf thoracique long (qui innerve le muscle dentelé antérieur), un dysfonctionnement articulaire de la première ou de la deuxième côte, ou un sommeil douloureux.
3. Les zones de projection des points gâchettes des scalènes doivent être distinguées de celles des muscles élévateur de la scapula, rhomboïdes, dentelé postérosupérieur, subclavier, supraépineux, infraépineux, petit rond, subscapulaire, grand dorsal, grand rond, deltoïde, coracobrachial, biceps brachial, brachial, triceps brachial, court extenseur radial du carpe, extenseur de l'index et supinateur.
4. Les points gâchettes des scalènes sont souvent diagnostiqués de façon incorrecte comme un syndrome discal cervical, un dysfonctionnement des articulations rachidiennes cervicales, une angine de poitrine (à partir des points gâchettes gauches), un syndrome costocervical, un syndrome du petit pectoral, ou un syndrome du canal carpien.
5. Des points gâchettes associés surviennent fréquemment dans les muscles sternocléidomastoïdien, trapèze supérieur, splénius de la tête, grand pectoral, petit pectoral, deltoïde, triceps brachial, les muscles extenseurs de la partie postérieure de l'avant-bras, et brachial.



**Figure 11-15** A. Vue antérieure illustrant les points gâchettes courants des scalènes et leur zone de projection correspondante. B. Vue postérieure montrant le reste de la zone de projection.

## GROUPE DES SCALÈNES—DÉCUBITUS—*Suite*

### ÉTIREMENT DU GROUPE DES SCALÈNES

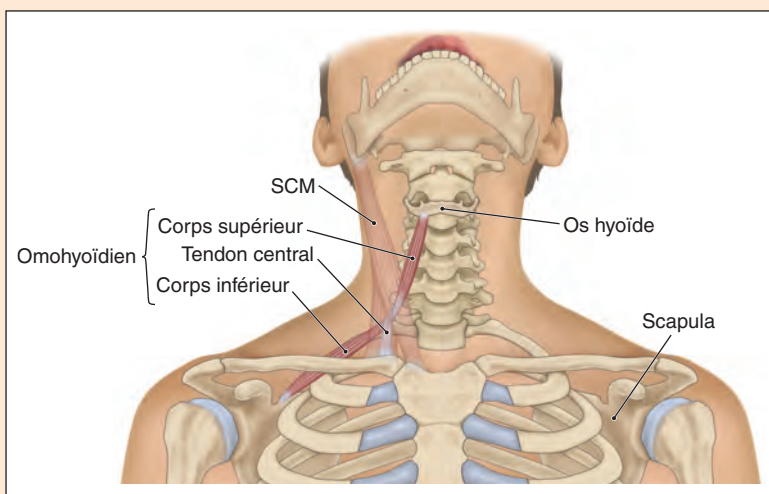


**Figure 11-16** Un étirement du groupe des scalènes droits. Le patient fait une extension, une inclinaison latérale gauche et une rotation droite (homolatérale) du cou. Un étirement supplémentaire peut être obtenu en utilisant la main gauche pour mobiliser passivement la tête et le cou plus loin dans cette direction.

#### EXTENSION

**Corps musculaire inférieur de l'omohyoïdien :** le corps musculaire inférieur de l'omohyoïdien est facilement palpable dans le triangle postérieur du cou. Palpez juste en latéral du sternocléidomastoïdien (SCM) et en crânial de la clavicule, en cherchant à sentir les fibres horizontales

de l'omohyoïdien, pendant que le patient abaisse la mandibule dans les articulations temporomandibulaires (ATM) contre résistance. Voir p. 197 pour plus d'information sur la palpation de l'omohyoïdien et le reste du groupe des muscles hyoïdiens.



**Figure 11-17** Vue antérieure de l'omohyoïdien droit. Le SCM a été estompé.



## LONG DU COU ET LONG DE LA TÊTE—DÉCUBITUS

### ❑ INSERTIONS :

- o Long du cou : entre T3 et C1, *des* processus transverses et de la face antérieure des corps vertébraux en bas, *aux* processus transverses et à la face antérieure des corps vertébraux en haut
- o Long de la tête : *des* processus transverses de C3–C5 à l'occiput

### ❑ ACTIONS :

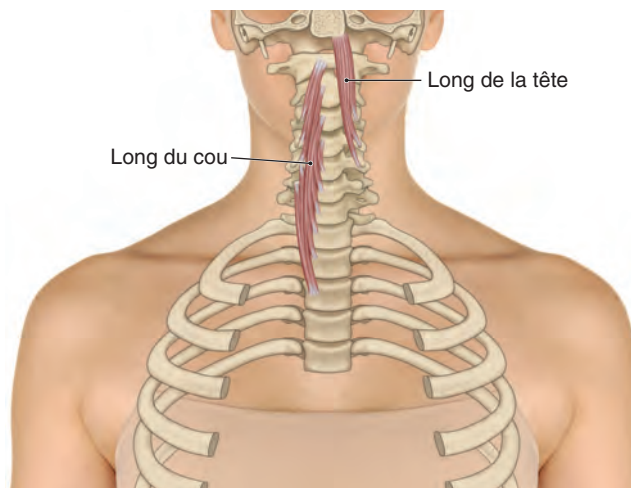
- o Long du cou : flexion, inclinaison latérale et rotation controlatérale du cou dans les articulations intervertébrales
- o Long de la tête : flexion et inclinaison de la tête et du cou dans les articulations intervertébrales

### Position de départ (figure 11-19) :

- o Patient en décubitus
- o Thérapeute assis à la tête du patient
- o Main palpatoire placée juste en médial du muscle sternocléidomastoïdien (SCM)
- o Deuxième main sur le front du patient (si vous avez l'intention d'ajouter une résistance)

### Étapes palpatoires :

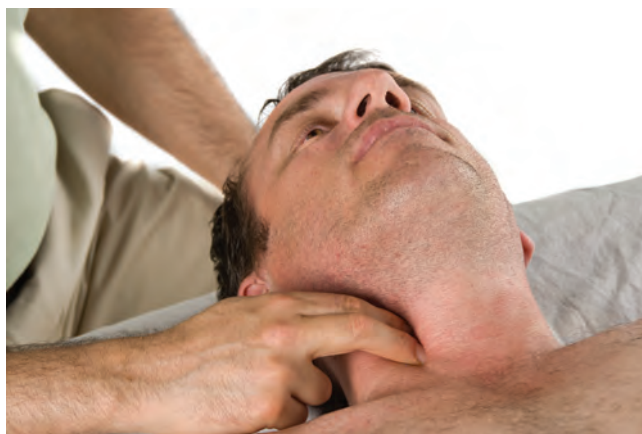1. Commencer par repérer le bord médial du chef sternal du muscle SCM (voir p. 187); le quitter immédiatement en médial vers les muscles longs, à la face antérieure du cou.
2. S'enfoncer doucement et lentement mais fermement en direction de la face antérieure des corps vertébraux du rachis cervical. Remarque : si vous sentez un battement sous vos doigts, vous êtes sur l'artère carotide commune; écarter-la doucement, ou déplacez légèrement vos doigts d'un côté ou de l'autre, en continuant à vous diriger vers les muscles longs.
3. Pour confirmer que vous êtes sur les muscles longs, demandez au patient de fléchir la tête et le cou dans les articulations



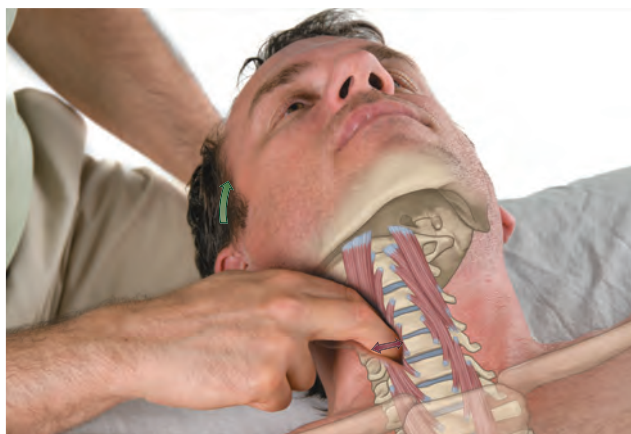**Figure 11-18** Vue antérieure des longs du cou et de la tête. À droite, on voit le long du cou; à gauche le long de la tête.

4. Une fois repérés, faire une glissée palpatoire perpendiculairement aux fibres et palper aussi loin que possible vers le haut et vers le bas.
5. Une fois les muscles longs repérés, demander au patient de les relâcher, puis les palper pour évaluer leur tension de repos.

11



**Figure 11-19** Position de départ pour la palpation des longs du cou et de la tête droits.



**Figure 11-20** Palpation des longs du cou et de la tête droits pendant que le patient active les muscles en soulevant sa tête et son cou en flexion.

# LONG DU COU ET LONG DE LA TÊTE—DÉCUBITUS—Suite

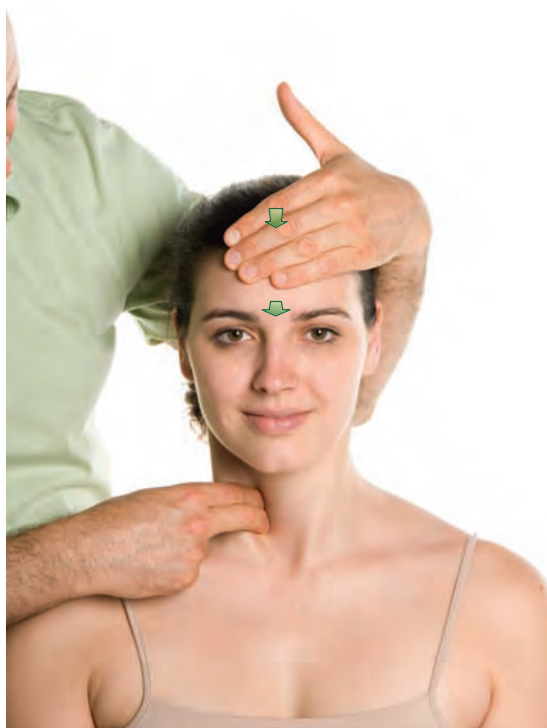## Notes palpatoires :

1. La face antérieure du cou présente un certain nombre de structures fragiles; aussi la palpation de cette région doit-elle être pratiquée prudemment. Quand vous palpez, pénétrez lentement et avec douceur dans le tissu, mais avec une pression suffisamment ferme pour atteindre les muscles longs.
2. Quand on palpe les muscles longs, une précaution particulière concerne le sinus carotidien de l'artère carotide commune, située juste en latéral du rachis. Une pression contre le sinus carotidien peut déclencher un réflexe neurologique qui diminue la pression sanguine.
3. Une autre structure qui exige une palpation prudente est la trachée. Veillez à ne pas exercer une pression excessive contre la trachée pour ne pas provoquer une toux involontaire du patient.
4. Même s'il y a de nombreuses structures fragiles et sensibles à la face antérieure du cou, il ne faut pas pour autant éviter la palpation et le traitement des muscles longs, car ils sont très profitables au patient.
5. Si vous trouvez difficile de distinguer les muscles longs du SCM, demandez à la personne de tourner la tête et le cou du côté que vous palpez; cela inhibera et détendra le SCM.
6. La musculature des longs du rachis est souvent lésée dans les accidents du coup du lapin.

## POINTS GÂCHETTES

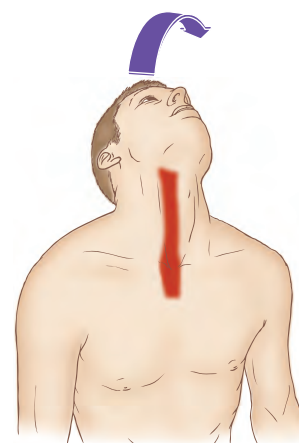
1. Les points gâchettes des muscles longs sont souvent provoqués ou perpétués par un surmenage aigu ou chronique du muscle et par un traumatisme comme le coup du lapin.
2. Les points gâchettes des muscles longs ont tendance à entraîner un mal de gorge, une difficulté à déglutir et une raideur des muscles postérieurs du cou (qui travaillent plus dur pour résister à la tension des muscles longs tendus).
3. Les zones de projection des points gâchettes des muscles longs doivent être distinguées de celles du corps musculaire antérieur du digastrique et du SCM (dus à d'éventuels symptômes laryngés).
4. Les points gâchettes des muscles longs sont souvent diagnostiqués de façon incorrecte comme un mal de gorge.
5. Des points gâchettes associés surviennent souvent dans les muscles cervicaux postérieurs (par exemple trapèze supérieur, semi-épineux de la tête).
6. Remarque : les zones de douleur projetée pour les longs du cou et de la tête n'ont pas été clairement cartographiées.

## Position alternative de palpation—assise



**Figure 11-21** Les muscles longs peuvent facilement être palpés sur le patient assis. Suivre les indications du décubitus; la seule différence dans cette position est qu'il est nécessaire de résister à la flexion de la tête et du cou du patient avec votre deuxième main, pour que les muscles longs se contractent (parce qu'en position assise, la flexion de la tête et du cou ne se fait pas contre pesanteur).

## ÉTIREMENT DU LONG DU COU



**Figure 11-22** Un étirement des muscles longs du cou et de la tête droits. La tête et le cou du patient sont en extension et en inclinaison latérale du côté opposé.



## Clé palpatoire :

Quitter immédiatement le SCM et s'enfoncer en direction du rachis.

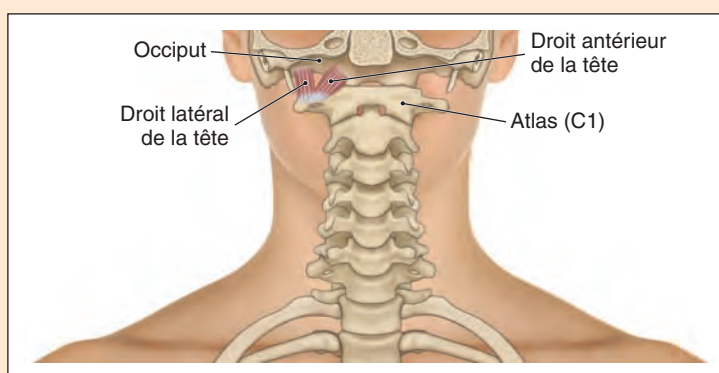
LONG DU COU ET LONG DE LA TÊTE—DÉCUBITUS—*Suite*

## EXTENSION

**Droits antérieur et latéral de la tête :** Le droit antérieur de la tête s'insère de l'occiput aux processus transverses (PT) de l'atlas (C1); il est extrêmement profond et généralement non palpable. Son action est une flexion de la tête dans l'articulation atloïdo-occipitale. Le droit latéral de la tête s'insère de l'occiput au PT de l'atlas et est également très profond, mais peut parfois être palpé. Son action consiste en une inclinaison latérale de la tête dans l'articulation atloïdo-occipitale. Pour palper le droit latéral de la tête à la partie antérolatérale du cou, installez le patient en décubitus ou assis et palpez immédiatement au-dessus des PT de l'atlas (Remarque : le repérage du PT de l'atlas est

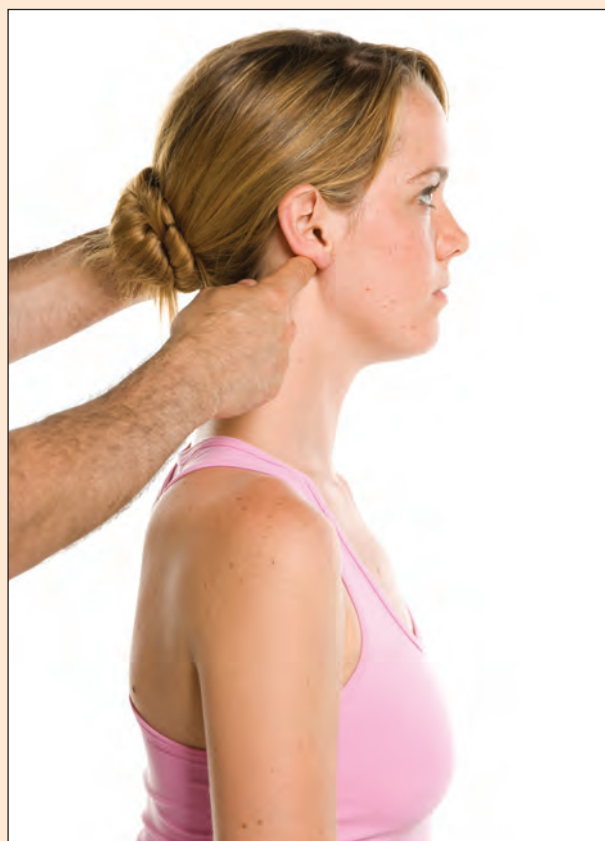souvent erroné; il se trouve immédiatement en arrière de la branche de la mandibule et au-dessous de l'oreille), entre l'atlas et l'occiput. Appuyez doucement dans la petite dépression qu'on peut souvent sentir à cet endroit et cherchez à sentir le droit latéral de la tête (voir figure 11-24); il peut être très difficile de distinguer ce muscle des tissus mous adjacents. Remarques : 1) en raison de la présence du nerf facial et du processus styloïde situé à proximité, veillez à ne pas appuyer trop fort; 2) les zones de douleur projetée des points gâchettes pour les droits antérieur et latéral de la tête n'ont pas été cartographiées.

**Figure 11-23** Vue antérieure du droit antérieur de la tête et du droit latéral de la tête, côté droit.



11

**Figure 11-24** Palpation du droit latéral de la tête au-dessus du processus transverse de l'atlas.





## GROUPE HYOÏDIEN—DÉCUBITUS

## ❑ INSERTIONS :

- o Infrahyoïdiens :
  - o Sternohyoïdien : *du sternum à l'os hyoïde*
  - o Sternothyroïdien : *du sternum au cartilage thyroïde*
  - o Thyrohyoïdien : *du cartilage thyroïde à l'os hyoïde*
  - o Omohyoïdien : *du bord supérieur de la scapula à l'os hyoïde (avec un tendon central inséré sur la clavicule)*
- o Suprahyoïdiens :
  - o Digastrique : *de l'encoche mastoïdienne de l'os temporal à la mandibule (avec un tendon central inséré sur l'os hyoïde)*
  - o Stylohyoïdien : *du processus styloïde de l'os temporal à l'os hyoïde*
  - o Mylohyoïdien : *de l'os hyoïde à la face interne de la mandibule*
  - o Géniohyoïdien : *de l'os hyoïde à la face interne de la mandibule*

## ❑ ACTIONS :

- o Le groupe musculaire hyoïdien abaisse la mandibule dans les articulations temporomandibulaires (ATM)
- o Fléchit la tête et le cou dans les articulations intervertébrales
- o Les infrahyoïdiens abaissent l'os hyoïde; les suprahyoïdiens élèvent l'os hyoïde

## Position de départ (figure 11-26) :

- o Patient en décubitus
- o Thérapeute assis à la tête du patient
- o Main palpatoire placée immédiatement en caudal de l'os hyoïde, juste à côté de son centre
- o Deuxième main placée sous le menton du patient

## Étapes palpatoires :

1. Commencer en palpant le groupe musculaire infrahyoïdien\* en demandant au patient d'abaisser la mandibule dans les ATM tout en exerçant une résistance avec la deuxième main, et chercher à sentir la contraction des muscles infrahyoïdiens

\* La palpation du corps inférieur de l'omohyoïdien est montrée en extension dans la palpation du groupe des muscles scalènes p. 193.

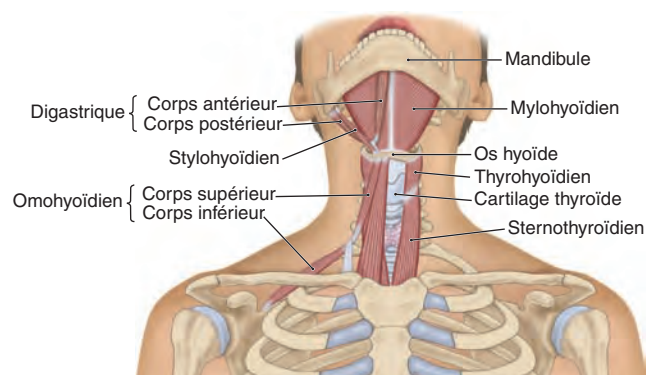


Figure 11-25 Vue antérieure du groupe des muscles hyoïdiens. À gauche, les sternohyoïdien, omohyoïdien, stylohyoïdien et digastrique ont été enlevés.

en faisant une pression glissée palpatoire perpendiculairement à leurs fibres (figure 11-27, A).

2. Continuer à les palper vers le bas en direction du sternum (avec une pression glissée palpatoire perpendiculaire à leurs fibres).
3. Pour palper le groupe musculaire suprahyoïdien, placer la main palpatoire juste sous la mandibule; ajouter une résistance pour empêcher le patient d'abaisser la mandibule dans les ATM, et chercher à sentir la contraction des muscles suprahyoïdiens (figure 11-27, B).
4. Continuer à les palper en direction de l'os hyoïde, tout en résistant à l'abaissement de la mandibule, avec une pression glissée palpatoire perpendiculaire à leurs fibres.
5. Pour palper le stylohyoïdien et le corps musculaire supérieur du digastrique dans le groupe suprahyoïdien, continuer à palper latéralement, de l'os hyoïde au processus mastoïde de l'os temporal, tout en résistant à l'abaissement de la mandibule et en faisant une pression glissée palpatoire perpendiculairement aux fibres (figure 11-27, C).
6. Une fois les muscles hyoïdiens repérés, demander au patient de les relâcher et les palper pour évaluer leur tension de repos.

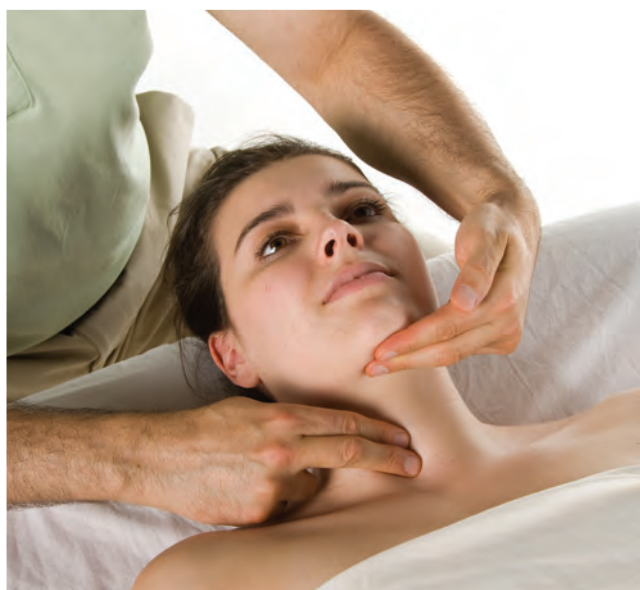
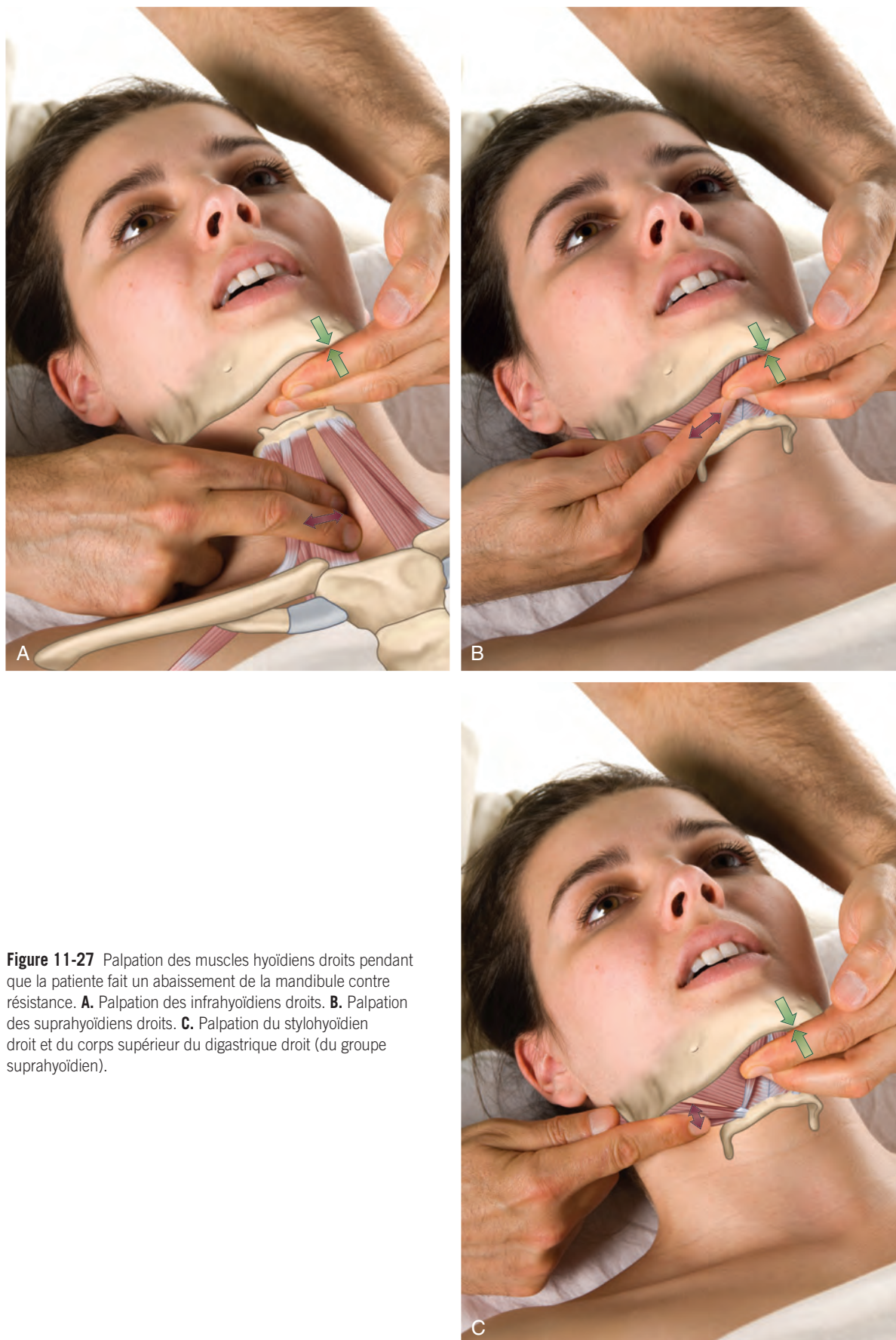
Figure 11-26 Position de départ pour la palpation des muscles hyoïdiens droits en décubitus.

GROUPE HYOÏDIEN—DÉCUBITUS—*Suite*

11



# GROUPE HYOÏDIEN—DÉCUBITUS—Suite

## Notes palpatoires :

1. Quand on résiste à l'abaissement de la mandibule, tous les muscles hyoïdiens se contractent. Les muscles digastrique, mylohyoïdien et géniohyoïdien se contractent pour abaisser la mandibule dans les ATM. Les autres muscles hyoïdiens se contractent pour stabiliser l'os hyoïde, fournissant ainsi une base stable à partir de laquelle les muscles digastrique, mylohyoïdien et géniohyoïdien peuvent tracter sur la mandibule.
2. Si les muscles hyoïdiens se contractent en groupe et que la mandibule est fixée à l'os temporal (par la contraction des élévateurs de la mandibule comme le temporal et/ou le masséter), les muscles hyoïdiens exerceront leur traction sur la tête et entraîneront la flexion de la tête et du cou dans les articulations intervertébrales.
3. La plupart des muscles hyoïdiens sont de petits muscles fins qui peuvent être difficiles à distinguer les uns des autres.

## Position alternative de palpation

Les muscles hyoïdiens peuvent être facilement palpés sur le patient assis.

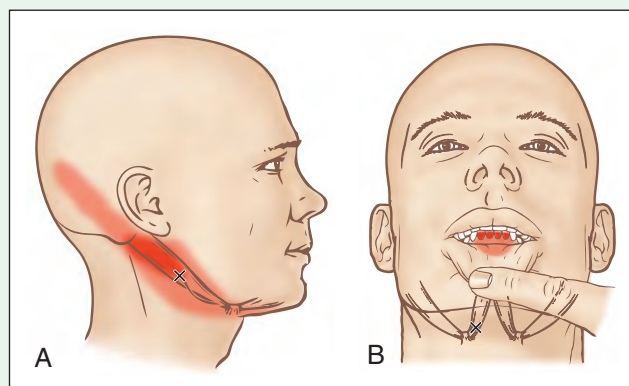
## POINTS GÂCHETTES

De tous les muscles hyoïdiens, le muscle digastrique est celui dont les zones de projection ont été les mieux cartographiées. Chaque corps musculaire du digastrique possède sa propre zone de projection typique.

1. Les points gâchettes du digastrique sont souvent provoqués ou perpétués par un surmenage aigu ou chronique du muscle (par exemple conserver une posture de bouche ouverte, particulièrement courante chez les individus qui ont l'habitude de respirer par la bouche, peut-être en raison d'une congestion nasale; par un tonus excessif pour résister à des élévateurs de la mandibule raides, comme le temporal, le masséter et le ptérygoïdien médial), par une posture de la tête en antépulsion (responsable d'une traction constante sur tous les muscles hyoïdiens), ou par un traumatisme tel qu'un coup du lapin.
2. Les points gâchettes du corps musculaire inférieur du digastrique ont tendance à déclencher une douleur dans les quatre dents incisives inférieures (deux du côté des points gâchettes, deux de l'autre côté), une douleur de la langue, un inconfort de la gorge ou une difficulté à déglutir. Les points gâchettes dans le corps musculaire supérieur du digastrique ont tendance à produire des points gâchettes dans l'occipitofrontal.
3. Les zones de projection des points gâchettes du digastrique doivent être distinguées de celles des autres muscles hyoïdiens, sterno-cléidomastoïdien, trapèze supérieur, ptérygoïdien médial, longs du

cou et de la tête (en raison d'éventuels symptômes laryngés) et des suboccipitaux.

4. Les points gâchettes du digastrique sont souvent diagnostiqués de façon incorrecte comme des problèmes dentaires au niveau des dents concernées (par exemple caries) ou comme des muscles SCM tendus.
5. Des points gâchettes associés surviennent fréquemment dans les muscles occipitofrontal homolatéral ou SCM. On les rencontre souvent aussi en homolatéral ou controlatéral dans les autres muscles hyoïdiens ainsi que dans les muscles masséter, temporal ou ptérygoïdien médial.
6. Remarques : 1) Le stylohyoïdien se trouve à côté de la portion postérieure du digastrique; il est difficile à distinguer du digastrique et est soupçonné d'avoir une zone de projection identique à celle de la portion postérieure du digastrique. De surcroît, le stylohyoïdien est connu pour provoquer une compression de l'artère carotide externe. 2) On pense que les points gâchettes de l'omohyoïdien engendrent une tension du muscle susceptible de comprimer le plexus brachial (provoquant un syndrome cervicothoracique) et qu'il peut contribuer, par l'intermédiaire de ses insertions aponévrotiques, à un dysfonctionnement des articulations costovertébrales de la première côte. 3) De la même manière que le corps musculaire inférieur du digastrique, le mylohyoïdien est décrit comme responsable d'une douleur projetée dans la langue.

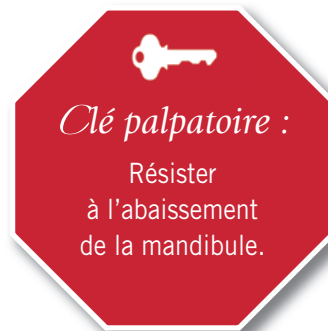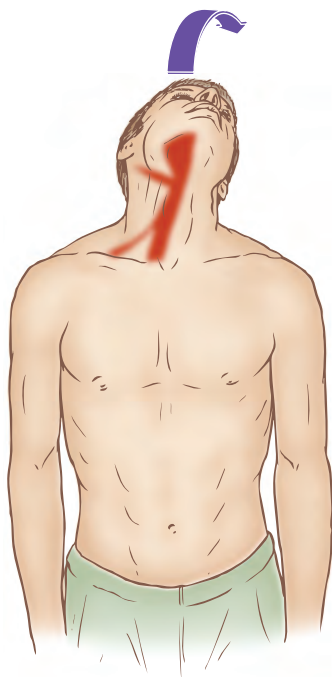


**Figure 11-28** Points gâchettes courants du digastrique et leurs zones de projection correspondantes. **A.** Vue latérale. **B.** Vue antérieure.



GROUPE HYOÏDIEN—DÉCUBITUS—*Suite*

## ÉTIREMENT DES HYOÏDIENS



11

**Figure 11-29** Un étirement des hyoïdiens droits. Le cou du patient est en extension et inclinaison latérale gauche.

## TRAPÈZE SUPÉRIEUR—ASSIS

### ❑ INSERTIONS :

- o De la protubérance occipitale externe et du 1/3 supérieur de la ligne nucale supérieure de l'occiput, de la totalité du ligament nuchal et du processus épineux de C7, à la partie latérale de la clavicule et au processus acromial de la scapula

### ❑ ACTIONS :

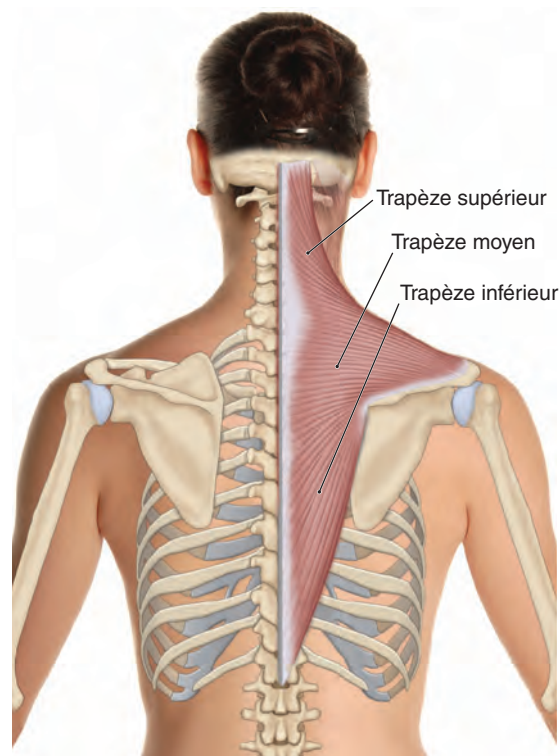
- o Élévation, adduction et sonnette latérale de la scapula dans l'articulation scapulothoracique
- o Extension, inclinaison latérale et rotation controlatérale de la tête et du cou dans les articulations intervertébrales.

### Position de départ (figure 11-31) :

- o Patient assis, tête et cou en rotation du côté opposé (controlatéralement) du corps
- o Thérapeute assis à côté du patient
- o Main palpatoire placée sur le trapèze supérieur au point culminant de la région de l'épaule
- o Deuxième main sur la partie postérieure de la tête du patient

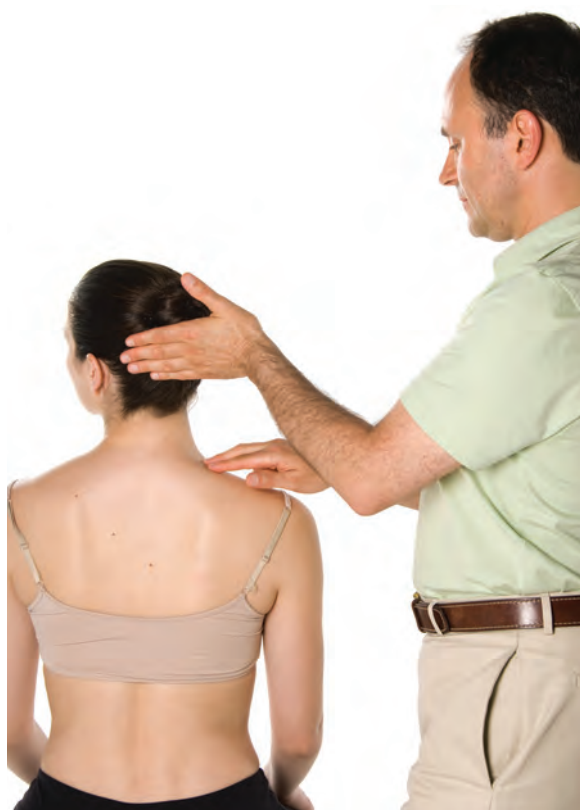### Étapes palpatoires :

1. Résister à l'extension de la tête et du cou du patient dans les articulations intervertébrales, et chercher à voir et à sentir la contraction du trapèze supérieur (figure 11-32).
2. Continuer à palper le trapèze supérieur en crânial jusqu'à l'occiput, et en caudal jusqu'à la scapula et la clavicule (avec une pression glissée palpatoire perpendiculaire à ses fibres).
3. Une fois le trapèze supérieur repéré, demander au patient de le décontracter, puis le palper pour évaluer sa tension de repos.

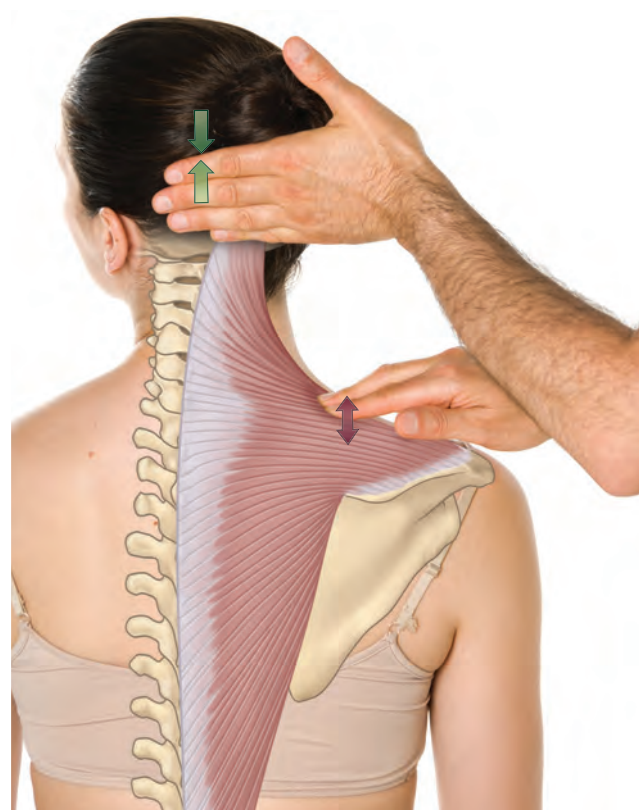

**Figure 11-30** Vue postérieure du trapèze droit. Les sternocléidomastoïdien, splénius de la tête et élévateur de la scapula ont été estompés.

11



**Figure 11-31** Position de départ pour la palpation du trapèze supérieur droit en position assise.



**Figure 11-32** Palpation du trapèze supérieur droit pendant que le patient fait une extension de la tête et du cou contre résistance.

TRAPÈZE SUPÉRIEUR—ASSIS—*Suite***Note palpatoire :**

1. En résistant à l'extension de la tête et du cou dans les articulations intervertébrales, tous les muscles de la partie postérieure du cou se contracteront. En faisant faire au patient une rotation controlatérale de la tête et du cou (vers le côté opposé), les splénus de la tête et du cou seront inhibés par innervation réciproque (décontractés) et le trapèze supérieur sera plus fortement activé, et ainsi plus facile à palper.

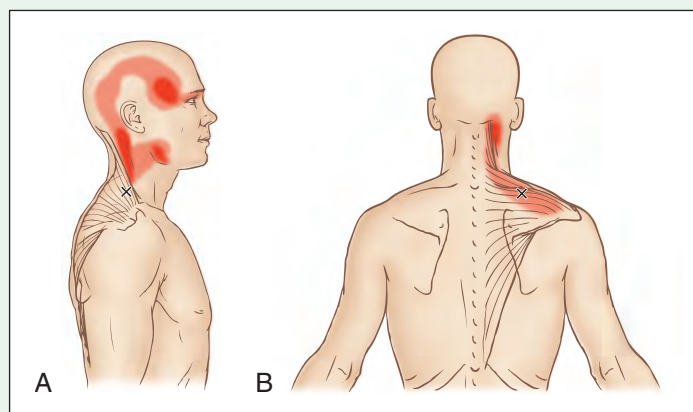
**Position alternative de palpation—assise**

**Figure 11-33** Le trapèze supérieur peut être palpé sur le patient en procubitus (voir p. 142). Demander au patient de lever sa tête de la loge faciale active le trapèze supérieur.

**POINTS GÂCHETTES**

11

1. Les points gâchettes du trapèze supérieur sont souvent provoqués ou perpétués par un surmenage aigu ou chronique du muscle (par exemple postures habituelles en élévation de la ceinture scapulaire, en antépulsion de la tête, ou toute posture régulière due à une mauvaise ergonomie, en particulier devant un ordinateur ou en calant le téléphone entre l'oreille et l'épaule; mais aussi le travail de résistance à l'abaissement de l'épaule quand le membre supérieur pend, surtout si le membre supérieur porte une charge), par un traumatisme (par exemple le coup du lapin), par des forces de compression (par exemple le port d'un sac à main lourd ou d'un sac à dos à l'épaule, ou avoir une bretelle de soutien-gorge serrée), par une irritation due au port d'une cravate ou d'une chemise à col serré, un courant d'air froid sur le cou, ou un stress/tension chroniques (maintien crispé des épaules).
2. Les points gâchettes du trapèze supérieur ont tendance à produire un classique cou raide, avec une limitation de l'inclinaison controlatérale et de la rotation homolatérale du cou dans les articulations intervertébrales, une posture en élévation des épaules, une douleur en fin de rotation homolatérale du cou dans les articulations intervertébrales et des maux de tête de tension.
3. Les zones de projection des points gâchettes du trapèze supérieur doivent être distinguées de celles des muscles sternocléidomastoïdien, masséter, temporal, occipital, splénus du cou, élévateur de la scapula, semi-épineux de la tête, multifides cervicaux et trapèze inférieur.
4. Les points gâchettes du trapèze sont souvent diagnostiqués de façon incorrecte comme un syndrome discal cervical, un syndrome des ATM, ou une névralgie du grand occipital.
5. Des points gâchettes associés à ceux du trapèze supérieur surviennent fréquemment dans les muscles scalènes, splénus de la tête et du cou, élévateur de la scapula, rhomboïdes, semi-épineux de la tête, temporal, masséter et trapèze supérieur controlatéral.
6. Remarque : le trapèze supérieur possède le point gâchette le plus couramment rencontré du corps; en outre, il arrive que les symptômes projetés de ce point gâchette habituel diffusent à l'autre côté du corps.

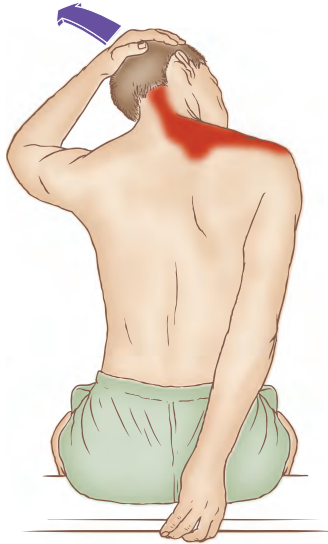


**Figure 11-34** Points gâchettes courants du trapèze supérieur et leurs zones de projection correspondantes.  
A. Vue latérale. B. Vue postérieure.

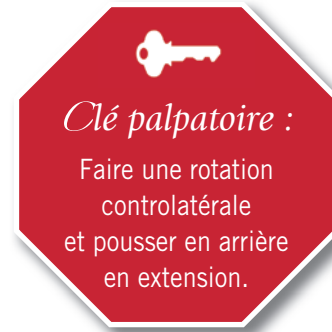

TRAPÈZE SUPÉRIEUR—ASSIS—*Suite*

## ÉTIREMENT DU TRAPÈZE SUPÉRIEUR



**Figure 11-35** Un étirement du trapèze supérieur droit. La tête et le cou du patient sont en flexion, inclinaison latérale gauche (du côté opposé) et rotation droite (homolatérale). Pour conserver le moignon d'épaule abaissé, la main droite agrippe le banc.



## ÉLÉVATEUR DE LA SCAPULA—ASSIS

### ❑ INSERTIONS :

- o Des processus transverses de C1–C4 *au* bord médial de la scapula, depuis la racine de l'épine à l'angle supérieur

### ❑ ACTIONS :

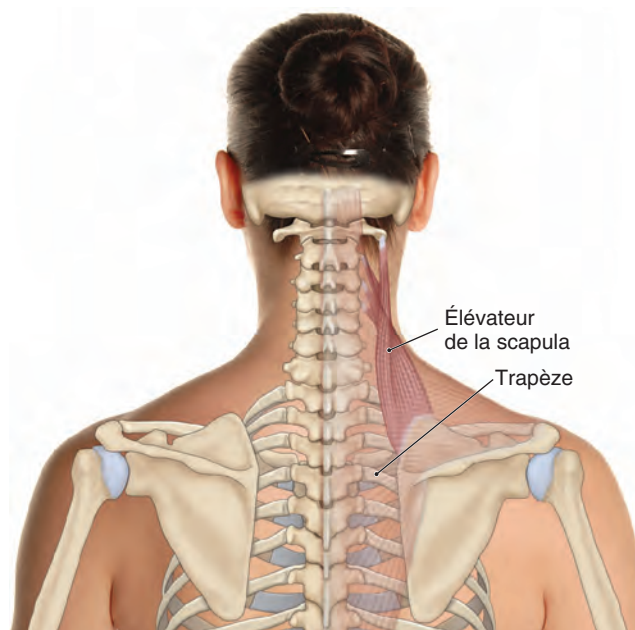
- o Élévation et sonnette médiale de la scapula dans l'articulation scapulothoracique
- o Extension, inclinaison latérale et rotation homolatérale du cou dans les articulations intervertébrales

### Position de départ (figure 11-37) :

- o Patient assis, main au creux des reins
- o Thérapeute debout derrière le patient ou à côté
- o Main palpatoire placée immédiatement en crânial et médial de l'angle supérieur de la scapula
- o Deuxième main au sommet de l'épaule du patient

### Étapes palpatoires :

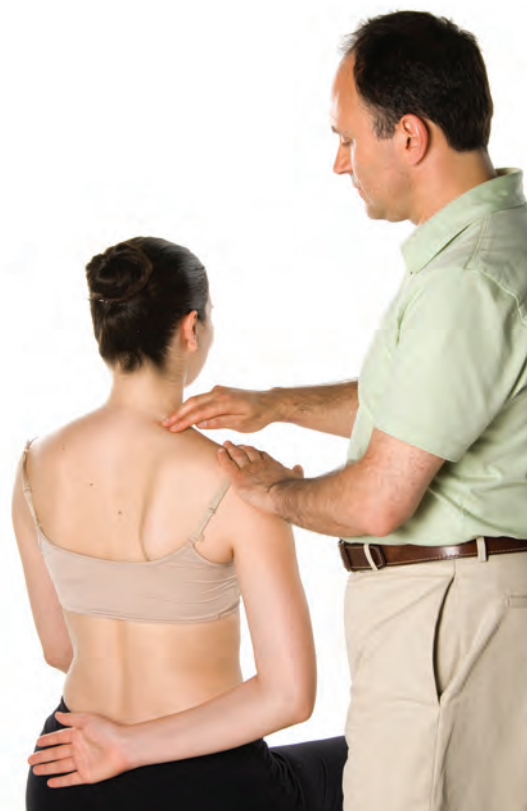1. La main du patient étant au creux des reins, on lui demande de réaliser un léger mouvement d'élévation de la scapula de très faible amplitude dans l'articulation scapulothoracique. Chercher à sentir la contraction de l'élévateur de la scapula en profondeur sous le trapèze (figure 11-38, A).
2. Poursuivre la palpation de l'élévateur de la scapula en direction de son insertion supérieure par une pression glissée palpatoire perpendiculaire à ses fibres.
3. Une fois l'élévateur de la scapula palpé dans le triangle postérieur du cou (au-dessus du trapèze), il n'est plus nécessaire que la main du patient reste au creux des reins. Et il est à présent possible de lui demander de faire une élévation plus énergique de la scapula ; une résistance peut également être ajoutée avec votre deuxième main (figure 11-38, B).



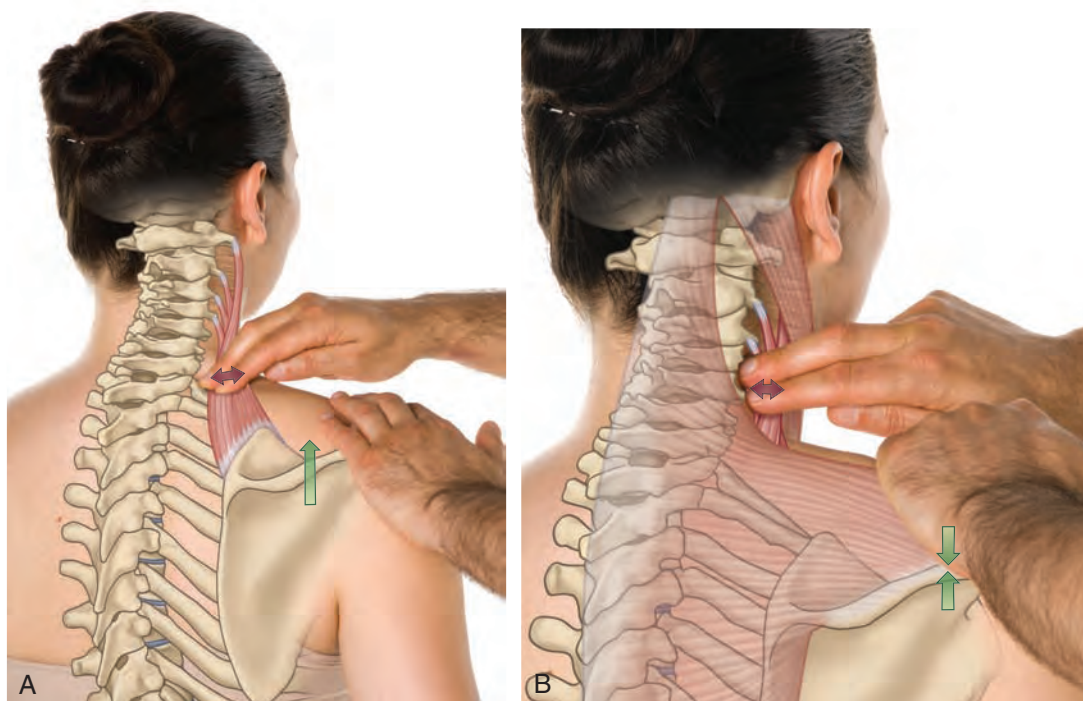**Figure 11-36** Vue postérieure de l'élévateur de la scapula droit. Le trapèze a été estompé.

4. Palper l'élévateur de la scapula aussi loin que possible en crânial (près de son insertion supérieure, il s'enfonce sous le sternocléidomastoïdien).
5. Une fois l'élévateur de la scapula repéré, demander au patient de le décontracter et le palper pour évaluer sa tension de repos.

**Figure 11-37** Position de départ pour la palpation de l'élévateur de la scapula droit en position assise.



## ÉLÉVATEUR DE LA SCAPULA—ASSIS—Suite



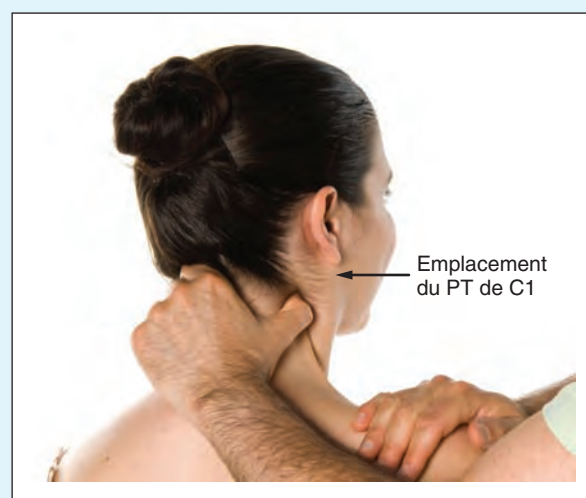**Figure 11-38** Palpation de l'élévateur de la scapula droit. **A.** Palpation de l'élévateur de la scapula en profondeur sous le trapèze pendant que la patiente effectue de légères élévations de la scapula, de faible amplitude, avec la main au creux des reins, sans résistance. **B.** Palpation dans le triangle postérieur du cou ; une résistance à l'élévation de la scapula peut à présent être ajoutée pour mieux activer l'élévateur de la scapula.

11

**Notes palpatoires :**

1. Demander au patient de placer la main au creux des reins exige une extension et une adduction du bras dans l'articulation de l'épaule. Cela implique l'action associée de sonnette médiale de la scapula dans l'articulation scapulothoracique, qui provoque la décontraction du trapèze supérieur (par innervation réciproque), de façon que l'insertion inférieure de l'élévateur de la scapula puisse être clairement perçue quand l'élévateur de la scapula se contracte. Cela aura également pour effet d'activer l'élévateur de la scapula et donc de faciliter la perception de sa contraction.
2. Évitez que le patient fasse une élévation trop énergique de la scapula, ou le réflexe d'innervation réciproque sera neutralisé et le trapèze supérieur se contractera, empêchant la palpation de l'insertion inférieure de l'élévateur de la scapula.
3. Une fois l'élévateur de la scapula palpé dans le triangle postérieur du cou, il n'est plus nécessaire que le patient garde sa main au creux des reins, car il n'est plus nécessaire de décontracter le trapèze. En outre, quand nous palpons l'élévateur de la scapula dans le triangle postérieur du cou, une contraction vigoureuse de l'élévateur de la scapula peut être sollicitée pour mieux le palper et le repérer.
4. Chez les gens d'âge moyen et au-delà, l'élévateur de la scapula est souvent visible dans le triangle postérieur du cou, même lorsqu'ils ne le contractent pas consciemment (voir figure 10-23 p. 150).
5. Il peut être difficile de palper la partie toute supérieure de l'élévateur de la scapula en profondeur sous le sternocléidomastoïdien (SCM). Pour y parvenir, détendez le SCM en faisant une légère flexion et inclinaison homolatérale (inclinaison du même côté) du cou et essayez de palper profondément sous le SCM (figure 11-39).

6. Remarquez que le processus transverse (PT) de C1 se trouve directement au-dessous de l'oreille (entre le processus mastoïde et la branche de la mandibule)! Voir figure 11-39.



**Figure 11-39** L'insertion supérieure de l'élévateur de la scapula est accessible en passant sous le SCM et en appuyant par l'avant et le haut en direction du PT de l'atlas (C1). C'est plus aisé en détendant d'abord passivement le SCM par une mobilisation de la tête et du cou du patient en flexion et inclinaison homolatérale (même côté) (non illustré). Remarquez la situation du PT de C1.



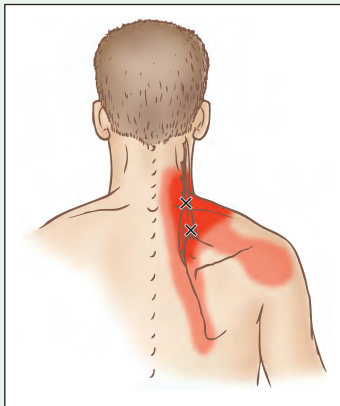
## ÉLÉVATEUR DE LA SCAPULA—ASSIS—Suite

### Position alternative de palpation

L'élévateur de la scapula peut être palpé sur le patient en procubitus (voir figures 10-21 et 10-22).

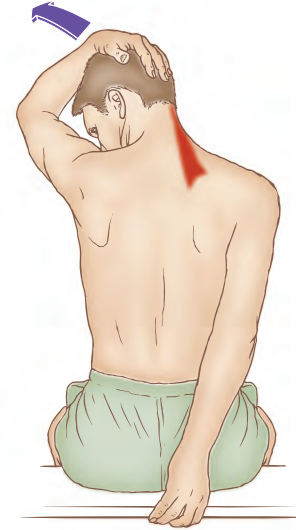
### POINTS GÂCHETTES

1. Les points gâchettes de l'élévateur de la scapula sont souvent provoqués ou perpétués par un surmenage aigu ou chronique du muscle (par exemple port d'un sac ou d'un sac à main à l'épaule, calage d'un téléphone entre l'oreille et l'épaule, entraînement excessif notamment au tennis, maintien crispé des épaules), par un raccourcissement ou un étirement permanents du muscle en raison de postures de travail ou de loisir inadaptées (par exemple un ordinateur mal positionné, lire la tête inclinée en avant), par accident de véhicule motorisé, courant d'air froid sur le cou, ou surmenage psychologique.
2. Les points gâchettes de l'élévateur de la scapula ont tendance à entraîner un classique cou raide (souvent appelé *torticolis* ou *cou tordu*) avec une limitation de la rotation controlatérale du cou.
3. Les zones de projection des points gâchettes de l'élévateur de la scapula doivent être distinguées de celles des muscles scalènes, rhomboïdes, supraépineux et infraépineux.
4. Les points gâchettes sont souvent diagnostiqués de façon incorrecte comme un dysfonctionnement articulaire du rachis cervical.
5. Des points gâchettes associés surviennent fréquemment dans les muscles trapèze supérieur, splénius du cou, scalènes et érecteurs du rachis cervical.



**Figure 11-40** Vue postérieure illustrant les points gâchettes courants de l'élévateur de la scapula et leur zone de projection correspondante.

### ÉTIREMENT DE L'ÉLÉVATEUR DE LA SCAPULA



**Figure 11-41** Un étirement de l'élévateur de la scapula droit. Le cou du patient est en flexion, inclinaison latérale gauche et rotation gauche (homolatérale). Pour garder le moignon d'épaule abaissé, la main droite agrippe le banc.



*Clé palpatoire :*

Main du patient  
au creux des reins.

## SPLÉNIUS DE LA TÊTE—ASSIS

### ❑ INSERTIONS :

- o Du ligament nuchal au niveau de C3–C6 et des processus épineux de C7–T4 au processus mastoïde de l'os temporal et au 1/3 latéral de la ligne nuchale supérieure de l'occiput.

### ❑ ACTIONS :

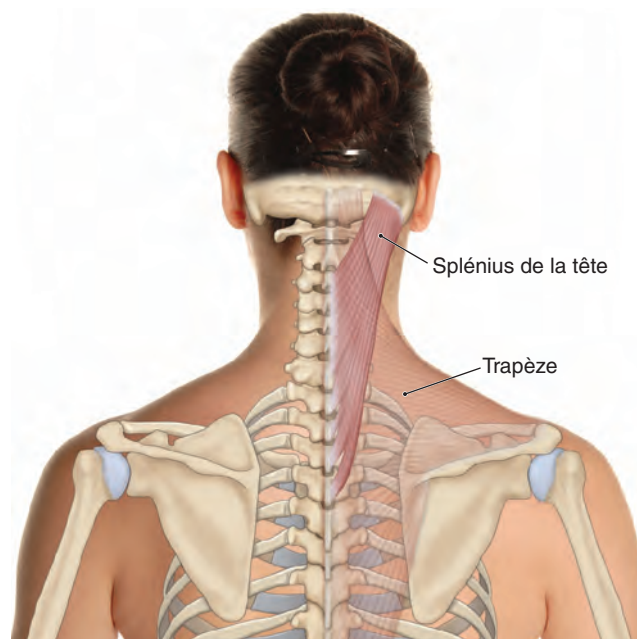- o Extension, inclinaison latérale et rotation homolatérale de la tête et du cou dans les articulations intervertébrales.

### Position de départ (figure 11-43) :

- o Patient assis, tête et cou en rotation homolatérale
- o Thérapeute debout derrière le patient
- o Main palpatoire placée sur la partie supérieure du triangle postérieur du cou, juste sous l'occiput et juste en arrière du sternocléidomastoïdien (SCM); à ce niveau, le splénius de la tête est superficiel (voir la palpation du SCM en p. 187)
- o Deuxième main sur la partie postérieure de la tête du patient

### Étapes palpatoires :

1. La main palpatoire en position et la tête et le cou du patient en rotation homolatérale, résister à l'extension de la tête et du cou du patient dans les articulations intervertébrales et chercher à sentir la contraction du splénius de la tête (figure 11-44).
2. Faire une pression glissée palpatoire perpendiculaire aux fibres du splénius de la tête dans le triangle postérieur, jusqu'à atteindre le bord du trapèze supérieur.
3. Demander au patient d'alterner extension de la tête et du cou contre résistance légère, puis de relâcher, et chercher à sentir la contraction et la décontraction du splénius de la tête en profondeur sous le trapèze supérieur. Poursuivre la palpation

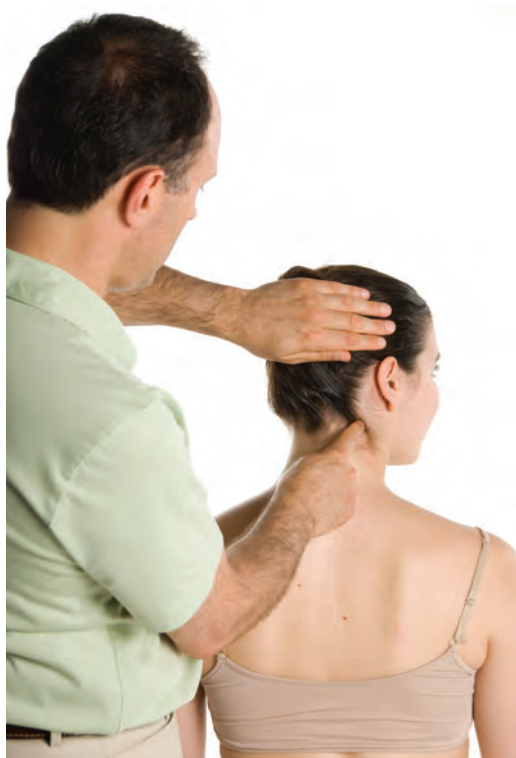

**Figure 11-42** Vue postérieure du splénius de la tête droit. Le trapèze a été estompé.

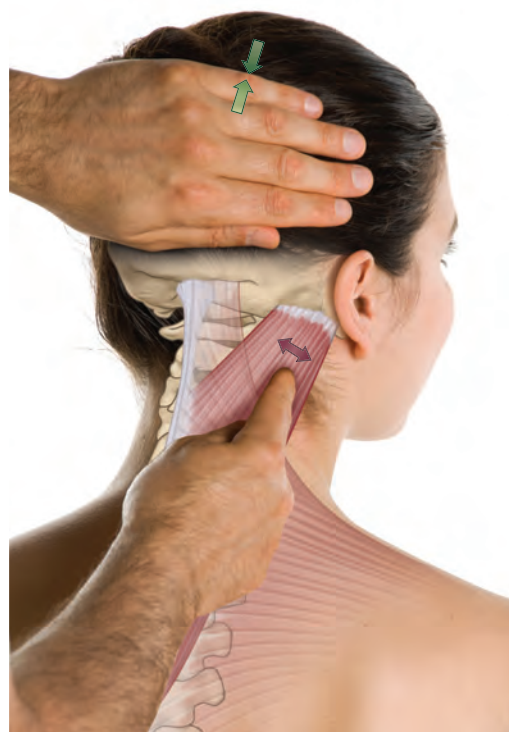du splénius de la tête profondément sous le trapèze et aussi loin que possible en caudal.

4. Une fois le splénius repéré, demander au patient de le décontracter, puis le palper pour évaluer sa tension de repos.

11



**Figure 11-43** Position de départ pour la palpation du splénius de la tête droit en position assise.



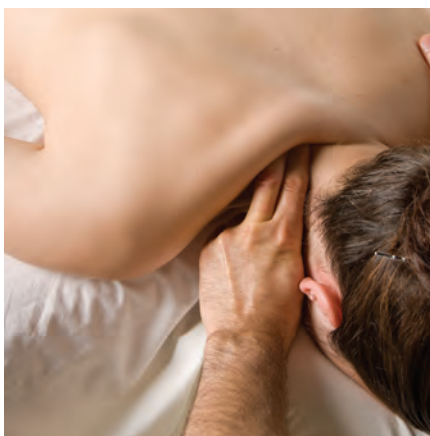**Figure 11-44** Palpation du splénius de la tête droit dans le triangle postérieur du cou, pendant que la patiente fait une extension de la tête et du cou contre résistance.

SPLÉNIUS DE LA TÊTE—ASSIS—*Suite***Notes palpatoires :**

1. Quand la tête et le cou du patient sont en rotation homolatérale, le splénius de la tête se trouve dans une situation plus favorable pour se contracter. La rotation homolatérale a également pour effet d'inhiber par innervation réciproque et donc de décontracter le sternocléidomastoïdien et le trapèze supérieur. La décontraction du trapèze supérieur facilite la perception de la contraction du splénius de la tête sous le trapèze. Toutefois, il faut veiller à ne résister que faiblement à l'extension de la tête et du cou, sinon l'inhibition du trapèze supérieur sera neutralisée et il se contractera, supprimant la possibilité de palper le splénius de la tête sous le trapèze.
2. On peut accéder directement à l'insertion inférieure du splénius de la tête sur les processus épineux du rachis thoracique supérieur en palpant en avant du bord du trapèze supérieur et en appuyant vers le bas sur les processus épineux. Pénétrez lentement dans le tissu avec la pulpe des doigts orientée vers l'avant et en exerçant une pression ferme en direction des processus épineux (voir figure 11-45).
3. La main du patient peut être placée au creux des reins afin d'inhiber et de décontracter le trapèze supérieur. Placer la main ainsi exige une extension et une adduction du bras dans l'articulation de l'épaule, ce qui implique une sonnette médiale de la scapula dans l'articulation scapulothoracique. Le trapèze supérieur étant un muscle de la sonnette latérale, il est inhibé et décontracté.

11

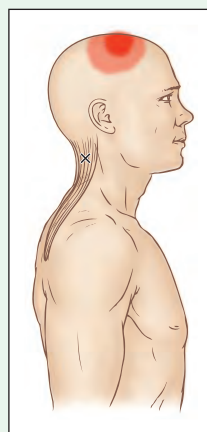
## Position alternative de palpation—procubitus ou décubitus



**Figure 11-45** Le splénius de la tête peut aussi être palpé sur le patient en décubitus ou procubitus. Le procubitus, en particulier, permet un accès aisé à l'insertion inférieure sur les processus épineux, en profondeur sous le trapèze (comme expliqué dans la note palpatoire n° 2).

**POINTS GÂCHETTES**

1. Les points gâchettes du splénius de la tête sont souvent provoqués ou perpétués par un surmenage aigu ou chronique du muscle (par exemple posture prolongée en antépulsion de la tête, ou avec la tête et le cou tournés d'un côté, par exemple en travaillant sur un ordinateur dont l'écran n'est pas placé directement en face de la personne, ou en jouant du violon), par un étirement excessif et violent (par exemple coup du lapin), ou un courant d'air froid sur le cou.
2. Les points gâchettes du splénius de la tête ont tendance à entraîner une limitation de flexion et de rotation controlatérale de la tête et du cou dans les articulations intervertébrales, une limitation de rotation active du même côté (due à la douleur provoquée par la contraction), un dysfonctionnement articulaire cervical, ou des maux de tête.
3. Les zones de projection des points gâchettes du splénius de la tête doivent être distinguées de celles de l'épicrânien et du sternocléidomastoïdien.
4. Les points gâchettes du splénius de la tête sont souvent diagnostiqués de façon incorrecte comme un dysfonctionnement articulaire cervical, des maux de tête migraineux ou un torticolis spasmodique.
5. Des points gâchettes associés surviennent fréquemment dans les muscles splénius du cou, trapèze supérieur, élévateur de la scapula et semi-épineux de la tête.



**Figure 11-46** Vue latérale illustrant un point gâchette courant du splénius de la tête et sa zone de projection correspondante.

**Clé palpatoire :**

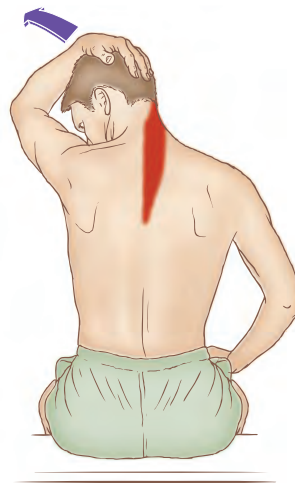
Commencer au sommet  
du triangle postérieur.



## SPLÉNIUS DE LA TÊTE—ASSIS—Suite

## ÉTIREMENT DU SPLÉNIUS DE LA TÊTE

**Figure 11-47** Un étirement des splénius de la tête et du cou droits. Le patient fait une flexion, une inclinaison latérale gauche et une rotation gauche (controlatérale) de la tête et du cou. Remarque : cet étirement est identique à celui de l'élévateur de la scapula (figure 11-41), en dehors du fait qu'il n'est pas nécessaire de maintenir la scapula abaissée pour cet étirement.



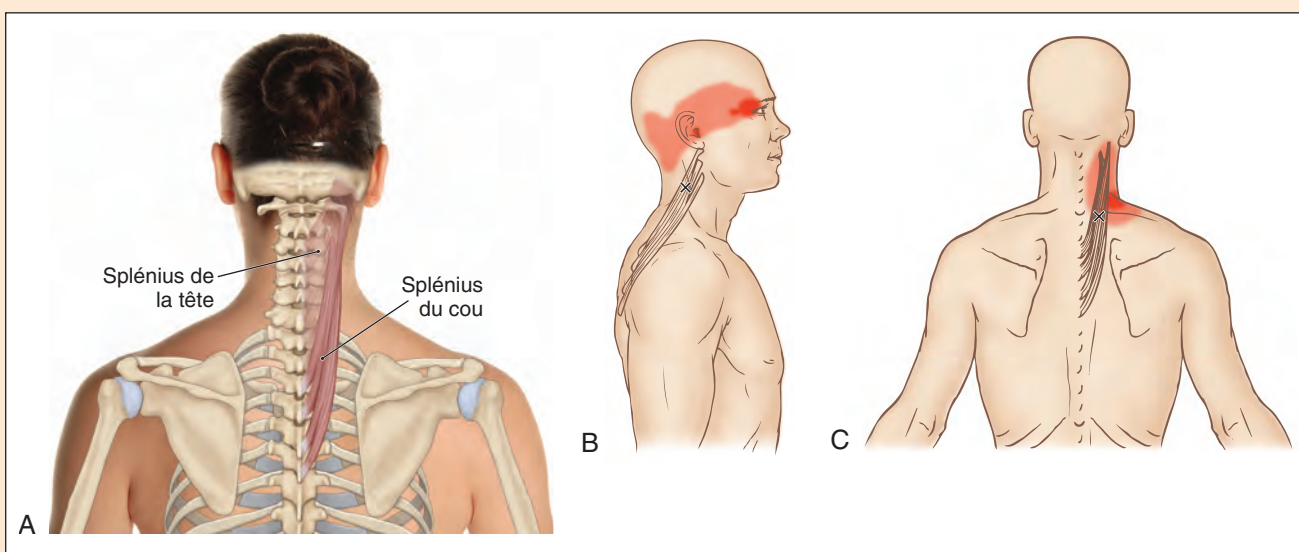
## EXTENSION

**Splénius du cou :** Le splénius du cou s'insère sur les processus épineux de T3–T6 aux processus transverses de C1–C3 (figure 11-48, A) et est situé profondément sous les autres muscles pendant tout son trajet ; aussi est-il difficile à palper et à distinguer. Le meilleur endroit pour commencer à repérer et palper le splénius du cou est entre les muscles élévateur de la scapula et splénius de la tête (voir figure 11-2, A, côté droit). Les actions du splénius du cou sont les mêmes que celles du splénius de la tête, sinon que le splénius du cou ne mobilise que le cou, pas la tête. Demandez au patient de faire une rotation homolatérale du cou (contre résistance si nécessaire) et cherchez à sentir sa contraction. Une fois repéré, essayez de le suivre vers ses deux insertions.

**Clé palpatoire :** palper entre le splénius de la tête et l'élévateur de la scapula.

**Points gâchettes**

1. Les points gâchettes du splénius du cou sont souvent provoqués ou perpétués par les mêmes facteurs que ceux qui provoquent/perpétuent les points gâchettes du splénius de la tête.
2. Les points gâchettes du splénius du cou ont tendance à engendrer des maux de tête, une douleur de l'œil, voire une vision trouble dans l'œil homolatéral.
3. Les zones de projection des points gâchettes du splénius du cou doivent être distinguées de celles des muscles trapèze, sternocléidomastoïdien, suboccipitaux, épicroânien, temporal, masséter, élévateur de la scapula, et érecteurs du rachis et transversaires épineux de la partie supérieure du tronc.
4. Les points gâchettes du splénius du cou sont souvent diagnostiqués de façon incorrecte comme un dysfonctionnement articulaire cervical, des maux de tête migraineux, ou un torticolis spasmodique.
5. Des points gâchettes associés surviennent fréquemment dans les muscles splénius de la tête, trapèze supérieur, élévateur de la scapula et semi-épineux de la tête.



**Figure 11-48** Le splénius du cou. **A.** Vue postérieure du splénius du cou droit ; le splénius de la tête a été estompé. Les points gâchettes courants et leurs zones de projection sont montrés en vue latérale (**B**) et postérieure (**C**).

## SEMI-ÉPINEUX DE LA TÊTE—DÉCUBITUS

## ❑ INSERTIONS :

- o Des processus transverses de C7–T6 et des processus articulaires de C4–C6 à la 1/2 médiale de l'os occipital entre les lignes nucales supérieure et inférieure

## ❑ ACTIONS :

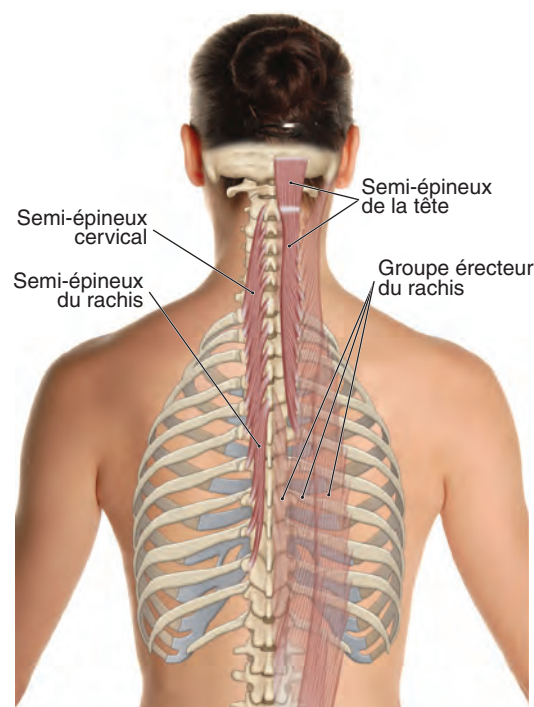
- o Extension et inclinaison latérale de la tête et du cou dans les articulations intervertébrales

**Position de départ (figure 11-50) :**

- o Patient en décubitus, main au creux des reins et/ou tête et cou tournés du même côté (rotation homolatérale)
- o Thérapeute assis à la tête du patient
- o Main palpatoire placée juste sous l'occiput et juste en latéral de la ligne médiane du rachis (c'est-à-dire sur la gouttière paravertébrale)

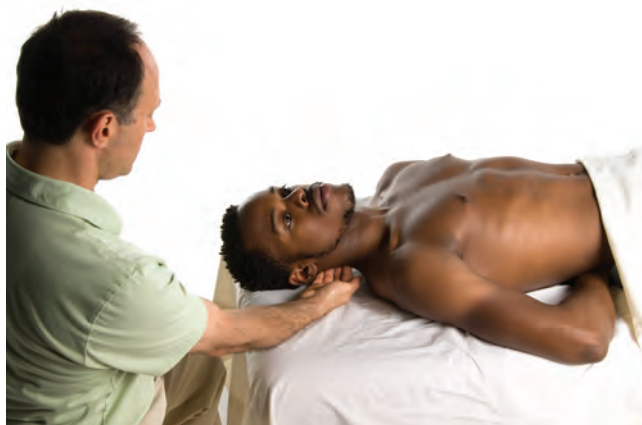**Étapes palpatoires :**

1. Demander au patient de faire une extension de la tête et du cou dans les articulations intervertébrales en enfonçant légèrement la tête dans la table, et chercher à sentir la contraction du semi-épineux de la tête en profondeur sous le trapèze supérieur (figure 11-51).
2. Une fois senti, continuer à palper en crânial jusqu'à l'occiput et en caudal aussi loin que possible avec une glissée palpatoire perpendiculaire à ses fibres.
3. Une fois le semi-épineux de la tête repéré, demander au patient de le décontracter, puis le palper pour évaluer sa tension de repos.

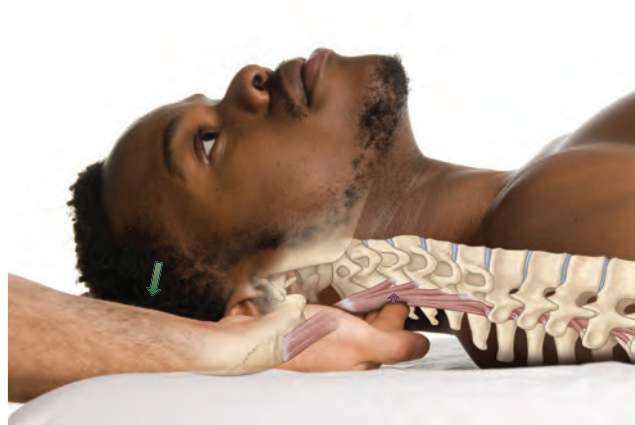

**Figure 11-49** Vue postérieure du semi-épineux de la tête droit. À gauche, on voit le semi-épineux du thorax et du cou. À droite, on voit le semi-épineux de la tête; à droite, le groupe des érecteurs du rachis a été estompé.

11



**Figure 11-50** Position de départ pour la palpation du semi-épineux de la tête en décubitus.



**Figure 11-51** Palpation du semi-épineux de la tête droit, pendant que le patient fait une extension de la tête et du cou en poussant contre la table.

**Notes palpatoires :**

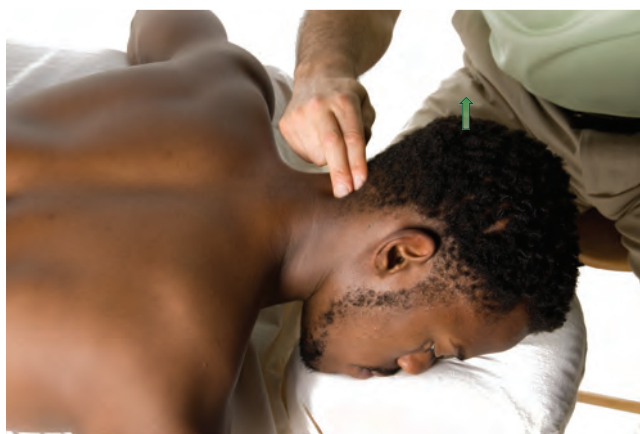1. La main est placée au creux des reins pour faire une extension et une adduction du bras dans l'articulation de l'épaule, ce qui implique une sonnette médiale de la scapula dans l'articulation scapulothoracique. Cela inhibe et décontracte le trapèze supérieur par innervation réciproque, facilitant ainsi la palpation du semi-épineux sous lui. Tourner la tête et le cou en homolatéral a le même effet d'inhibition sur le trapèze supérieur. Il faut s'assurer que le

patient ne fait pas une extension trop énergique de la tête et du cou, ou le réflexe d'innervation réciproque sera neutralisé et le trapèze supérieur se contractera, supprimant la possibilité de palper le semi-épineux de la tête sous le trapèze.

2. Bien que le trapèze supérieur soit le plus connu des muscles postérieurs du cou, le semi-épineux de la tête est notoirement plus volumineux et plus épais; en fait, c'est le plus gros muscle du cou.

## SEMI-ÉPINEUX DE LA TÊTE—DÉCUBITUS—Suite

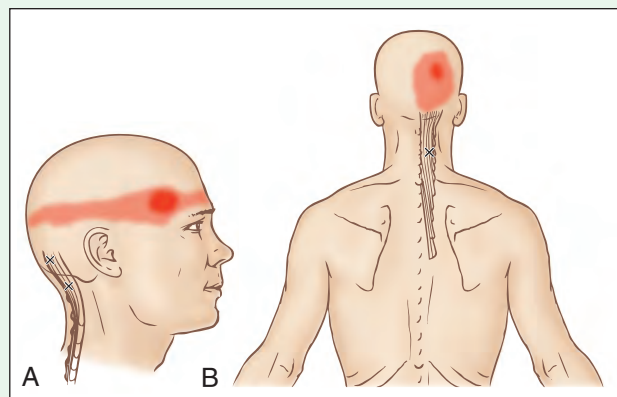
### Position alternative de palpation—assise



**Figure 11-52** Le semi-épineux peut aussi être palpé sur le patient en procubitus. Dans cette position, il est là encore important d'inhiber le trapèze supérieur par innervation réciproque, pour le décontracter ; cela s'obtient en demandant au patient de faire une rotation homolatérale de la tête et du cou dans les articulations intervertébrales. Puis, la tête peut être légèrement soulevée en extension contre pesanteur pour activer le semi-épineux de la tête. Remarque : on peut également inhiber le trapèze supérieur en demandant au patient de placer sa main au creux des reins, comme le montre la figure 11-50.

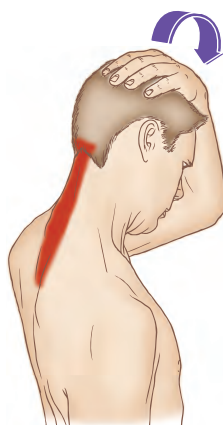
### POINTS GÂCHETTES

1. Les points gâchettes du semi-épineux de la tête sont souvent provoqués ou perpétués par un surmenage aigu ou chronique du muscle (par exemple posture prolongée en antépulsion de la tête, ou avec la tête et le cou fléchis et leur centre de masse déséquilibré en avant du tronc), par des postures prolongées entraînant un raccourcissement du muscle (par exemple s'appuyer sur les coudes pour soutenir la tête en regardant la télévision ou s'allonger à plat ventre pour faire ses devoirs sur un lit), par un traumatisme comme le cou du lapin ou une chute, par une radiculopathie des nerfs spinaux cervicaux, des altérations arthrosiques dans le rachis cervical, une irritation due au port d'une cravate ou d'un col de chemise serré, un courant d'air froid sur le cou, ou à la suite de points gâchettes dans le trapèze supérieur ou le splénius de la tête.
2. Les points gâchettes du semi-épineux de la tête ont tendance à engendrer des maux de tête, une limitation de la flexion et de l'inclinaison controlatérale de la tête et du cou, une compression du nerf grand occipital (susceptible de se traduire par une sensation anormale dans le cuir chevelu postérieur, telle qu'un chatouillement ou une douleur), un dysfonctionnement articulaire ou une arthrose du rachis cervical.
3. Les zones de projection des points gâchettes du semi-épineux de la tête doivent être distinguées de celles des muscles trapèze, sterno-cléidomastoïdien, temporal, épicroânien et suboccipitaux.
4. Les points gâchettes du semi-épineux de la tête sont souvent diagnostiqués de façon incorrecte comme une arthrose du rachis cervical, ou une sinusite, ou des maux de tête migraineux.
5. Des points gâchettes associés surviennent fréquemment dans les muscles trapèze supérieur, semi-épineux du cou et dans les muscles érecteurs du rachis et transversaires épineux du tronc.



**Figure 11-53** Points gâchettes courants du semi-épineux de la tête et leurs zones de projection correspondantes. **A.** Vue latérale. **B.** Vue postérieure.

### ÉTIREMENT DU SEMI-ÉPINEUX DE LA TÊTE



**Figure 11-54** Un étirement du semi-épineux droit. Le patient fait une flexion et une inclinaison latérale gauche de la tête et du cou. Remarque : la flexion est la composante la plus importante de cet étirement.

### Clé palpatoire :

Inhiber le trapèze supérieur et palper profondément sous lui.



## SEMI-ÉPINEUX DE LA TÊTE—DÉCUBITUS—Suite

## EXTENSION

**Longissimus de la tête, semi-épineux du cou, multifides cervicaux et rotateurs cervicaux :** Le longissimus de la tête, du groupe des érecteurs du rachis, s'insère des processus transverses ou articulaires de C5–T5 au processus mastoïde de l'os temporal; il est profond sur l'ensemble de son trajet et donc difficile à palper et à distinguer. Ses actions sont l'extension et la rotation homolatérale du cou et de la tête dans les articulations intervertébrales. Pour le repérer, le patient étant en décubitus, palpez latéralement au splénius de la tête et en profondeur sous l'élévateur de la scapula et le trapèze supérieur. Une légère extension de la tête contre la table, avec la tête et le cou en rotation homolatérale, provoquera sa contraction (et inhibera le trapèze supérieur par innervation réciproque).

Le semi-épineux du cou s'insère des processus transverses de T1–T5 aux processus épineux de C2–C5; il est lui aussi profond (avant le semi-épineux de la tête) et difficile à palper et à distinguer.

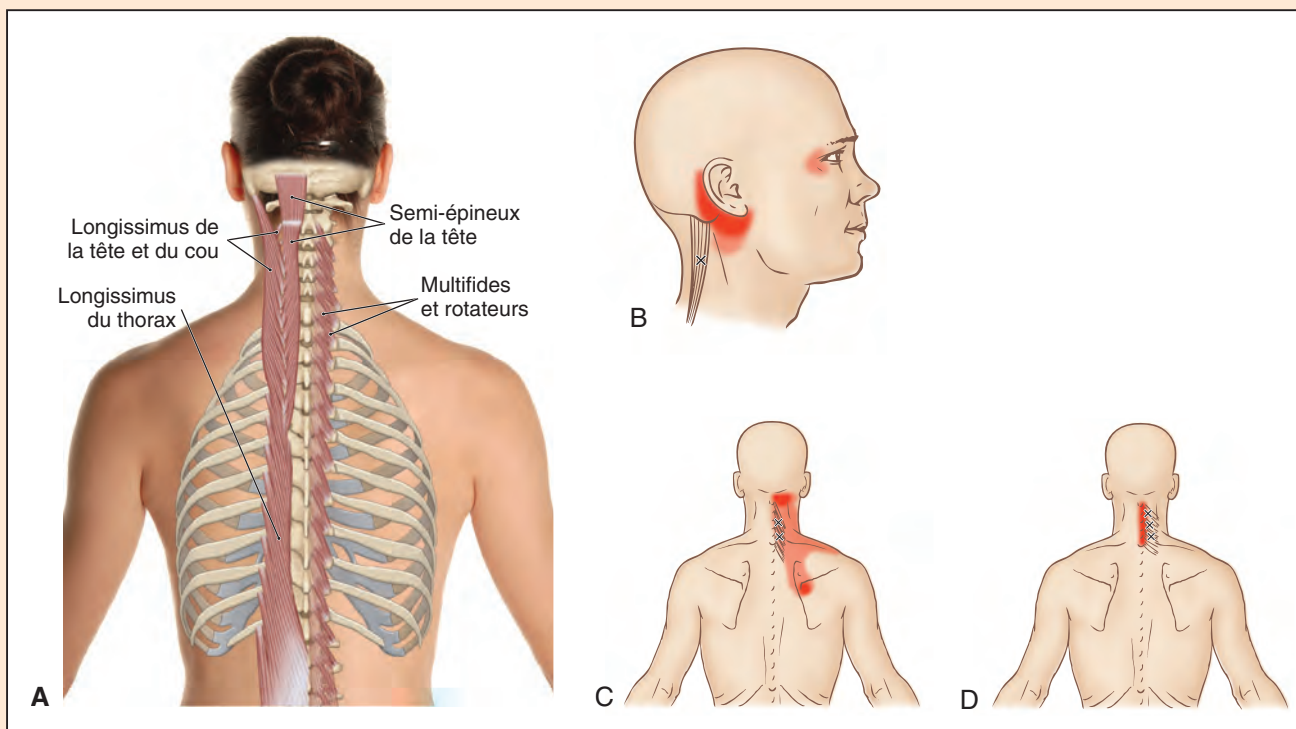
Les multifides et rotateurs cervicaux se situent très profondément dans la gouttière paravertébrale du rachis cervical et sont également très difficiles à palper et à distinguer.

Les muscles semi-épineux, multifides et rotateurs font partie du groupe transversaire épineux; ils font une extension et une rotation controlatérale du cou dans les articulations intervertébrales.

**Points gâchettes :**

1. Les points gâchettes du longissimus de la tête projettent généralement la douleur en arrière de l'oreille. La douleur projetée peut aussi survenir dans le cou ou autour de l'œil. Ces points gâchettes sont souvent impliqués aussi dans les dysfonctionnements des articulations costovertébrales de la première côte (figure 11-55, B).
2. Les points gâchettes du semi-épineux du cou projettent probablement la douleur dans la région occipitale, selon un schéma identique à celui du semi-épineux de la tête (voir figure 11-53, B).
3. Les points gâchettes des multifides du rachis cervical projettent généralement la douleur en crânial de la région suboccipitale et en caudal du bord médial de la scapula (figure 11-55, C).
4. Les points gâchettes des rotateurs du rachis cervical projettent généralement la douleur sur la ligne médiane du rachis, à l'étage vertébral du point gâchette (identique aux points gâchettes des régions thoracique et lombale) (figure 11-55, D).

11



**Figure 11-55** A. Vue postérieure des longissimus, semi-épineux, multifides et rotateurs. À gauche, on voit le longissimus et le semi-épineux; à droite, le multifides (estompé) et les rotateurs. B, C et D. Points gâchettes courants et leurs zones de projection correspondantes. B. Vue latérale d'un point gâchette habituel du longissimus de la tête et sa zone de projection. C. Vue postérieure d'un point gâchette habituel du multifides cervical et sa zone de projection. D. Vue postérieure des points gâchettes courants des rotateurs cervicaux et leur zone de projection.

## GROUPE SOUSOCCIPITAL—DÉCUBITUS

11-3

11-4

Le groupe sousoccipital est composé des muscles suivants :

- o Grand droit postérieur de la tête (GDP)
- o Petit droit postérieur de la tête (PDP)
- o Oblique inférieur de la tête (OIT)
- o Oblique supérieur de la tête (OST)

#### ❑ INSERTIONS :

- o GDP : du processus épineux de C2 à la 1/2 latérale de la ligne nucale inférieure de la tête
- o PDP : du tubercule postérieur de C1 à la 1/2 médiale de la ligne nucale inférieure de l'occiput
- o OIT : du processus épineux de C2 au processus transverse de C1
- o OST : du processus transverse de C1 à la partie latérale de l'occiput entre les lignes nucales supérieure et inférieure

#### ❑ ACTIONS :

- o En tant que groupe, les muscles sousoccipitaux font une extension et une translation antérieure de la tête dans l'articulation occipito-atloïdienne.
- o L'oblique inférieur de la tête fait une rotation homolatérale de l'atlas dans l'articulation atloïdo-axoïdienne.

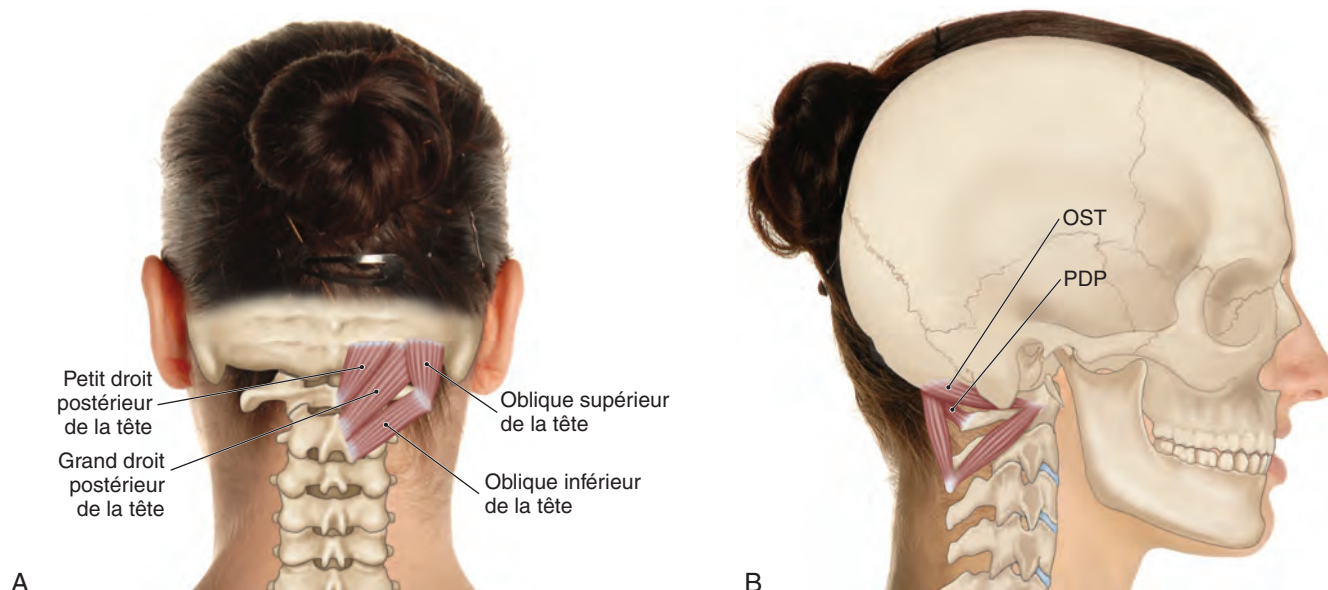
#### Position de départ (figure 11-57) :

- o Patient en décubitus
- o Thérapeute assis à la tête du patient
- o Main palpatoire placée juste en crânial et légèrement en latéral du processus épineux de C2 (l'axis)

#### Étapes palpatoires :

1. Le muscle sousoccipital le plus facile à palper est le grand droit postérieur de la tête (GDP). Commencer par trouver le processus épineux de C2, repère facile dans la partie haute du cou. Puis palper juste en supérolatéral et chercher à sentir le GDP avec une pression glissée palpatoire perpendiculaire à ses fibres.
2. S'il est repéré, continuer avec une pression glissée palpatoire, en le suivant en supérolatéral vers son insertion occipitale (figure 11-58, A).
3. Répéter les mêmes étapes pour le petit droit postérieur de la tête (PDP), en démarrant juste en supérolatéral du tubercule postérieur de C1. Faire une glissée palpatoire pour repérer le muscle; puis continuer en direction de son insertion occipitale (figure 11-58, B). Il peut être utile d'obtenir une contraction du PDP en demandant au patient de faire une translation antérieure de la tête dans l'articulation occipito-atloïdienne (voir Note palpatoire n° 3).
4. Pour palper l'oblique inférieur de la tête (OIT), palper entre le processus épineux de C2 et le processus transverse de C1, avec une pression glissée palpatoire perpendiculaire à ses fibres. Il peut être utile d'obtenir une contraction de l'OIT en résistant légèrement à la rotation homolatérale de la tête.
5. L'oblique supérieur de la tête est extrêmement difficile à palper et à distinguer de la musculature adjacente. Pour tenter cette palpation, chercher à le sentir juste en latéral de l'insertion supérieure du GDP; s'il est perçu, poursuivre sa palpation en caudal avec une pression glissée palpatoire perpendiculaire à lui.
6. Une fois les muscles sousoccipitaux repérés, demander au patient de les décontracter, puis les palper pour évaluer leur tension de repos.

11



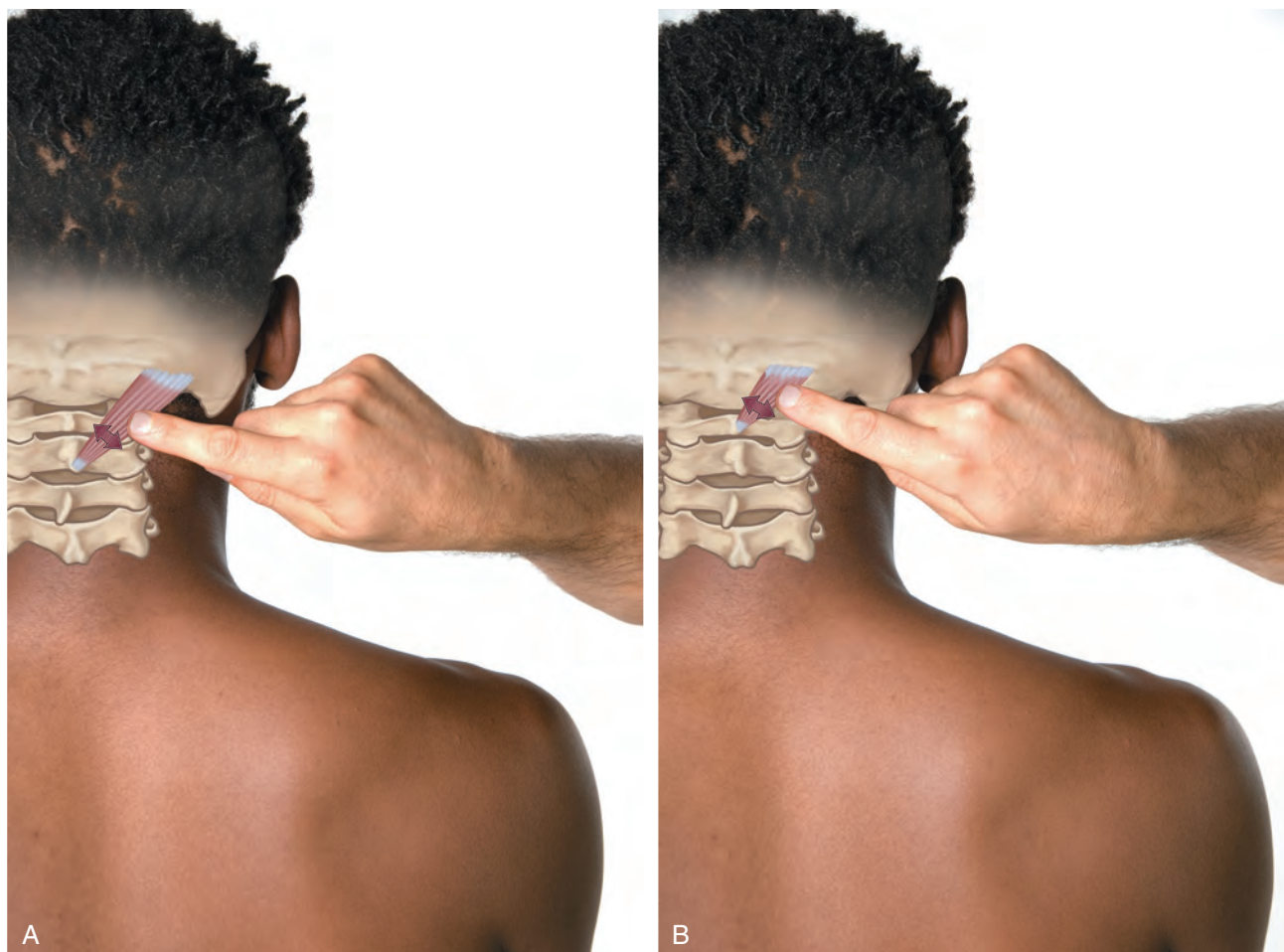**Figure 11-56** Vues du groupe sousoccipital droit. **A.** Vue postérieure. **B.** Vue latérale. Remarquez la direction antéropostérieure horizontale du petit droit postérieur de la tête (PDP) et de l'oblique supérieur de la tête (OST). Cette direction des fibres est idéale pour la translation antérieure de la tête dans l'articulation occipito-atloïdienne.

GROUPE SOUSOCCIPITAL—DÉCUBITUS—*Suite*

**Figure 11-57** Position de départ pour la palpation des muscles sousoccipitaux droits en décubitus.



11



**Figure 11-58** Palpation des muscles sousoccipitaux. **A.** Palpation du GDP droit entre le processus épineux de l'axis (C2) et l'occiput. **B.** Palpation du PDP entre le tubercule postérieur de l'atlas (C1) et l'occiput.



GROUPE SOUSOCCIPITAL—DÉCUBITUS—*Suite***Notes palpatoires :**

1. Généralement, il vaut mieux palper les muscles sousoccipitaux quand ils sont décontractés. Ils sont profonds et peuvent être difficiles à palper et à distinguer. Mais si les muscles superficiels sont souples et les sousoccipitaux tendus, on les palpe assez facilement.
2. Le muscle sousoccipital le plus facile à palper est le grand droit postérieur de la tête. L'oblique supérieur de la tête est habituellement le plus difficile à palper.
3. **Une certaine dose de prudence est nécessaire pour palper et appuyer dans la région connue comme le *triangle sousoccipital* (limité par le GDP et les deux obliques de la tête), en raison de la présence de l'artère vertébrale et du nerf sousoccipital. Le nerf grand occipital se situe lui aussi à proximité.**
4. Une translation antérieure de la tête implique que la tête glisse directement vers l'avant dans l'articulation occipito-atloïdienne. Demander au patient de faire ce mouvement déclenchera la contraction du petit droit postérieur de la tête et rendra sa palpation plus aisée.

*Clé palpatoire :*

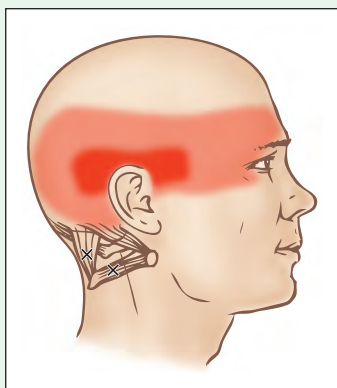
Pour le grand droit postérieur de la tête, commencer au processus épineux de C2.

**POINTS GÂCHETTES**

1. Les points gâchettes des sousoccipitaux sont souvent provoqués ou perpétués par un surmenage aigu ou chronique des muscles (par exemple extension prolongée de la tête dans l'articulation occipito-atloïdienne, peut-être en peignant un plafond ou en observant les oiseaux, ou posture prolongée en rotation de la tête d'un côté [pour l'OIT]), par une posture antérieure régulière de la tête (translation antérieure), un traumatisme comme un coup du lapin, un courant d'air froid sur le cou, un dysfonctionnement des articulations occipito-atloïdienne ou atloïdo-axoïdienne.
2. Les points gâchettes des sousoccipitaux ont tendance à entraîner un mal de tête diffus et difficile à localiser, une limitation de flexion ou d'inclinaison controlatérale de la tête dans l'articulation

occipito-axoïdienne, une limitation de la rotation controlatérale de l'axis dans l'articulation atloïdo-axoïdienne (OIT), ou à provoquer un dysfonctionnement des articulations occipito-atloïdienne ou atloïdo-axoïdienne.

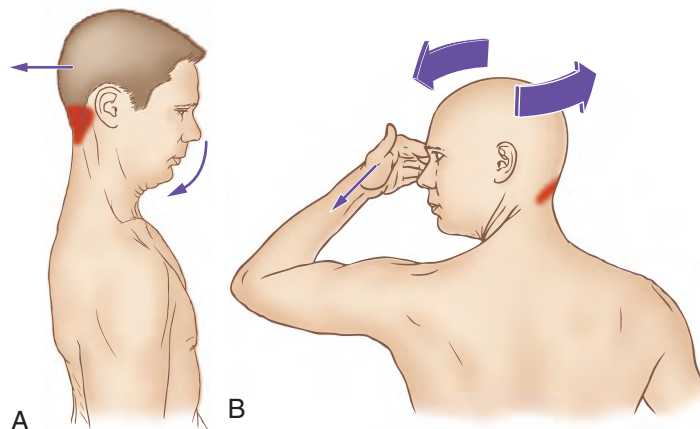
3. Les zones de projection des points gâchettes sousoccipitaux doivent être distinguées de celles des muscles sternocléidomastoïdien, temporal, splénius du cou et semi-épineux de la tête.
4. Les points gâchettes des sousoccipitaux sont souvent diagnostiqués de façon incorrecte comme des migraines ou une névralgie du nerf grand occipital.
5. Des points gâchettes associés surviennent fréquemment dans les autres muscles postérieurs cervicaux ou dans l'occipital.



**Figure 11-59** Vue latérale illustrant les points gâchettes courants des sousoccipitaux et leur zone de projection correspondante.

GRUPE SOUSOCCIPITAL—DÉCUBITUS—*Suite*

ÉTIREMENT DES SOUSOCCIPITAUX



**Figure 11-60** Étirements des muscles sousoccipitaux. **A.** Étirement bilatéral des muscles grand et petit droits postérieurs de la tête ainsi que des muscles obliques supérieurs de la tête en bilatéral également. Le patient fait à la fois une flexion de la tête (en rentrant le menton vers la poitrine) et une translation postérieure de la tête dans l'articulation occipito-atloïdienne. Pour centrer cet étirement sur les sousoccipitaux droits, ajoutez une inclinaison latérale (non illustrée). **B.** Étirement de l'oblique inférieur de la tête droit. Le patient fait une rotation gauche (controlatérale) aussi loin que possible.

## Récapitulatif essentiel et approfondi : muscles du cou

### Patient en décubitus :

- 1. Sternocléidomastoïdien (SCM) :** Le patient est en décubitus, la tête et le cou en rotation controlatérale; vous êtes assis à la tête du patient. Avant de palper, regardez d'abord la contraction du SCM pendant que le patient soulève sa tête de la table. Puis palpez la contraction du SCM juste en crânial de l'articulation sternoclaviculaire, pendant que le patient soulève à nouveau sa tête de la table. Une fois perçus, poursuivez la palpation du SCM jusqu'au processus mastoïde de l'os temporal et à la ligne nucale supérieure de l'os occipital, en faisant une pression glissée palpatoire perpendiculaire aux fibres, pendant que le patient contracte et décontracte alternativement le muscle. Remarque : cherchez attentivement à voir et à palper le chef claviculaire; il est généralement moins évident que le chef sternal.
- 2. Groupe des scalènes :** Le patient est en décubitus; vous êtes assis à la tête du patient. Repérez le bord latéral du chef claviculaire du SCM (assurez-vous que vous avez bien repéré le bord latéral du chef claviculaire, pas du chef sternal). Placez vos doigts palpatoires juste en latéral du bord du chef claviculaire du SCM et juste en crânial de la clavicule, et cherchez à sentir la contraction des scalènes, pendant que le patient fait des inspirations nasales rapides et brèves. Une fois perçus, palpez le plus possible des scalènes dans le triangle postérieur du cou, avec une pression glissée palpatoire perpendiculaire aux fibres. On peut généralement palper l'insertion des scalènes sur les processus transverses en appuyant profondément sur le SCM, quand il est détendu par une flexion et une inclinaison homolatérale de la tête et du cou. Remarque : il peut être difficile de distinguer les scalènes antérieur, moyen et postérieur les uns des autres. Le meilleur moyen d'y parvenir est de chercher à sentir la direction différente des fibres de chacun d'eux. Rappelez-vous : le scalène antérieur va vers C3–C6; le scalène moyen va vers C2–C7; et le scalène postérieur vers C5–C7. Gardez aussi présent à l'esprit que le scalène postérieur se situe dans le triangle postérieur du cou, immédiatement en avant du trapèze supérieur et de l'élévateur de la scapula.
- 3. Long du cou/long de la tête :** Le patient est en décubitus; vous êtes assis à la tête du patient. Repérez le bord médial du chef sternal du SCM, quittez-le immédiatement puis placez vos doigts palpatoires juste en médial de cet endroit. Pénétrez en direction de la face antérieure des corps vertébraux, lentement et doucement mais avec fermeté. Si vous sentez une pulsation sous vos doigts, déplacez-les d'un côté ou de l'autre et continuez à chercher les corps vertébraux. Quand vous les avez atteints, assurez-vous que vous êtes bien sur le long du cou, en demandant au patient de fléchir la tête et le cou en soulevant la tête au-dessus de la table. Palpez un maximum des longs du cou et de la tête en crânial et en caudal, avec une pression glissée palpatoire perpendiculaire aux fibres. Remarque : le tubercule carotidien sur le processus transverse de C6 (voir p. 100) constitue un bon repère pour déterminer l'étage vertébral de vos doigts palpatoires.
- 4. Groupe hyoïdien :** Dans un objectif de palpation, le groupe hyoïdien peut être divisé en groupe infrahyoïdien et groupe suprahyoïdien. Le patient est sur le dos; vous êtes assis à la tête du patient. Pour palper les infrahyoïdiens, placez vos doigts palpatoires immédiatement en caudal de l'os hyoïde et juste à côté de son centre, et cherchez à sentir leur contraction en résistant à l'abaissement de la mandibule dans les articulations

temporomandibulaires (ATM). Une fois perçus, palpez ces muscles vers leurs insertions inférieures sur le sternum, avec une pression glissée palpatoire perpendiculaire aux fibres, pendant que le patient les contracte et les décontracte alternativement. Le corps inférieur de l'omohyoïdien peut être palpé dans le triangle postérieur du cou, avec une pression glissée palpatoire perpendiculaire, en résistant au patient pendant qu'il abaisse la mandibule dans les ATM. Une fois sentis, palpez ces muscles en direction de l'os hyoïde, avec une pression glissée palpatoire perpendiculaire aux fibres, pendant que le patient les contracte et les décontracte alternativement. Palpez le stylohyoïdien et le corps supérieur du digastrique avec une pression glissée palpatoire perpendiculaire à leurs fibres, de l'os hyoïde au processus mastoïde de l'os temporal, pendant que le patient les contracte et les décontracte alternativement.

### Patient assis :

- 5. Trapèze supérieur :** Le patient est assis, la tête et le cou en rotation controlatérale; vous êtes debout à côté du patient. Cherchez à sentir la contraction du trapèze supérieur au sommet de l'épaule pendant que le patient essaie de faire une extension de la tête et du cou contre la résistance de votre deuxième main à l'arrière de la tête (Remarque : la contraction du trapèze supérieur est souvent visible et palpable; pensez aussi à chercher à le voir). Continuez à palper le trapèze supérieur en direction de son insertion médiale sur la tête et le cou, et vers son insertion latérale sur la partie latérale de la clavicule et du processus acromial, avec une pression glissée palpatoire perpendiculaire à ses fibres, pendant que le patient le contracte et le décontracte alternativement. Remarque : la partie supérieure du trapèze supérieur est réellement très étroite et ne s'insère que sur le 1/3 médial de la ligne nucale supérieure de l'os occipital.
- 6. Élévateur de la scapula :** Remarque : la palpation de l'élévateur de la scapula peut être divisée en trois parties, sa partie profonde sous le trapèze supérieur près de son insertion scapulaire, sa partie superficielle dans le triangle postérieur du cou, sa partie profonde sous le SCM près de son insertion rachidienne. Le patient est assis, la main au creux des reins; vous êtes debout derrière le patient ou à côté. Repérez l'angle supérieur de la scapula et placez votre main palpatoire immédiatement en crânial et en médial de lui. Cherchez à sentir la contraction de l'élévateur de la scapula en profondeur sous le trapèze supérieur, pendant que le patient effectue une légère élévation de la scapula, de faible amplitude, dans l'articulation scapulothoracique. Une fois senti, continuez à le palper jusqu'à l'endroit où il pénètre dans le triangle postérieur du cou (c'est-à-dire jusqu'à ce qu'il ne soit plus enfoui sous le trapèze supérieur), avec une pression glissée palpatoire perpendiculaire à ses fibres, pendant que le patient contracte légèrement et décontracte alternativement le muscle. Une fois l'élévateur de la scapula repéré dans le triangle postérieur, il devient superficiel et aisément palpable, parfois visible aussi. Il n'est plus nécessaire que le patient garde sa main au creux des reins; on lui demande d'effectuer une contraction plus énergique (contre résistance si on le souhaite) pour élever la scapula. Continuez à le palper en crânial, avec une pression palpatoire perpendiculaire à ses fibres, pendant que le patient contracte et décontracte le muscle



alternativement. En se rapprochant de son insertion rachidienne (processus transverses de C1–C4), l'élévateur de la scapula s'enfonce sous le SCM. Pour le palper tout du long, jusqu'à ses insertions rachidiennes sous le SCM, celui-ci doit être détendu par une mobilisation passive de la tête et du cou du patient en flexion et inclinaison homolatérale. Remarque : quand vous suivez l'élévateur de la scapula en crânial, soyez sûr que vous le suivez vers le processus transverse de C1, plus antérieur que la plupart des gens le pensent ; le processus transverse de C1 se trouve immédiatement au-dessous de l'oreille.

7. **Splénius de la tête** : Le patient est assis, la tête et le cou en rotation homolatérale ; vous êtes debout derrière le patient. Palpez la partie toute supérieure du triangle postérieur du cou, juste en caudal de l'occiput et en arrière du SCM. Cherchez maintenant à palper la contraction du splénius de la tête, en résistant à l'extension de la tête et du cou du patient dans les articulations intervertébrales. Une fois perçu, faites une pression glissée palpatoire perpendiculaire à ses fibres et essayez de le suivre en caudal, pendant que le patient contracte et décontracte alternativement le muscle. Quand vous quittez le triangle postérieur du cou, vous pouvez palper le splénius de la tête de deux manières. (1) Cherchez à le sentir à travers le trapèze supérieur, en demandant au patient une extension de la tête et du cou contre résistance *légère* ; une fois senti, essayez de le suivre vers le bas aussi loin que possible. Ou bien (2) cherchez à le sentir directement : cela implique que vous palperez profondément (en avant) au bord du trapèze supérieur et que vous appuyiez par l'avant en direction des processus épineux thoraciques, cela en passant vos doigts palpatoires entre le trapèze supérieur et le splénius de la tête. Pour y parvenir, mieux vaut se tenir davantage devant le patient, afin que la pulpe des doigts soit orientée par l'avant vers le splénius de la tête. Par ailleurs, il importe que le trapèze supérieur soit décontracté et détendu ; on peut le détendre en mobilisant passivement la tête et le cou du patient en extension, rotation controlatérale et/ou inclinaison homolatérale.

## Patient en décubitus :

8. **Semi-épineux de la tête** : Le patient est en décubitus, la main au creux des reins et/ou la tête et le cou tournés du même côté (en rotation homolatérale). Vous êtes assis à la tête du patient. Demandez-lui de faire une extension de la tête et du cou dans les articulations intervertébrales, en appuyant légèrement la tête contre la table, et cherchez à sentir la contraction du semi-épineux de la tête en profondeur sous le trapèze supérieur, juste sous l'occiput et en latéral du rachis. Une fois perçu, continuez à palper le semi-épineux en caudal aussi loin que possible, pendant que le patient contracte et décontracte alternativement le muscle.
9. **Groupe sousoccipital (grand droit postérieur de la tête [GDP], petit droit postérieur de la tête [PDP], oblique inférieur de la tête [OIT], oblique supérieur de la tête [OST])** : Le patient est en décubitus ; vous êtes assis à la tête du patient. Commencez par palper le GDP ; palpez juste en crânial et légèrement en latéral du processus épineux de C2, avec une pression glissée palpatoire perpendiculaire à ses fibres. Une fois perçu, continuez à palper le GDP jusqu'à l'occiput, avec une pression glissée palpatoire perpendiculaire. Palpez le PDP de la même manière, avec une pression glissée palpatoire perpendiculaire à lui, en débutant juste en supérolatéral du tubercule postérieur de C1. Une fois senti, poursuivez la palpation du PDP jusqu'à l'occiput, avec une glissée palpatoire perpendiculaire à lui. Pour palper l'OIT, palpez entre le processus épineux de C2 et le processus transverse de C1, avec une pression glissée palpatoire perpendiculaire à ses fibres. Il peut être utile d'avoir une contraction de l'OIT en résistant légèrement à la rotation homolatérale de la tête du patient. L'OST est extrêmement difficile à palper et à distinguer de la musculature adjacente. Pour tenter cette palpation, cherchez à le sentir juste en latéral de l'insertion supérieure du GDP ; si vous le sentez, essayez de continuer à le palper en caudal, avec une pression glissée palpatoire perpendiculaire à lui.

## Chapitre 12

# Région n°3—Palpation des muscles de la tête

### Présentation

Ce chapitre est une revue palpatoire des muscles de la tête. La revue commence avec les muscles du cuir chevelu, puis traite des muscles de la mastication et conclut avec les muscles de l'expression faciale. La palpation de chacun des muscles est montrée en décubitus. Des positions alternatives de palpation sont également décrites. Les muscles ou groupes musculaires les plus importants de la région sont présentés séparément et vous trouverez également une extension vers d'autres muscles du cuir chevelu. Des informations sur les points gâchettes et les étirements sont proposées pour chaque muscle traité dans ce chapitre. Le chapitre se termine par un *récapitulatif essentiel et approfondi* qui décrit la palpation séquentielle de tous les muscles du chapitre.

### Plan du chapitre

Épicrânien, 223	Ptérygoïdien latéral, 231
Extension aux muscles temporopariétal et auriculaires, 225	Ptérygoïdien médial, 234
Temporal, 226	Muscles de l'expression faciale, 237
Masséter, 228	Récapitulatif essentiel et approfondi : muscles de la tête, 255

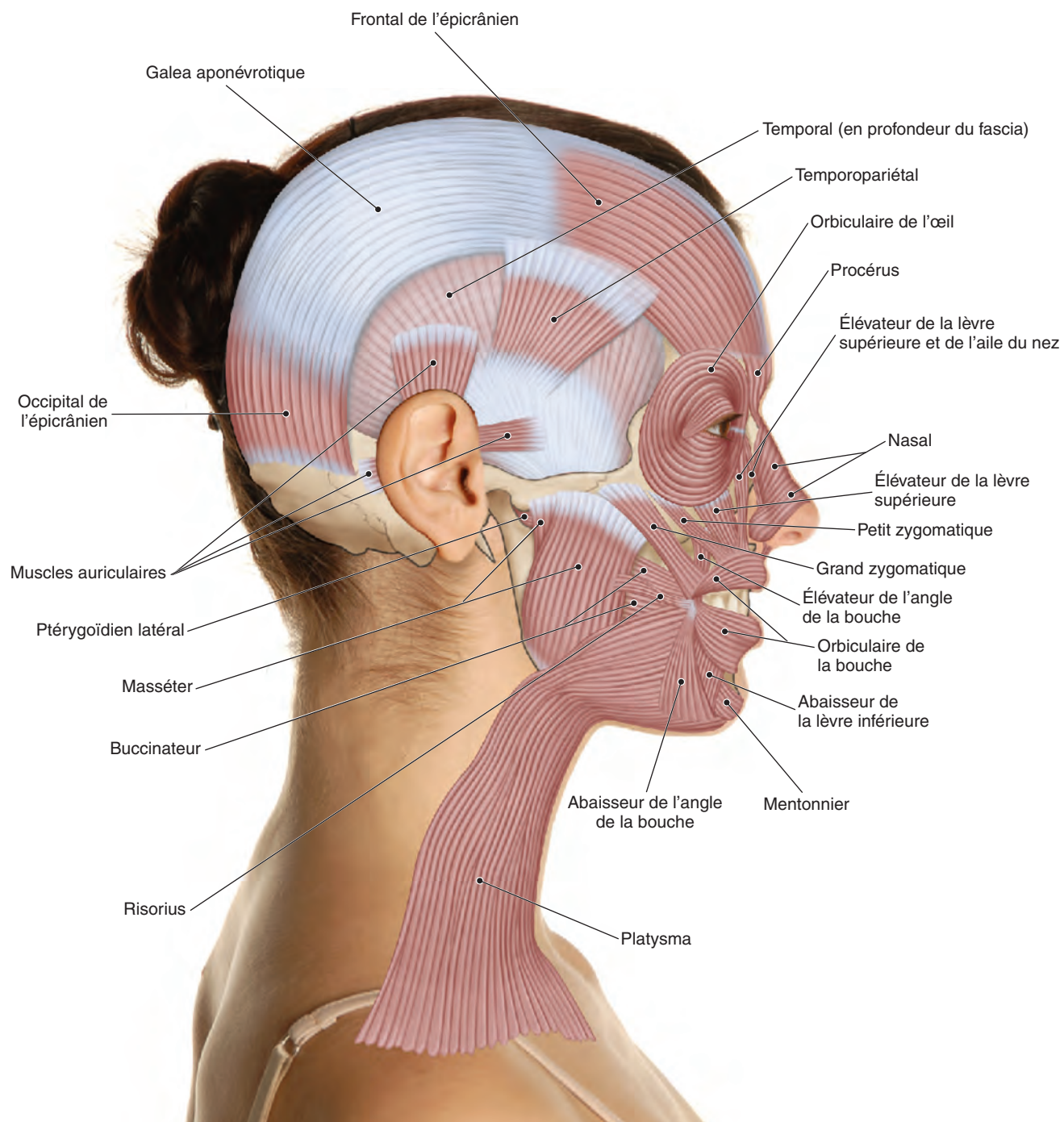
### Objectifs du chapitre

Après avoir terminé ce chapitre, l'étudiant doit être capable, pour chaque muscle traité dans ce chapitre, de réaliser les éléments suivants.

1. Énoncer les insertions.
2. Énoncer les actions.
3. Décrire la position de départ pour la palpation.
4. Décrire et expliquer l'objectif de chaque étape palpatoire.
5. Palper chaque muscle.
6. Indiquer la « clé palpatoire ».
7. Décrire les positions alternatives de palpation.
8. Indiquer l'emplacement des points gâchettes les plus courants.
9. Décrire les zones de projection des points gâchettes.
10. Énoncer les facteurs les plus courants qui induisent et/ou perpétuent les points gâchettes.
11. Énumérer les symptômes les plus couramment provoqués par les points gâchettes.
12. Décrire et réaliser un étirement.

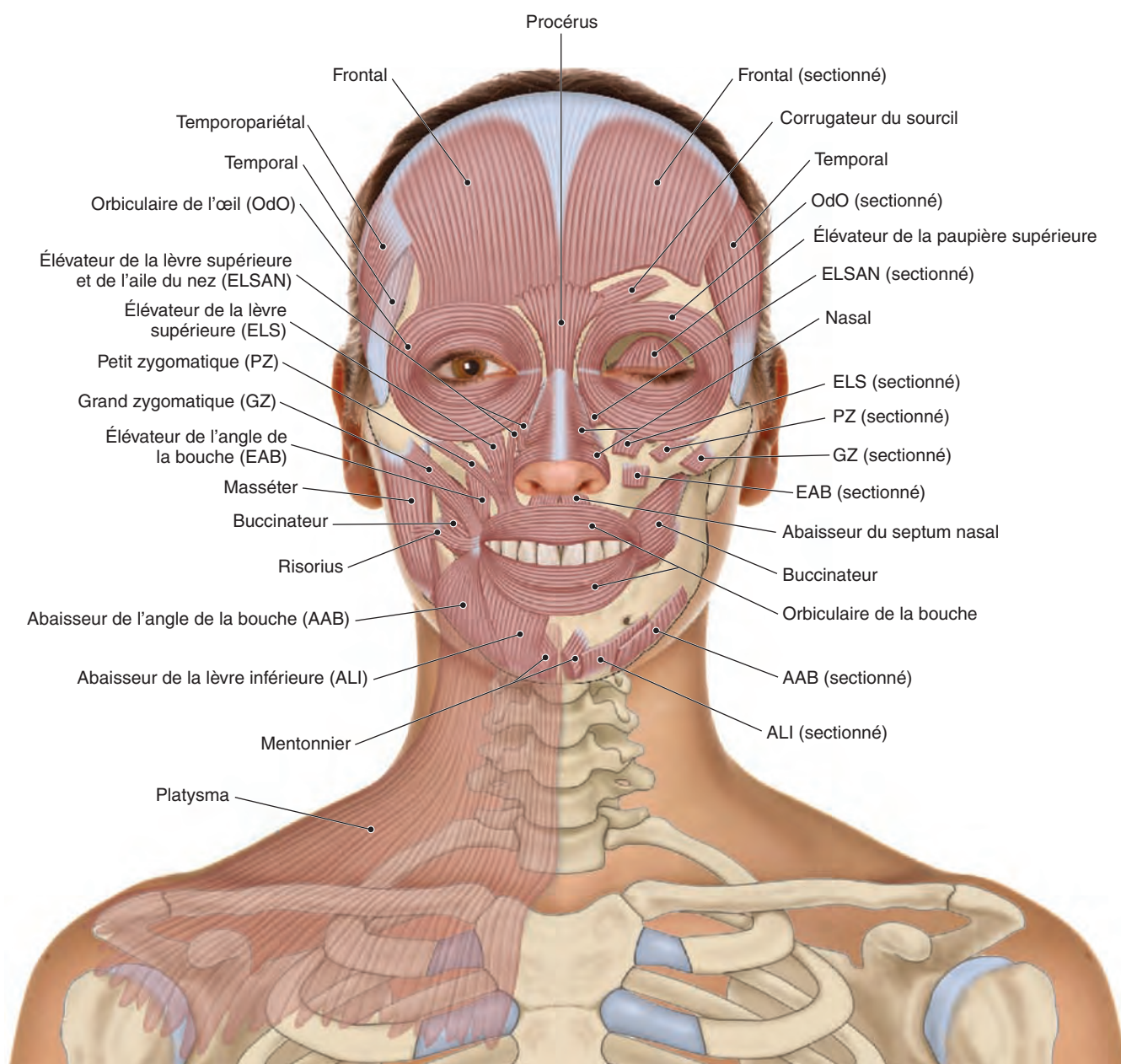


Des démonstrations vidéo de la palpation des muscles de ce chapitre sont présentées dans le chapitre 12 sur le DVD 1.

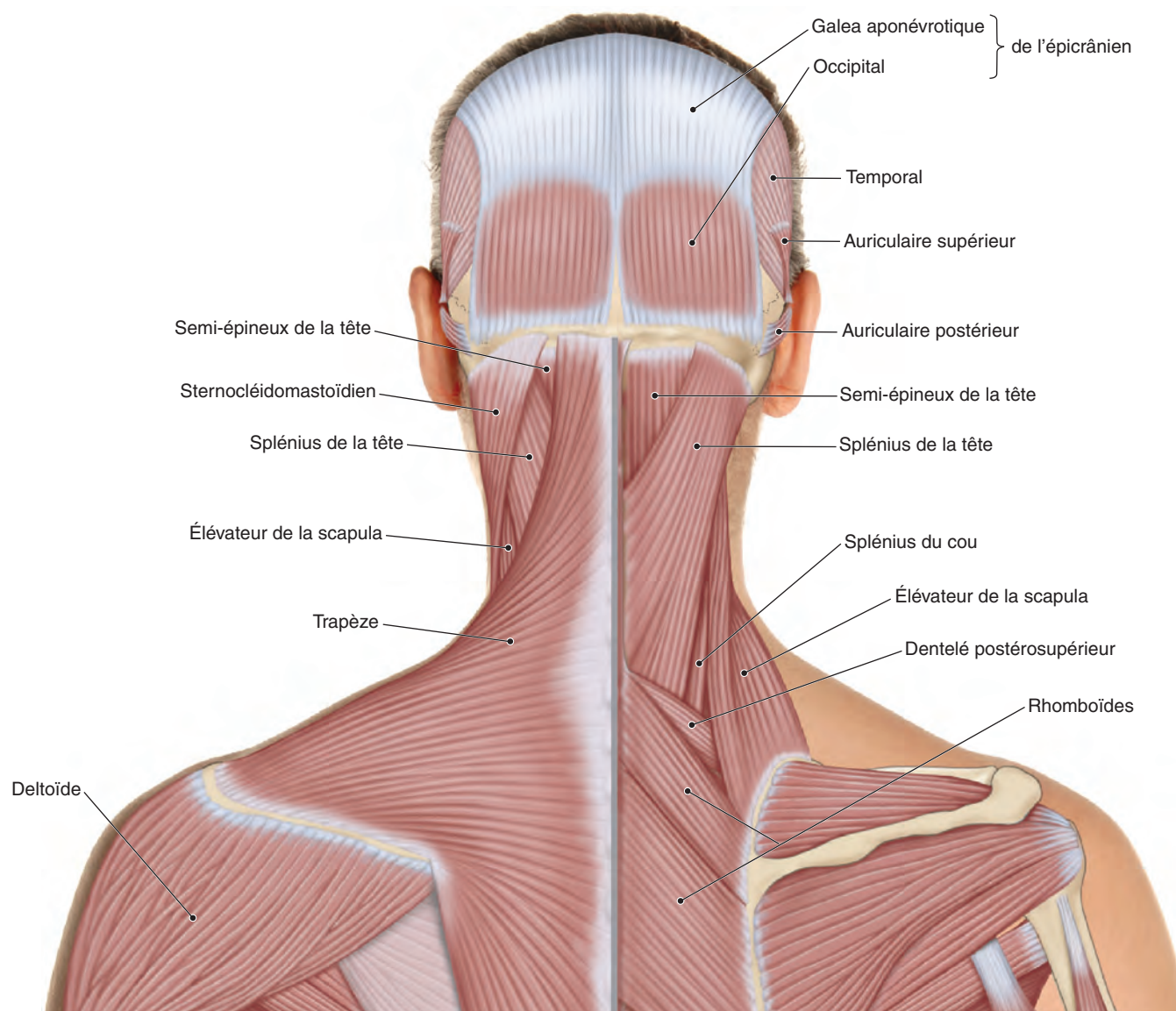


**Figure 12-1** Vue latérale superficielle des muscles de la tête.





**Figure 12-2** Vues antérieures superficielle et intermédiaire des muscles de la tête.



**Figure 12-3** Vue postérieure superficielle des muscles de la tête.

## ÉPICRÂNIEN—DÉCUBITUS

## ❑ INSERTIONS :

- o De la ligne nucale la plus haute de l'occiput et de la région mastoïdienne de l'os temporal à la galea aponévrotique et au fascia recouvrant l'os frontal

## ❑ ACTIONS :

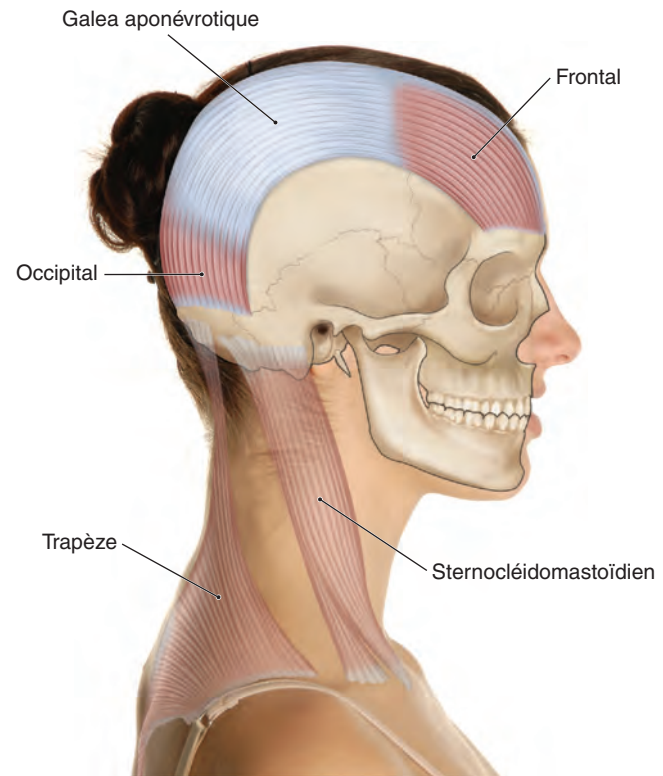
- o Tire vers l'arrière la partie antérieure du cuir chevelu (élève les sourcils) ; tire vers l'avant la partie postérieure du cuir chevelu

**Position de départ (figure 12-5) :**

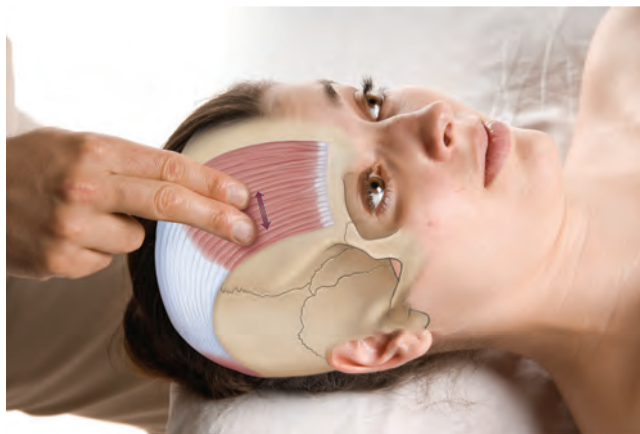- o Patient en décubitus
- o Thérapeute assis à la tête de la table
- o Doigts palpatoires sur le front du patient

**Étapes palpatoires :**

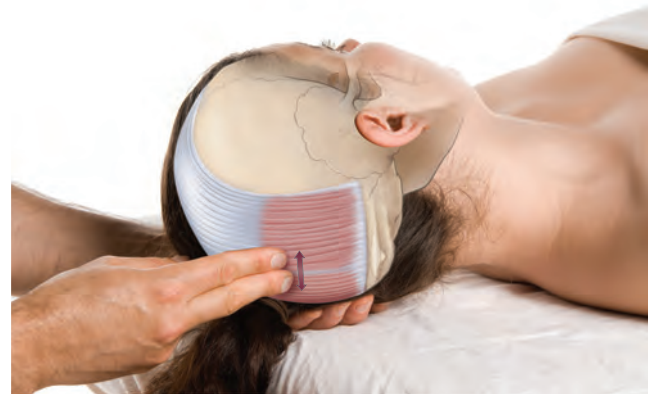1. Vos doigts palpatoires étant sur le front du patient, lui demander de lever les sourcils et chercher à sentir la contraction du frontal (voir figure 12-5). Une fois senti, palper le corps du frontal dans son ensemble.
2. Palper à présent l'os occipital du patient, lui demander de lever les sourcils et chercher à sentir la contraction de l'occipital (figure 12-6). Une fois senti, palper l'occipital dans sa totalité.
3. Une fois l'épicrânien repéré, demander au patient de le décontracter, puis le palper pour évaluer sa tension de repos.



**Figure 12-4** Vue latérale de l'épicrânien droit. Le trapèze et le sternocléidomastoïdien ont été estompés.



**Figure 12-5** Palpation du corps du frontal de l'épicrânien droit.



**Figure 12-6** Palpation des corps des occipitaux droit et gauche des muscles épicrâniens.



## ÉPICRÂNIEN—DÉCUBITUS—Suite

**Notes palpatoires :**

1. L'épicrânien est composé de deux corps : le frontal recouvre l'os frontal, l'occipital recouvre l'os occipital. Ces deux corps sont reliés l'un à l'autre par une grande aponévrose appelée la *galea aponévrotique*.
2. La totalité de l'épicrânien est superficielle et aisément palpable.
3. Parce que l'épicrânien est un muscle facial mince, sentir sa contraction n'est pas toujours aussi évident que sentir la contraction d'un muscle plus gros et plus épais. Pour cette raison, repérer la totalité de l'épicrânien en sentant sa contraction n'est pas aussi utile que ça l'est avec la plupart des autres muscles.
4. L'épicrânien est souvent tendu chez les patients qui souffrent de maux de tête de tension.

**Position alternative de palpation**

Les deux corps musculaires de l'épicrânien (le frontal et l'occipital) sont facilement accessibles sur le patient assis. Le corps de l'occipital peut lui aussi être aisément palpé sur le patient en procubitus.

**Clé palpatoire :**

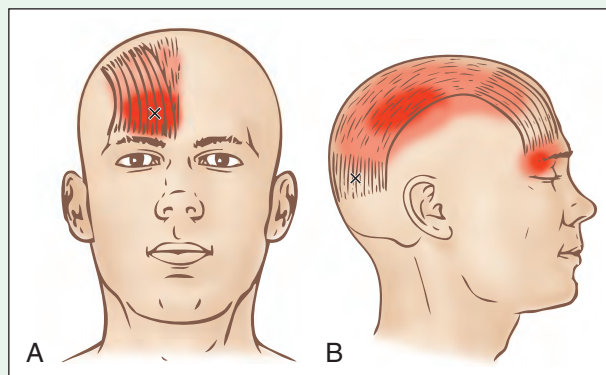
Palper au niveau des os frontal et occipital.

**POINTS GÂCHETTES**

1. Les points gâchettes de l'épicrânien sont souvent provoqués ou perpétués par un surmenage aigu ou chronique du muscle (du fait de l'habitude constante de plisser le front) ou par un traumatisme direct. En outre, les points gâchettes dans le corps de l'occipital sont souvent provoqués ou perpétués par des points gâchettes dans la musculature cervicale postérieure; et les points gâchettes dans le corps du frontal sont souvent provoqués ou perpétués par des points gâchettes dans le chef claviculaire du sternocléidomastoïdien (SCM).
2. Les points gâchettes du corps de l'occipital ont tendance à engendrer un mal de tête à l'arrière de la tête et en arrière de l'œil, un inconfort quand une pression s'exerce sur le dos de la tête (par exemple l'appui contre un oreiller la nuit ou contre le dossier d'une chaise), et même une douleur d'oreille éventuellement. Les points gâchettes dans le corps du frontal ont tendance à engendrer un mal de tête au niveau du front et sont également susceptibles de comprimer le nerf supraorbitaire (entraînant un mal de tête au niveau du tronc, accompagné de symptômes plus caractéristiques d'une compression nerveuse, à types de fourmillements et de picotements).
3. Les zones de projection des points gâchettes de l'occipital doivent être distinguées de celles du splénius du cou et du temporal; les zones de projection des points gâchettes du frontal doivent être distinguées de celles des muscles SCM, temporal, masséter, orbiculaire de l'œil et grand zygomatique.
4. Les points gâchettes de l'épicrânien sont souvent diagnostiqués de façon incorrecte comme des migraines; par ailleurs, les points

gâchettes du corps de l'occipital sont souvent diagnostiqués de façon incorrecte comme une névralgie du grand occipital.

5. Des points gâchettes associés à ceux de l'épicrânien se produisent fréquemment dans le trapèze supérieur, le semi-épineux de la tête et le corps postérieur du digastrique. Des points gâchettes associés à ceux du frontal surviennent souvent dans le chef claviculaire du SCM.



**Figure 12-7** Points gâchettes courants de l'épicrânien et leurs zones de projection correspondantes. **A.** Vue antérieure. **B.** Vue latérale.

## ÉPICRÂNIEN—DÉCUBITUS—Suite

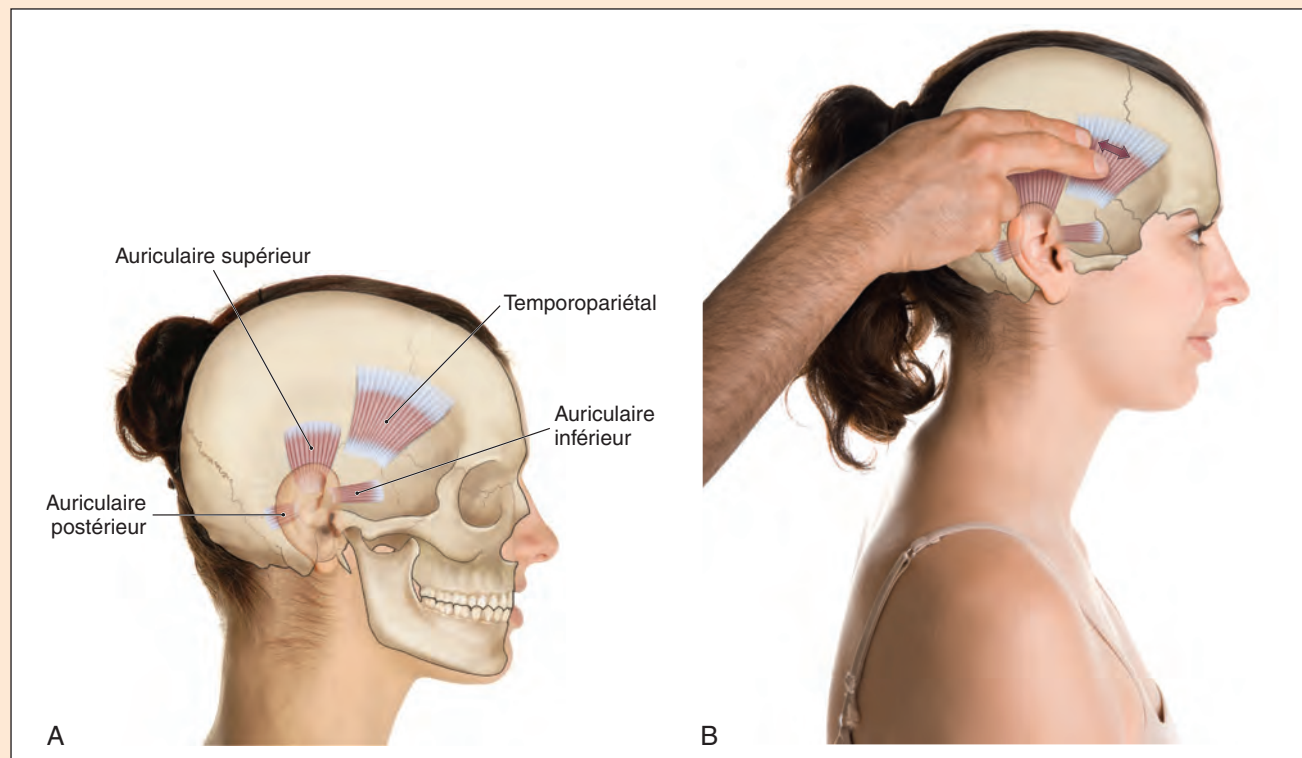
## EXTENSION

**Muscles temporopariétal et auriculaires :** Le temporopariétal et les trois muscles auriculaires (auriculaires antérieur, supérieur et postérieur) sont d'autres muscles du cuir chevelu. Le temporopariétal s'insère du fascia au-dessus de l'oreille à la galea aponévrotique; son action consiste à élever l'oreille. Les muscles auriculaires antérieur et supérieur s'insèrent de la galea aponévrotique à l'oreille; ils mobilisent l'oreille respectivement en avant et en haut. L'auriculaire postérieur s'insère de l'os mastoïde à l'oreille; il mobilise l'oreille vers l'arrière. Le temporopariétal et l'ensemble des trois muscles auriculaires peuvent également agir pour tendre le cuir chevelu. Ces muscles du cuir chevelu étant superficiels, ils sont faciles à palper. Cependant, si le patient ne parvient pas à contrôler volontairement la contraction de ces muscles (les activer exige une aptitude à bouger l'oreille, ce que la plupart des gens sont incapables de faire), alors leur

palpation ne peut se faire qu'en s'appuyant uniquement sur la connaissance de leur localisation. Mais être certain de leur situation exacte et savoir les distinguer des tissus mous adjacents n'a rien d'évident.

Pour palper le temporopariétal, palpez de 2,5 à 5 cm au-dessus et légèrement en avant de l'oreille; demandez au patient de remonter l'oreille et cherchez à sentir la contraction du muscle (figure 12-8, B).

Pour palper les muscles auriculaires, palpez immédiatement en avant, ou au-dessus, ou en arrière de l'oreille, et demandez au patient de bouger l'oreille dans cette direction, en cherchant à sentir la contraction du muscle auriculaire correspondant. Là encore, très peu de personnes peuvent consciemment contracter ces muscles; aussi est-il habituellement nécessaire de les palper en fonction de leur localisation quand ils sont décontractés.



**Figure 12-8** Autres muscles du cuir chevelu. **A.** Vue latérale des muscles temporopariétal et auriculaire droits. **B.** Palpation du temporopariétal droit.

## TEMPORAL—DÉCUBITUS

## ❑ INSERTIONS :

- o De la fosse temporale au processus coronoïde et à la partie antérosupérieure de la branche de la mandibule

## ❑ ACTIONS :

- o Élévation et rétraction de la mandibule dans les articulations temporomandibulaires (ATM)

**Position de départ (figure 12-10) :**

- o Patient en décubitus
- o Thérapeute assis à la tête de la table
- o Doigts palpatoires sur la fosse temporale

**Étapes palpatoires :**

1. Les doigts palpatoires étant sur la fosse temporale, demander au patient d'alternativement contracter et décontracter le temporal. Cela s'obtient en serrant les dents et en relâchant la mâchoire alternativement. Chercher à sentir la contraction du temporal quand le patient serre les dents (figure 12-11).
2. Une fois la contraction du temporal sentie, palper le muscle en son entier pendant que le patient continue à contracter et décontracter comme indiqué à l'étape 1.
3. Une fois le temporal repéré, demander au patient de le décontracter, puis le palper pour évaluer sa tension de repos.

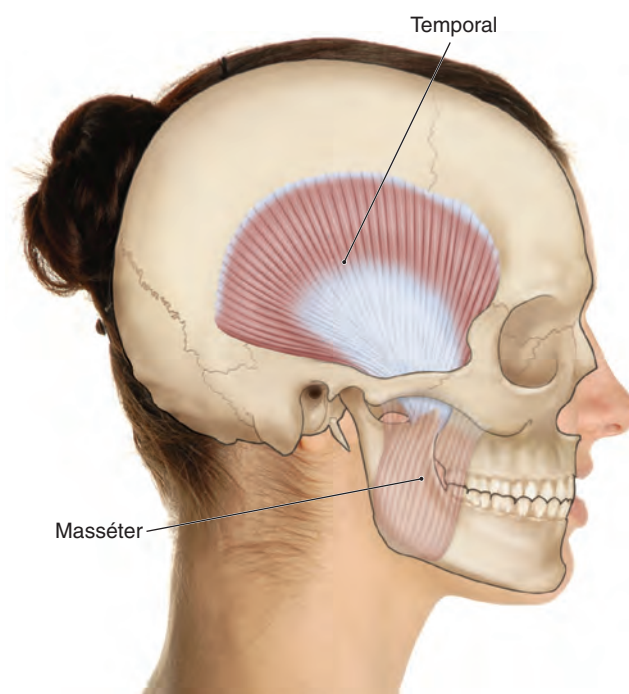


Figure 12-9 Vue latérale du temporal droit. Le masséter a été estompé.

12



Figure 12-10 Position de départ pour la palpation du temporal droit en décubitus.

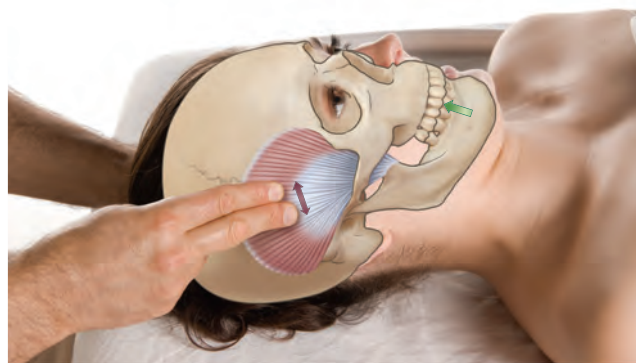


Figure 12-11 Palpation du temporal droit pendant que la patiente serre les dents.

*Clé palpatoire :*

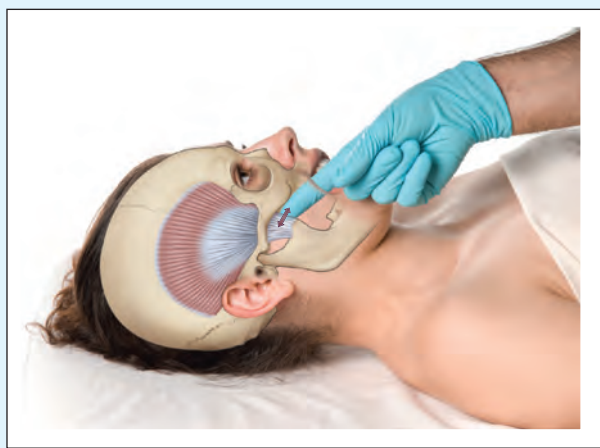Serrer les dents.



## TEMPORAL—DÉCUBITUS—Suite

**Notes palpatoires :**

1. Serrer les dents exige une élévation de la mandibule dans les articulations temporomandibulaires et donc l'activation du temporal.
2. La majeure partie du temporal est superficielle et aisément palpable. Seule une petite portion, à son extrémité inférieure (celle qui se trouve en profondeur sous l'arc zygomatique et l'insertion inférieure sur la mandibule), n'est pas facilement palpable.
3. On peut accéder à l'insertion inférieure du temporal sur la mandibule et la palper, surtout si le patient ouvre grand la bouche, provoquant l'abaissement du processus coronoïde de la mandibule derrière l'arc zygomatique. Cependant, si on demande au patient de contracter le temporal en élevant la mandibule dans les ATM, le masséter, plus superficiel, se contractera aussi, rendant la palpation de l'insertion mandibulaire du temporal difficile. Pour cette raison, mieux vaut essayer de palper l'insertion mandibulaire du temporal la musculature étant relâchée.
4. L'insertion mandibulaire du temporal est également palpable depuis l'intérieur de la bouche. Avec un gant ou un doigtier sur votre index, dirigez-vous vers l'arrière dans la cavité buccale du patient (entre les joues et les dents) et cherchez à sentir le processus coronoïde de la mandibule, la musculature étant relâchée. Quand vous l'avez trouvé, cherchez à palper l'insertion du temporal sur les faces antérieure et médiale du processus coronoïde (figure 12-12). En palpant l'insertion mandibulaire par l'intérieur de la bouche, il est mal commode mais possible que le patient contracte le temporal quand on lui demande d'élever la mandibule.



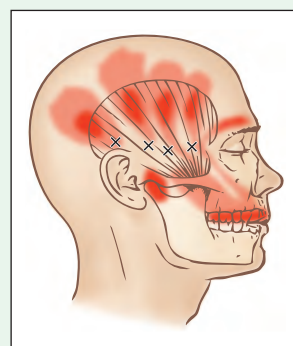
**Figure 12-12** Palpation de l'insertion mandibulaire du temporal droit par l'intérieur de la bouche.

**Position alternative de palpation—assise**

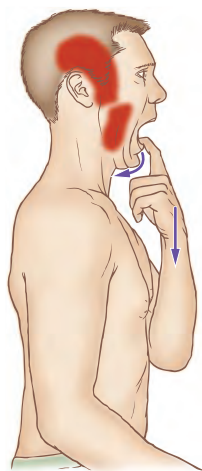
Le temporal se palpe facilement aussi sur le patient assis.

**POINTS GÂCHETTES**

1. Les points gâchettes du temporal sont souvent provoqués ou perpétués par un surmenage aigu ou chronique du muscle (par exemple en serrant ou en grinçant régulièrement des dents, en abusant des chewing-gums ou en se rongant les ongles), par un étirement prolongé (par exemple en gardant la bouche ouverte pendant des soins dentaires prolongés), par asymétrie d'occlusion (mauvais articulé dentaire), posture en antépulsion de la tête (entraînant une traction sur les muscles hyoïdiens qui, à leur tour, tirent sur la mandibule, obligeant le temporal à se contracter), dysfonction de l'articulation temporomandibulaire (ATM), traumatisme direct, exposition à un courant d'air froid sur la tête, stress émotionnel, ou par des points gâchettes dans le trapèze supérieur ou le sternocléidomastoïdien (SCM).
2. Les points gâchettes du temporal ont tendance à produire des maux de tête, une douleur et une hypersensibilité dans les dents supérieures et la gencive adjacente, une asymétrie d'occlusion, ou une douleur dans les ATM.
3. Les zones de projection des points gâchettes du temporal doivent être distinguées de celles des muscles trapèze supérieur, SCM, masséter, ptérygoïdiens latéral et médial, semi-épineux de la tête, orbiculaire de l'œil et buccinateur.
4. Les points gâchettes du temporal sont souvent diagnostiqués de façon incorrecte comme des maux de tête, une pathologie dentaire, ou un trouble des ATM (par exemple arthrose ou autre perturbation articulaire interne).
5. Des points gâchettes associés surviennent fréquemment dans le temporal controlatéral, les masséters homo- et controlatéraux, les ptérygoïdiens latéral et médial, le trapèze supérieur et le SCM.



**Figure 12-13** Vue latérale illustrant les points gâchettes courants du temporal et leurs zones de projection correspondantes.

**ÉTIREMENT DU TEMPORAL**

**Figure 12-14** Un étirement du temporal et du masséter droits. Le patient ouvre la mâchoire aussi largement que possible; la main fournit une aide.

## MASSÉTER—DÉCUBITUS

### ❑ INSERTIONS :

- o Des bords de l'os zygomatique et de l'arc zygomatique de l'os temporal *aux faces antérieures de l'angle, de la branche et du processus coronoïde de la mandibule*

### ❑ ACTIONS :

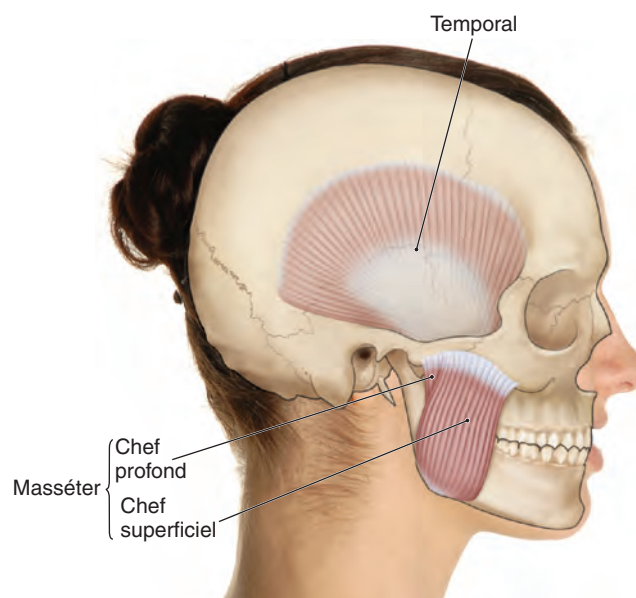
- o Élévation, protraction et rétraction de la mandibule dans les articulations temporomandibulaires (ATM)

### Position de départ (figure 12-16) :

- o Patient en décubitus
- o Thérapeute assis à la tête de la table
- o Doigts palpatoires placés entre l'arc zygomatique et l'angle de la mandibule

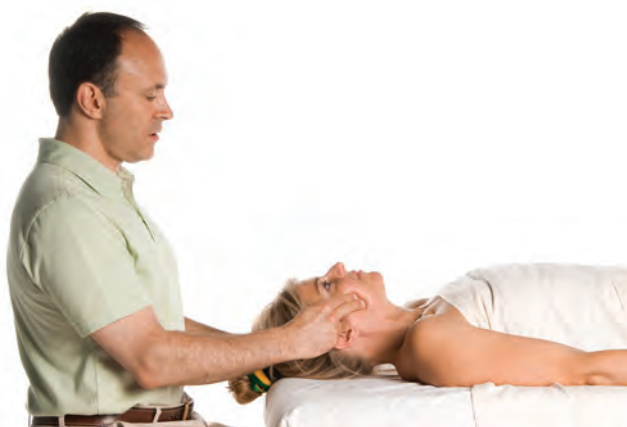### Étapes palpatoires :

1. Demander au patient d'alterner contraction et décontraction du masséter; cela s'obtient en serrant les dents puis en relâchant la mâchoire alternativement. Chercher à sentir la contraction du masséter quand le patient serre les dents (figure 12-17).
2. Une fois perçue la contraction du masséter, palper la totalité du muscle, de l'arc zygomatique à l'angle de la mandibule pendant que le patient continue à le contracter et le décontracter comme indiqué à l'étape 1.
3. Une fois le masséter repéré, demander au patient de le décontracter, puis le palper pour évaluer sa tension de repos.

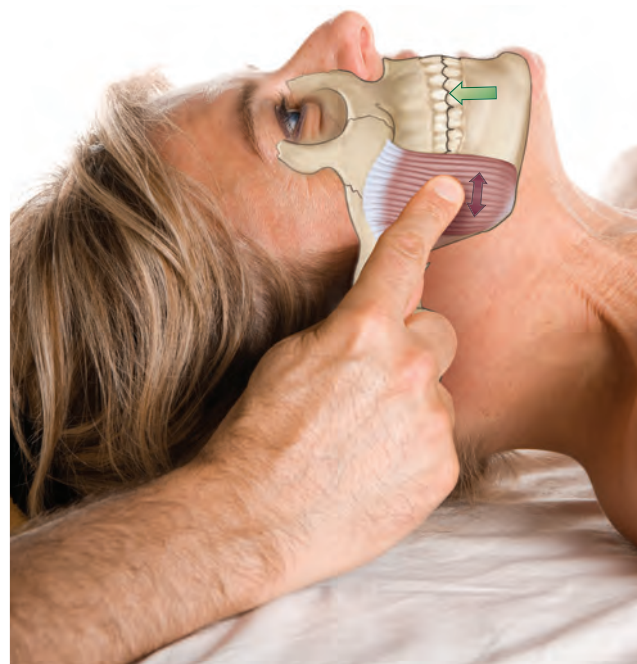

**Figure 12-15** Vue latérale du masséter droit. Le temporal a été estompé.

12



**Figure 12-16** Position de départ pour la palpation du masséter droit en décubitus.

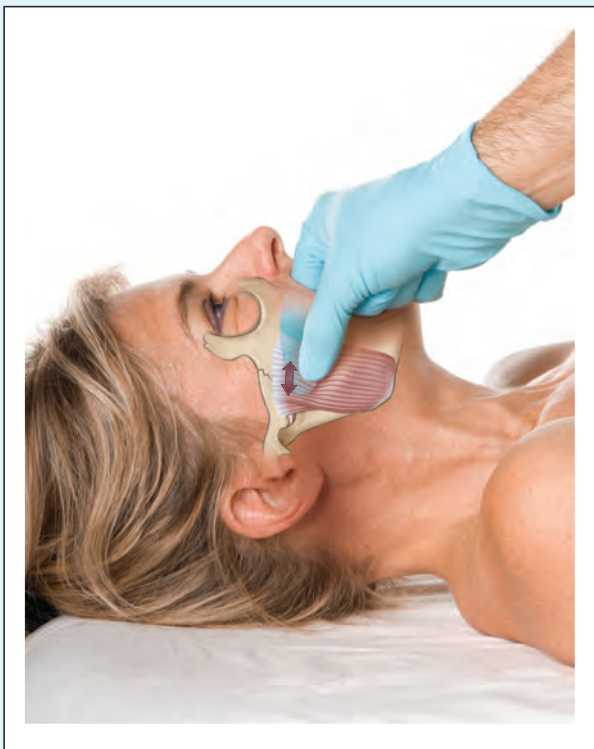


**Figure 12-17** Palpation du masséter droit pendant que la patiente serre les dents.

## MASSÉTER—DÉCUBITUS—Suite

**Notes palpatoires :**

1. La totalité du masséter est superficielle et facile à palper et à distinguer de la musculature adjacente.
2. Quand le patient serre les dents, la contraction du masséter devient parfaitement évidente et le masséter forme souvent un relief visible.
3. Le masséter est également facile à palper depuis l'intérieur de la bouche. En portant un gant ou un doigtier sur votre index et votre pouce, pincez le masséter entre l'index et le pouce, avec l'index dans la cavité buccale du patient (entre les joues et les dents) et le pouce à l'extérieur de la bouche (figure 12-18). Pour activer et contracter le masséter, on peut demander au patient de serrer les dents.



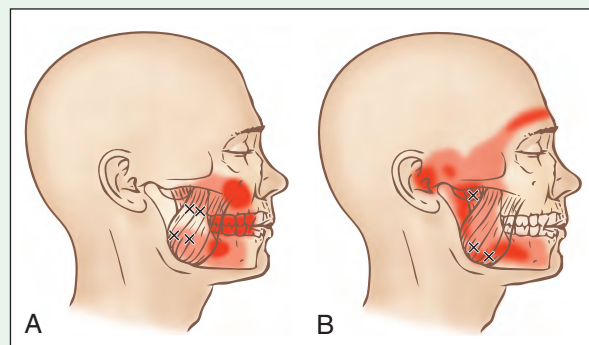
**Figure 12-18** Palpation du masséter droit en le pinçant entre le pouce et l'index.

**Position alternative de palpation**

Le masséter peut facilement être palpé sur le patient assis.

**POINTS GÂCHETTES**

1. Les points gâchettes du masséter sont souvent provoqués ou perpétués par un surmenage aigu ou chronique du muscle (par exemple en serrant ou en grinçant régulièrement des dents, en abusant des chewing-gums ou en se rongant les ongles), par un étirement prolongé (par exemple en gardant la bouche ouverte pendant des soins dentaires prolongés), par asymétrie d'occlusion (mauvais articulé dentaire), posture en antépulsion de la tête (entraînant une traction sur les muscles hyoïdiens qui à leur tour tirent sur la mandibule, obligeant le masséter à se contracter), dysfonction de l'articulation temporomandibulaire (ATM), traumatisme direct, stress émotionnel, ou par des points gâchettes dans le trapèze supérieur ou le sternocléidomastoïdien (SCM).
2. Les points gâchettes du masséter ont tendance à produire une limitation de l'abaissement de la mandibule dans les articulations ATM, une douleur et une hypersensibilité des molaires supérieures et inférieures ainsi que dans la gencive adjacente, une douleur des ATM, une asymétrie d'occlusion, une tuméfaction de l'œil homolatéral (en raison d'une possible compression de la veine maxillaire), des acouphènes ou une douleur profonde dans l'oreille homolatérale.
3. Les zones de projection des points gâchettes du masséter doivent être distinguées de celles des muscles trapèze supérieur, SCM, semi-épineux de la tête, temporal, ptérygoïdiens latéral et médial, platysma, buccinateur et orbiculaire de l'œil.
4. Les points gâchettes du masséter sont souvent diagnostiqués de façon incorrecte comme un trouble d'une ATM (par exemple arthrose ou autre perturbation articulaire interne), une pathologie dentaire, des maux de tête ou une sinusite.
5. Des points gâchettes associés surviennent fréquemment dans le masséter controlatéral, les temporaux homolatéral et controlatéral, les ptérygoïdiens latéral et médial, le trapèze supérieur et le SCM.

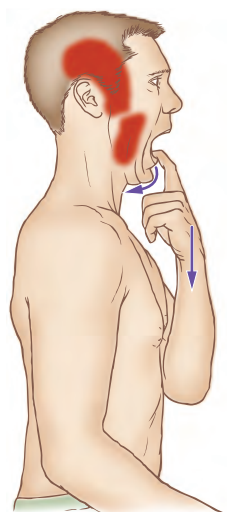


**Figure 12-19** Vues latérales illustrant les points gâchettes courants du masséter et leurs zones de projection correspondantes.

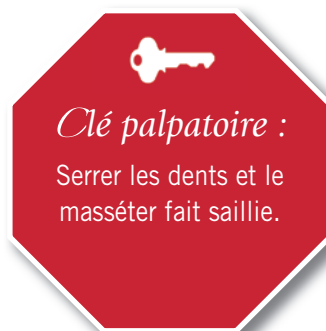

**MASSÉTER—DÉCUBITUS—Suite**

**ÉTIREMENT DU MASSÉTER**



**Figure 12-20** Un étirement du masséter et du temporal droits. Le patient ouvre la mâchoire aussi largement que possible; la main fournit une aide.



## PTÉRYGOÏDIEN LATÉRAL—DÉCUBITUS

12-1

## ❑ INSERTIONS :

- o De l'os sphénoïde au col de la mandibule, à la capsule et au disque articulaire de l'articulation temporomandibulaire (ATM)

## ❑ ACTIONS :

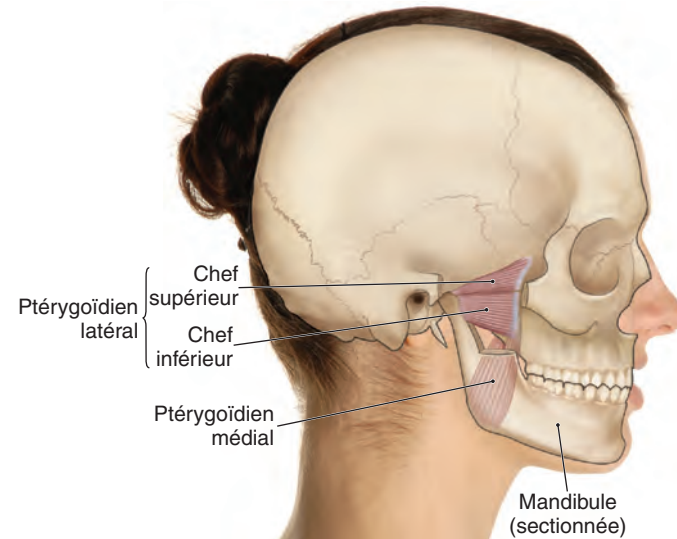
- o Protraction et translation controlatérale de la mandibule dans les ATM

**Position de départ (figure 12-22, A) :**

- o Patient en décubitus
- o Thérapeute assis à la tête du patient ou à côté de lui
- o En portant un gant ou un doigtier, placer le doigt palpatoire dans la cavité buccale du patient (entre les joues et les dents), suivre la face externe des dents supérieures jusqu'à atteindre les molaires postérieures; puis appuyer vers l'arrière et le haut dans une petite cavité du tissu entre la gencive au-dessus des dents supérieures et le condyle de la mandibule (voir Note palpatoire n° 2). On se trouve sur la face interne du ptérygoïdien latéral (figure 12-22, B).

**Étapes palpatoires :**

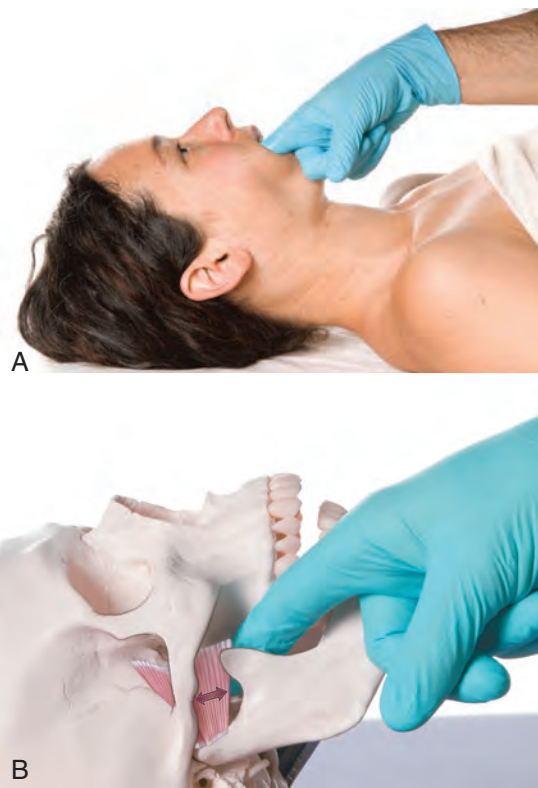1. Le doigt palpatoire étant positionné dans la cavité buccale, demander au patient de faire soit une protraction de la mandibule dans les ATM, soit une translation controlatérale lente et prudente de la mandibule (la translater vers le côté opposé du corps), et chercher à sentir la contraction du ptérygoïdien latéral (figure 12-23).
2. Une fois perçu, palper la plus grande étendue possible du ptérygoïdien, du condyle de la mandibule à la paroi



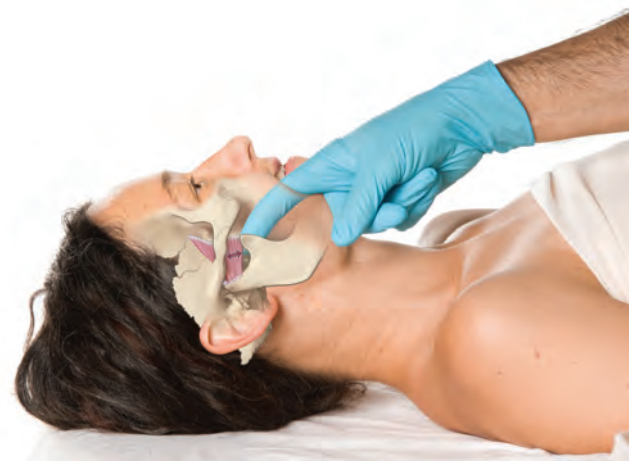**Figure 12-21** Vue latérale du ptérygoïdien latéral droit. Le ptérygoïdien médial a été estompé. Remarque : la mandibule a été coupée pour mieux montrer le ptérygoïdien latéral.

interne de la bouche (au-dessus de la gencive et des dents supérieures).

3. Une fois le ptérygoïdien latéral repéré, demander au patient de le décontracter, puis le palper pour évaluer sa tension de repos.



**Figure 12-22** Position de départ pour la palpation du ptérygoïdien latéral droit en décubitus. **A.** Palpation sur une patiente. **B.** Palpation sur un crâne.



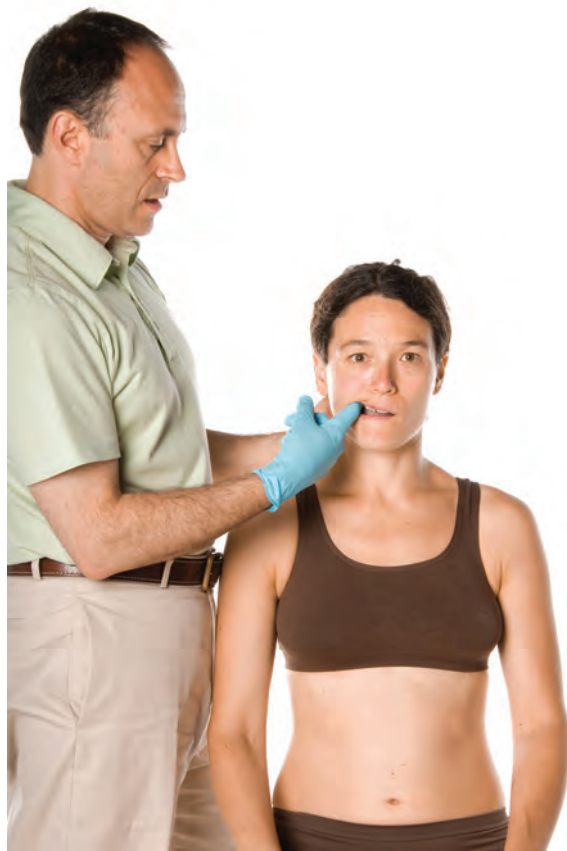**Figure 12-23** Palpation du ptérygoïdien latéral droit en décubitus pendant que la patiente fait une protraction de la mandibule.

PTÉRYGOÏDIEN LATÉRAL—DÉCUBITUS—*Suite***Notes palpatoires :**

1. En plus du col de la mandibule, le ptérygoïdien latéral s'insère aussi sur la capsule et le disque articulaire de l'articulation temporo-mandibulaire (ATM).
2. Quand vous placez votre doigt palpatoire à l'intérieur de la cavité buccale du patient pour repérer le ptérygoïdien latéral, appuyez vers l'arrière et le haut à partir des molaires postérieures, et cherchez ce qui ressemble à une petite poche entre les dents supérieures et le condyle de la mandibule. (Les aliments comme le beurre de cacahuète restent souvent collés là!)
3. Si vous demandez au patient de faire une translation controlatérale de la mandibule dans les ATM, le patient doit le faire lentement et prudemment; sinon, votre doigt palpatoire risque d'être pincé entre la mandibule du patient et les dents supérieures.
4. Les ptérygoïdiens latéral et médial sont souvent très sensibles à la palpation. Une des raisons à cela est qu'ils ne sont recouverts que d'une mince muqueuse.
5. Certains auteurs affirment que le ptérygoïdien latéral peut être palpé de l'extérieur, entre le condyle et le processus coronoïde de la mandibule. Il est cependant difficile de palper et de distinguer le ptérygoïdien latéral à cet endroit, parce qu'il est situé en profondeur sous le masséter. Si vous essayez de le palper ainsi, demandez au patient de faire une translation controlatérale de la mandibule et cherchez à sentir la contraction du ptérygoïdien latéral.

**Position alternative de palpation—assise**

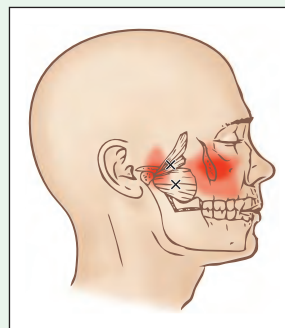
12



**Figure 12-24** Le ptérygoïdien latéral est également facilement accessible et palpable la patiente étant assise.

**POINTS GÂCHETTES**

1. Les points gâchettes du ptérygoïdien latéral sont souvent provoqués ou perpétués par un surmenage aigu ou chronique du muscle (par exemple en serrant ou en grinçant régulièrement des dents, en abusant des chewing-gums ou en se rongant les ongles, en utilisant la mâchoire pour s'aider à tenir un violon pendant qu'on en joue), par asymétrie d'occlusion (mauvais articulé dentaire), posture en antépulsion de la tête (entraînant une traction sur les muscles hyoïdiens qui, à leur tour, tirent sur la mandibule, obligeant le ptérygoïdien à se contracter).
2. Les points gâchettes du ptérygoïdien latéral ont tendance à produire une douleur ressentie profondément dans l'articulation temporo-mandibulaire (ATM), un crépitement articulaire dans l'ATM, une limitation de la translation homolatérale de la mandibule dans les ATM, une asymétrie d'occlusion, des fourmillements dans la joue ou un déficit du muscle buccinateur (si le nerf buccal est comprimé par le ptérygoïdien latéral), ou des acouphènes.
3. Les zones de projection des points gâchettes du ptérygoïdien latéral doivent être distinguées de celles des muscles temporal, masséter, ptérygoïdien médial, sternocléidomastoïdien (SCM) et grand zygomatic.
4. Les points gâchettes du ptérygoïdien latéral sont souvent diagnostiqués de façon incorrecte comme un trouble de l'ATM (par exemple arthrose ou autre perturbation articulaire interne), sinusite, tic douloureux ou infections de l'oreille.
5. Des points gâchettes associés surviennent fréquemment dans les ptérygoïdiens latéral et médial controlatéraux, le masséter et le temporal homolatéraux et le SCM.
6. Remarques : 1) le ptérygoïdien latéral est le muscle de la mastication le plus susceptible d'avoir des points gâchettes; 2) contrairement au temporal et au masséter, habituellement, les ptérygoïdiens latéral et médial n'ont pas d'irradiation douloureuse sur les dents.

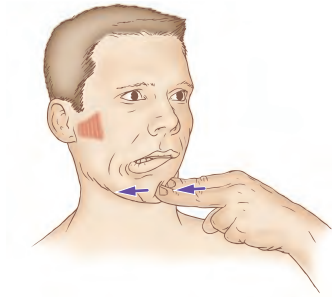


**Figure 12-25** Vue latérale illustrant les points gâchettes courants du ptérygoïdien latéral et leurs zones de projection correspondantes.



PTÉRYGOÏDIEN LATÉRAL—DÉCUBITUS—*Suite*

## ÉTIREMENT DU PTÉRYGOÏDIEN LATÉRAL



**Figure 12-26** Un étirement du ptérygoïdien latéral droit. Le patient se sert de sa main pour faire une translation latérale de la mâchoire vers le côté droit (homolatéral).

*Clé palpatoire :*

Trouver, dans la partie supérieure de la cavité buccale, la poche où le beurre de cacahuète reste collé.

## PTÉRYGOÏDIEN MÉDIAL—DÉCUBITUS

### ❑ INSERTIONS :

- o Des os sphénoïde et maxillaire à la face interne de la mandibule au niveau de l'angle et de la partie inférieure de la branche

### ❑ ACTIONS :

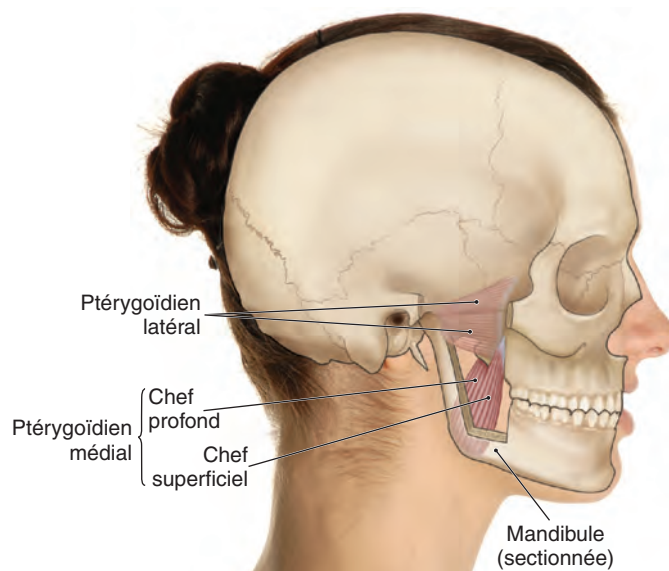
- o Élévation, protraction et translation controlatérale de la mandibule dans les articulations temporomandibulaires (ATM)

### Position de départ (figure 12-28) :

- o Patient en décubitus
- o Thérapeute assis à la tête ou sur le côté de la table
- o Doigts palpatoires enroulés autour de la face interne de l'angle de la mandibule

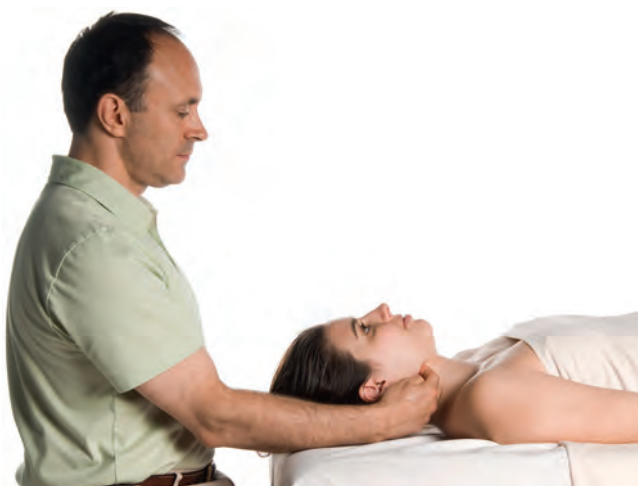### Étapes palpatoires :

1. Les doigts palpatoires étant accrochés autour de la face interne de l'angle de la mandibule, demander au patient de faire une élévation de la mandibule dans les ATM en serrant les dents, et chercher à sentir la contraction du ptérygoïdien médial (figure 12-29).
2. Une fois senti, palper le ptérygoïdien médial aussi haut que possible.
3. Le ptérygoïdien une fois repéré, demander au patient de le décontracter, puis le palper pour évaluer sa tension de repos.

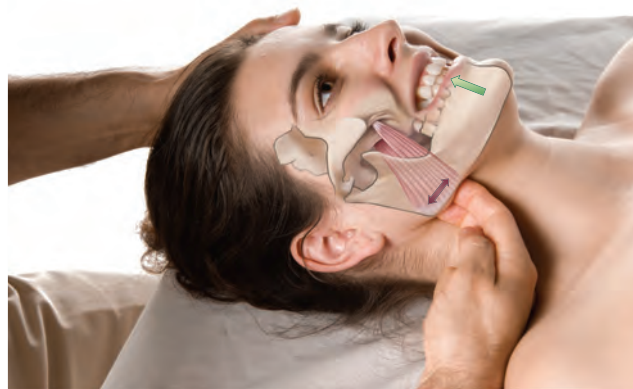

**Figure 12-27** Vue latérale du ptérygoïdien médial droit. Le ptérygoïdien latéral a été estompé. Remarque : la mandibule a été coupée pour mieux montrer le ptérygoïdien médial.

12



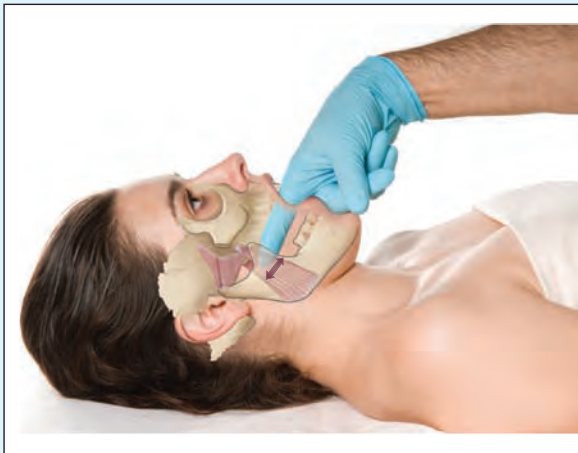
**Figure 12-28** Position de départ pour la palpation du ptérygoïdien médial droit en décubitus.



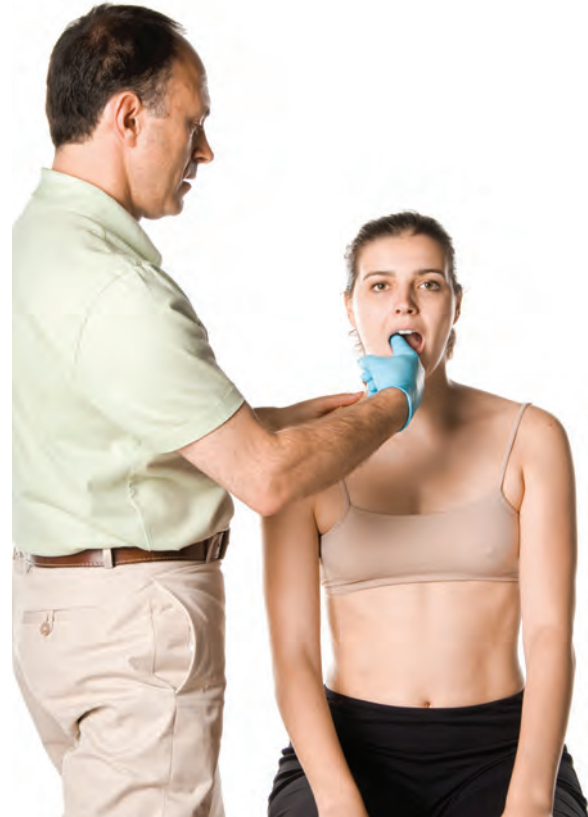**Figure 12-29** Palpation du ptérygoïdien médial droit pendant que la patiente serre les dents.

PTÉRYGOÏDIEN MÉDIAL—DÉCUBITUS—*Suite***Notes palpatoires :**

1. L'insertion inférieure du ptérygoïdien médial est facile à palper par l'extérieur de la bouche. Toutefois, la grande majorité du muscle n'est palpable que par l'intérieur de la bouche.
2. Pour palper le ptérygoïdien médial de l'intérieur de la bouche, en portant un gant ou un doigtier, placez votre doigt palpatoire le long de la face interne des dents inférieures, jusqu'à atteindre les molaires postérieures, puis appuyez postérolatéralement, jusqu'à atteindre la paroi interne de la bouche. Demandez alors au patient de faire une protraction de la mandibule et cherchez à sentir la contraction du ptérygoïdien médial. Palpez le plus possible du ptérygoïdien médial en le suivant vers ses insertions pendant que le patient alternativement contracte et décontracte le muscle (figure 12-30).
3. Quand vous palpez le ptérygoïdien médial en direction de ses insertions depuis l'intérieur de la bouche, visualiser son trajet de façon identique à celui du masséter facilite la tâche (à la différence près que le masséter se situe à la face externe de la mandibule et que le ptérygoïdien médial se situe sur la face interne de la mandibule).
4. Les ptérygoïdiens médial et latéral sont souvent très sensibles à la palpation. L'une des raisons en est qu'ils ne sont recouverts que d'une mince couche de muqueuse.



**Figure 12-30** Palpation du ptérygoïdien médial droit par l'intérieur de la bouche (voir Note palpatoire n° 2).

**Position alternative de palpation – assise**

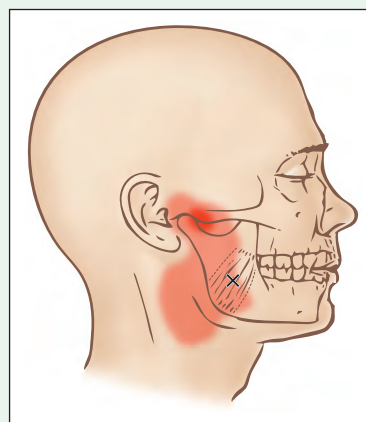
**Figure 12-31** Le ptérygoïdien médial est également facilement accessible et palpable la patiente étant assise.



PTÉRYGOÏDIEN MÉDIAL—DÉCUBITUS—*Suite*

## POINTS GÂCHETTES

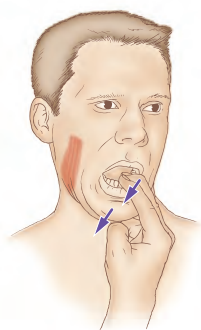
1. Les points gâchettes du ptérygoïdien médial sont souvent provoqués ou perpétués par un surmenage aigu ou chronique du muscle (par exemple en serrant ou en grinçant régulièrement des dents, en abusant des chewing-gums ou en se rongant les ongles, en utilisant la mâchoire pour s'aider à tenir un violon en en jouant), par un étirement prolongé (par exemple en gardant la bouche ouverte pendant des soins dentaires prolongés), par asymétrie d'occlusion (mauvais articulé dentaire), par une posture en antépulsion de la tête (entraînant une traction sur les muscles hyoïdiens qui, à leur tour, tirent sur la mandibule, obligeant le ptérygoïdien médial à se contracter), par dysfonction de l'articulation temporomandibulaire (ATM), traumatisme direct, stress émotionnel, ou des points gâchettes dans les autres muscles de la mastication.
2. Les points gâchettes dans le ptérygoïdien médial ont tendance à engendrer une douleur diffuse dans la bouche (langue incluse) et la gorge, une douleur des ATM, une asymétrie d'occlusion (mauvais articulé dentaire), une pression (souvent décrite comme un bouchage) ou une douleur ressenties profondément dans l'oreille (quand elle existe, la pression est provoquée par le blocage d'une trompe d'Eustache par un ptérygoïdien médial tendu qui empêche le tenseur du voile du palais d'ouvrir la trompe d'Eustache), une douleur ou une difficulté en avalant, ou une limitation de l'abaissement de la mandibule dans les ATM.
3. Les zones de projection des points gâchettes du ptérygoïdien médial doivent être distinguées de celles des muscles ptérygoïdien latéral, temporal, masséter, sternocléidomastoïdien (SCM), longs du cou et de la tête et corps inférieur du digastrique.
4. Les points gâchettes du ptérygoïdien médial sont souvent diagnostiqués de façon incorrecte comme un trouble de l'ATM (par exemple arthrose ou autre perturbation articulaire interne), des maux de tête, une infection de l'oreille, un rhume de cerveau ou un mal de gorge.
5. Des points gâchettes associés surviennent fréquemment dans les muscles ptérygoïdien médial controlatéral, temporaux homolatéral et controlatéral, masséter, ptérygoïdiens latéraux, SCM, longs du cou et de la tête et digastrique.
6. Remarque : contrairement au temporal et au masséter, habituellement, les ptérygoïdiens médial et latéral n'ont pas d'irradiation douloureuse sur les dents.



**Figure 12-32** Vue latérale illustrant un point gâchette courant du ptérygoïdien médial et sa zone de projection correspondante.

12

## ÉTIREMENT DU PTÉRYGOÏDIEN MÉDIAL



**Figure 12-33** Un étirement du ptérygoïdien médial droit. Le patient se sert de sa main pour abaisser et faire une légère translation latérale de la mâchoire du côté droit (homolatéral).

*Clé palpatoire :*

Enrouler les doigts palpatoires  
autour de la face interne  
de l'angle de la mandibule.

## MUSCLES DE L'EXPRESSION DU VISAGE—ASSIS

Les muscles de l'expression du visage sont des muscles superficiels minces situés dans la peau et les fascias du visage. Ces muscles peuvent être divisés en trois groupes : ceux qui mobilisent l'œil (trois muscles), le nez (trois muscles) et la bouche (onze muscles).

Toute la palpation des muscles faciaux est montrée sur le patient assis. On peut également palper ces muscles sur le patient en décubitus, le thérapeute assis à la tête du patient. Par ailleurs, on ne montre que l'index palpant le muscle cible, afin de moins masquer le muscle cible au lecteur. Il est souvent préférable de palper les muscles de l'expression du visage en se servant de la pulpe de deux doigts, l'index et le majeur. La palpation des muscles de l'expression du visage se fait avec une pression douce et un toucher délicat.

Comme les muscles de l'expression faciale sont petits, il peut paraître superflu de les étirer. Cependant, comme n'importe quel muscle, un muscle de l'expression peut devenir tendu, en particulier si la même expression est régulièrement reproduite, exigeant sa

contraction répétée. Quand un muscle de l'expression devient tendu, il tire le fascia et la peau sus-jacents vers son centre, créant ainsi des rides orientées perpendiculairement à la direction des fibres. L'examen du schéma typique des rides faciales révèle que les rides sont perpendiculaires aux muscles sous-jacents de l'expression faciale. Pour étirer les muscles de l'expression du visage, il faut mobiliser le visage en effectuant une grande variété d'expressions marquées. Chaque expression étirera les muscles qui réalisent l'expression inverse. Pour cette raison, il est particulièrement important de prendre des expressions que vous ne feriez pas normalement.

Remarque : les points gâchettes et leurs zones de projection n'ont pas été cartographiés pour tous les muscles de l'expression du visage. Les muscles de l'expression faciale qui ont été explorés et cartographiés sont les muscles orbiculaire de l'œil, grand zygomatique, élévateur de la lèvre supérieure et buccinateur.

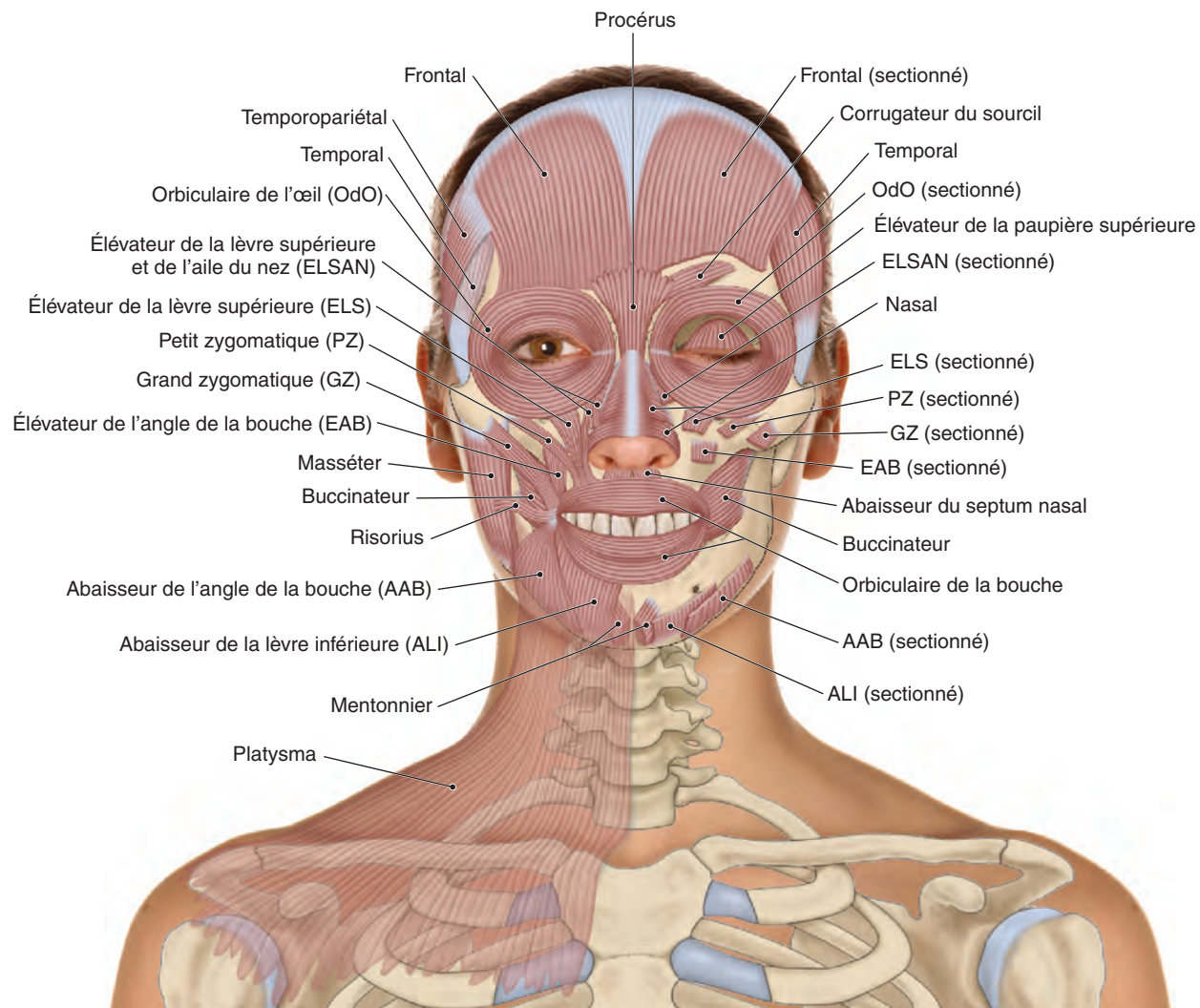


Figure 12-34 Vues antérieures superficielle et intermédiaire des muscles de la tête.

MUSCLES DE L'EXPRESSION DU VISAGE—ASSIS—*Suite**Muscles de l'expression faciale de l'œil :***Orbiculaire de l'œil :****❑ INSERTIONS :**

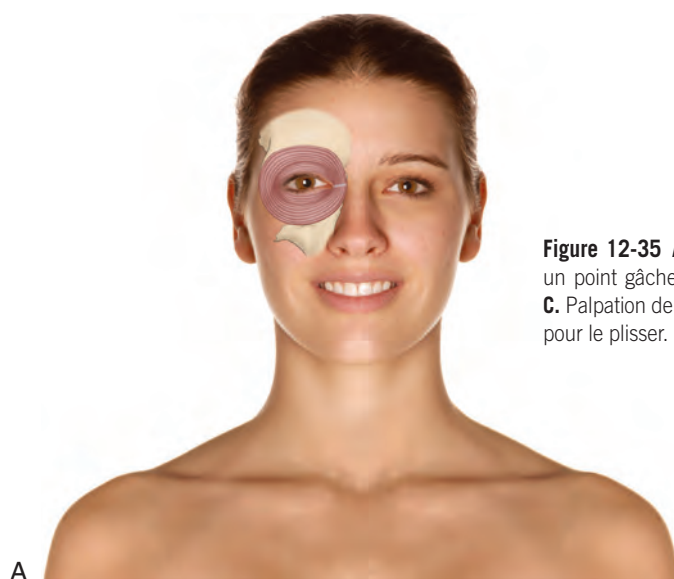- o L'orbiculaire de l'œil encercle l'œil (figure 12-35, A)

**❑ ACTIONS :**

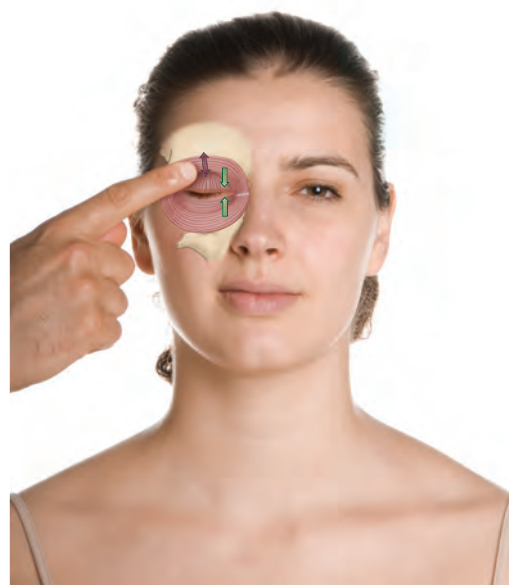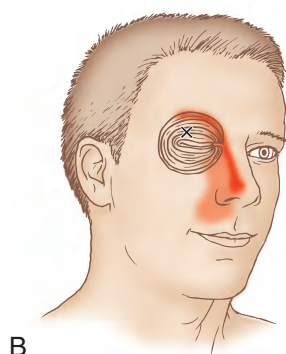
- o Ferme et plisse l'œil; abaisse la paupière supérieure et élève la paupière inférieure

**Étapes palpatoires :**

1. Poser délicatement le ou les doigts palpatoires sur le tissu autour de l'œil du patient.
2. Demander au patient de fermer fortement l'œil et chercher à sentir la contraction de l'orbiculaire de l'œil (figure 12-35, C).
3. Une fois perçu, palper le muscle dans sa totalité pendant que le patient alterne contraction et décontraction. Remarque : s'assurer de distinguer l'orbiculaire de l'œil du corrugateur du sourcil, proche, en demandant au patient d'essayer d'isoler les actions de fermer et de plisser l'œil, sans entraîner en même temps un froncement des sourcils vers le bas.



**Figure 12-35** A. Vue antérieure de l'orbiculaire de l'œil droit. B. Vue antérolatérale illustrant un point gâchette courant de l'orbiculaire de l'œil et sa zone de projection correspondante. C. Palpation de l'orbiculaire de l'œil droit pendant que la patiente ferme fortement l'œil comme pour le plisser.

**POINTS GÂCHETTES**

1. Les points gâchettes de l'orbiculaire de l'œil sont souvent provoqués ou perpétués par un surmenage aigu ou chronique du muscle (par exemple habitude de plisser les yeux ou de froncer les sourcils) ou par des points gâchettes dans le chef sternal du sternocléidomastoïdien (SCM).
2. Les points gâchettes de l'orbiculaire de l'œil ont tendance à produire une douleur du nez.
3. Les zones de projection des points gâchettes de l'orbiculaire de l'œil doivent être distinguées de celles des autres muscles de l'expression faciale que sont les SCM, temporal, masséter et frontal.
4. Les points gâchettes de l'orbiculaire de l'œil sont souvent diagnostiqués de façon incorrecte comme une sinusite ou un mal de tête.
5. Des points gâchettes associés surviennent fréquemment dans les autres muscles de l'expression faciale, les muscles de la mastication (temporal, masséter et ptérygoidiens latéral et médial), SCM et trapèze supérieur.



**MUSCLES DE L'EXPRESSION DU VISAGE—ASSIS—Suite****Corrugateur du sourcil :****❑ INSERTIONS :**

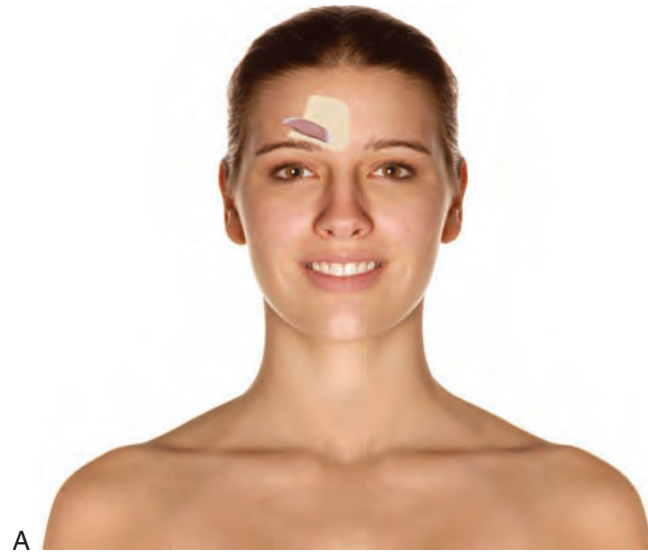- o De la partie inférieure de l'os frontal *au* fascia et à la peau en profondeur sous la partie médiale du sourcil (figure 12-36, A)

**❑ ACTIONS :**

- o Tire le sourcil en inféromédial

**Étapes palpatoires :**

- o Poser délicatement le ou les doigts palpatoires sur la portion médiale du sourcil du patient.
- o Demander au patient de froncer les sourcils, ce qui entraîne les sourcils vers le bas, et chercher à sentir la contraction du corrugateur du sourcil (figure 12-36, B).
- o Une fois senti, palper la totalité du muscle pendant que le patient alterne contraction et décontraction. Remarque : s'assurer de distinguer le corrugateur du sourcil de l'orbiculaire de l'œil, proche, qui peut lui aussi tirer le sourcil vers le bas lorsqu'il se contracte.



**Figure 12-36** A. Vue antérieure du corrugateur du sourcil droit. B. Palpation du corrugateur du sourcil droit pendant que la patiente fronce les sourcils.

## MUSCLES DE L'EXPRESSION DU VISAGE—ASSIS—Suite

### Élévateur de la paupière supérieure :

#### ❑ INSERTIONS :

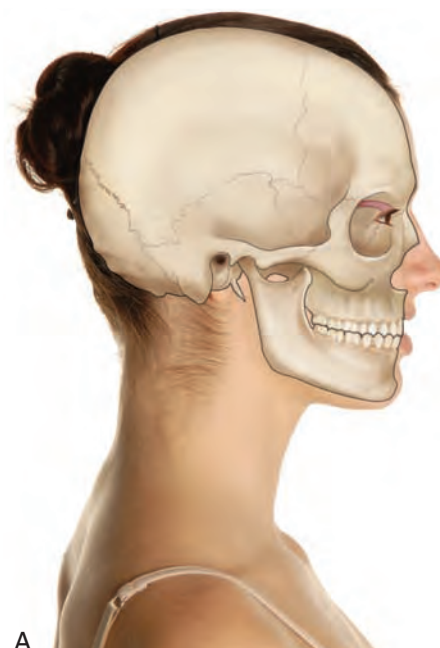- o De l'os sphénoïde *au* fascia et à la peau de la paupière supérieure (figure 12-37, A)

#### ❑ ACTIONS :

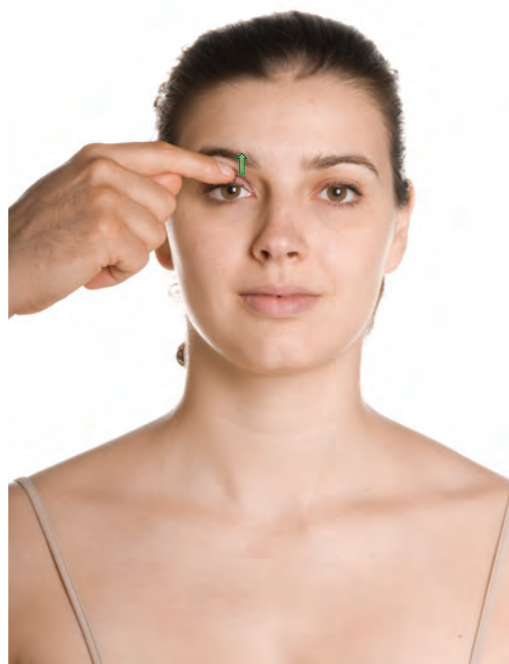- o Élève la paupière supérieure

### Étapes palpatoires :

- o Poser délicatement le ou les doigts palpatoires sur la paupière supérieure du patient; demander au patient d'élever la paupière supérieure et chercher à sentir la contraction de l'élévateur de la paupière supérieure (figure 12-37, B).
- o Une fois perçu, palper le plus possible du muscle pendant que le patient alterne contraction et décontraction.



A



B

**Figure 12-37 A.** Vue latérale de l'élévateur de la paupière supérieure droit.  
**B.** Palpation de l'élévateur de la paupière supérieure droit, sur la paupière supérieure, pendant que la patiente la soulève.

MUSCLES DE L'EXPRESSION DU VISAGE—ASSIS—*Suite**Muscles de l'expression faciale du nez :***Procérus :****INSERTIONS :**

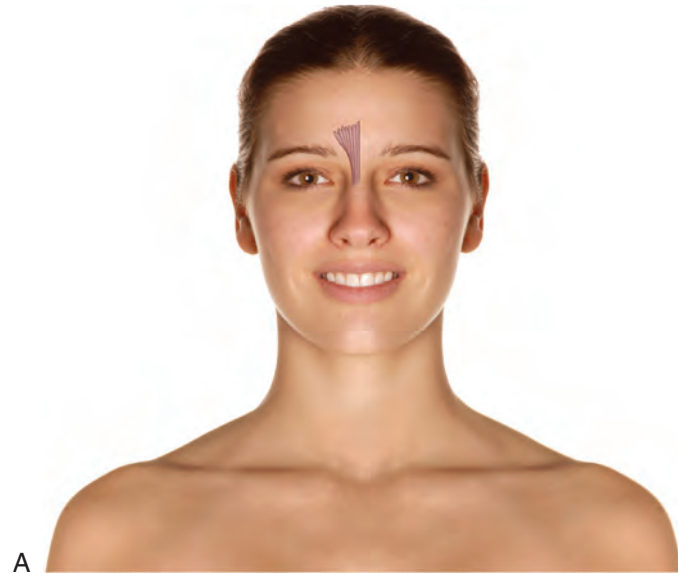- o Du fascia au-dessus de l'os nasal au fascia et à la peau entre les yeux (figure 12-38, A)

**ACTIONS :**

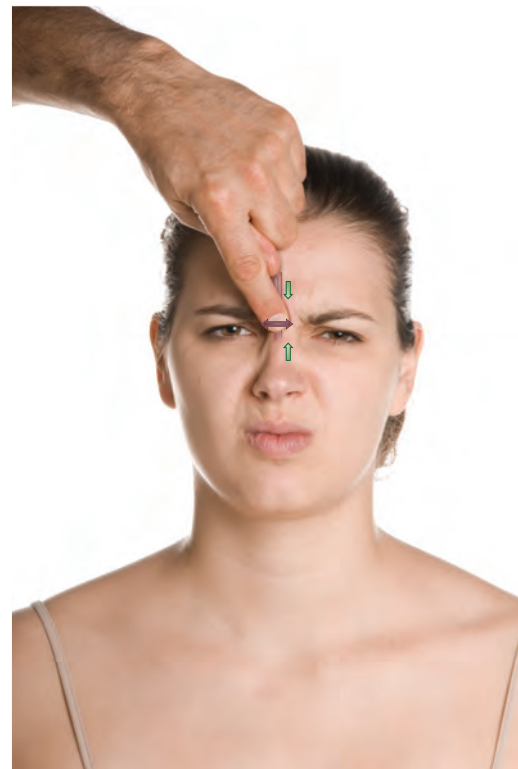- o Tire vers le bas la partie médiale du sourcil ; plisse la peau du nez vers le haut

**Étapes palpatoires :**

- o Poser délicatement le ou les doigts palpatoires sur la racine du nez du patient.
- o Demander au patient de faire un regard de dédain, en amenant les sourcils vers le bas et/ou en plissant la peau du nez vers le haut, et chercher à sentir la contraction du procérus (figure 12-38, B).
- o Une fois perçu, palper la totalité du muscle pendant que le patient alterne contraction et décontraction. Remarque : s'assurer de distinguer le procérus du corrugateur du sourcil, proche, qui, quand il se contracte, peut lui aussi entraîner la partie médiale du sourcil vers le bas.



A



B

**Figure 12-38** A. Vue antérieure du procérus droit. B. Palpation du procérus droit pendant que la patiente prend une expression de dédain.



MUSCLES DE L'EXPRESSION DU VISAGE—ASSIS—*Suite***Nasal :****❑ INSERTIONS :**

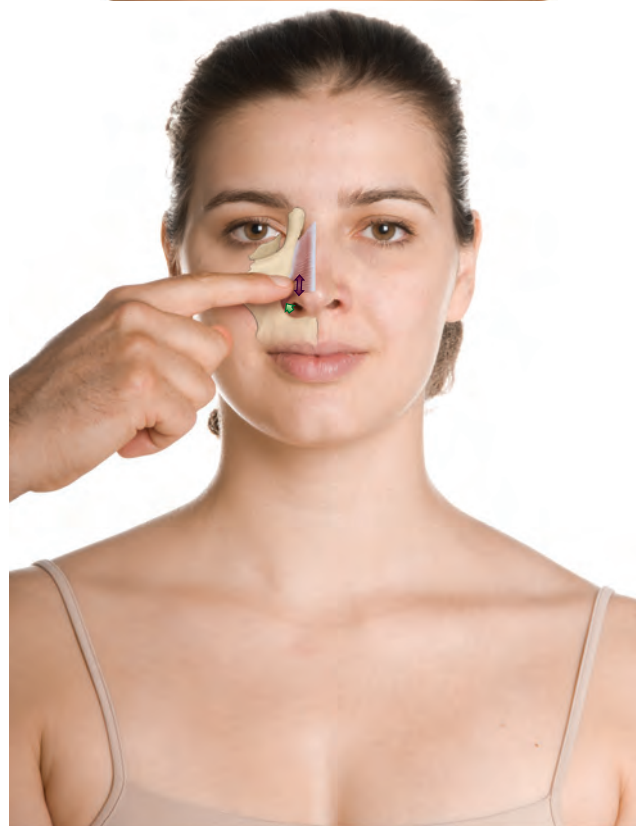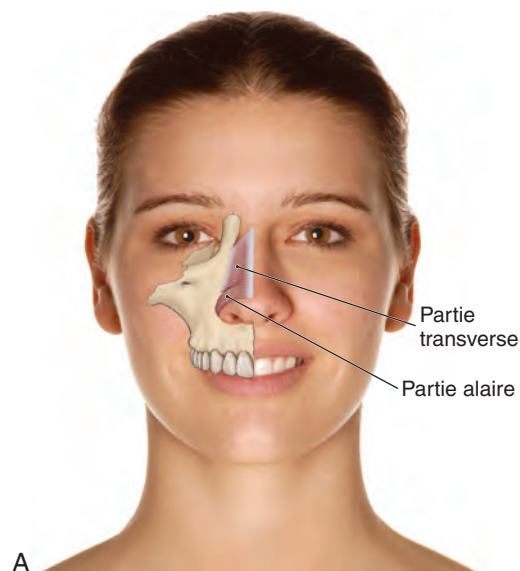
- o Du maxillaire au cartilage du nez (et au muscle nasal controlatéral) (figure 12-39, A)

**❑ ACTIONS :**

- o Ouvre la narine (partie alaire)
- o Fait une constriction de la narine (partie transverse)

**Étapes palpatoires :**

1. Placer délicatement le ou les doigts palpatoires sur la partie inférolatérale du nez du patient.
2. Demander au patient d'ouvrir la narine (comme pour prendre une grande inspiration) et chercher à sentir la contraction du nasal (figure 12-39, B).
3. Une fois senti, palper la totalité du muscle pendant que le patient le contracte et le décontracte alternativement.  
Remarque : s'assurer de distinguer le nasal du procérus, proche, en vérifiant que le patient n'élève pas en même temps la peau du nez en ouvrant la narine. Veiller aussi à le distinguer de l'élévateur de la lèvre supérieure et de l'aile du nez, proche, qui peut lui aussi ouvrir la narine.



**Figure 12-39 A.** Vue antérieure du nasal droit. **B.** Palpation du nasal droit pendant que la patiente ouvre sa narine.

**MUSCLES DE L'EXPRESSION DU VISAGE—ASSIS—Suite****Abaisseur du septum nasal :****❑ INSERTIONS :**

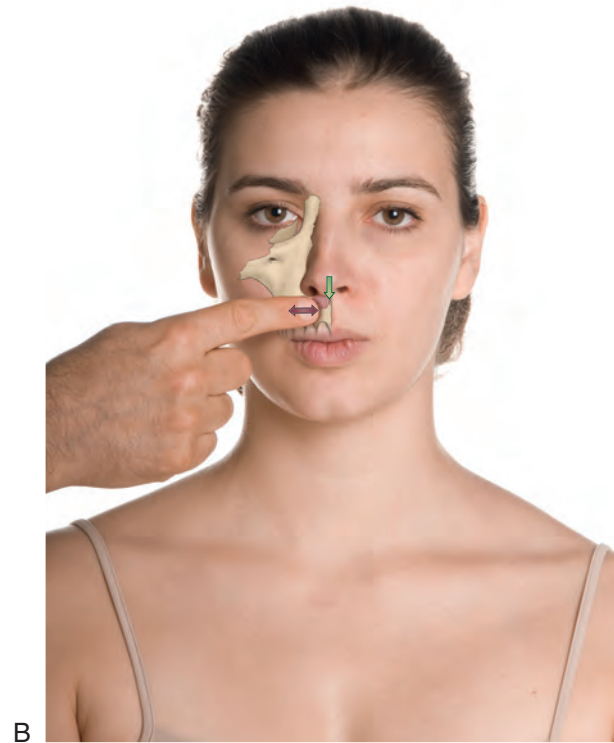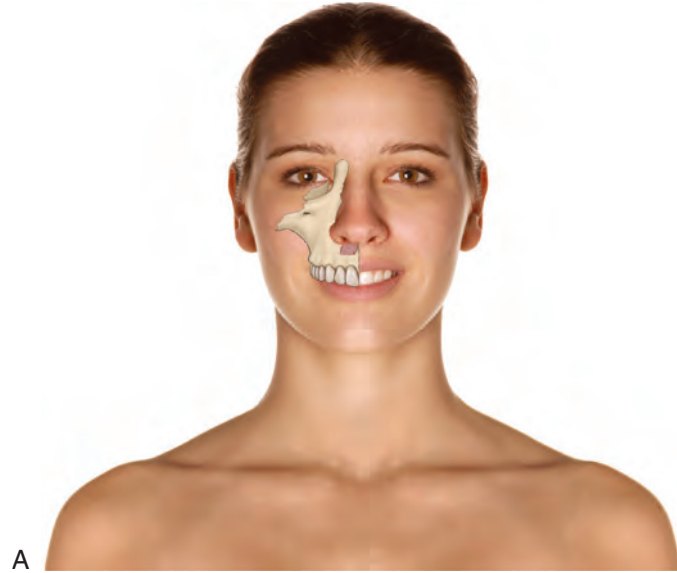- o Du maxillaire au cartilage du nez (figure 12-40, A)

**❑ ACTIONS :**

- o Ferme la narine

**Étapes palpatoires :**

1. Placer délicatement les doigts directement sous le nez du patient.
2. Demander au patient de fermer la narine (comme pour attirer le milieu du nez vers le bas et la bouche) et chercher à sentir la contraction de l'abaisseur du septum nasal (figure 12-40, B)
3. Une fois senti, palper le muscle dans son entier pendant que le patient le contracte et décontracte alternativement.  
Remarque : s'assurer de distinguer l'abaisseur du septum nasal de l'orbiculaire de la bouche, proche, en vérifiant que le patient ne ferme pas et/ou ne fait pas une protraction des lèvres en même temps qu'il ferme la narine.



12

**Figure 12-40** A. Vue antérieure de l'abaisseur du septum nasal droit.  
B. Palpation de l'abaisseur du septum nasal droit pendant que la patiente ferme sa narine.

## MUSCLES DE L'EXPRESSION DU VISAGE—ASSIS—Suite

### Muscles de l'expression faciale de la bouche :

#### Élévateur de la lèvre supérieure et de l'aile du nez :

##### ❑ INSERTIONS :

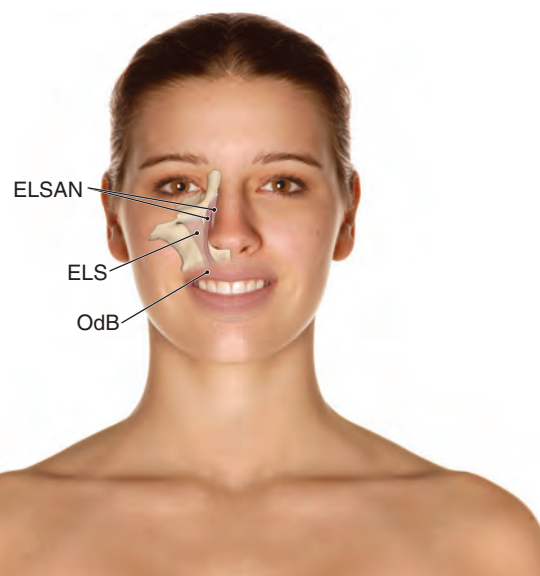
- o Du maxillaire aux fascia et tissu musculaire de la lèvre supérieure et aux fascia et cartilage du nez (figure 12-41, A)

##### ❑ ACTIONS :

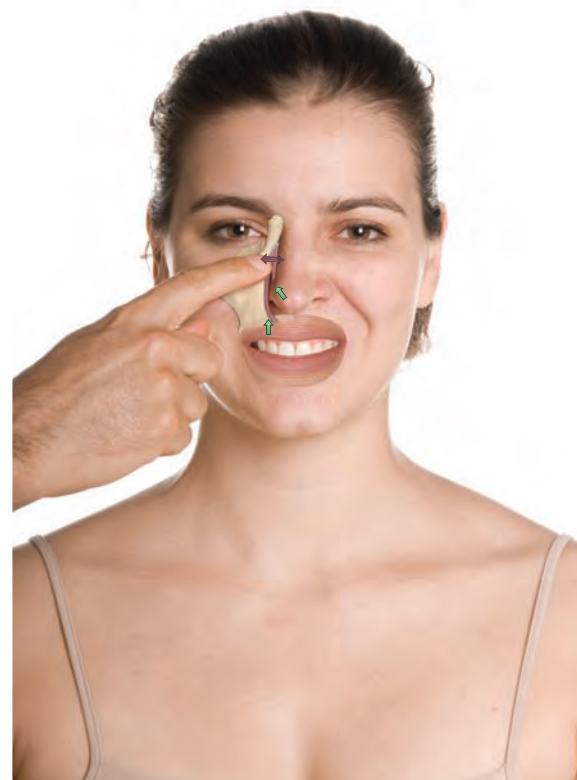- o Fait une élévation et une éversion de la lèvre supérieure; ouvre la narine

#### Étapes palpatoires :

1. Placer délicatement le ou les doigts palpatoires juste en latéral du nez.
2. Demander au patient de soulever la lèvre supérieure pour montrer sa gencive supérieure, ou d'ouvrir la narine, et chercher à sentir la contraction de l'élévateur de la lèvre supérieure et de l'aile du nez (figure 12-41, B).
3. Une fois perçu, palper le muscle dans sa totalité pendant que le patient le contracte et le décontracte alternativement. Remarque : il peut être difficile de distinguer en médial l'élévateur de la lèvre supérieure et de l'aile du nez du nasal, proche (qui lui aussi ouvre la narine), et de l'élévateur de la lèvre supérieure en latéral, proche lui aussi (qui élève également la lèvre supérieure).
4. Remarque supplémentaire : l'élévateur de la lèvre supérieure et de l'aile du nez est considéré comme un muscle de l'expression faciale du nez ainsi que de la bouche.



A



B

**Figure 12-41 A.** Vue antérieure de l'élévateur de la lèvre supérieure et de l'aile du nez droit (ELSAN). L'orbiculaire de la bouche (OdB) et l'élévateur de la lèvre supérieure (ELS) ont été estompés. **B.** Palpation de l'ELSAN droit pendant que la patiente relève la lèvre supérieure et ouvre la narine.



MUSCLES DE L'EXPRESSION DU VISAGE—ASSIS—*Suite***Élévateur de la lèvre supérieure :****❑ INSERTIONS :**

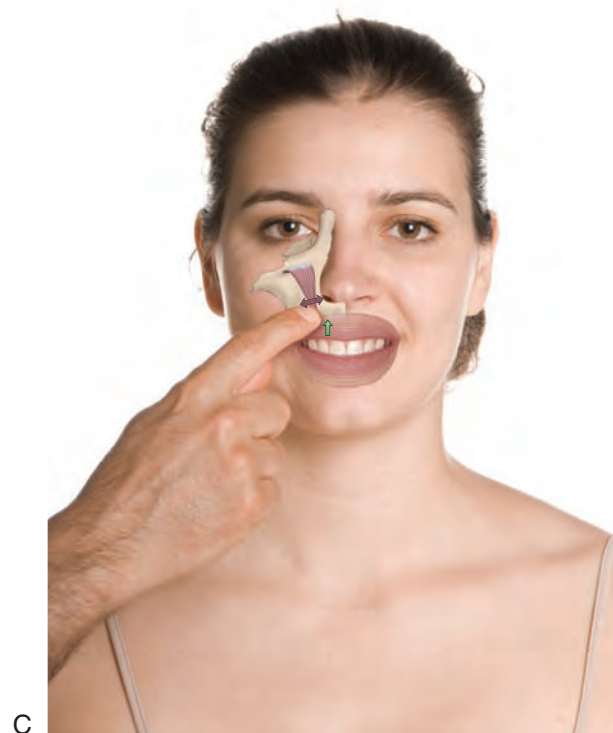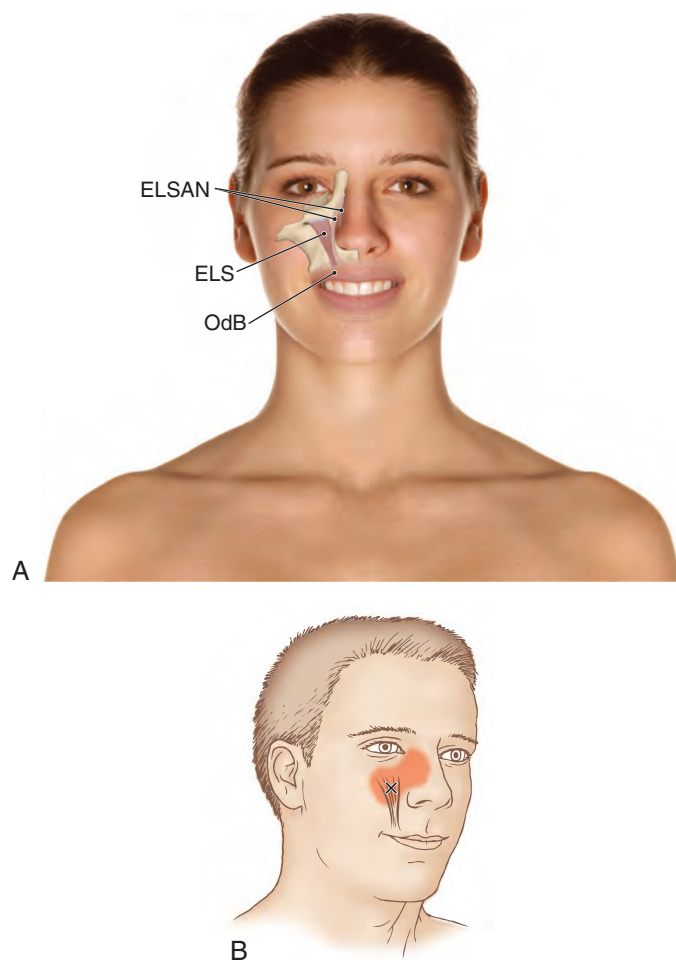
- o Du maxillaire aux fascia et tissu musculaire de la lèvre supérieure (figure 12-42, A)

**❑ ACTIONS :**

- o Fait une élévation et une éversion de la lèvre supérieure

**Étapes palpatoires :**

1. Placer délicatement le ou les doigts palpatoires à environ 1 cm en latéral du centre de la lèvre supérieure, au niveau de son bord supérieur.
2. Demander au patient de soulever la lèvre supérieure pour montrer sa gencive supérieure et chercher à sentir la contraction de l'élévateur de la lèvre supérieure (figure 12-42, C).
3. Une fois senti, palper le muscle dans sa totalité en direction de l'œil, pendant que le patient le contracte et le décontracte alternativement. Remarque : il peut être difficile de distinguer l'élévateur de la lèvre supérieure de l'élévateur de la lèvre supérieure et de l'aile du nez (en médial) et du petit zygomatique (en latéral), les deux se contractant avec l'élévation de la lèvre supérieure.



12

**Figure 12-42** **A.** Vue antérieure de l'élévateur de la lèvre supérieure droit (ELS). L'orbiculaire de la bouche (OdB) et l'élévateur de la lèvre supérieure et de l'aile du nez (ELSAN) ont été estompés. **B.** Vue antérolatérale illustrant un point gâchette courant du ELS et sa zone de projection correspondante. **C.** Palpation de l'ELS droit pendant que la patiente relève sa lèvre supérieure.

**POINTS GÂCHETTES**

1. Les points gâchettes de l'élévateur de la lèvre supérieure sont souvent provoqués ou perpétués par un surmenage aigu ou chronique du muscle (par exemple habitude de sourire).
2. Les points gâchettes de l'élévateur de la lèvre supérieure sont susceptibles d'entraîner des symptômes d'allergie (éternuements, démangeaisons des yeux) et une douleur qui semble venir du sinus.
3. Les zones de projection des points gâchettes de l'élévateur de la lèvre supérieure doivent être distinguées de celles des autres

muscles de l'expression faciale, des sternocléidomastoïdien (SCM), temporal, masséter et frontal.

4. Les points gâchettes de l'élévateur de la lèvre supérieure sont souvent diagnostiqués de façon incorrecte comme une sinusite, un rhume ou un mal de tête.
5. Des points gâchettes associés surviennent fréquemment dans les autres muscles de l'expression faciale et les muscles de la mastication (temporal, masséter, ptérygoïdiens latéral et médial), les SCM et trapèze supérieur.

## MUSCLES DE L'EXPRESSION DU VISAGE—ASSIS—Suite

### Petit zygomatique :

#### ❑ INSERTIONS :

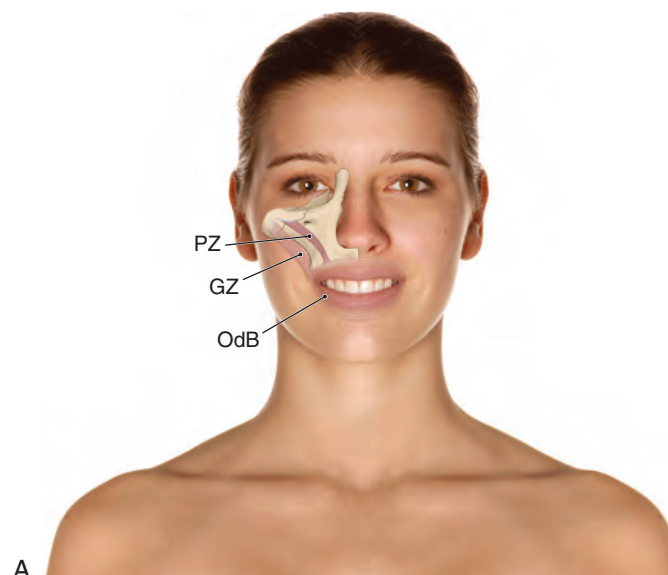- o De l'os zygomatique aux fascia et tissu musculaire de la lèvre supérieure (figure 12-43, A)

#### ❑ ACTIONS :

- o Fait une élévation et une éversion de la lèvre supérieure

### Étapes palpatoires :

1. Placer délicatement le ou les doigts palpatoires environ à 1 ou 2 cm en latéral du centre de la lèvre supérieure, au niveau de son bord supérieur.
2. Demander au patient de soulever la lèvre supérieure pour montrer sa gencive supérieure et chercher à sentir la contraction du petit zygomatique (figure 12-43, B).
3. Une fois senti, palper le muscle dans sa totalité vers l'os zygomatique, pendant que le patient le contracte et le décontracte alternativement. Remarque : il peut être difficile de distinguer le petit zygomatique de l'élévateur de la lèvre supérieure (en médial), proche, qui se contracte avec l'élévation de la lèvre supérieure, et du grand zygomatique (en latéral), proche lui aussi, qui se contracte avec l'élévation de l'angle de la bouche.



A

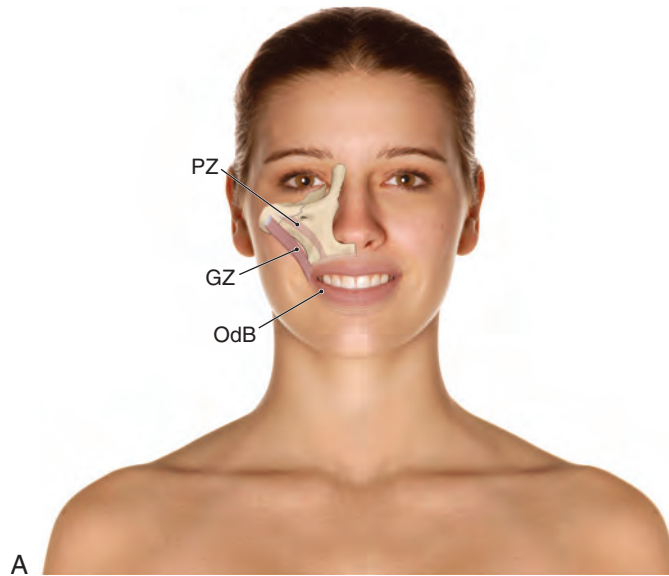

B

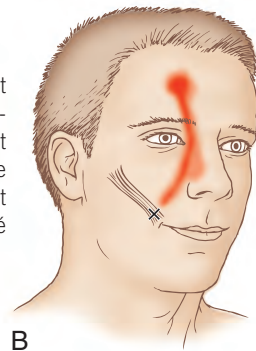
**Figure 12-43 A.** Vue antérieure du petit zygomatique (PZ). L'orbiculaire de la bouche (OdB) et le grand zygomatique (GZ) ont été estompés. **B.** Palpation du petit zygomatique droit pendant que la patiente relève sa lèvre supérieure. Le grand zygomatique a été estompé.

MUSCLES DE L'EXPRESSION DU VISAGE—ASSIS—*Suite***Grand zygomatique :****INSERTIONS :**

- o De l'os zygomatique *au* fascia du coin (angle) de la bouche\* (figure 12-44, A)



**Figure 12-44** **A.** Vue antérieure du grand zygomatique droit (GZ). L'orbiculaire de la bouche (OdB) et le petit zygomatique (PZ) ont été estompés. **B.** Vue antérolatérale illustrant un point gâchette courant du grand zygomatique et sa zone de projection. **C.** Palpation du grand zygomatique droit pendant que la patiente sourit. Le petit zygomatique a été estompé.

**ACTIONS :**

- o Élève et tire le coin de la bouche latéralement

**Étapes palpatoires :**

1. Placer délicatement le ou les doigts palpatoires immédiatement en supérolatéral du coin de la bouche.
2. Demander au patient de sourire en tirant le coin de la bouche à la fois vers le haut et latéralement et chercher à sentir la contraction du grand zygomatique (figure 12-44, C).
3. Une fois senti, palper la totalité du muscle vers l'os zygomatique, pendant que le patient le contracte et le décontracte alternativement. Remarque : il peut être difficile de distinguer le grand zygomatique de l'élévateur de l'angle de la bouche, proche, qui lui aussi élève le coin de la bouche. S'assurer également de distinguer le grand zygomatique du petit zygomatique, proche, qui se contracte avec l'élévation de la lèvre supérieure.

\*Le terme de *modiolus* est utilisé pour décrire le fascia du coin de la bouche qui sert d'insertion commune aux grand zygomatique, élévateur de l'angle de la bouche, risorius, abaisseur de l'angle de la bouche, buccinateur et orbiculaire de la bouche. Le modiolus est facile à palper. En portant un gant ou un doigtier, placer l'index de la main palpatoire à l'intérieur de la bouche du patient, juste en latéral du coin de la bouche, et le pouce en dehors de la bouche dans une position analogue. Comprimer la peau et la muqueuse de la joue juste en latéral du coin de la bouche entre l'index et le pouce et chercher à sentir le modiolus.

**POINTS GÂCHETTES**

1. Les points gâchettes du grand zygomatique sont souvent provoqués ou perpétués par un surmenage aigu ou chronique du muscle (par exemple habitude de sourire).
2. Les points gâchettes du grand zygomatique sont susceptibles d'entraîner des symptômes d'allergie (éternuements, démangeaisons des yeux) et une douleur qui semble venir du sinus.
3. Les zones de projection des points gâchettes du grand zygomatique doivent être distinguées de celles des autres muscles de l'expression faciale, des sternocléidomastoïdien, temporal, masséter et frontal.
4. Les points gâchettes du grand zygomatique sont souvent diagnostiqués de façon incorrecte comme une sinusite, un rhume ou un mal de tête.
5. Des points gâchettes associés surviennent fréquemment dans les autres muscles de l'expression faciale, les muscles de la mastication (temporal, masséter, ptérygoïdiens latéral et médial), les SCM et trapèze supérieur.



MUSCLES DE L'EXPRESSION DU VISAGE—ASSIS—*Suite***Élévateur de l'angle de la bouche :****❑ INSERTIONS :**

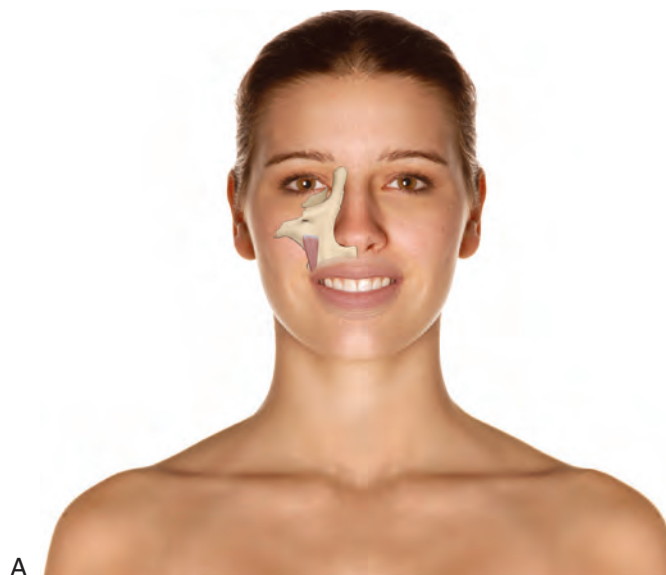- o Du maxillaire au fascia du coin (angle) de la bouche (figure 12-45, A)

**❑ ACTIONS :**

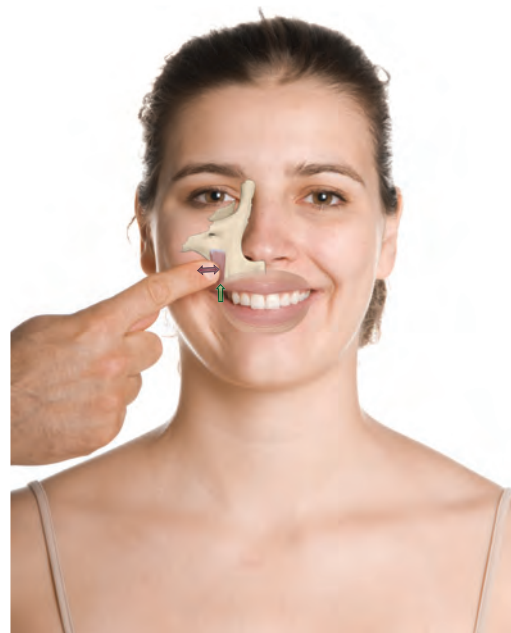- o Élève le coin de la bouche

**Étapes palpatoires :**

1. Placer délicatement le ou les doigts palpatoires immédiatement au-dessus du coin de la bouche.
2. Demander au patient de relever le coin de la bouche directement vers le haut, comme pour montrer sa canine (en faisant ce qui pourrait être décrit comme une expression à la Dracula) et chercher à sentir la contraction de l'élévateur de l'angle de la bouche (figure 12-45, B).
3. Une fois senti, palper la totalité du muscle pendant que le patient le contracte et le décontracte alternativement. Remarque : la partie la plus supérieure de ce muscle se trouve en profondeur sous le petit zygomatique et l'élévateur de la lèvre supérieure, et peut être difficile à palper et à distinguer de ces muscles. En outre, il faut aussi essayer de distinguer l'élévateur de l'angle de la bouche du grand zygomatique qui fait également une élévation du coin de la bouche.



A



B

**Figure 12-45** **A.** Vue antérieure de l'élévateur de l'angle de la bouche droit. L'orbiculaire de la bouche a été estompé. **B.** Palpation de l'élévateur de l'angle de la bouche droit pendant que la patiente remonte le coin de la bouche (avec une expression à la Dracula).

**MUSCLES DE L'EXPRESSION DU VISAGE—ASSIS—Suite****Risorius :****❑ INSERTIONS :**

- o Du fascia superficiel au masséter *au* fascia du coin (angle) de la bouche (figure 12-46, A)

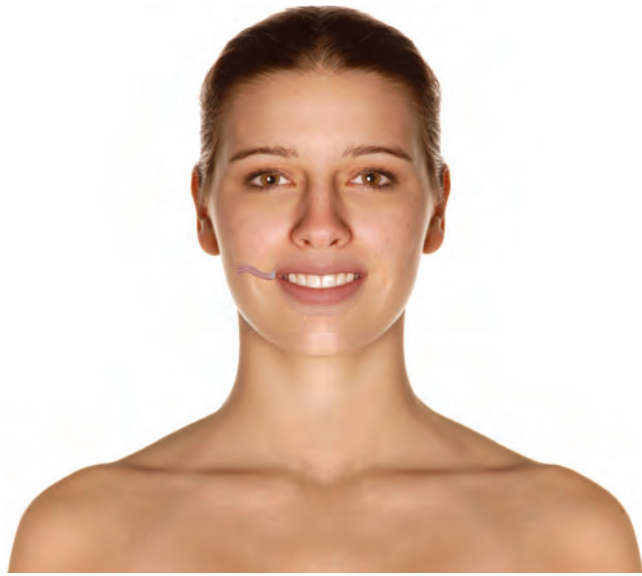**❑ ACTIONS :**

- o Tire latéralement le coin de la bouche

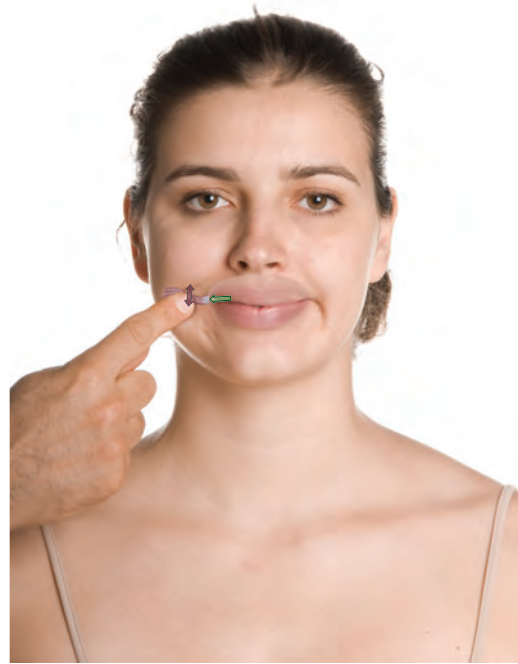**Étapes palpatoires :**

1. Placer délicatement le ou les doigts palpatoires immédiatement en latéral du coin de la bouche.
2. Demander au patient de tirer le coin de la bouche directement en latéral et chercher à sentir la contraction du risorius (figure 12-46, B).
3. Une fois perçu, palper la totalité du muscle pendant que le patient le contracte et le décontracte alternativement. Remarque : s'assurer de ne pas palper trop loin en crânial sur le grand zygomatique, qui lui aussi tire latéralement le coin de la bouche.

A



B



12

**Figure 12-46** **A.** Vue antérieure du risorius droit. L'orbiculaire de la bouche a été estompé. **B.** Palpation du risorius droit pendant que la patiente tire latéralement le coin de la bouche.

## MUSCLES DE L'EXPRESSION DU VISAGE—ASSIS—Suite

### Abaisseur de l'angle de la bouche :

#### ❑ INSERTIONS :

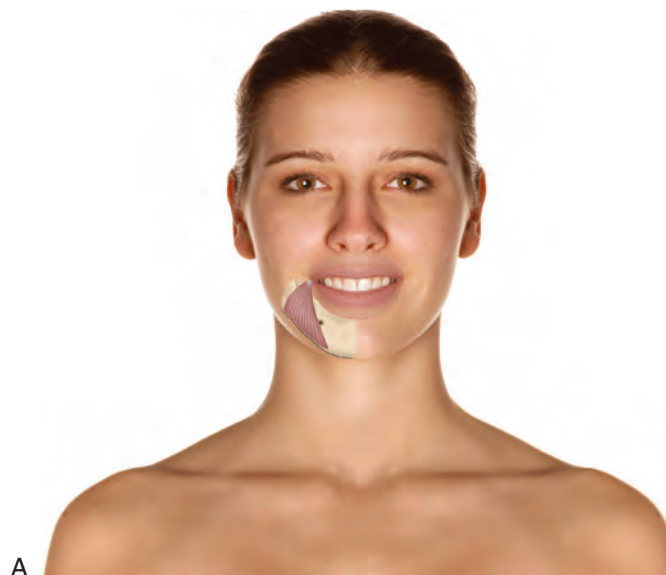- o De la mandibule *au* fascia du coin (angle) de la bouche (figure 12-47, A)

#### ❑ ACTIONS :

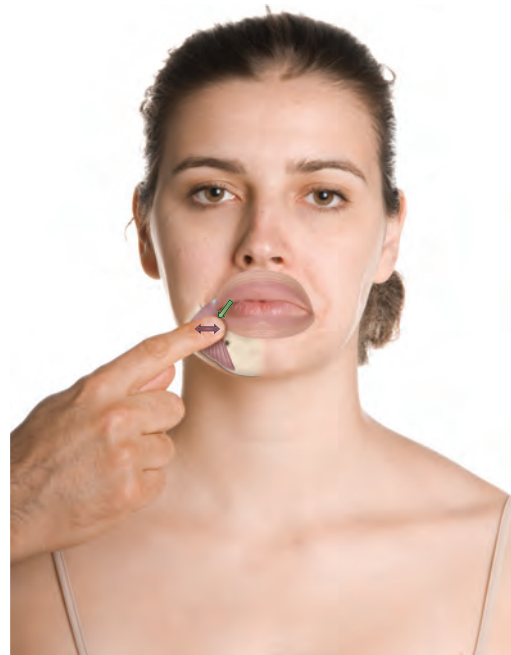- o Abaisse et tire latéralement le coin de la bouche

### Étapes palpatoires :

1. Placer délicatement le ou les doigts palpatoires légèrement en latéral et en caudal du coin de la bouche.
2. Demander au patient de prendre un air renfrogné en abaissant et en tirant latéralement le coin de la bouche et chercher à sentir la contraction de l'abaisseur de l'angle de la bouche (figure 12-47, B).
3. Une fois perçu, palper la totalité du muscle pendant que le patient le contracte et le décontracte alternativement. Remarque : il peut être très difficile de distinguer l'abaisseur de l'angle de la bouche de l'abaisseur de la lèvre inférieure, proche, parce que les deux muscles sont activés par l'abaissement et la déviation latérale de la lèvre inférieure et du coin de la bouche.



A



B

**Figure 12-47** A. Vue antérieure de l'abaisseur de l'angle de la bouche droit. L'orbiculaire de la bouche é été estompé. B. Palpation de l'abaisseur de l'angle de la bouche droit pendant que la patiente plisse la bouche. L'orbiculaire de la bouche a été estompé.



MUSCLES DE L'EXPRESSION DU VISAGE—ASSIS—*Suite***Abaisseur de la lèvre inférieure :****❑ INSERTIONS :**

- o De la mandibule *au* fascia de la lèvre inférieure (figure 12-48, A).

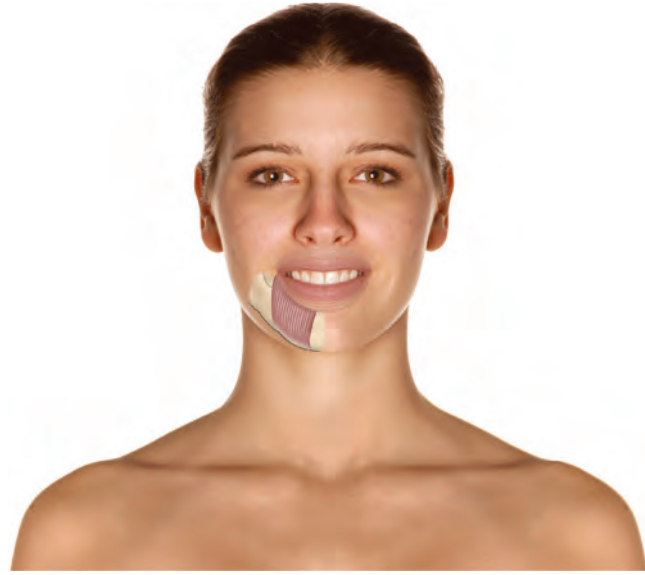**❑ ACTIONS :**

- o Abaisse, fait une éversion et tire latéralement la lèvre inférieure

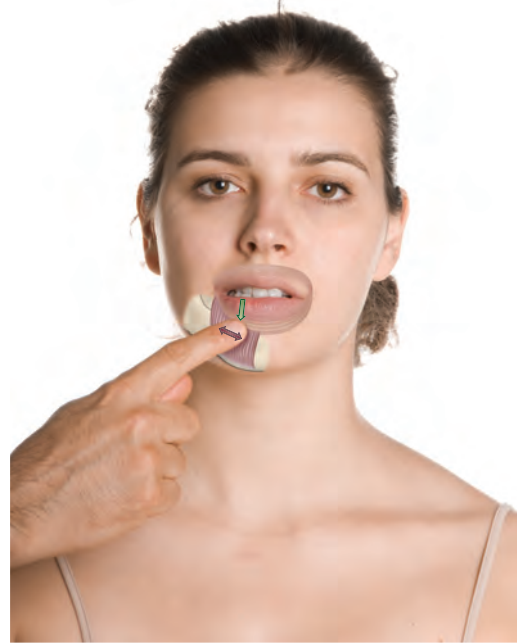**Étapes palpatoires :**

1. Placer délicatement le ou les doigts palpatoires en inférolatéral du milieu de la lèvre inférieure.
2. Demander au patient d'abaisser et de tirer latéralement la lèvre inférieure et chercher à sentir la contraction de l'abaisseur de la lèvre inférieure (figure 12-48, B).
3. Une fois senti, palper la totalité du muscle pendant que le patient le contracte et le décontracte alternativement. Remarque : il peut être très difficile de distinguer l'abaisseur de la lèvre inférieure de l'abaisseur de l'angle de la bouche, proche, parce que les deux muscles sont activés par l'abaissement et la déviation latérale de la lèvre inférieure et du coin de la bouche.

A



B



12

**Figure 12-48 A.** Vue antérieure de l'abaisseur de la lèvre inférieure droit. L'orbiculaire de la bouche a été estompé. **B.** Palpation de l'abaisseur de la lèvre inférieure droit pendant que la patiente abaisse et tire latéralement la lèvre inférieure. L'orbiculaire de la bouche a été estompé.

## MUSCLES DE L'EXPRESSION DU VISAGE—ASSIS—Suite

### Mentonnier :

#### ❑ INSERTIONS :

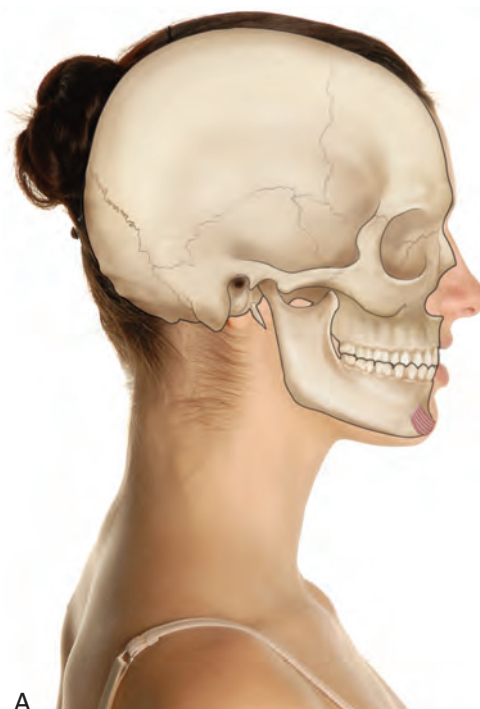- o De la mandibule *au* fascia et à la peau du menton (figure 12-49, A)

#### ❑ ACTIONS :

- o Fait une élévation, une protraction et une éversion de la lèvre inférieure; plisse la peau du menton

### Étapes palpatoires :

1. Placer délicatement le ou les doigts palpatoires à environ 2,5 cm sous la lèvre inférieure et légèrement en latéral de son milieu
2. Demander au patient d'abaisser et de sortir la lèvre inférieure comme pour faire la moue et chercher à sentir la contraction du mentonnier (figure 12-49, B).
3. Une fois senti, palper la totalité du muscle pendant que le patient le contracte et le décontracte alternativement. Remarque : la partie inférieure du mentonnier est superficielle et aisément palpable; sa partie supérieure est plus difficile à palper et à distinguer car elle se trouve en profondeur sous l'abaisseur de la lèvre inférieure.



A



B

**Figure 12-49** A. Vue latérale du mentonnier droit. B. Palpation du mentonnier droit pendant que la patiente avance la lèvre inférieure comme pour faire la moue.

## MUSCLES DE L'EXPRESSION DU VISAGE—ASSIS—Suite

**Buccinateur :****INSERTIONS :**

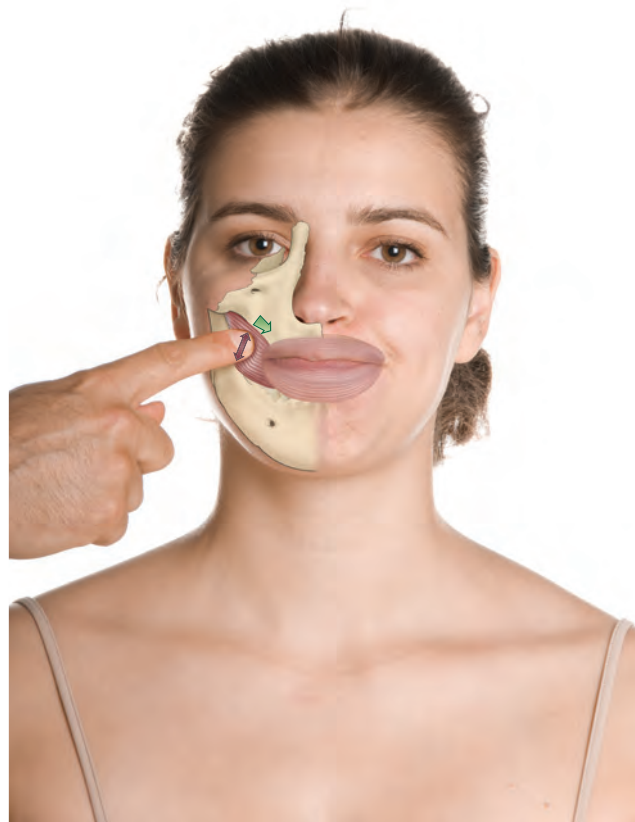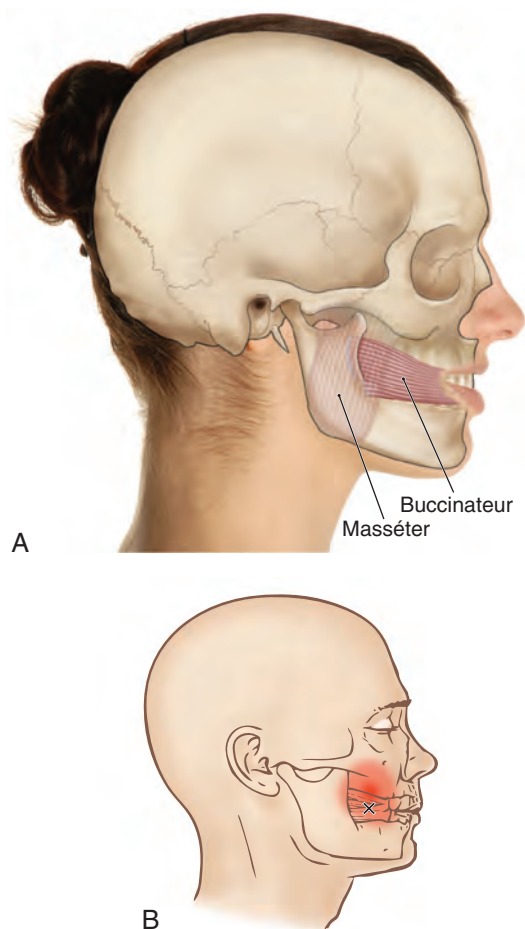
- o Du maxillaire et de la mandibule *au* fascia du coin de la bouche et au tissu musculaire des lèvres (figure 12-50, A)

**ACTIONS :**

- o Comprime la joue contre les dents

**Étapes palpatoires :**

1. Placer délicatement le ou les doigts palpatoires en latéral et légèrement au-dessus du coin de la bouche.
2. Demander au patient de prendre une grande inspiration, de pincer les lèvres et de les presser contre les dents comme pour expulser l'air en jouant de la trompette et chercher à sentir la contraction du buccinateur (figure 12-50, C).
3. Une fois perçu, palper la totalité du muscle pendant que le patient le contracte et le décontracte alternativement. Remarque : une grande partie du buccinateur se situe profondément sous le masséter et d'autres muscles de l'expression faciale, rendant sa palpation et son identification plus difficiles.



12

**Figure 12-50** **A.** Vue latérale du buccinateur droit. Le masséter a été estompé. **B.** Vue latérale illustrant un point gâchette courant du buccinateur et sa zone de projection correspondante. **C.** Palpation du buccinateur droit pendant que la patiente prend une inspiration profonde, pince les lèvres et les presse contre les dents comme pour jouer de la trompette.

**POINTS GÂCHETTES**

1. Les points gâchettes du buccinateur sont souvent provoqués ou perpétués par un surmenage aigu ou chronique du muscle (par exemple jouer d'un instrument à vent, cuivre ou bois, ou gonfler des ballons de manière répétée), par des appareils dentaires mal adaptés (par exemple orthèse correctrice, appareil nocturne).
2. Les points gâchettes du buccinateur ont tendance à engendrer une douleur profonde de la mâchoire et une difficulté à mâcher et à déglutir.
3. Les zones de projection des points gâchettes du buccinateur doivent être distinguées de celles des autres muscles de l'expression faciale, du temporal et du masséter.
4. Les points gâchettes du buccinateur sont souvent diagnostiqués de façon incorrecte comme un mal de tête ou une dysfonction de l'articulation temporomandibulaire (ATM).
5. Des points gâchettes associés surviennent fréquemment dans les autres muscles de l'expression faciale, les muscles de la mastication (temporal, masséter, ptérygoïdiens latéral et médial), les sterno-cléidomastoïdien et trapèze supérieur.



## MUSCLES DE L'EXPRESSION DU VISAGE—ASSIS—*Suite*

### Orbiculaire de la bouche :

#### ❑ INSERTIONS :

- o L'orbiculaire de la bouche encercle la bouche (figure 12-51, A)

#### ❑ ACTIONS :

- o Ferme la bouche et fait une avancée des lèvres

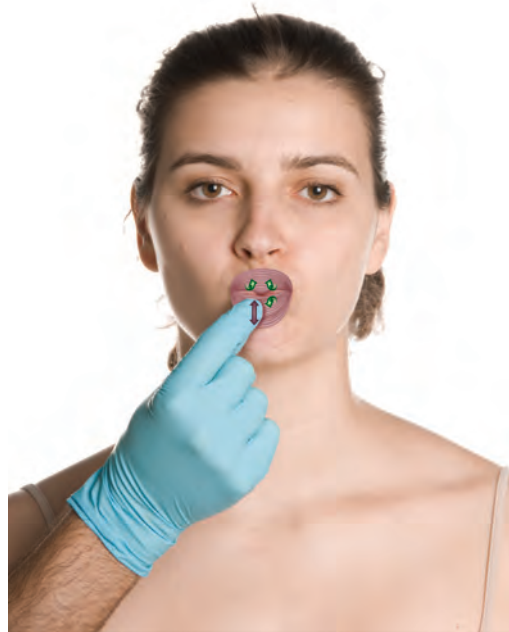#### Étapes palpatoires :

1. En portant un doigtier ou un gant, placer délicatement le ou les doigts palpatoires sur le tissu des lèvres.
2. Demander au patient de froncer les lèvres et chercher à sentir la contraction de l'orbiculaire de la bouche (figure 12-51, B).
3. Une fois perçu, palper la totalité du muscle pendant que le patient le contracte et le décontracte alternativement. Remarque : veiller à distinguer la partie inférieure de l'orbiculaire de la bouche du mentonnier, parce que les deux muscles font une élévation et une avancée de la lèvre inférieure.

A



B



**Figure 12-51** A. Vue antérieure de l'orbiculaire de la bouche (bilatérale).  
B. Palpation de l'orbiculaire de la bouche du côté droit pendant que la patiente fronce les lèvres.

## Récapitulatif essentiel et approfondi : muscles de la tête

Pour toute la palpation des muscles de la tête, le patient est en décubitus; vous êtes assis à la tête de la table.

### Muscle(s) du cuir chevelu :

1. **Épicrânien** : Commencez par placer vos mains palpatoires sur l'os frontal, puis sur l'os occipital, chaque fois en cherchant à sentir la contraction de l'épicrânien pendant que le patient contracte le muscle en levant les sourcils. Quand vous l'avez perçue, palpez le muscle dans sa totalité. Remarque : ce muscle se palpe souvent aussi bien en étant relâché.
2. **Extension vers les autres muscles du cuir chevelu (temporopariétal et auriculaires antérieur, supérieur et postérieur)** : Pour le temporopariétal, palpez entre 2,5 et 5 cm environ au-dessus et légèrement en avant de l'oreille; cherchez à sentir la contraction du temporopariétal pendant que le patient élève l'oreille. Pour les auriculaires antérieur, supérieur et postérieur, palpez immédiatement et respectivement en avant, au-dessus et en arrière de l'oreille pendant que le patient s'efforce de mobiliser l'oreille dans ces directions. Remarque : la plupart des gens sont incapables de contrôler la contraction de ces muscles; aussi faut-il généralement les palper en état de décontraction.

### Muscles de la mastication :

3. **Temporal** : Placez vos doigts palpatoires sur la fosse temporale et cherchez à sentir la contraction du temporal quand le patient élève la mandibule dans les ATM en serrant les dents. Dès que vous l'avez perçue, palpez la totalité du muscle pendant que le patient le contracte et le décontracte alternativement.
4. **Masséter** : Placez vos doigts palpatoires entre l'arc zygomatique et l'angle de la mandibule, et cherchez à sentir la contraction du masséter quand le patient élève la mandibule dans les ATM en serrant les dents. Une fois perçue, palpez de l'arc zygomatique à l'angle de la mandibule pendant que le patient contracte et décontracte le muscle alternativement.
5. **Ptérygoïdien latéral** : En portant un doigtier ou un gant, suivez avec votre doigt palpatoire la face externe des dents du haut jusqu'à atteindre les molaires postérieures. Appuyez ensuite vers l'arrière et le haut à la recherche d'une petite poche. À cet endroit, cherchez à palper le ptérygoïdien latéral, entre le condyle de la mandibule et la gencive au-dessus des dents du haut. Pour obtenir la contraction du ptérygoïdien latéral, demandez au patient soit de faire une protraction de la mandibule, soit de faire lentement et attentivement une déviation controlatérale de la mandibule dans les ATM.
6. **Ptérygoïdien médial** : Enroulez un doigt palpatoire autour de l'angle de la mandibule jusqu'à la face interne et cherchez à palper la contraction du ptérygoïdien médial à son insertion inférieure, pendant que le patient élève la mandibule dans les ATM en serrant les dents. Dès que vous l'avez perçue, essayez de le palper le plus haut possible. Remarque : le ptérygoïdien

médial peut être palpé à l'intérieur de la bouche. En portant un doigtier ou un gant, suivez la face interne des dents du bas avec votre doigt palpatoire, jusqu'à atteindre les molaires postérieures. Appuyez ensuite en postérolatéral contre la paroi interne de la bouche et cherchez à sentir la contraction du ptérygoïdien médial pendant que le patient fait une protraction de la mandibule dans les ATM.

### Muscles de l'expression faciale de l'œil :

7. **Orbiculaire de l'œil** : Placez délicatement vos doigts palpatoires sur le tissu autour de l'œil du patient. Demandez au patient de fermer fortement l'œil comme pour le plisser et cherchez à sentir la contraction de l'orbiculaire de l'œil. Dès que vous l'avez sentie, palpez la totalité du muscle pendant que le patient le contracte et le décontracte alternativement.
8. **Élévateur de la paupière supérieure** : Placez délicatement vos doigts palpatoires sur la paupière supérieure du patient. Demandez au patient de lever la paupière supérieure et cherchez à sentir la contraction de l'élévateur de la paupière supérieure quand le patient relève la paupière supérieure. Quand vous l'avez perçue, palpez le plus possible du muscle pendant que le patient le contracte et le décontracte alternativement.
9. **Corrugateur du sourcil** : Placez doucement vos doigts palpatoires sur la partie médiale du sourcil du patient. Demandez au patient de froncer les sourcils, en les abaissant, et cherchez à sentir la contraction du corrugateur du sourcil. Quand vous l'avez perçue, palpez la totalité du muscle pendant que le patient le contracte et le décontracte alternativement.

12

### Muscles de l'expression faciale du nez :

10. **Procérus** : Placez délicatement vos doigts palpatoires sur la racine du nez du patient. Demandez au patient de prendre un air dédaigneux, en abaissant les sourcils ou en plissant la peau du nez vers le haut, et cherchez à sentir la contraction du procérus. Quand vous l'avez sentie, palpez la totalité du muscle pendant que le patient le contracte et le décontracte alternativement.
11. **Nasal** : Placez délicatement vos doigts palpatoires sur la partie inférolatérale du nez du patient. Demandez au patient d'ouvrir la narine (comme pour prendre une grande inspiration) et cherchez à sentir la contraction du nasal. Quand vous l'avez perçue, palpez la totalité du muscle pendant que le patient le contracte et le décontracte alternativement.
12. **Abaisseur du septum nasal** : Placez délicatement vos doigts palpatoires directement sous le nez du patient. Demandez au patient de fermer sa narine (comme pour attirer le milieu du nez vers le bas en direction de la bouche) et cherchez à sentir la contraction de l'abaisseur du septum nasal. Une fois sentie, palpez la totalité du muscle pendant que le patient le contracte et le décontracte.

### Muscles de l'expression faciale de la bouche :

13. **Élévateur de la lèvre supérieure et de l'aile du nez** : Placez délicatement vos doigts palpatoires juste en latéral du nez du patient. Demandez au patient soit de relever la lèvre supérieure pour vous montrer sa gencive supérieure, soit d'ouvrir la narine, et cherchez à sentir la contraction de l'élévateur de la lèvre supérieure et de l'aile du nez. Dès que vous l'avez sentie, palpez la totalité du muscle pendant que le patient le contracte et le décontracte alternativement.
14. **Élévateur de la lèvre supérieure** : Placez délicatement vos doigts palpatoires à environ 1 cm en latéral du milieu de la lèvre supérieure, sur son bord supérieur. Demandez au patient de relever la lèvre supérieure de façon à vous montrer la gencive supérieure et cherchez à sentir la contraction de l'élévateur de la lèvre supérieure. Une fois sentie, palpez la totalité du muscle vers l'œil pendant que le patient contracte et relâche le muscle alternativement.
15. **Petit zygomatique** : Placez délicatement vos doigts palpatoires environ à 1 ou 2 cm en latéral du centre de la lèvre supérieure, sur son bord supérieur. Demandez au patient de relever la lèvre supérieure pour vous montrer sa gencive supérieure et cherchez à sentir la contraction du petit zygomatique. Une fois sentie, palpez la totalité du muscle vers l'os zygomatique pendant que le patient le contracte et le décontracte alternativement.
16. **Grand zygomatique** : Placez délicatement vos doigts palpatoires immédiatement en supérolatéral du coin de la bouche. Demandez au patient de sourire en tirant le coin de la bouche à la fois vers le haut et le latéral et cherchez à sentir la contraction du grand zygomatique. Une fois sentie, palpez le muscle dans sa totalité vers l'os zygomatique pendant que le patient le contracte et le décontracte alternativement.
17. **Élévateur de l'angle de la bouche** : Placez délicatement vos doigts palpatoires immédiatement au-dessus du coin de la bouche. Demandez au patient de relever le coin de la bouche directement vers le haut, comme pour vous montrer sa canine (en faisant ce qui pourrait être décrit comme une expression à la Dracula), et cherchez à sentir la contraction de l'élévateur de l'angle de la bouche. Quand vous l'avez sentie, palpez le muscle dans sa totalité pendant que le patient le contracte et le décontracte alternativement.
18. **Risorius** : Placez délicatement vos doigts palpatoires immédiatement en latéral du coin de la bouche. Demandez au patient de tirer le coin de la bouche directement en latéral et cherchez à sentir la contraction du risorius. Une fois sentie, palpez la totalité du muscle pendant que le patient le contracte et le décontracte alternativement.
19. **Abaisseur de l'angle de la bouche** : Placez délicatement vos doigts palpatoires légèrement en latéral et au-dessous de l'angle de la bouche. Demandez au patient d'abaisser et de tirer le coin de la bouche latéralement et cherchez à sentir la contraction de l'abaisseur de l'angle de la bouche. Quand vous l'avez perçue, cherchez à palper la totalité du muscle pendant que le patient le contracte et le décontracte alternativement.
20. **Abaisseur de la lèvre inférieure** : Placez délicatement vos doigts palpatoires sous la lèvre inférieure et légèrement en latéral de sa ligne médiane. Demandez au patient d'abaisser et de tirer latéralement la lèvre inférieure et cherchez à sentir la contraction de l'abaisseur de la lèvre inférieure. Quand vous l'avez perçue, palpez la totalité du muscle pendant que le patient le contracte et le décontracte alternativement.
21. **Mentonnier** : Placez délicatement vos doigts palpatoires environ à 2,5 cm sous la lèvre inférieure et légèrement en latéral de sa ligne médiane. Demandez au patient d'abaisser la lèvre inférieure et de la sortir comme pour faire la moue, et cherchez à sentir la contraction du mentonnier. Une fois perçue, palpez la totalité du muscle pendant que le patient le contracte et le décontracte alternativement.
22. **Buccinateur** : Placez délicatement vos doigts palpatoires en latéral et légèrement au-dessus du coin de la bouche. Demandez au patient de prendre une inspiration profonde, de pincer les lèvres et de les presser contre les dents comme pour expulser l'air en jouant de la trompette, et cherchez à sentir la contraction du buccinateur. Une fois sentie, palpez la totalité du muscle pendant que le patient le contracte et le décontracte alternativement.
23. **Orbiculaire de la bouche** : En portant un doigtier ou un gant, placez vos doigts palpatoires sur le tissu des lèvres. Demandez au patient de froncer les lèvres et cherchez à sentir la contraction de l'orbiculaire de la bouche. Quand vous l'avez sentie, palpez la totalité du muscle pendant que le patient le contracte et le décontracte alternativement.



## Chapitre 13

# Région n°4—Palpation des muscles du bras

### Présentation

Ce chapitre est une revue palpatoire des muscles du bras. La revue commence avec le deltoïde, puis couvre les muscles de la partie antérieure du bras et finit avec la palpation de la partie postérieure du bras. La palpation de chacun des muscles est montrée en position assise, mais des positions alternatives de palpation sont également décrites. Les muscles les plus importants de la région sont présentés séparément et vous trouverez également un certain nombre d'extensions vers les autres muscles de la région. Des informations sur les points gâchettes et les étirements sont proposées pour chacun des muscles traités dans ce chapitre. Le chapitre se termine par un récapitulatif essentiel et approfondi qui décrit la présentation séquentielle de tous les muscles du chapitre.

### Plan du chapitre

Deltoïde, 262

Biceps brachial, 265

Brachial, 268

Extension au brachioradial, 270

Coracobrachial, 271

Extension aux insertions humérales des muscles subscapulaire, grand dorsal et grand rond, 273

Triceps brachial, 274

Extension à l'anconé, 277

Récapitulatif essentiel et approfondi : muscles du bras, 278

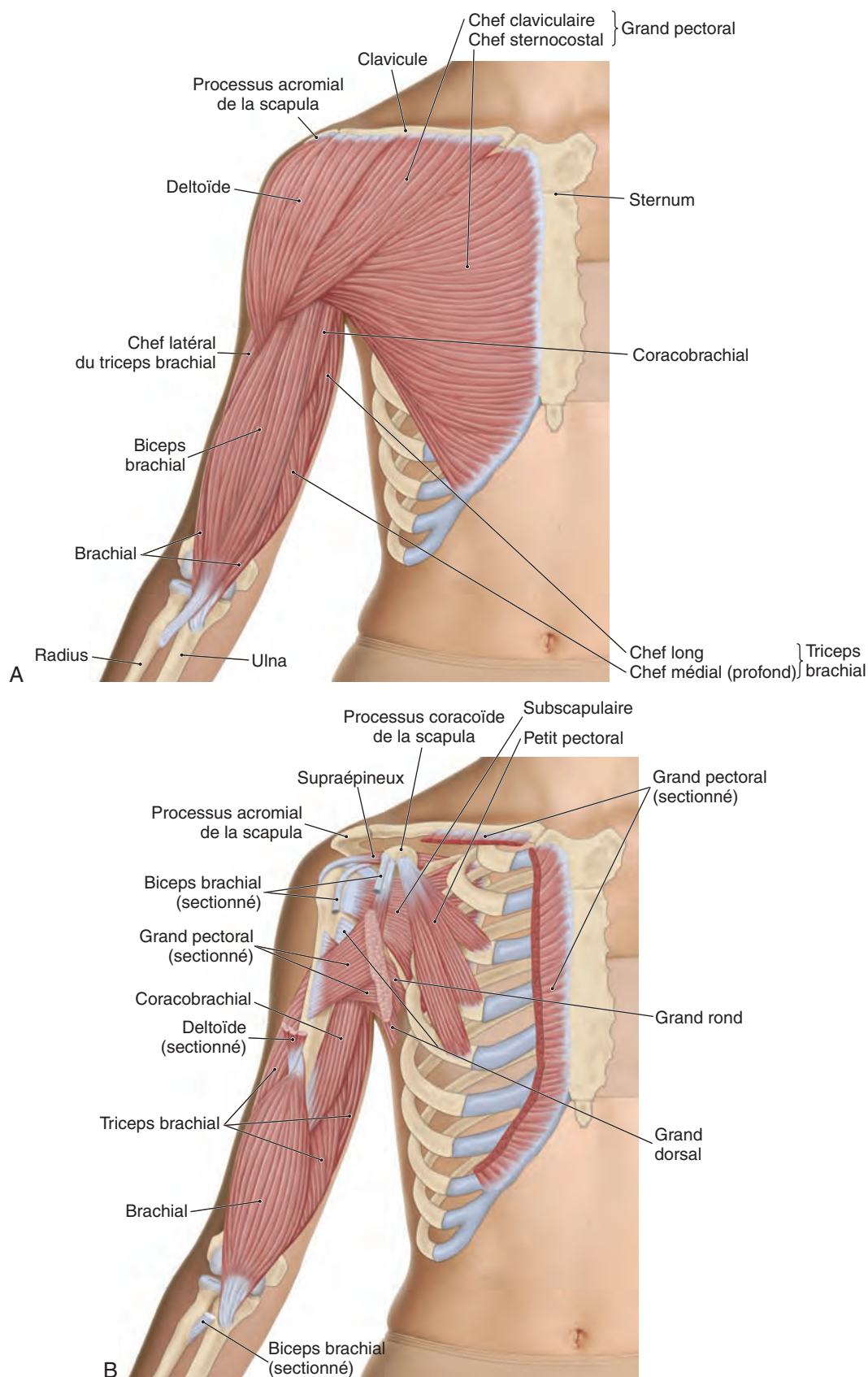
### Objectifs du chapitre

Après avoir terminé ce chapitre, l'étudiant doit être capable, pour chaque muscle traité dans ce chapitre, de réaliser les éléments suivants.

1. Énoncer les insertions.
2. Énoncer les actions.
3. Décrire la position de départ pour la palpation.
4. Décrire et expliquer l'objectif de chaque étape palpatoire.
5. Palper chaque muscle.
6. Indiquer la « clé palpatoire ».
7. Décrire les positions alternatives de palpation.
8. Indiquer l'emplacement des points gâchettes les plus courants.
9. Décrire les zones de projection des points gâchettes.
10. Énoncer les facteurs les plus courants qui induisent et/ou perpétuent les points gâchettes.
11. Énumérer les symptômes les plus couramment provoqués par les points gâchettes.
12. Décrire et réaliser un étirement.

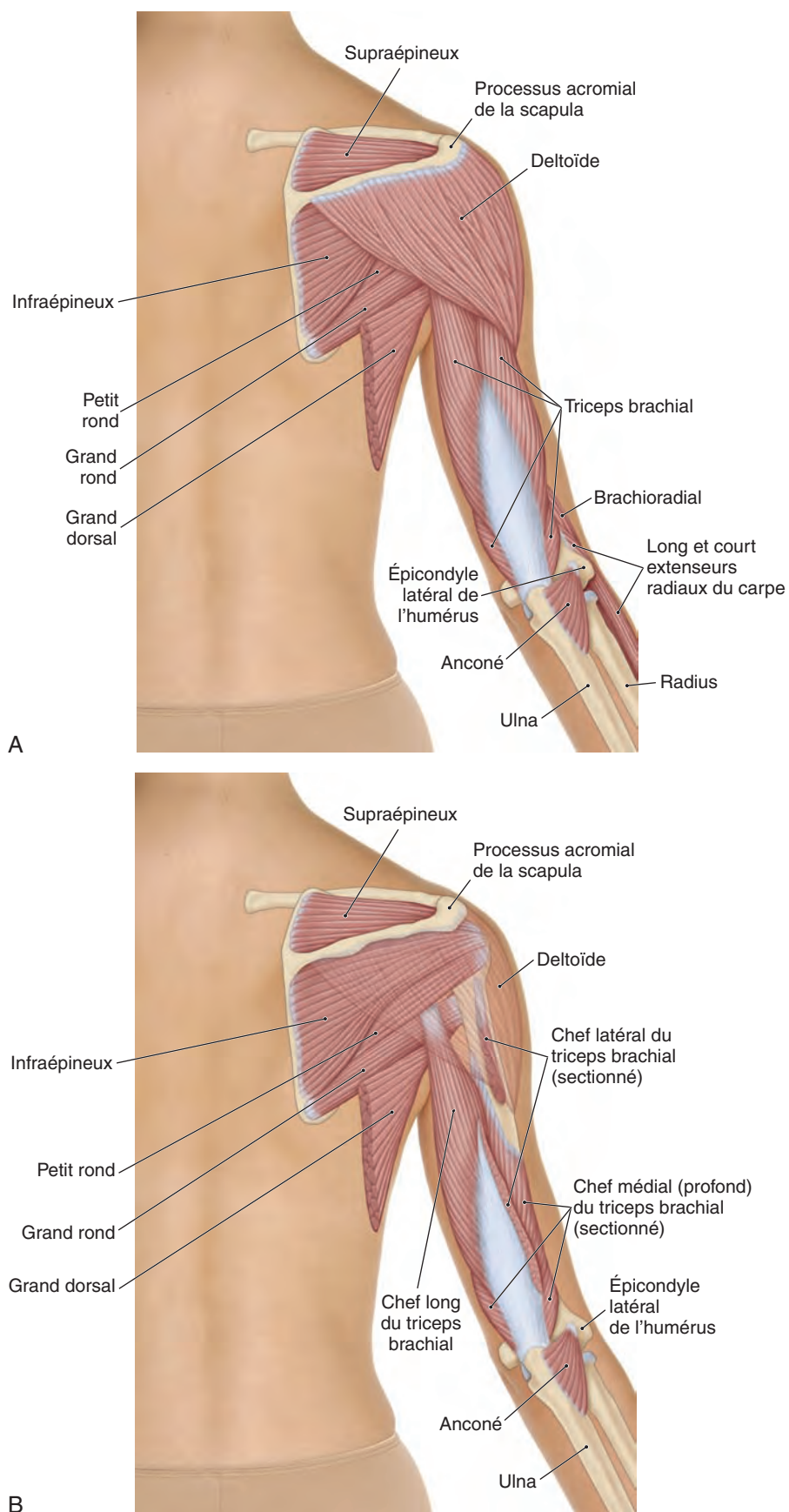


Des démonstrations vidéo de la palpation des muscles de ce chapitre sont présentées dans le chapitre 13 sur le DVD 1.

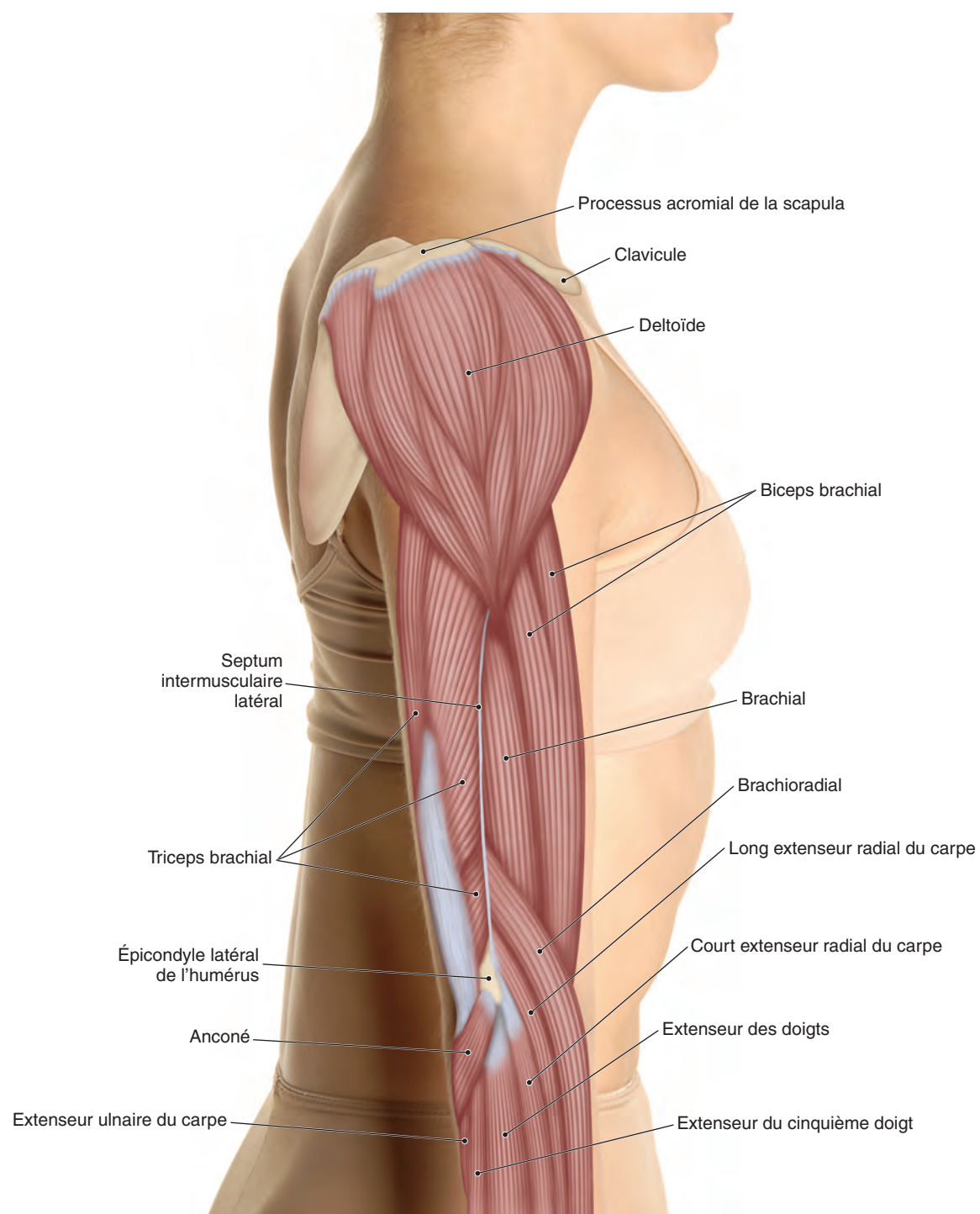


**Figure 13-1** Vues antérieures de la région du bras droit. **A.** Vue superficielle. **B.** Vue profonde avec le grand pectoral et le deltoïde sectionnés et/ou enlevés.





**Figure 13-2** Vues postérieures de la région du bras droit. **A.** Vue superficielle. **B.** Vue profonde avec le deltoïde estompé.



**Figure 13-3** Vue latérale de la région du bras droit.



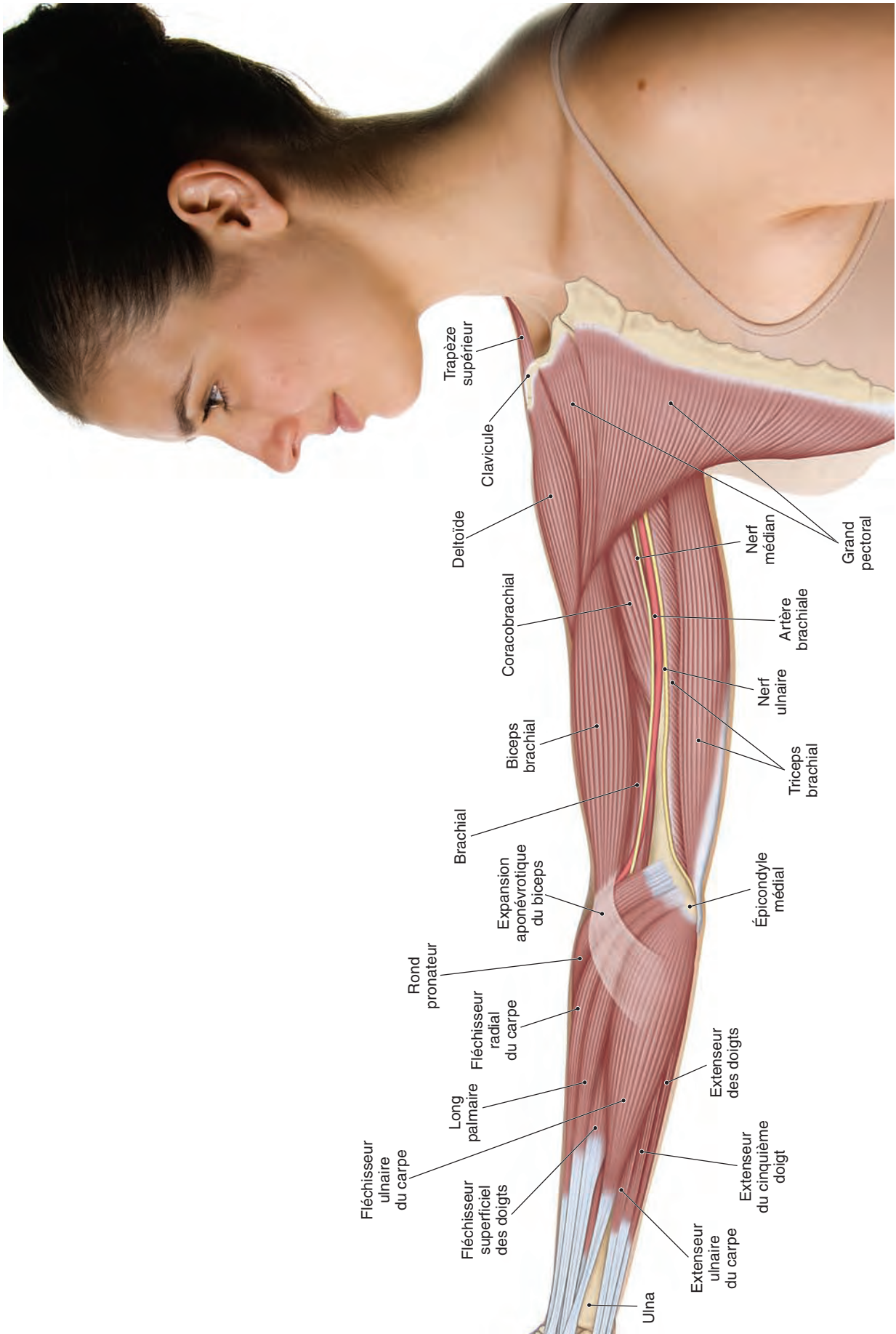


Figure 13-4 Vue médiale de la région du bras droit.

## DELTOÏDE—ASSIS

## ❑ INSERTIONS :

- o Du 1/3 latéral de la clavicule, du processus acromial et de l'épine de la scapula à la tubérosité deltoïdienne de l'humérus

## ❑ ACTIONS :

- o Le deltoïde dans son entier fait une abduction du bras dans l'articulation de l'épaule et une sonnette médiale de la scapula dans les articulations de l'épaule (glénohumérale) et la scapulothoracique.
- o Le deltoïde antérieur fait également une flexion, une rotation médiale et une flexion horizontale du bras dans l'articulation de l'épaule.
- o Le deltoïde postérieur fait également une extension, une rotation latérale et une extension horizontale du bras dans l'articulation de l'épaule.

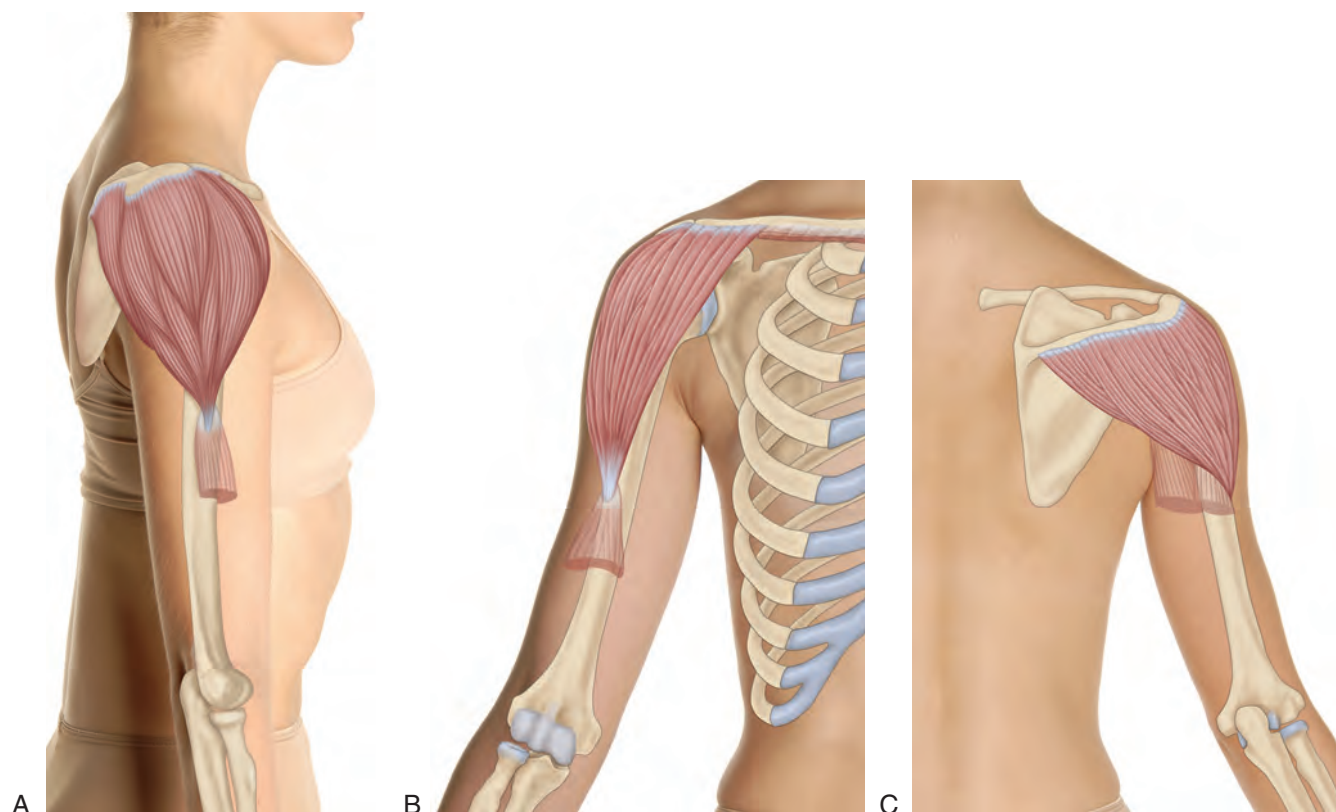
## Position de départ (figure 13-6) :

- o Patient assis
- o Thérapeute debout derrière le patient
- o Main palpatoire placée sur la partie latérale du bras, immédiatement en distal du processus acromial de la scapula
- o Deuxième main placée sur l'extrémité distale du bras, juste en proximal de l'articulation du coude

## Étapes palpatoires :

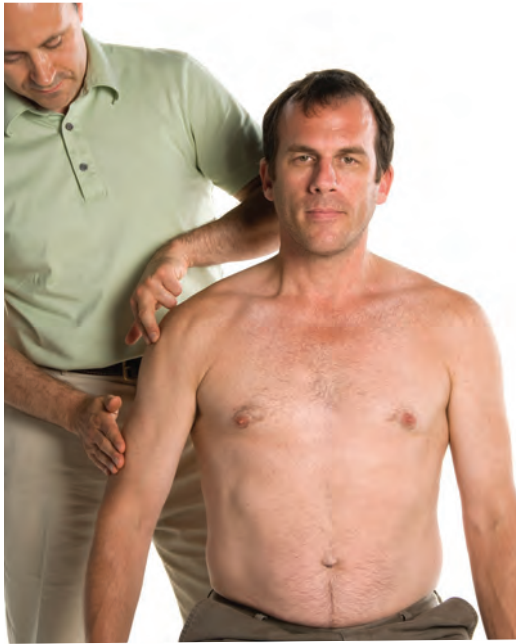1. Pour palper la totalité du deltoïde, résister à l'abduction du bras du patient dans l'articulation de l'épaule et chercher à sentir la contraction du deltoïde.
2. Continuer à palper le deltoïde vers son insertion distale avec une pression glissée palpatoire perpendiculaire à ses fibres (figure 13-7).
3. Pour isoler le deltoïde antérieur, placer la main palpatoire juste sous la partie latérale de la clavicule, résister à la flexion horizontale du bras du patient dans l'articulation de l'épaule et chercher à sentir la contraction du deltoïde antérieur; palper jusqu'à l'insertion distale avec une pression glissée palpatoire perpendiculaire à ses fibres (figure 13-8, A).
4. Pour isoler le deltoïde postérieur, placer la main palpatoire juste sous l'épine de la scapula, résister à l'extension horizontale du bras du patient dans l'articulation de l'épaule et chercher à sentir la palpation du deltoïde postérieur; palper vers l'insertion distale avec une pression glissée palpatoire perpendiculaire à ses fibres (figure 13-8, B).
5. Une fois la totalité du deltoïde repérée, demander au patient de le décontracter pour évaluer sa tension de repos.

13

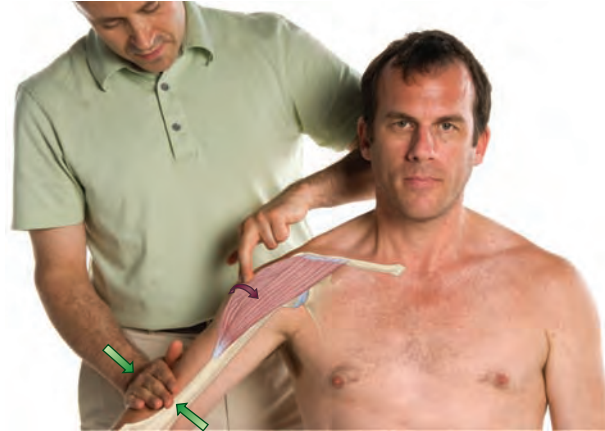

**Figure 13-5** Le deltoïde droit. **A.** Vue latérale. L'extrémité proximale du brachial a été estompée. **B.** Vue antérieure. Les extrémités proximales du grand pectoral et du brachial ont été estompées. **C.** Vue postérieure. L'extrémité proximale du triceps brachial a été estompée.

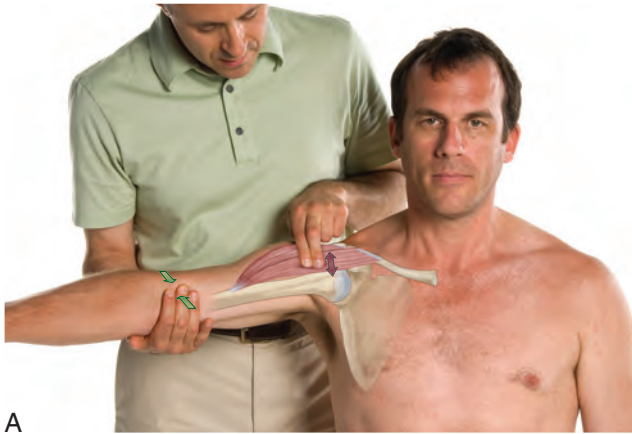## DELTOÏDE—ASSIS—Suite



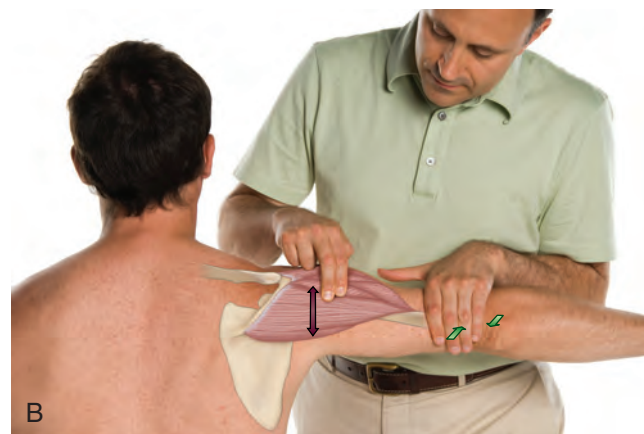**Figure 13-6** Position de départ pour la palpation du deltoïde droit en position assise.



**Figure 13-7** Gros plan sur la palpation en pression glissée palpatoire du deltoïde moyen droit pendant que le patient fait une abduction du bras contre résistance.



A



B

**Figure 13-8** Palpation du deltoïde antérieur et postérieur. **A.** Palpation du deltoïde antérieur pendant que le patient fait une flexion horizontale du bras contre résistance. **B.** Palpation du deltoïde postérieur pendant que le patient fait une extension horizontale du bras contre résistance.

#### Notes palpatoires :

1. Le deltoïde postérieur s'insère sur l'épine de la scapula, beaucoup plus en médial que la plupart des gens le pensent. L'insertion s'étend presque jusqu'à la racine de l'épine de la scapula.
2. Quand on fléchit horizontalement le bras dans l'articulation de l'épaule pour palper le deltoïde antérieur, le chef claviculaire du grand pectoral se contracte aussi. Généralement, il n'est pas difficile de distinguer la limite entre ces deux muscles, parce qu'il y a habituellement entre eux un petit sillon visible et palpable.

#### Position alternative de palpation—assise

Le deltoïde antérieur peut être palpé sur le patient en décubitus. Voir la palpation du deltoïde antérieur dans la Région n° 1, p. 163.

Le deltoïde postérieur peut être palpé sur le patient en procubitus. Voir la palpation du deltoïde postérieur dans la Région n° 1 p. 152.



#### Clé palpatoire :

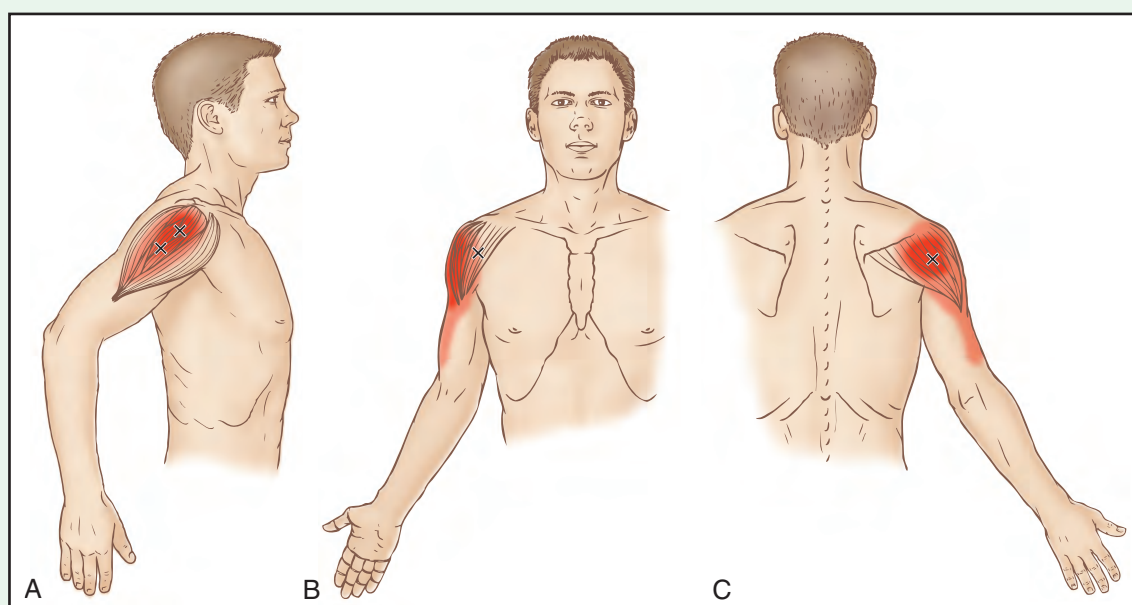
Résister à l'abduction pour la totalité du muscle.



## DELTOÏDE—ASSIS—Suite

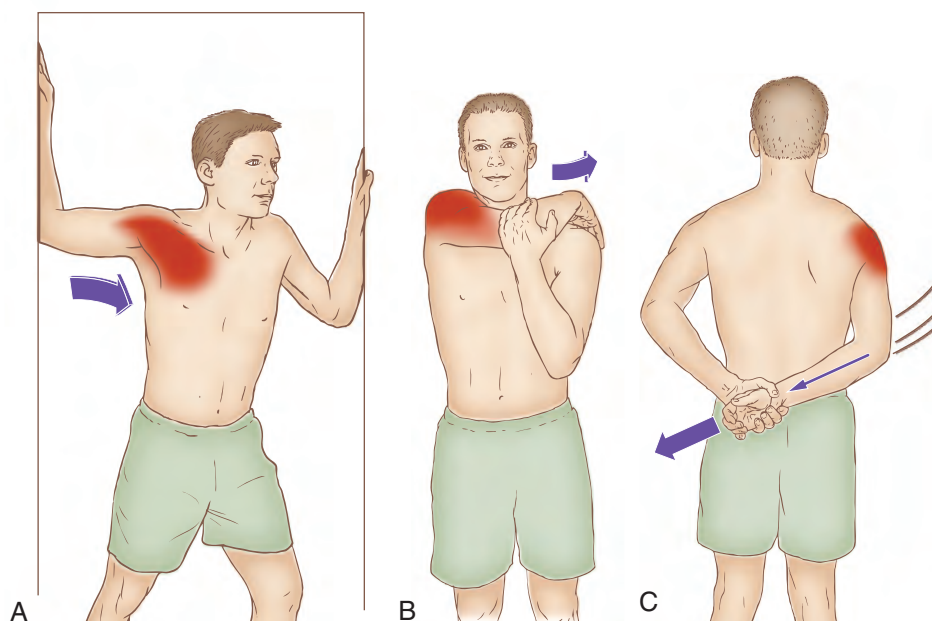
## POINTS GÂCHETTES

1. Les points gâchettes du deltoïde sont souvent provoqués ou perpétués par un surmenage aigu ou chronique (par exemple tenir longtemps le bras en l'air en abduction), par un traumatisme direct (par exemple choc dans le cadre du sport), par des injections et par des points gâchettes dans les supraépineux ou infraépineux.
2. Les points gâchettes du deltoïde sont susceptibles d'entraîner une faiblesse au cours de l'abduction du bras dans l'articulation de l'épaule.
3. Les zones de projection des points gâchettes du deltoïde doivent être distinguées de celles des muscles scalènes, supraépineux, infraépineux, petit rond, grand rond, subscapulaire, petit et grand pectoraux, coracobrachial, biceps brachial et triceps brachial.
4. Les points gâchettes du deltoïde sont souvent diagnostiqués de façon incorrecte comme une déchirure de la coiffe des rotateurs, une tendinite bicipitale, une bursite subdeltoïdienne/subacromiale, une arthrose des articulations glénohumérale ou acromioclaviculaire, ou une compression de la racine nerveuse C5.
5. Des points gâchettes associés surviennent fréquemment dans le chef claviculaire du grand pectoral, dans les muscles supraépineux, biceps brachial, grand rond, infraépineux, triceps brachial et grand dorsal.



**Figure 13-9** Points gâchettes courants du deltoïde et leurs zones de projection correspondantes. **A.** Deltoïde moyen. **B.** Deltoïde antérieur. **C.** Deltoïde postérieur.

## ÉTIREMENT DU DELTOÏDE



**Figure 13-10** Étirements du deltoïde droit. **A.** Étirement du deltoïde antérieur. **B.** Étirement du deltoïde postérieur. **C.** Étirement du deltoïde moyen. Remarque : voir aussi la figure 10-50 pour un autre étirement du deltoïde moyen.

## BICEPS BRACHIAL—ASSIS

## ❑ INSERTIONS :

- o Du tubercule supraglénodien (chef long) et du processus coracoïde (chef court) de la scapula à la tubérosité radiale et au fascia profond qui recouvre le tendon fléchisseur commun

## ❑ ACTIONS :

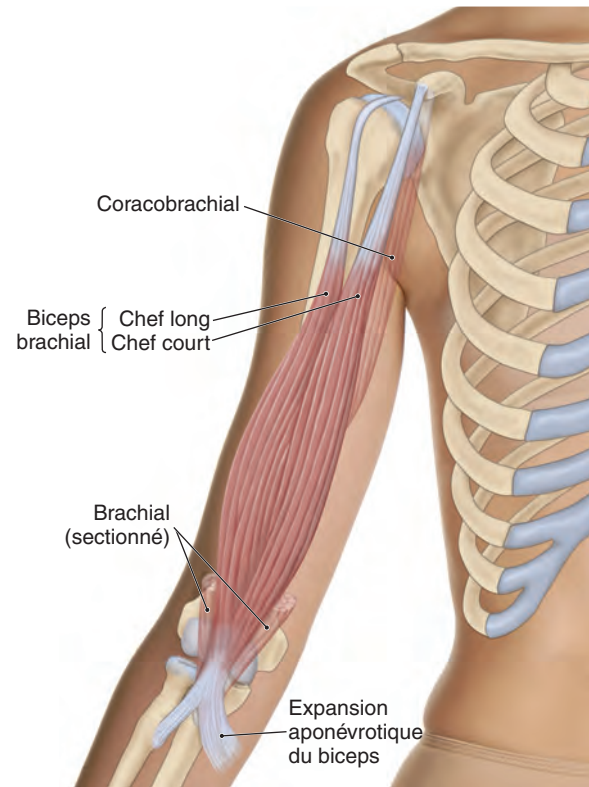
- o Flexion de l'avant-bras dans l'articulation du coude; supination de l'avant-bras dans les articulations radio-ulnaires
- o Flexion du bras dans l'articulation de l'épaule
- o Le chef long abducte le bras dans l'articulation de l'épaule, le chef court adducte le bras dans l'articulation de l'épaule.

## Position de départ (figure 13-12) :

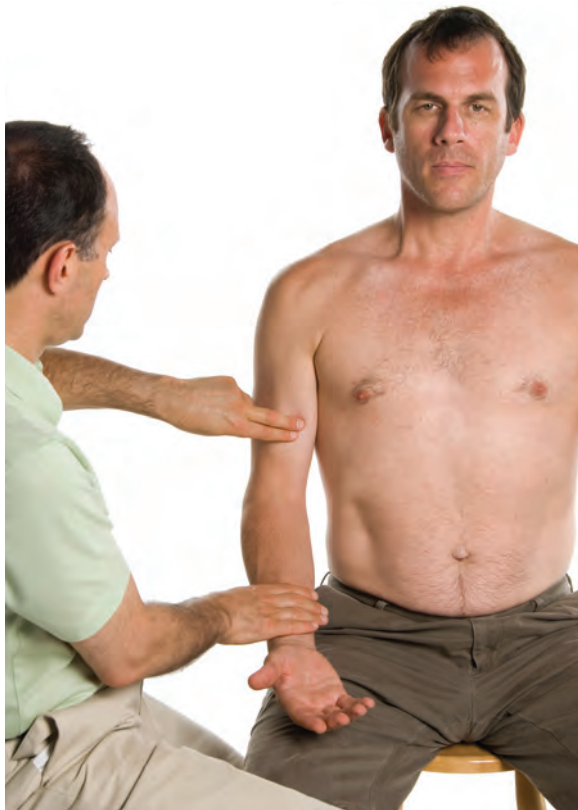- o Patient assis, bras détendu et avant-bras en supination complète reposant sur la cuisse du patient
- o Thérapeute assis à côté du patient et lui faisant face
- o Main palpatoire placée au milieu de la face antérieure du bras
- o Deuxième main placée sur la partie antérieure et distale de l'avant-bras, juste en proximal de l'articulation du poignet

## Étapes palpatoires :

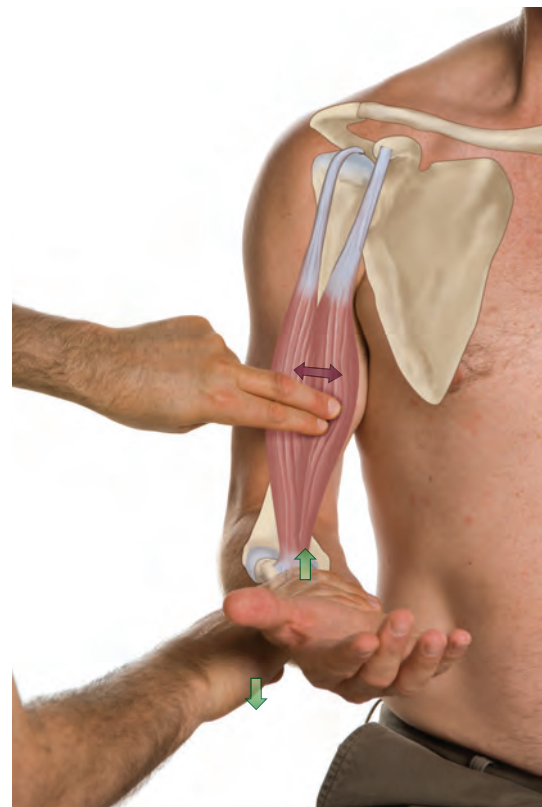1. Avec une force modérée à forte, résister à la flexion de l'avant-bras du patient dans l'articulation du coude et chercher à sentir la contraction du biceps brachial (figure 13-13).
2. Avec une pression glissée palpatoire perpendiculaire aux fibres, palper d'abord le tendon distal sur le radius; puis palper vers les insertions proximales aussi loin que possible.
3. Une fois le biceps repéré, demander au patient de le décontracter, puis le palper pour évaluer sa tension de repos.



**Figure 13-11** Vue antérieure du biceps brachial droit. Le coracobrachial et l'extrémité distale du brachial ont été estompés.



**Figure 13-12** Position de départ pour la palpation du biceps brachial en position assise.



**Figure 13-13** Palpation du biceps brachial droit pendant que le patient fléchit l'avant-bras contre résistance dans l'articulation du coude.

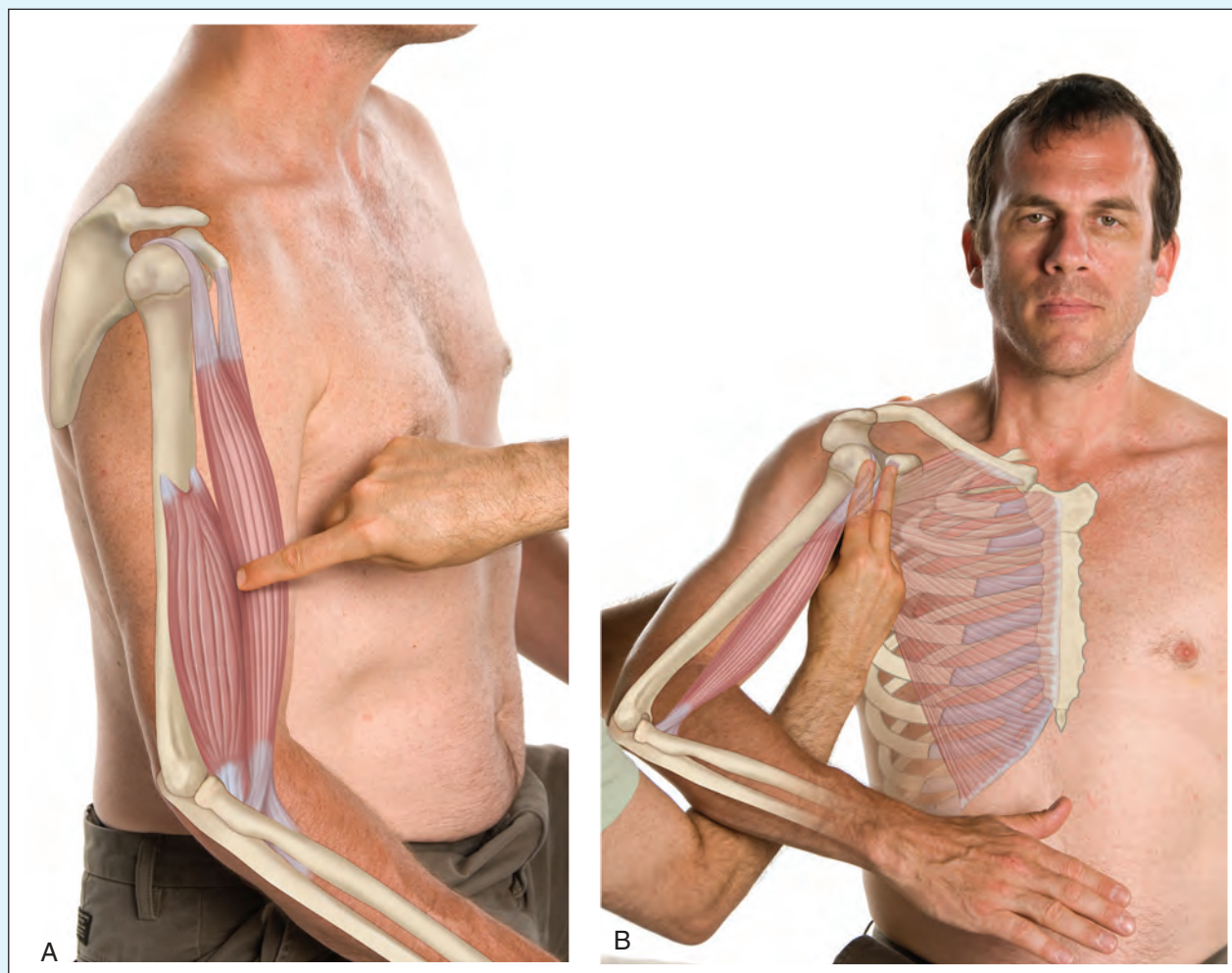BICEPS BRACHIAL—ASSIS—*Suite***Notes palpatoires :**

1. Le biceps brachial étant fléchisseur et supinateur de l'avant-bras, il vaut mieux résister à la flexion de l'avant-bras du patient quand l'avant-bras est en supination complète.
2. Il est important que le bras du patient soit complètement détendu et pende verticalement. Sinon, les fléchisseurs du bras dans l'articulation de l'épaule devront se contracter pour le maintenir en flexion, et la contraction de ces muscles rendra plus difficile de distinguer le biceps brachial des autres muscles dans la partie proximale du bras.
3. En plus de la palpation du biceps brachial contracté, il est facile de le palper en état de décontraction. Généralement, quand il est décontracté, le biceps brachial peut être doucement repoussé pour dégager les muscles sous-jacents. Les muscles du bras étant décontractés, cherchez également à sentir le sillon entre le biceps brachial et le brachial, sur le côté latéral du bras (figure 13-14, A).
4. Le biceps brachial n'est pas aussi large que la plupart des gens le pensent. Il ne couvre pas toute la face antérieure du bras. Le muscle

brachial constitue une bonne partie de la partie antérolatérale du bras. Voir figure 13-1.

5. L'expansion aponévrotique distale du biceps brachial, qui s'insère sur le tissu mou qui recouvre le tendon fléchisseur commun (près de l'épicondyle médial de l'humérus), peut souvent être palpée et distinguée des tissus mous adjacents.
6. L'insertion proximale du biceps brachial sur le processus coracoïde de la scapula peut être palpée à travers le creux axillaire en s'enfonçant profondément sous le grand pectoral et le deltoïde antérieur. Pour y parvenir, le grand pectoral et le deltoïde antérieur doivent être détendus et décontractés ; cela s'obtient en fléchissant passivement le bras, en le soutenant dans cette position (figure 13-14, B) et en enfonçant les doigts palpatoires vers le processus coracoïde. On peut également atteindre le tendon proximal du chef long du biceps brachial de cette manière (voir figure 13-14, B) ; l'insertion sur le tubercule supraglénodien de la scapula n'est généralement pas palpable.

13



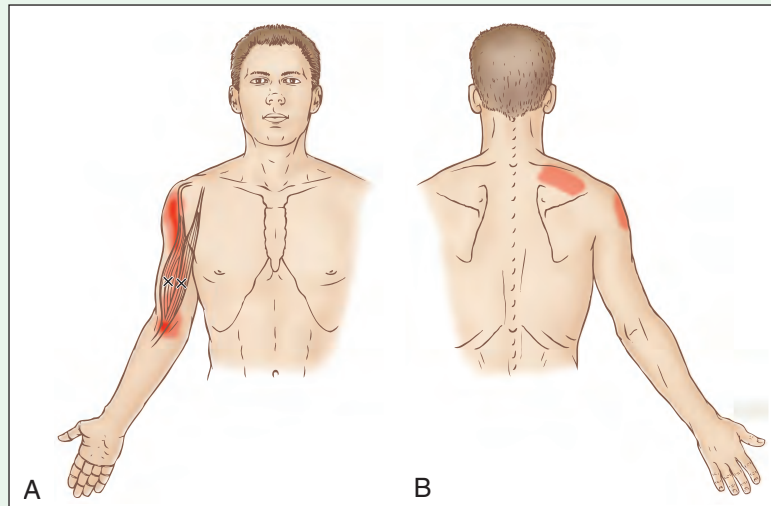
**Figure 13-14** Palpation du bord latéral et des tendons proximaux du biceps brachial droit. **A.** Palpation de la limite entre le biceps brachial et le brachial décontractés. **B.** Palpation des tendons proximaux dans le creux axillaire, en profondeur sous le grand pectoral (estompé) et le deltoïde antérieur (non montré).



BICEPS BRACHIAL—ASSIS—*Suite*

## POINTS GÂCHETTES

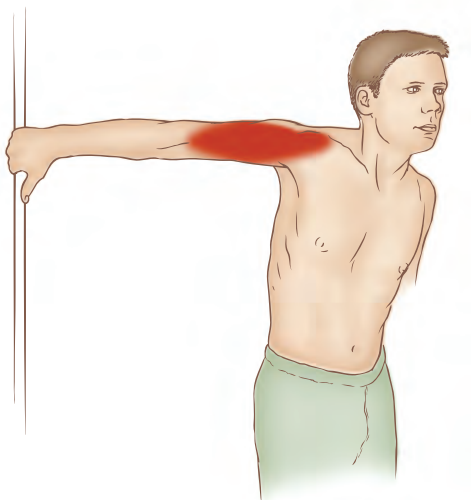
1. Les points gâchettes du biceps brachial sont souvent provoqués ou perpétués par un surmenage aigu ou chronique du muscle (par exemple soulever un objet lourd avec l'avant-bras en supination complète dans les articulations radio-ulnaires, utilisation prolongée d'un tournevis) ou par des points gâchettes dans l'infraépineux.
2. Les points gâchettes du biceps brachial peuvent entraîner une douleur superficielle et sourde, ou une limitation de l'extension du coude.
3. Les zones de projection du biceps brachial doivent être distinguées de celles des muscles deltoïde, coracobrachial, brachial, supinateur, petit et grand pectoraux, subclavier, infraépineux, subscapulaire et scalènes.
4. Les points gâchettes du biceps brachial sont souvent diagnostiqués de façon incorrecte comme une tendinite bicipitale, une bursite subdeltoïdienne/subacromiale, une arthrose de l'articulation glénohumérale, ou une compression de la racine nerveuse C5.
5. Des points gâchettes associés surviennent fréquemment dans les muscles brachial, coracobrachial, supinateur, triceps brachial, deltoïde antérieur, supraépineux et trapèze supérieur.



**Figure 13-15** A. Vue antérieure illustrant les points gâchettes courants du biceps brachial et leur zone de projection correspondante. B. Vue postérieure montrant le reste de la zone de projection.

13

## ÉTIREMENT DU BICEPS BRACHIAL



**Figure 13-16** Un étirement du biceps brachial droit. Les articulations du coude et de l'épaule sont en extension complète, l'avant-bras étant en pronation complète, le patient se tenant et se suspendant à l'encadrement d'une porte.

## Position alternative de palpation—décubitus

Le biceps brachial peut aussi être facilement palpé sur le patient en décubitus. Suivez les instructions de la position assise.

*Clé palpatoire :*

Résister à la flexion de l'avant-bras, l'avant-bras étant en supination complète.

## BRACHIAL—ASSIS

## ❑ INSERTIONS :

- o De la 1/2 de la partie antérieure de la diaphyse de l'humérus (commençant juste sous la tubérosité deltoïdienne) à la tubérosité et au processus coronoïde de l'ulna

## ❑ ACTIONS :

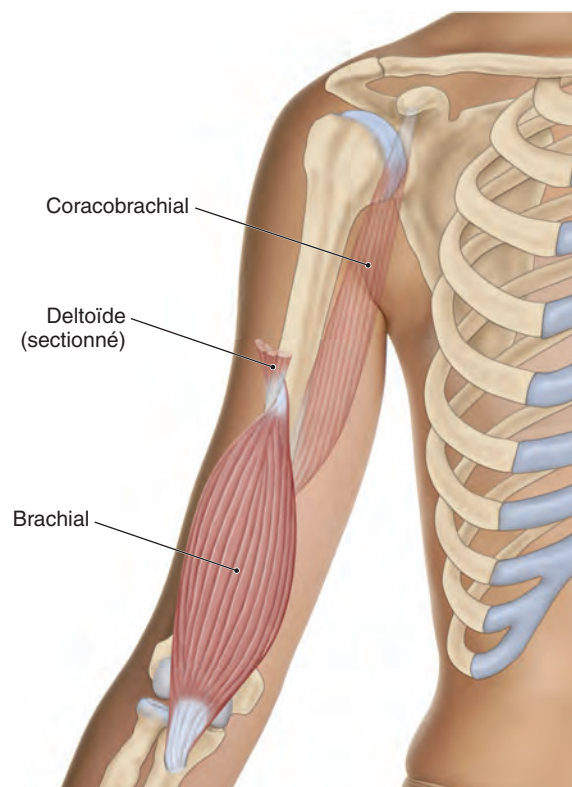
- o Flexion de l'avant-bras dans l'articulation du coude

**Position de départ (figure 13-18) :**

- o Patient assis, bras décontracté et avant-bras en pronation complète reposant sur la cuisse du patient
- o Thérapeute assis à côté du patient et lui faisant face
- o Main palpatoire placée sur la partie antérolatérale du bras (immédiatement en arrière du biceps brachial)
- o Deuxième main placée sur la partie antérieure et distale de l'avant-bras, juste en proximal de l'articulation du poignet

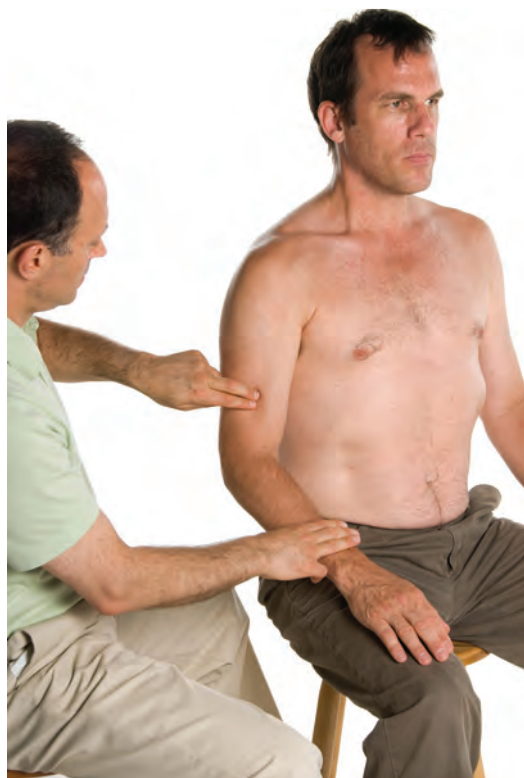**Étapes palpatoires :**

1. Avec une force faible, résister à la flexion de l'avant-bras du patient dans l'articulation du coude et chercher à sentir la contraction du brachial (figure 13-19).
2. Avec une pression glissée palpatoire perpendiculaire aux fibres, palper la partie latérale du brachial jusqu'à son insertion proximale, puis jusqu'à son insertion distale.
3. Les deux précédentes étapes peuvent aussi servir à palper la partie antérieure du brachial à travers le biceps brachial décontracté, pendant que le brachial se contracte.
4. Une fois le brachial repéré, demander au patient de le décontracter, puis le palper pour évaluer sa tension de repos.

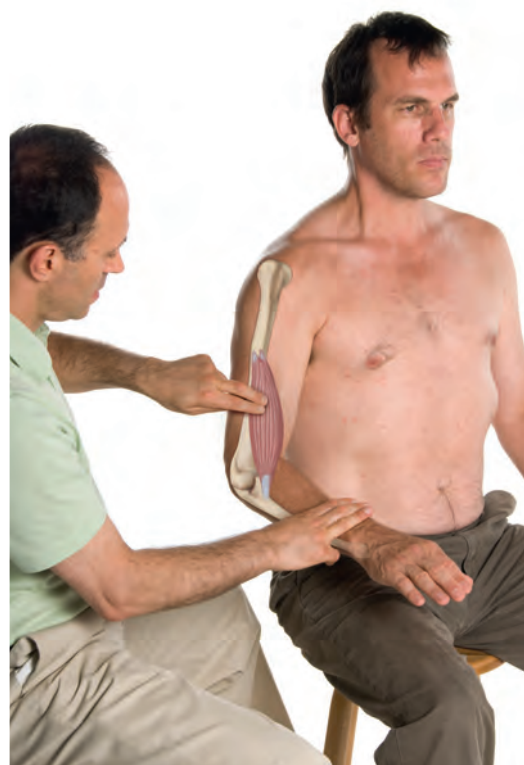

**Figure 13-17** Vue antérieure du brachial droit ; le coracobrachial et l'extrémité distale du deltoïde ont été estompés.

13



**Figure 13-18** Position de départ pour la palpation du brachial droit en position assise.

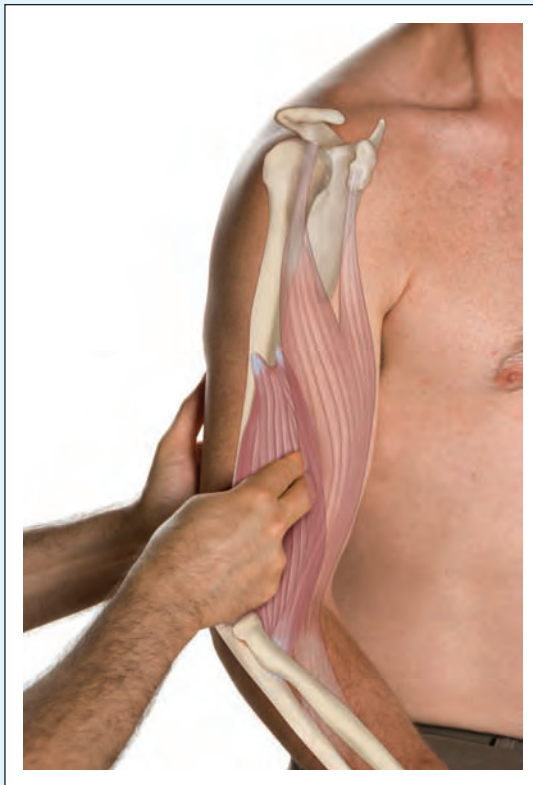


**Figure 13-19** Palpation du brachial droit pendant que l'on résiste légèrement à la flexion de l'avant-bras dans l'articulation du coude, l'avant-bras étant en pronation complète.

## BRACHIAL—ASSIS—Suite

**Notes palpatoires :**

1. Le brachial peut fléchir l'avant-bras dans l'articulation du coude, que l'avant-bras soit en pronation ou en supination. La raison pour laquelle il est important de palper le brachial (sa partie latérale ou antérieure) avec l'avant-bras en pronation est que cela décontracte le biceps brachial (le biceps brachial est un supinateur de l'avant-bras). Toutefois, la résistance à la flexion de l'avant-bras du patient doit être faible; à défaut, l'inhibition par innervation réciproque sera neutralisée et le biceps brachial sera activé pour se contracter, rendant la palpation du brachial plus difficile.
2. L'insertion proximale du brachial se situe autour de la tubérosité deltoïdienne; par conséquent, ce repère contribue au repérage du brachial.
3. Il n'est pas indispensable de palper la partie antérieure du brachial à travers le biceps brachial; il peut aussi, et c'est préférable, être palpé directement. Fléchissez passivement l'avant-bras du patient en supination complète, d'environ 45°, pour décontracter et détendre le biceps brachial. Repérez la limite entre ces deux muscles et repoussez le biceps brachial en médial pour dégager l'accès. Palpez maintenant vers l'arrière et vers la diaphyse de l'humérus pour palper directement la partie antérieure du brachial (figure 13-20).
4. **La partie médiale du brachial est partiellement superficielle et palpable dans la moitié distale de la partie médiale du bras. À ce niveau, la palpation doit être réalisée prudemment, en raison de la présence de l'artère brachiale et des nerfs médian et ulnaire (voir figure 13-4).**
5. Il est difficile de palper le brachial sur tout son trajet jusqu'à son insertion ulnaire.



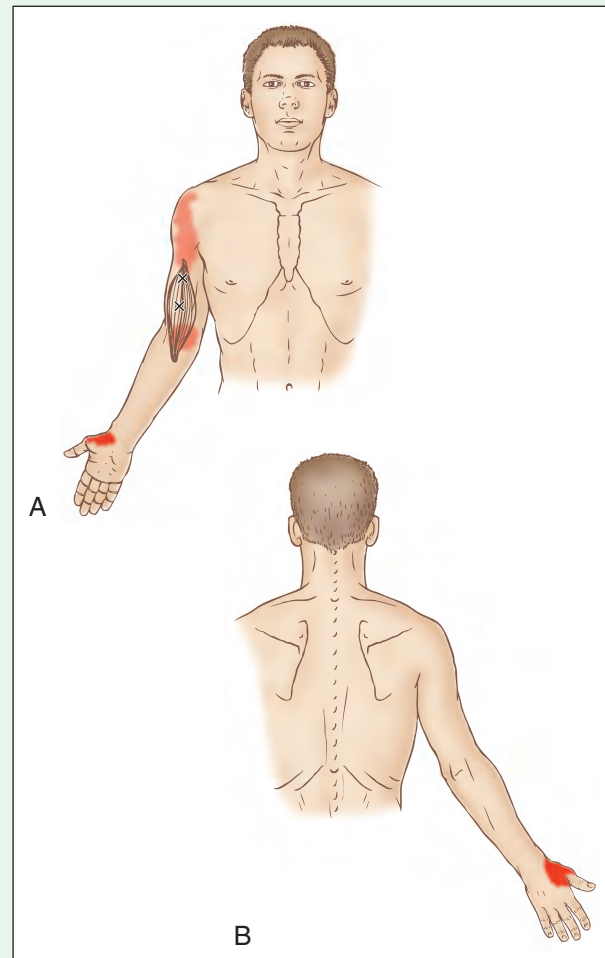
**Figure 13-20** Le biceps brachial est repoussé en médial pour dégager l'accès à la partie antérieure du brachial.

**Position alternative de palpation—décubitus**

Le brachial peut aussi être aisément palpé sur le patient en décubitus. Suivez les instructions de la position assise.

**POINTS GÂCHETTES**

1. Les points gâchettes du brachial sont souvent provoqués ou perpétués par le surmenage aigu ou chronique du muscle (par exemple soulever des charges lourdes, en particulier avec les avant-bras en pronation complète), ou par raccourcissement prolongé du muscle (par exemple dormir avec l'articulation du coude en flexion complète).
2. Les points gâchettes du brachial peuvent entraîner une douleur du pouce ou une compression du nerf radial.
3. Les zones de projection des points gâchettes du brachial doivent être distinguées de celles des muscles brachioradial, subclavier, long extenseur radial du carpe, rond pronateur, supinateur, adducteur du pouce, opposant du pouce et scalènes.
4. Les points gâchettes du brachial sont souvent diagnostiqués de façon incorrecte comme une tendinite bicipitale, une tendinite du supraépineux, une compression des racines nerveuses C5 ou C6, ou un syndrome du canal carpien.
5. Des points gâchettes associés surviennent fréquemment dans les muscles biceps brachial, brachioradial, supinateur et adducteur du pouce.

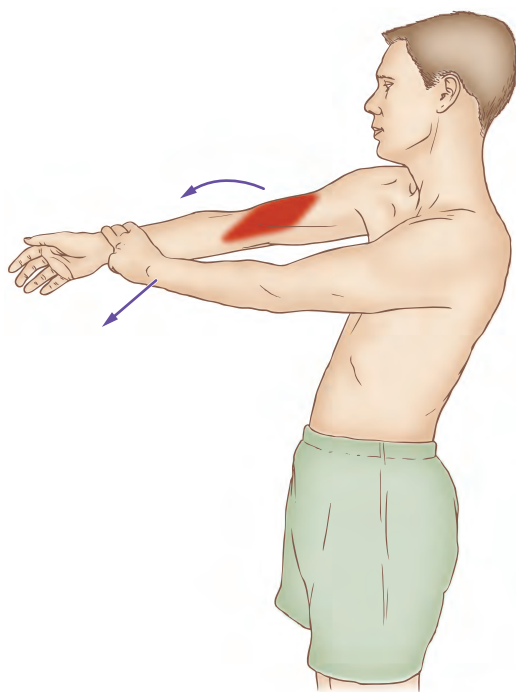


**Figure 13-21** A. Vue antérieure illustrant les points gâchettes courants du brachial et leur zone de projection correspondante. B. Vue postérieure montrant le reste de la zone de projection.



## BRACHIAL—ASSIS—Suite

## ÉTIREMENT DU BRACHIAL



**Figure 13-22** Un étirement du brachial droit. L'articulation du coude du patient est en extension complète, l'avant-bras étant en position de pronosupination intermédiaire.

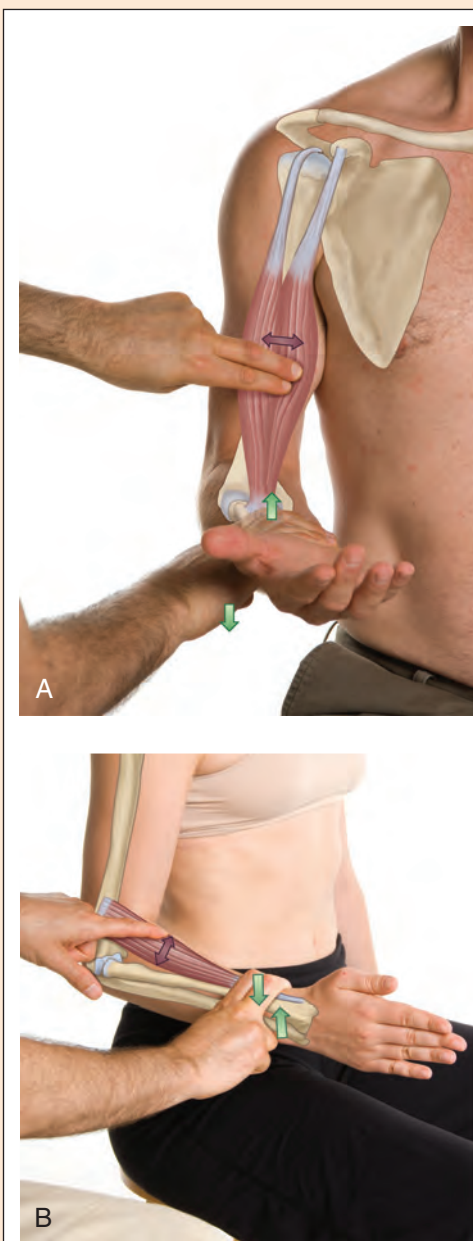
13

*Clé palpatoire :*

Résister faiblement  
à la flexion de l'avant-  
bras, l'avant-bras étant en  
pronation complète.

## EXTENSION

**Brachioradial :** Les trois principaux fléchisseurs de l'avant-bras dans l'articulation du coude – biceps brachial, brachial et brachioradial – se palpent en résistant à la flexion de l'avant-bras dans l'articulation du coude. La différence est que le biceps brachial se palpe avec l'avant-bras en supination complète, le brachial avec l'avant-bras en pronation complète, et le brachioradial avec l'avant-bras en position intermédiaire entre supination complète et pronation complète.



**Figure 13-23** Palpation des biceps brachial et brachioradial droits. **A.** Palpation du biceps brachial, l'avant-bras du patient étant en supination complète. **B.** Palpation du brachioradial avec l'avant-bras du patient en position intermédiaire de pronosupination.

## CORACOBRACHIAL—ASSIS

## ❑ INSERTIONS :

- o Du processus coracoïde de la scapula *au* 1/3 moyen de la partie médiale de la diaphyse de l'humérus

## ❑ ACTIONS :

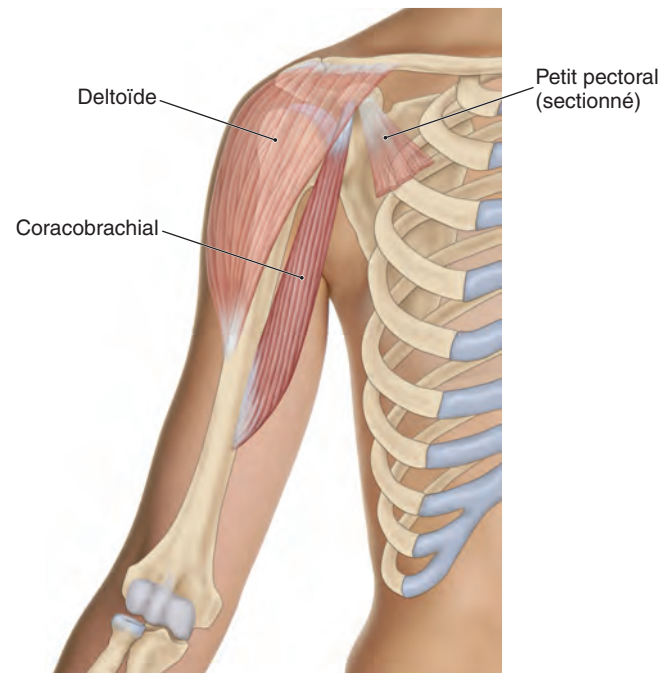
- o Flexion, adduction et flexion horizontale du bras dans l'articulation de l'épaule

**Position de départ (figure 13-25) :**

- o Patient assis, bras en abduction de 90° et rotation latérale dans l'articulation de l'épaule, avant-bras fléchi d'environ 90° dans l'articulation du coude
- o Thérapeute assis ou debout en face du patient
- o Main palpatoire placée sur la partie médiale de la moitié proximale du bras du patient
- o Deuxième main placée sur l'extrémité distale du bras du patient, juste en proximal de l'articulation du coude

**Étapes palpatoires :**

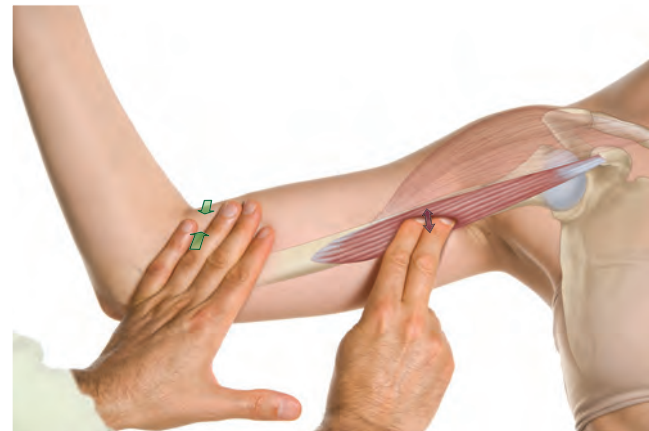1. Résister à la flexion horizontale du bras du patient dans l'articulation de l'épaule et chercher à sentir la contraction du coracobrachial (figure 13-26).
2. Avec une pression glissée palpatoire perpendiculaire aux fibres, palper d'une insertion à l'autre.
3. Une fois le coracobrachial repéré, demander au patient de le décontracter et évaluer sa tension de repos.



**Figure 13-24** Vue antérieure du coracobrachial droit. Le deltoïde et l'extrémité proximale du petit pectoral ont été estompés.



**Figure 13-25** Position de départ pour le coracobrachial droit en position assise.



**Figure 13-26** Palpation du coracobrachial droit, pendant que la patiente fait une flexion horizontale du bras dans l'articulation de l'épaule contre résistance. Remarque : le deltoïde a été estompé.

**Notes palpatoires :**

1. Pour distinguer aisément le coracobrachial du chef court du biceps brachial, il est important que l'avant-bras soit fléchi d'au moins 90° afin que le biceps demeure décontracté.
2. Si vous ne savez pas si vous vous trouvez sur le coracobrachial ou sur le chef court du biceps brachial, résistez à la flexion de l'avant-bras du patient dans l'articulation du coude. Cela provoquera la

contraction du chef court du biceps, mais pas celle du coracobrachial. À l'endroit où ces deux muscles se chevauchent, le coracobrachial est en profondeur (postérieur) sous le chef court du biceps brachial.

3. La palpation du coracobrachial doit être réalisée avec prudence, en raison de la présence de l'artère brachiale et des nerfs médian, ulnaire et musculocutané (voir figure 13-4).

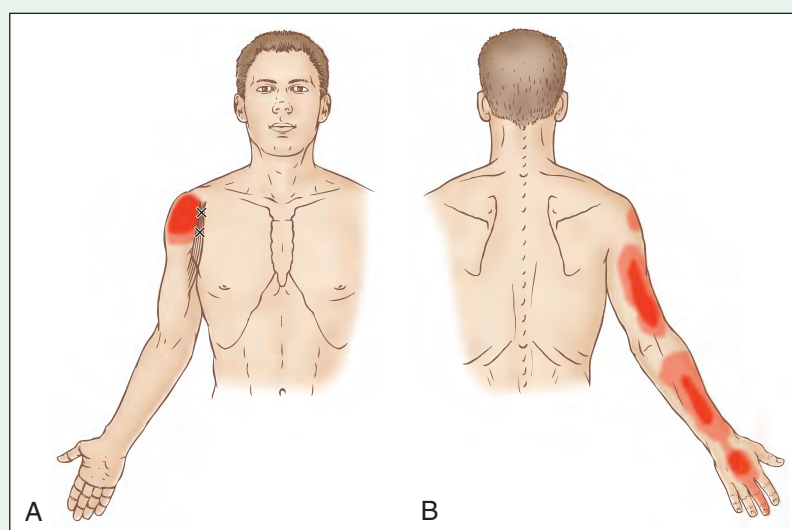
**Position alternative de palpation—assise**

Le coracobrachial peut être palpé sur le patient en décubitus. Suivez les instructions de la position assise.

## CORACOBRACHIAL—ASSIS—Suite

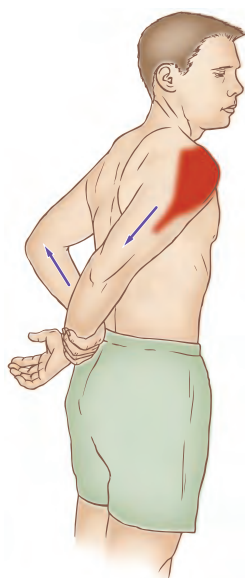
## POINTS GÂCHETTES

1. Les points gâchettes du coracobrachial sont souvent provoqués ou perpétués par un surmenage du muscle (par exemple soulever des objets lourds devant le corps) ou par des points gâchettes dans les muscles synergiques.
2. Les points gâchettes du coracobrachial sont susceptibles d'engendrer une douleur vive, une limitation d'amplitude de l'épaule (abduction et extension) et une compression du nerf musculocutané.
3. Les zones de projection des points gâchettes du coracobrachial doivent être distinguées de celles des muscles biceps brachial, triceps brachial, scalènes, supraépineux, infraépineux, deltoïde antérieur, petit et grand pectoraux, long extenseur radial du carpe, extenseur des doigts, extenseur de l'index et deuxième interosseux dorsal de la main.
4. Les points gâchettes du coracobrachial sont souvent diagnostiqués de façon incorrecte comme un syndrome du canal carpien, une bursite subdeltoidienne/subacromiale, une arthrose de l'articulation acromioclaviculaire, une tendinite du supraépineux ou une compression des racines nerveuses C5, C6 ou C7.
5. Des points gâchettes associés surviennent fréquemment dans les muscles deltoïde antérieur, biceps brachial, grand pectoral et dans le chef long du triceps brachial.



**Figure 13-27** A. Vue antérieure illustrant les points gâchettes courants du coracobrachial et leur zone de projection correspondante. B. Vue postérieure montrant le reste de la zone de projection.

## ÉTIREMENT DU CORACOBRACHIAL



**Figure 13-28** Un étirement du coracobrachial droit. Le bras du patient est en extension et adduction en arrière du corps.

*Clé palpatoire :*

Résister à la flexion horizontale du bras, l'articulation du coude étant fléchie.

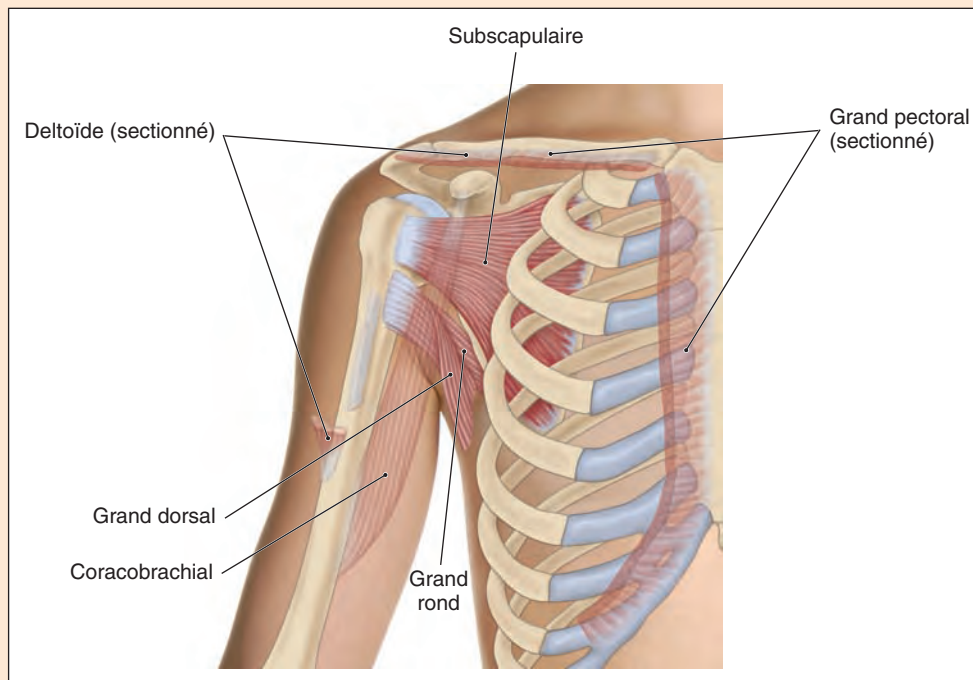


CORACOBRACHIAL—ASSIS—*Suite*

## EXTENSION

**Insertions humérales des muscles subscapulaire, grand dorsal et grand rond :** Si l'insertion humérale du coracobrachial a été repérée, les insertions humérales des grand dorsal, grand rond et subscapulaire sont toutes proches. Le grand dorsal et le grand rond se trouvent sur la lèvre médiale du sillon intertuberculaire, juste en proximal de l'insertion humérale du coracobrachial. Juste en proximal de l'insertion de ces deux muscles, dans le sillon intertuberculaire, se trouve l'insertion humérale du subscapulaire sur le tubercule mineur

de l'humérus. Pour repérer l'ensemble des insertions de ces trois muscles, palpez plus en proximal dans le creux axillaire, contre l'humérus, tout en résistant à l'extension et à l'adduction du bras, pour le grand dorsal et le grand rond ; palpez ensuite plus en proximal, jusqu'au tubercule mineur, en résistant à la rotation médiale du bras pour le subscapulaire. Voir p. 353 pour la palpation du grand dorsal, p. 158 pour la palpation du grand rond, et p. 165 pour la palpation du subscapulaire.



**Figure 13-29** Les insertions humérales des muscles grand dorsal, grand rond et subscapulaire droits sont exposées. Le coracobrachial et les extrémités sectionnées du grand pectoral et du deltoïde sont estompés.

## TRICEPS BRACHIAL—ASSIS

## ❑ INSERTIONS :

- o Du tubercule infraglénoïdien de la scapula (chef long) et de la partie postérieure de la diaphyse de l'humérus (chefs latéral et médial) au processus olécrânien de l'ulna

## ❑ ACTIONS :

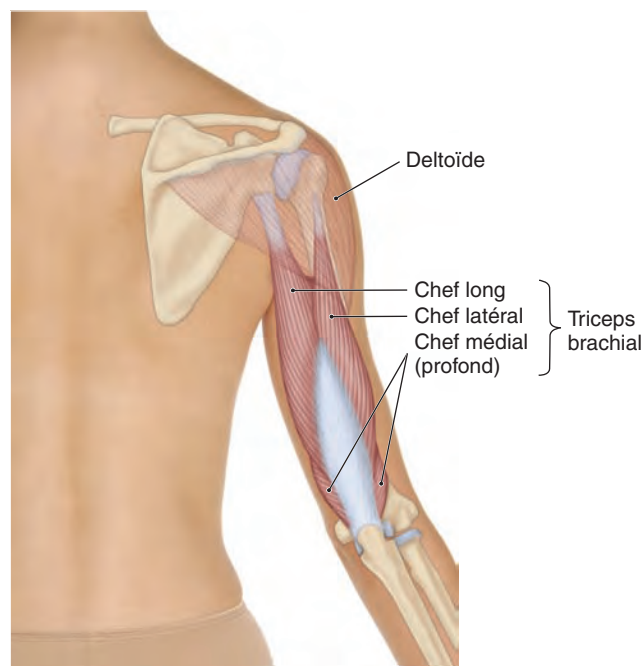
- o La totalité du muscle fait l'extension de l'avant-bras dans l'articulation du coude
- o Le chef long fait une adduction et une extension du bras dans l'articulation de l'épaule

**Position de départ (figure 13-31) :**

- o Patient assis, bras détendu pendant verticalement, avant-bras reposant sur la cuisse du patient ou celle du thérapeute
- o Thérapeute assis en face ou à côté du patient
- o Main palpatoire placée sur la face postérieure du bras

**Étapes palpatoires :**

1. Demander au patient d'étendre l'avant-bras dans l'articulation du coude, en le poussant contre la cuisse, et chercher à sentir la contraction du triceps brachial (figure 13-32).
2. Palper d'une insertion à l'autre avec une pression glissée palpatoire perpendiculaire aux fibres.
3. Une fois le triceps brachial repéré, demander au patient de le décontracter, puis le palper pour évaluer sa tension de repos.

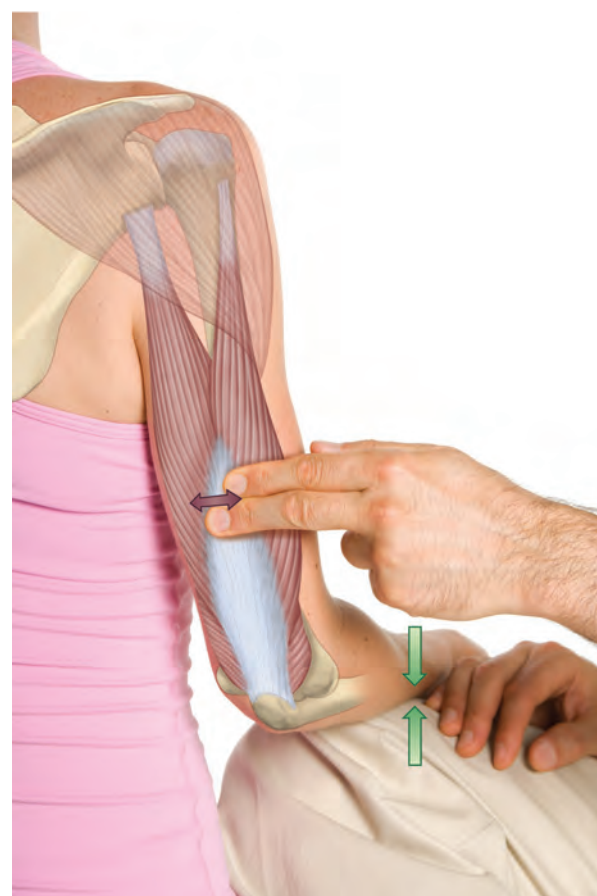

**Figure 13-30** Vue postérieure du triceps brachial droit. Le deltoïde a été estompé.

13



**Figure 13-31** Position de départ pour la palpation du triceps brachial droit en position assise.

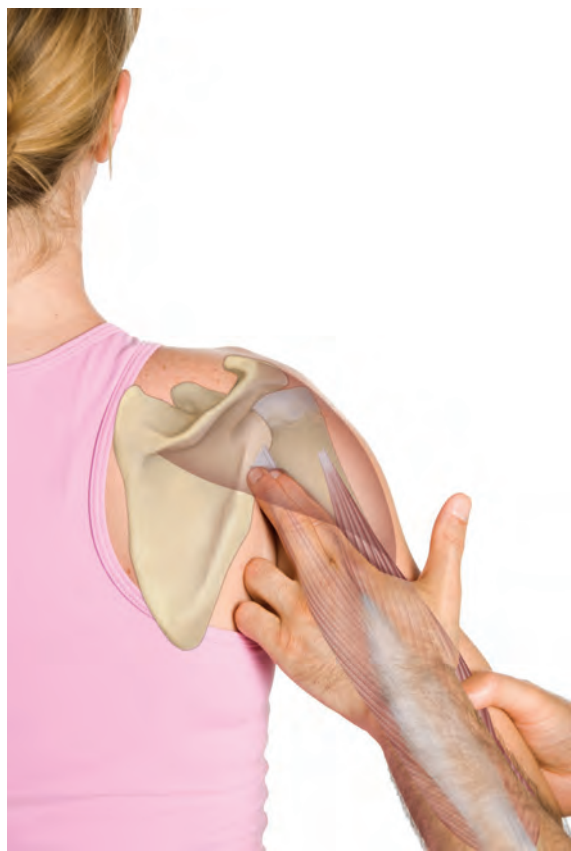

**Figure 13-32** Palpation du corps du triceps brachial droit pendant que la patiente fait une extension de l'avant-bras contre résistance.

## TRICEPS BRACHIAL—ASSIS—Suite

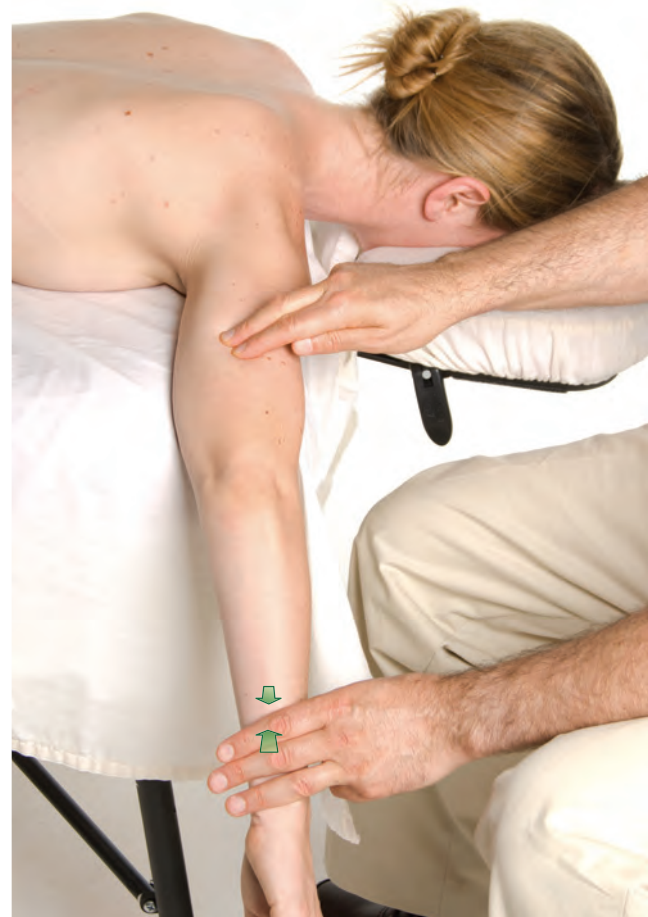**Notes palpatoires :**

1. L'insertion proximale du triceps brachial sur la scapula peut être difficile à palper et à distinguer, parce qu'elle est située profondément sous le deltoïde postérieur et le petit rond (figure 13-33). Pour la palper, suivez le triceps brachial en proximal, centimètre par centimètre, pendant que le patient le contracte et le décontracte alternativement (en faisant une extension de l'avant-bras dans l'articulation du coude contre la cuisse, puis en le décontractant). Il est important que la musculature de l'épaule demeure décontractée. Généralement, un meilleur accès au triceps brachial est permis si le deltoïde postérieur et le petit rond sont détendus par le maintien de l'épaule du patient dans quelques degrés d'extension et de rotation latérale passives.
2. Les limites latérale et médiale du triceps brachial peuvent être distinguées du brachial en demandant au patient de réaliser alternativement une extension de l'avant-bras contre résistance (en poussant l'avant-bras contre la cuisse) et une flexion de l'avant-bras contre résistance (vous fournissez la résistance à la flexion de l'avant-bras avec votre deuxième main). La contraction du triceps brachial sera perçue avec l'extension de l'avant-bras ; la contraction du brachial sera perçue avec la flexion de l'avant-bras.



**Figure 13-33** Palpation de l'insertion proximale du triceps brachial en profondeur sous le deltoïde postérieur (et le petit rond, non montré).

## Position alternative de palpation—procubitus



**Figure 13-34** Le triceps brachial peut facilement être palpé sur le patient en procubitus. Positionnez le patient en procubitus, bras en abduction de 90° dans l'articulation de l'épaule et reposant sur la table, avant-bras fléchi à 90° et pendant en dehors de la table. Dans cette position, demandez au patient de faire une extension contre pesanteur de l'avant-bras dans l'articulation du coude et cherchez à sentir la contraction du triceps brachial (vous pouvez ajouter une résistance sur l'avant-bras avec votre main de support).

13

*Clé palpatoire :*

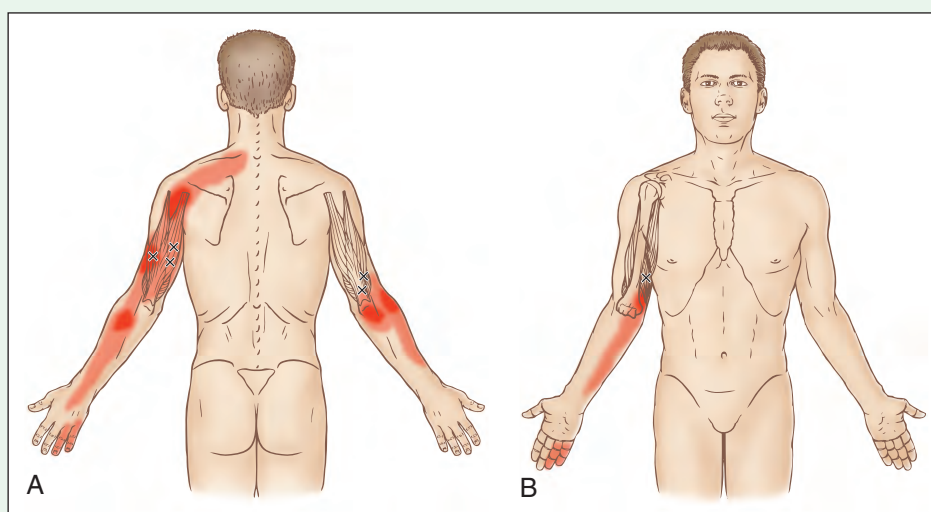
Le patient pousse  
son avant-bras contre  
la cuisse.



## TRICEPS BRACHIAL—ASSIS—Suite

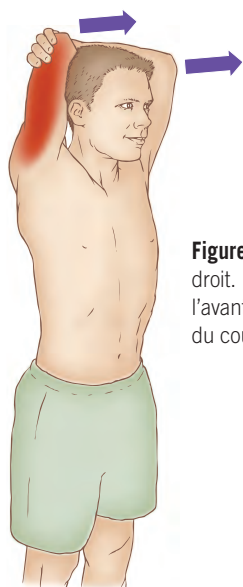
## POINTS GÂCHETTES

1. Les points gâchettes du triceps brachial sont souvent provoqués ou perpétués par un surmenage aigu ou chronique du muscle (par exemple utiliser le revers au tennis, faire des pompes, changer les vitesses manuellement en conduisant, se servir de béquilles).
2. Les points gâchettes du triceps sont susceptibles d'engendrer une douleur vague et diffuse dans leur zone de projection ainsi qu'une compression du nerf radial (responsable de paresthésies de la partie distale postérieure de l'avant-bras et de la face postérieure de la main).
3. Les zones de projection du triceps brachial doivent être distinguées de celles des muscles anconé, long extenseur radial du carpe, brachioradial, extenseur des doigts, supinateur, scalènes, petit pectoral, supraépineux, infraépineux, petit rond, grand rond, subscapulaire, deltoïde, coracobrachial, grand dorsal, fléchisseur superficiel des doigts, fléchisseur profond des doigts, abducteur du cinquième doigt et premier interosseux dorsal de la main.
4. Les points gâchettes du triceps brachial sont souvent diagnostiqués de façon incorrecte comme une épicondylite/épicondylose latérale ou médiale, une bursite olécrânienne, un syndrome de la traversée thoracobrachiale, un syndrome du tunnel cubital, une compression de la racine nerveuse C7 ou une arthrose de l'articulation du coude.
5. Des points gâchettes associés surviennent fréquemment dans les muscles biceps brachial, brachial, brachioradial, anconé, supinateur, long extenseur radial du carpe, grand dorsal, grand rond, petit rond et dentelé postérosupérieur.



**Figure 13-35** Points gâchettes courants du triceps brachial et leurs zones de projection correspondantes. **A.** Vue postérieure montrant, à gauche, des points gâchettes sur le chef long et le chef latéral et, à droite, un point gâchette sur le chef médial et un point gâchette d'insertion. **B.** Vue antérieure d'un autre point gâchette du chef médial.

## ÉTIREMENT DU TRICEPS BRACHIAL



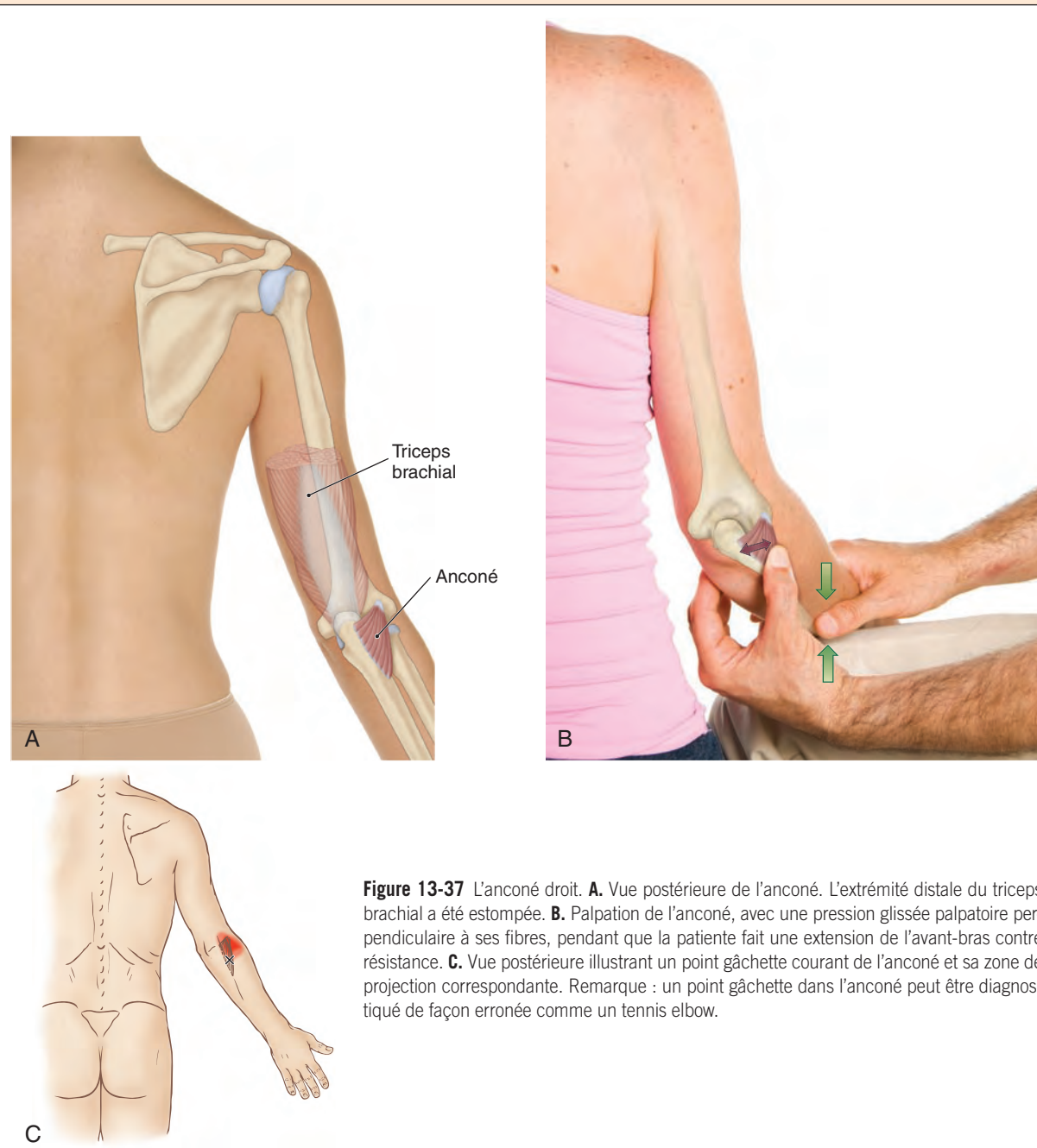**Figure 13-36** Un étirement du triceps brachial droit. Le patient tire son bras derrière la tête avec l'avant-bras en flexion complète dans l'articulation du coude.

## TRICEPS BRACHIAL—ASSIS—Suite

## EXTENSION

**Anconé :** L'anconé est superficiel et aisément palpable à la face postérieure de la partie proximale de l'avant-bras. Il s'insère de l'épicondyle latéral de l'humérus à la partie proximale et postérieure de l'ulna (figure 13-37, B) et étend l'avant-bras dans l'articulation du coude. Pour palper l'anconé, commencez par placer votre doigt palpatoire directement

entre le processus olécrânien de l'ulna et l'épicondyle latéral de l'humérus. Puis palpez l'anconé vers son insertion distale avec une pression glissée palpatoire perpendiculaire à ses fibres pendant que le patient fait une extension de l'avant-bras contre résistance, dans l'articulation du coude (figure 13-37, B).



**Figure 13-37** L'anconé droit. **A.** Vue postérieure de l'anconé. L'extrémité distale du triceps brachial a été estompée. **B.** Palpation de l'anconé, avec une pression glissée palpatoire perpendiculaire à ses fibres, pendant que la patiente fait une extension de l'avant-bras contre résistance. **C.** Vue postérieure illustrant un point gâchette courant de l'anconé et sa zone de projection correspondante. Remarque : un point gâchette dans l'anconé peut être diagnostiqué de façon erronée comme un tennis elbow.

## Récapitulatif essentiel et approfondi : muscles du bras

### Patient assis :

1. **Deltoïde** : Le patient est assis ; vous vous tenez derrière le patient. Pour palper la totalité du deltoïde, palpez en proximal sur la face latérale du bras, immédiatement en distal du processus acromial de la scapula, et cherchez à sentir la contraction du deltoïde pendant que le patient fait une abduction du bras dans l'articulation de l'épaule (on peut ajouter une résistance si nécessaire). Palpez le deltoïde en direction de son insertion distale avec une pression glissée palpatoire perpendiculaire à ses fibres pendant que le patient contracte et décontracte alternativement le muscle. Pour isoler le deltoïde antérieur, résistez à la flexion horizontale du bras du patient dans l'articulation de l'épaule et cherchez à sentir sa contraction. Faites une glissée palpatoire perpendiculaire aux fibres d'une insertion à l'autre. Pour isoler le deltoïde postérieur, résistez à l'extension horizontale du bras du patient dans l'articulation de l'épaule et cherchez à sentir sa contraction. Faites une pression glissée palpatoire perpendiculaire à ses fibres d'une insertion à l'autre.
2. **Biceps brachial** : Le patient est assis ; vous êtes assis à côté ou en face du patient. Palpez le milieu de la face antérieure du bras et cherchez à sentir la contraction en résistant à la flexion de l'avant-bras du patient dans l'articulation du coude, son avant-bras en supination complète. (Remarque : assurez-vous que la deuxième main, qui fournit la résistance, est placée sur la partie distale de l'avant-bras et non sur la main du patient.) Une fois la contraction perçue, continuez en palpant le tendon distal et poursuivez la palpation en proximal aussi loin que possible, avec une pression glissée palpatoire perpendiculaire aux fibres, pendant que le patient contracte et décontracte alternativement le muscle. Les tendons proximaux peuvent être palpés dans le creux axillaire, en profondeur sous le grand pectoral et le deltoïde antérieur. Le tendon du chef court peut être palpé sur tout son trajet jusqu'au processus coracoïde ; généralement, l'insertion du chef long sur le tubercule supraépineux ne peut pas être palpée. (Remarque : pour distinguer le chef court du biceps du coracobrachial, le chef court du biceps se contracte avec la flexion de l'articulation du coude, pas le coracobrachial.) Pour distinguer la limite latérale du biceps brachial du brachial, demandez au patient de fléchir l'avant-bras alternativement en supination et en pronation. La contraction du biceps brachial est plus facilement perçue quand l'avant-bras est en supination complète que lorsqu'il est en pronation complète.
3. **Brachial** : Le patient est assis ; vous êtes assis à côté ou en face du patient. Cherchez à sentir la contraction du brachial dans la partie antérolatérale du bras pendant que le patient fléchit l'avant-bras dans l'articulation du coude, son avant-bras en pronation complète. Si vous ajoutez une résistance, n'exercez qu'une force légère à la flexion de l'avant-bras du patient. Une fois la contraction

perçue, continuez à palper le brachial dans la partie antérolatérale du bras, à la fois en proximal vers la tubérosité deltoïdienne et en distal aussi loin que possible. Palpez ensuite le brachial en profondeur sous le biceps brachial, pendant que le patient fléchit l'avant-bras en pronation complète, contre légère résistance. Pour distinguer la limite entre le brachial et le biceps brachial dans la partie antérolatérale du bras, demandez au patient de fléchir l'avant-bras alternativement en pronation et en supination. La contraction du brachial sera plus facile à sentir avec l'avant-bras en pronation complète ; la contraction du biceps brachial sera plus facile à sentir avec l'avant-bras en supination complète. Pour distinguer la limite entre le brachial et le triceps brachial, demandez au patient de faire alternativement une flexion et une extension de l'avant-bras contre une résistance de modérée à forte ; la contraction du brachial sera perçue avec la flexion de l'avant-bras ; la contraction du triceps brachial sera perçue avec l'extension de l'avant-bras.

4. **Coracobrachial** : Le patient est assis avec le bras en abduction de 90° et en rotation latérale dans l'articulation de l'épaule, l'avant-bras fléchi dans l'articulation du coude d'environ 90° ; vous êtes assis ou debout en face du patient. Placez votre main palpatoire sur la partie médiale de la moitié proximale du bras du patient et cherchez à sentir la contraction du coracobrachial, tout en résistant à la flexion horizontale du bras du patient dans l'articulation de l'épaule. Une fois la contraction perçue, faites une pression glissée palpatoire perpendiculaire aux fibres, d'une insertion à l'autre. Remarque : pour distinguer le coracobrachial du chef court du biceps brachial, servez-vous de la flexion de l'avant-bras dans l'articulation du coude ; le chef court du biceps brachial se contractera avec la flexion de l'articulation du coude, pas le coracobrachial.
5. **Triceps brachial** : Le patient est assis, bras relâché et pendant verticalement, l'avant-bras reposant sur la cuisse du patient ou celle du thérapeute ; vous êtes assis face au patient. Placez votre main palpatoire sur la face postérieure du bras et cherchez à sentir la contraction du triceps brachial pendant que le patient étend l'avant-bras contre la résistance de la cuisse. Une fois la contraction perçue, palpez l'insertion sur le processus olécrânien, puis aussi loin que possible en proximal pendant que le patient contracte et décontracte alternativement le muscle, avec une pression glissée palpatoire perpendiculaire aux fibres. Suivre le chef long jusqu'à son insertion scapulaire, en profondeur sous le deltoïde et le petit rond, est difficile mais possible si le deltoïde est suffisamment décontracté. Pour distinguer la limite entre le triceps brachial et le brachial, demandez au patient de faire alternativement une flexion et une extension de l'avant-bras contre une résistance de modérée à forte ; la contraction du triceps brachial sera perçue avec l'extension de l'avant-bras ; la contraction du brachial avec la flexion de l'avant-bras.



## Chapitre 14

# Région n°5—Palpation des muscles de l'avant-bras

### Présentation

Ce chapitre est une revue palpatoire des muscles de l'avant-bras. Cette revue commence avec les muscles de la partie antérieure de l'avant-bras, de la surface à la profondeur, puis décrit la palpation du groupe radial et finit avec la palpation de la partie postérieure de l'avant-bras, de la surface à la profondeur. La palpation de chacun des muscles est montrée en position assise, mais des positions alternatives de palpation sont également décrites. Les muscles ou groupes musculaires les plus importants de la région sont présentés séparément et vous trouverez également une extension sur le carré pronateur. Des informations sur les points gâchettes et les étirements sont proposées pour chacun des muscles traités dans ce chapitre. Le chapitre se termine par un *récapitulatif essentiel et approfondi* qui décrit la présentation séquentielle de tous les muscles du chapitre.

### Plan du chapitre

Brachioradial, 286	Extenseur des doigts et extenseur du cinquième doigt, 305
Rond pronateur, 289	Extenseur ulnaire du carpe, 308
Groupe fléchisseur du poignet, 292	Supinateur, 310
Fléchisseurs superficiel et profond des doigts, 296	Groupe des quatre muscles distaux profonds, 313
Long fléchisseur du pouce, 299	Récapitulatif essentiel et approfondi : muscles de l'avant-bras, 316
Extension au carré pronateur, 301	
Groupe radial, 302	

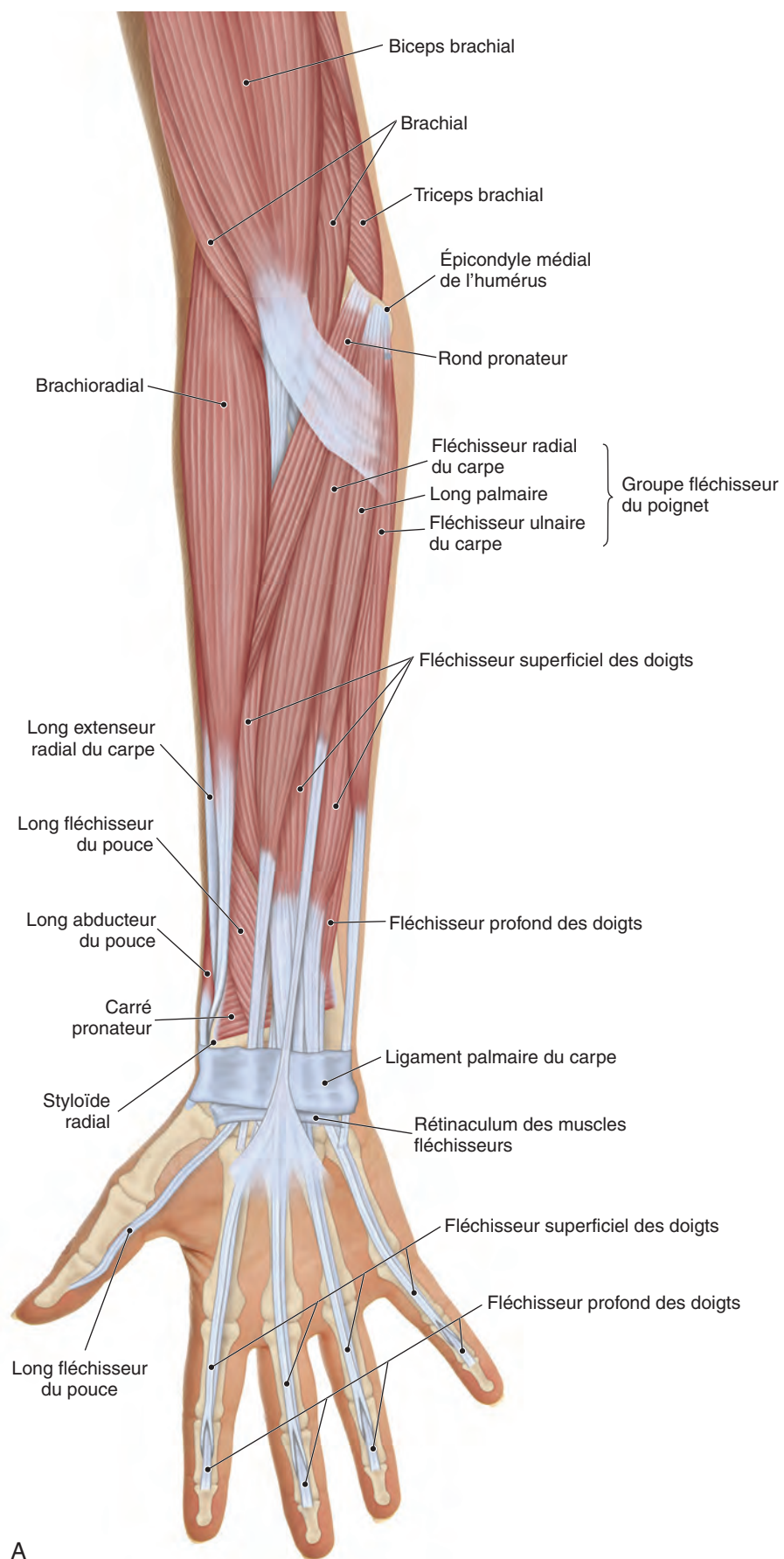
### Objectifs du chapitre

Après avoir terminé ce chapitre, l'étudiant doit être capable, pour chaque muscle traité dans ce chapitre, de réaliser les éléments suivants.

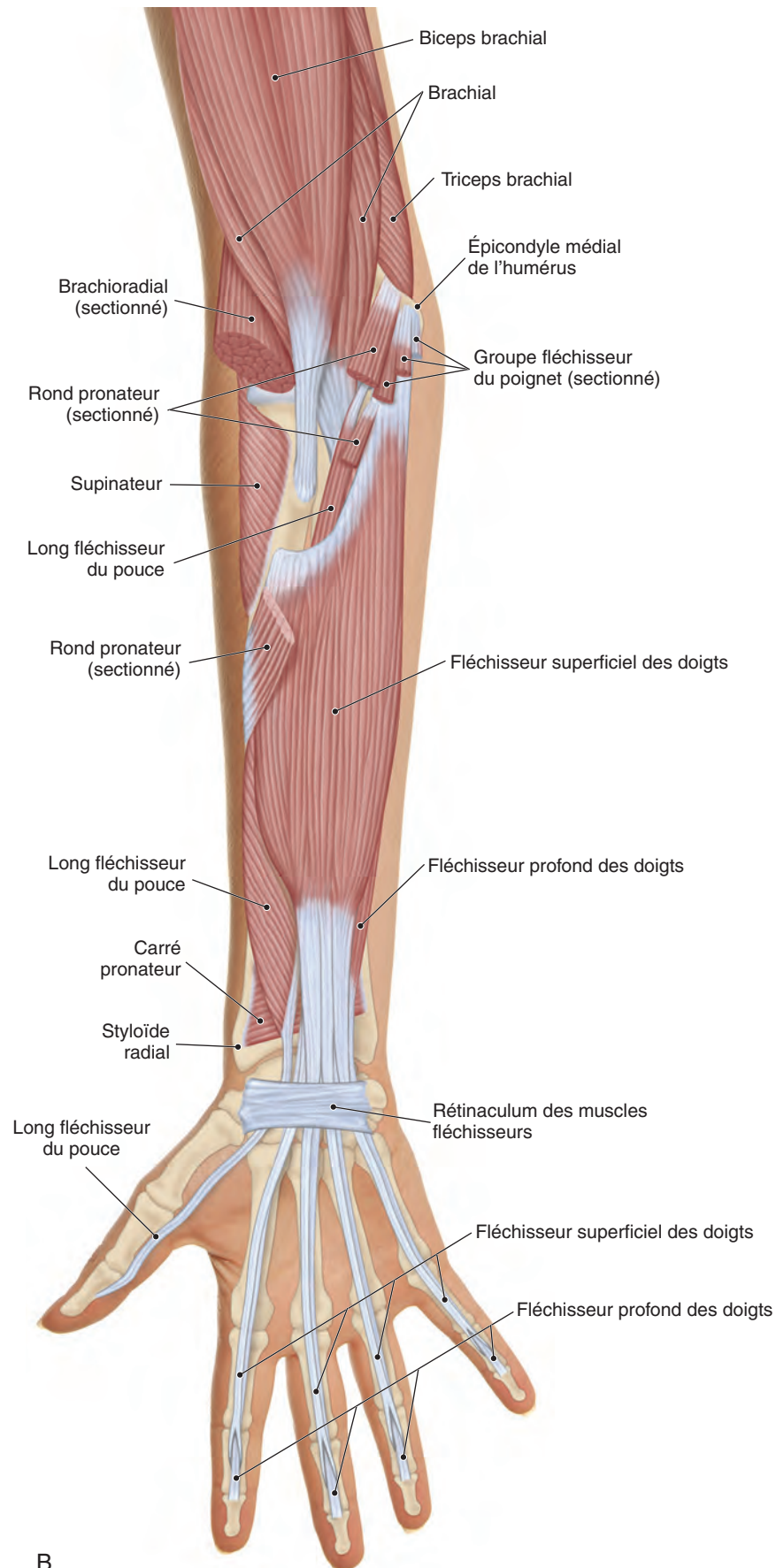
1. Énoncer les insertions.
2. Énoncer les actions.
3. Décrire la position de départ pour la palpation.
4. Décrire et expliquer l'objectif de chaque étape palpatoire.
5. Palper chaque muscle.
6. Indiquer la « clé palpatoire ».
7. Décrire les positions alternatives de palpation.
8. Indiquer l'emplacement des points gâchettes les plus courants.
9. Décrire les zones de projection des points gâchettes.
10. Énoncer les facteurs les plus courants qui induisent et/ou perpétuent les points gâchettes.
11. Énumérer les symptômes les plus couramment provoqués par les points gâchettes.
12. Décrire et réaliser un étirement.



Des démonstrations vidéo de la palpation des muscles de ce chapitre sont présentées dans le chapitre 14 sur le DVD 1.



**Figure 14-1** Vues de la face antérieure de l'avant-bras. **A.** Vue superficielle.





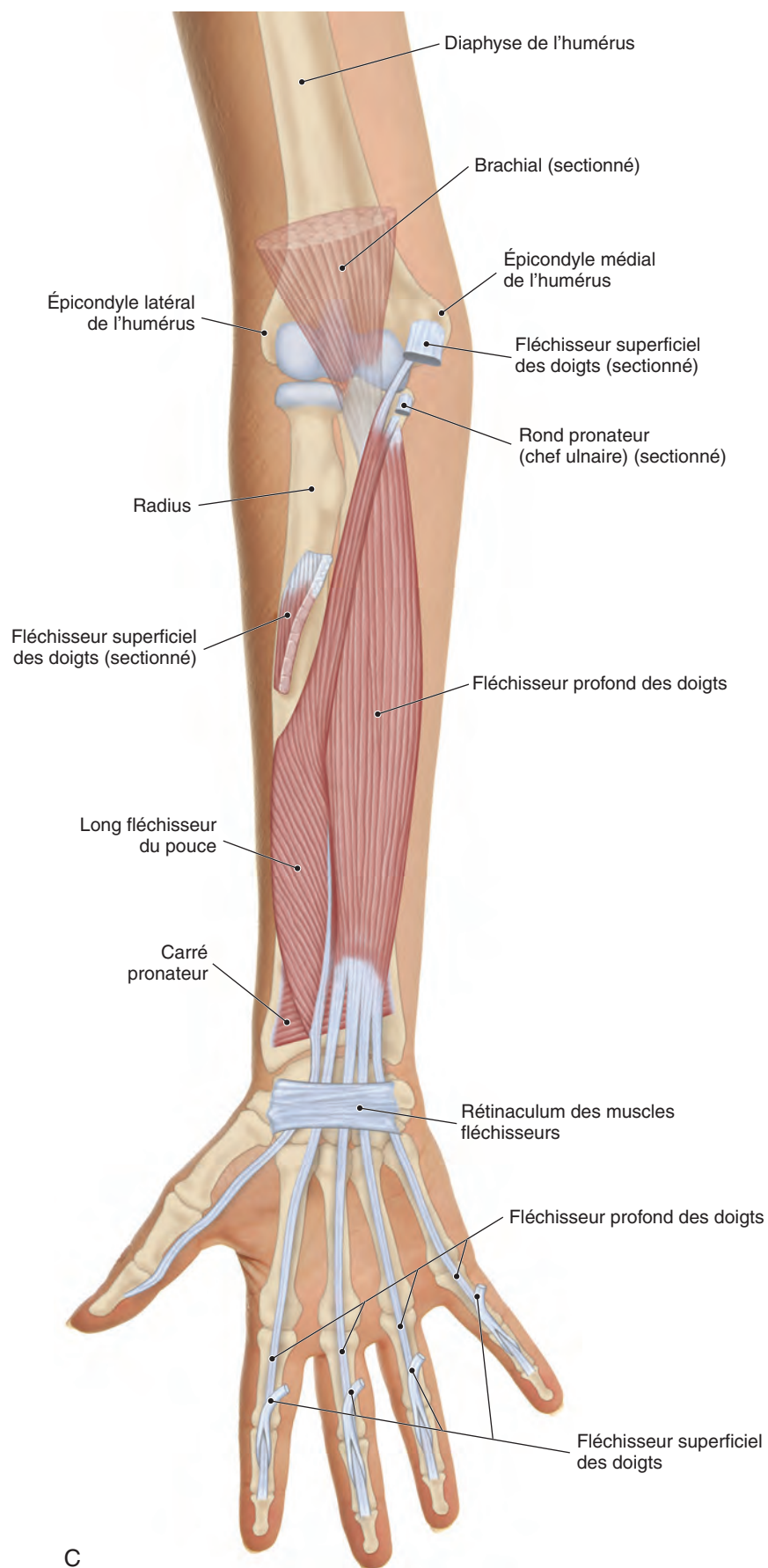
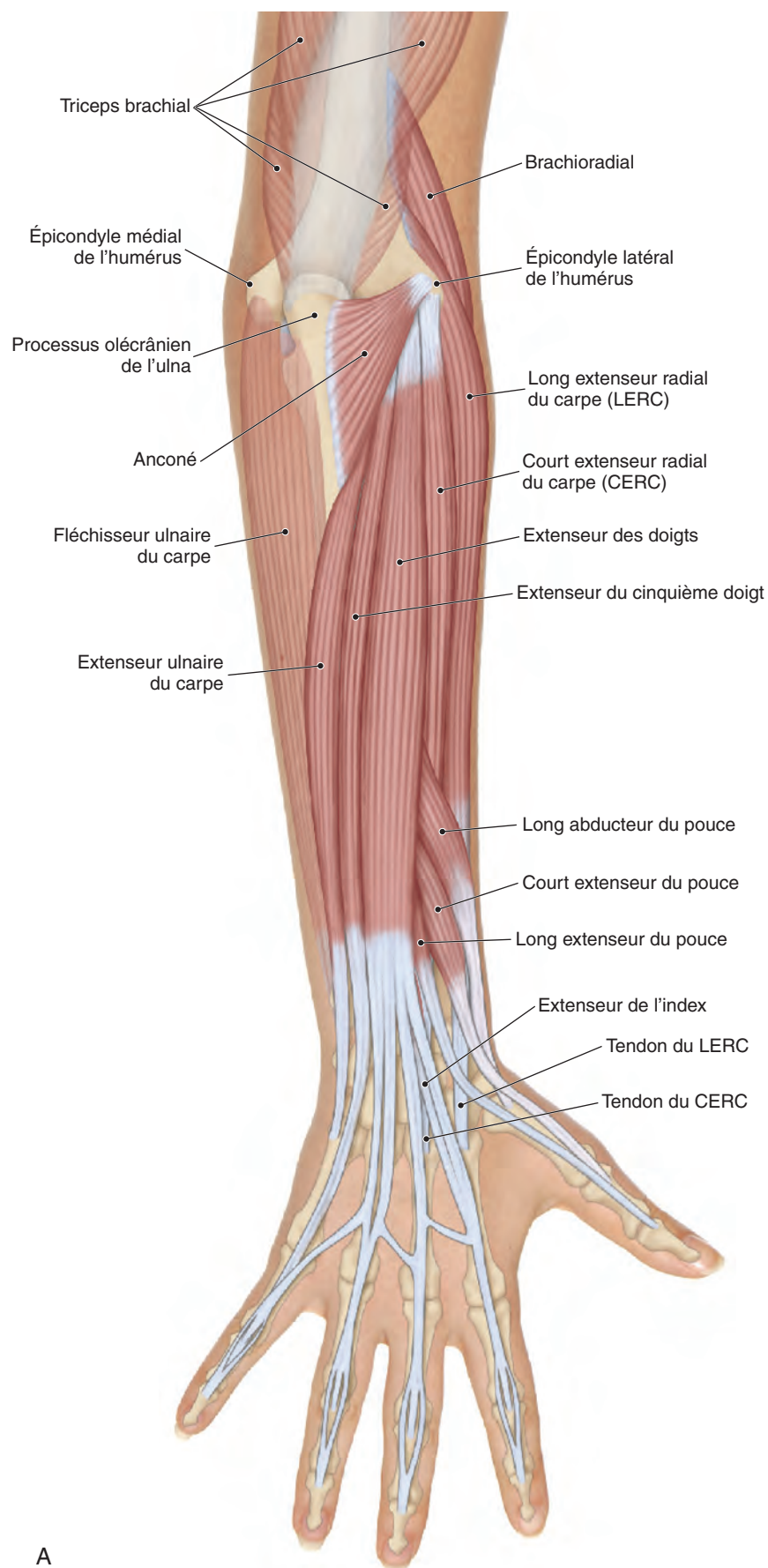
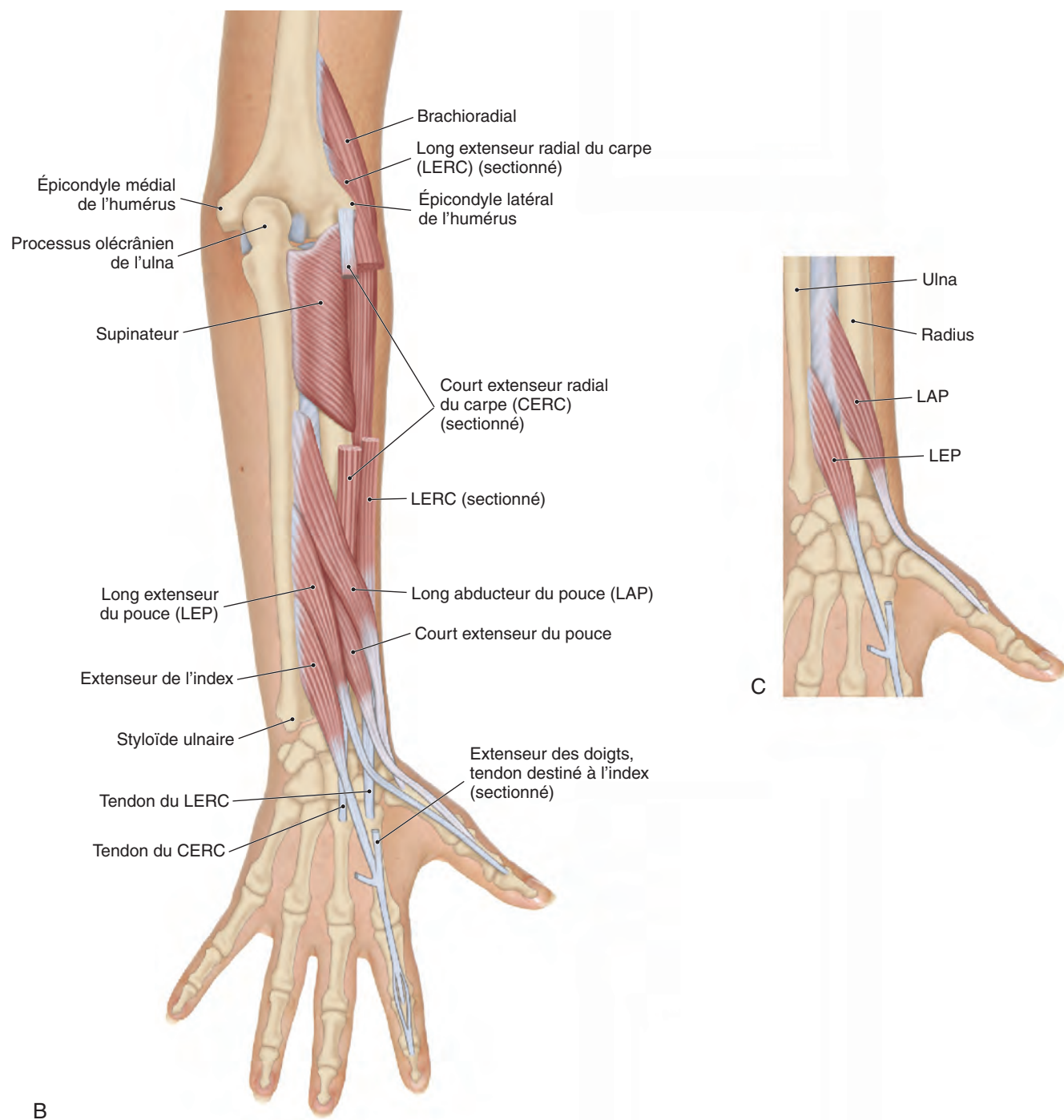


Figure 14-1, suite C. Vue profonde.





**Figure 14-2** Vues de la face postérieure de l'avant-bras. **A.** Vue superficielle.



**Figure 14-2, suite B.** Vue profonde. **C.** Gros plan sur deux des muscles profonds.

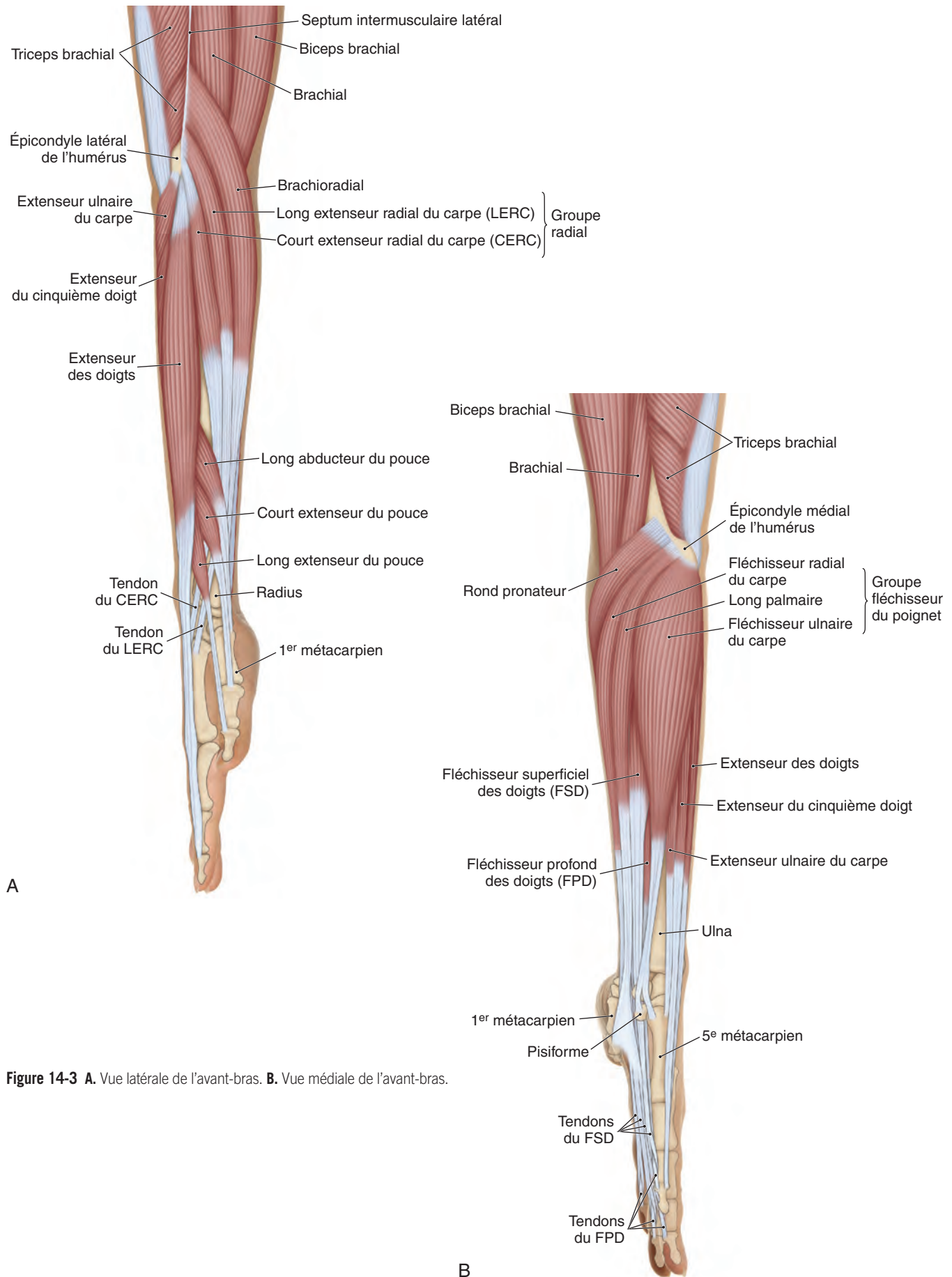


Figure 14-3 A. Vue latérale de l'avant-bras. B. Vue médiale de l'avant-bras.

## BRACHIORADIAL—ASSIS

### ❑ INSERTIONS :

- o Des 2/3 proximaux de la crête supracondylaire latérale de l'humérus *au* processus styloïde du radius

### ❑ ACTIONS :

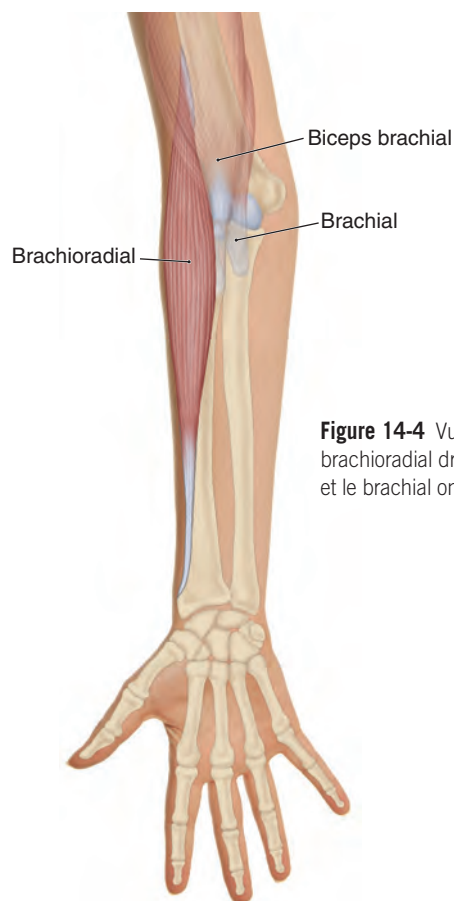
- o Flexion de l'avant-bras dans l'articulation du coude
- o Pronation de l'avant-bras dans les articulations radio-ulnaires quand il est en supination, jusqu'à une position intermédiaire entre pronation et supination complètes, ou supination de l'avant-bras dans les articulations radio-ulnaires quand il est en pronation, jusqu'à une position intermédiaire de pronosupination

### Position de départ (figure 14-5) :

- o Patient assis bras relâché, avant-bras fléchi dans l'articulation du coude, en position intermédiaire de pronosupination, et reposant sur la cuisse du patient
- o Thérapeute assis à côté du patient et tourné face à lui.
- o Main palpatoire placée sur la partie proximale antérolatérale de l'avant-bras
- o Deuxième main placée sur l'extrémité distale antérieure de l'avant-bras, juste en proximal de l'articulation du poignet

### Étapes palpatoires :

1. Résister à la flexion de l'avant-bras du patient dans l'articulation du coude, avec une force modérée, et chercher à sentir la contraction du brachioradial (figure 14-6).
2. En faisant une pression glissée palpatoire perpendiculaire aux fibres, palper d'une insertion à l'autre.
3. Une fois le brachioradial repéré, demander au patient de le décontracter, puis le palper pour évaluer sa tension de repos.

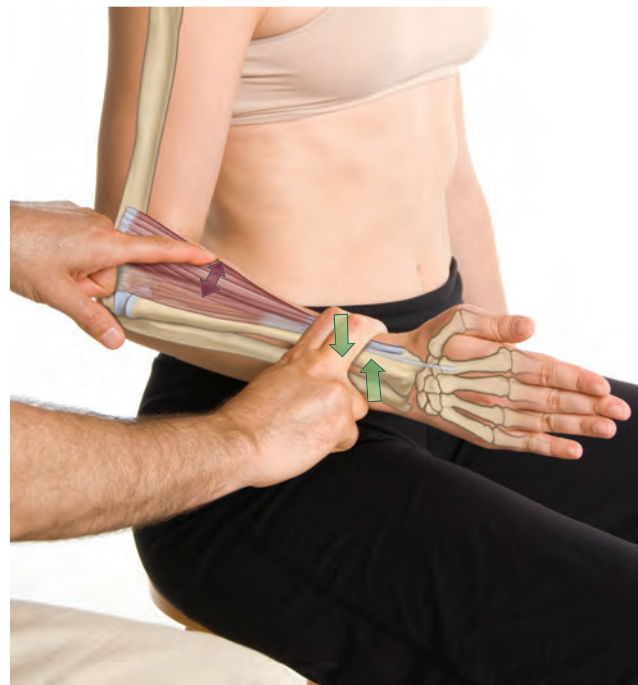

**Figure 14-4** Vue antérieure du brachioradial droit. Le biceps brachial et le brachial ont été estompés.

14



**Figure 14-5** Position de départ pour la palpation du brachioradial droit en position assise.



**Figure 14-6** Palpation du brachioradial droit avec une résistance à la flexion de l'avant-bras de la patiente dans l'articulation du coude, l'avant-bras étant en position de pronosupination intermédiaire. Remarque : le long extenseur radial du carpe a été estompé.

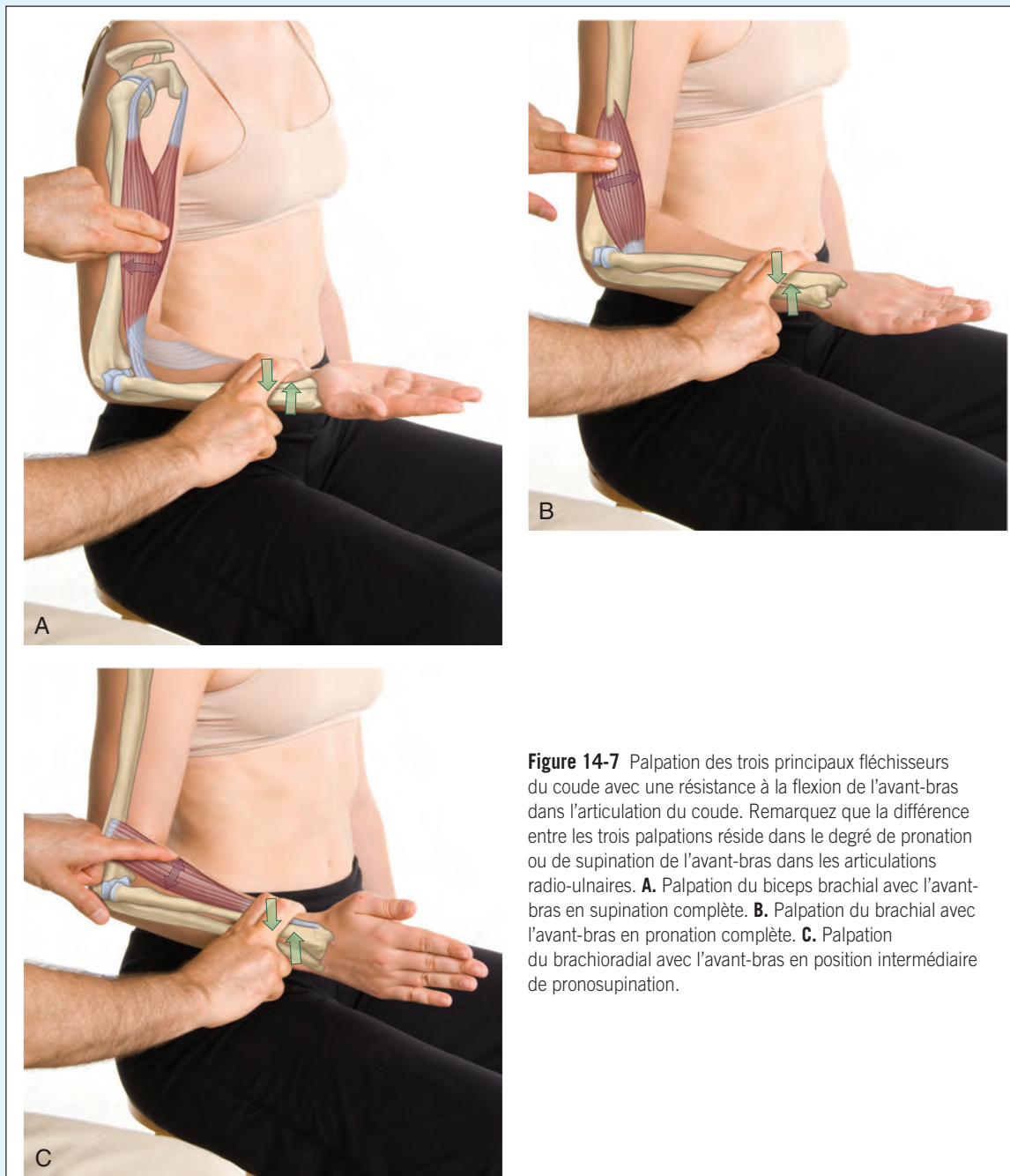

BRACHIORADIAL—ASSIS—*Suite***Notes palpatoires :**

1. Le brachioradial est superficiel sur la totalité de son trajet, sauf au niveau où le long abducteur du pouce et le court extenseur du pouce le croisent sur sa surface, à la partie distale de l'avant-bras.
2. Les trois fléchisseurs principaux de l'articulation du coude sont le biceps brachial, le brachial et le brachioradial. On les palpe tous en résistant à la flexion de l'avant-bras dans l'articulation du coude; la différence est la position de l'avant-bras. Pour la palpation du biceps brachial, l'avant-bras est en supination complète; pour le brachial,

l'avant-bras est en pronation complète; pour le brachioradial, l'avant-bras est en position intermédiaire de pronosupination (figure 14-7).

3. La « clé » pour se rappeler la position de palpation pour le brachioradial est de penser à la position du membre supérieur quand on fait du stop : l'avant-bras est en position intermédiaire de pronosupination. Il faut cependant que le pouce soit décontracté; s'il est en extension comme pour le stop, le long abducteur du pouce et le court extenseur du pouce se contracteront, rendant plus difficile la palpation de l'extrémité distale du brachioradial.

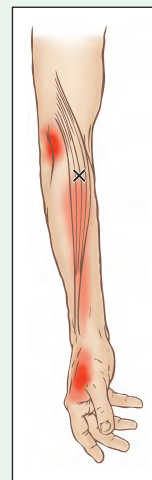


**Figure 14-7** Palpation des trois principaux fléchisseurs du coude avec une résistance à la flexion de l'avant-bras dans l'articulation du coude. Remarquez que la différence entre les trois palpations réside dans le degré de pronation ou de supination de l'avant-bras dans les articulations radio-ulnaires. **A.** Palpation du biceps brachial avec l'avant-bras en supination complète. **B.** Palpation du brachial avec l'avant-bras en pronation complète. **C.** Palpation du brachioradial avec l'avant-bras en position intermédiaire de pronosupination.

## BRACHIORADIAL—ASSIS—Suite

## POINTS GÂCHETTES

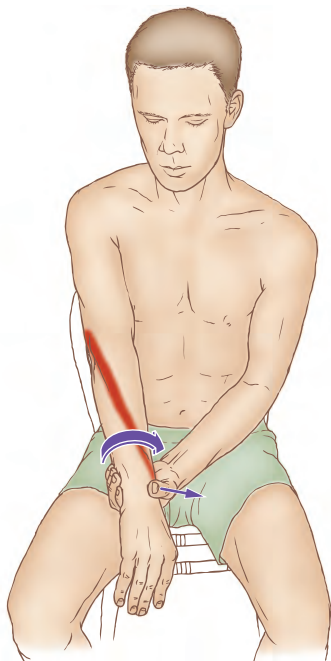
1. Les points gâchettes du brachioradial sont souvent provoqués ou perpétués par un surmenage aigu ou chronique du muscle (par exemple soulever des objets avec l'avant-bras en position intermédiaire de pronosupination, creuser avec une pelle, serrer de nombreuses mains).
2. Les points gâchettes du brachioradial peuvent engendrer une faiblesse de la flexion de l'avant-bras dans l'articulation du coude et une limitation de la pronation de l'avant-bras quand elle est associée à une extension de l'avant-bras.
3. Les zones de projection des points gâchettes du brachioradial doivent être distinguées de celles des muscles supinateur, long et court extenseurs radiaux du carpe, extenseur des doigts, subclavier, scalènes, supraépineux, coracobrachial, brachial, triceps brachial et 1<sup>er</sup> interosseux dorsal de la main.
4. Les points gâchettes sont souvent diagnostiqués de façon incorrecte comme une épicondylite/épicondylase latérale, une compression des racines nerveuses C5 ou C6, ou une ténosynovite sténosante de De Quervain.
5. Des points gâchettes associés surviennent fréquemment dans les muscles long et court extenseurs radiaux du carpe, extenseur des doigts, supinateur et triceps brachial.



**Figure 14-8** Vue latérale droite illustrant un point gâchette habituel du brachioradial et sa zone de projection correspondante.

## ÉTIREMENT DU BRACHIORADIAL

14



**Figure 14-9** Un étirement du brachioradial droit. L'avant-bras du patient est en extension complète; le patient se sert alors de son autre main pour faire une pronation complète de l'avant-bras.

*Clé palpatoire :*

Placer l'avant-bras  
comme pour faire  
du stop.

## ROND PRONATEUR—ASSIS

### ❑ INSERTIONS :

- o Du condyle médial de l'humérus (par l'intermédiaire du tendon fléchisseur commun), de la crête supracondylaire de l'humérus et du processus coronoïde de l'ulna au 1/3 moyen de la face latérale du radius

### ❑ ACTIONS :

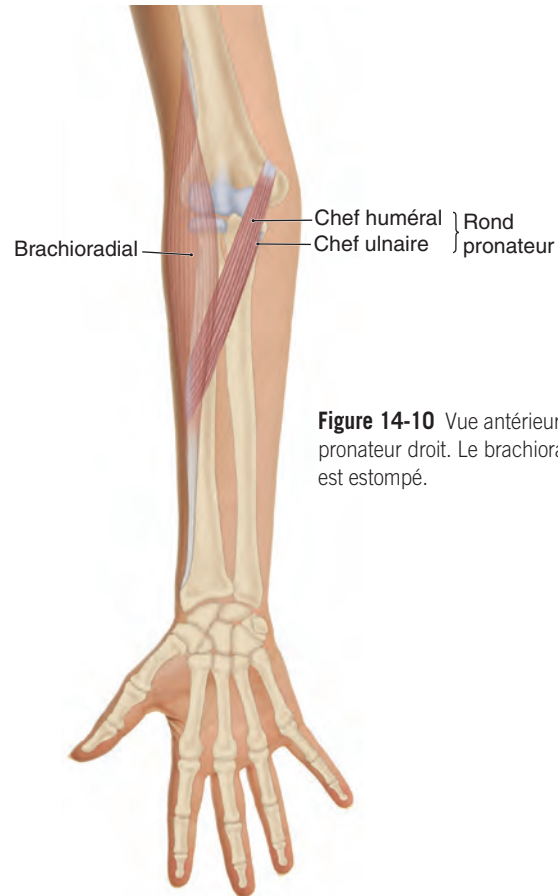
- o Pronation de l'avant-bras dans les articulations radio-ulnaires et flexion de l'avant-bras dans l'articulation du coude

### Position de départ (figure 14-11) :

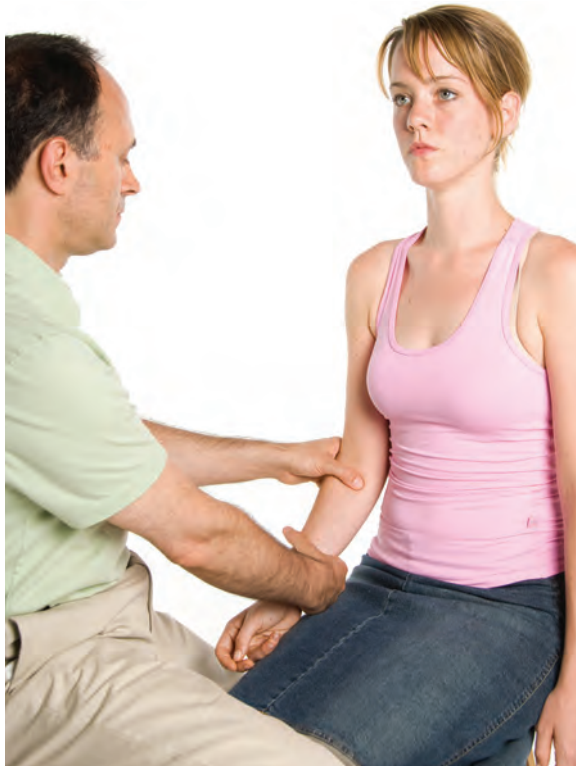- o Patient assis bras relâché, avant-bras fléchi dans l'articulation du coude en pronosupination intermédiaire et reposant sur la cuisse du patient
- o Thérapeute assis face au patient
- o Main palpatoire placée sur la partie antérieure proximale de l'avant-bras
- o Deuxième main placée sur l'extrémité distale antérieure de l'avant-bras, juste en proximal de l'articulation du poignet

### Étapes palpatoires :

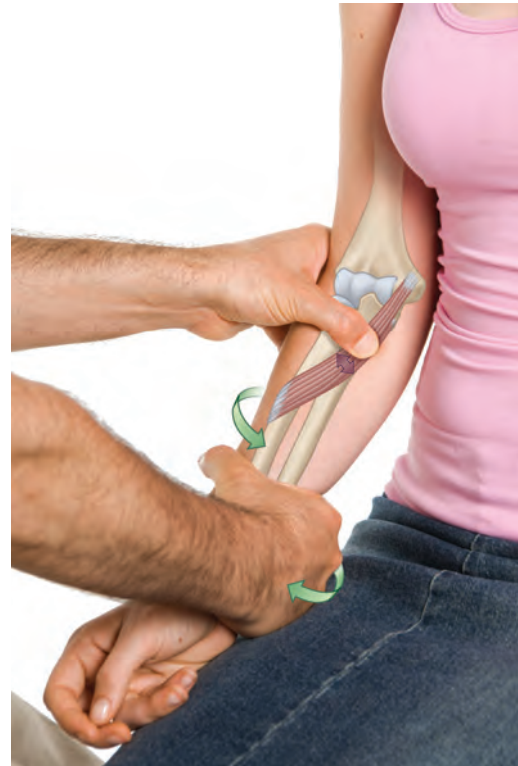1. Résister à la pronation de l'avant-bras du patient dans les articulations radio-ulnaires, avec une force modérée, et chercher à sentir la contraction du rond pronateur (figure 14-12).
2. En faisant une pression glissée palpatoire perpendiculaire aux fibres, palper d'une insertion à l'autre. S'assurer de palper la totalité du corps musculaire.
3. Une fois le rond pronateur repéré, demander au patient de le décontracter, puis le palper pour évaluer sa tension de repos.



**Figure 14-10** Vue antérieure du rond pronateur droit. Le brachioradial est estompé.



**Figure 14-11** Position de départ pour la palpation du rond pronateur droit en position assise.

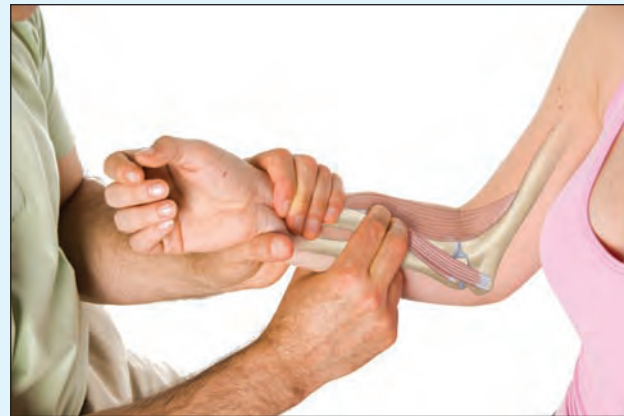

**Figure 14-12** Palpation du rond pronateur droit pendant que la patiente fait une pronation de l'avant-bras dans les articulations radio-ulnaires contre résistance.

## ROND PRONATEUR—ASSIS—Suite

### Notes palpatoires :

1. Pour résister à la pronation de l'avant-bras du patient, la deuxième main doit exercer une prise douce mais ferme. Autrement, seule la peau du patient sera maintenue et les os sous-jacents de l'avant-bras seront libres de bouger. Cela aura pour résultat une résistance inefficace à la pronation de l'avant-bras et sera inconfortable pour le patient.
2. Le corps du rond pronateur est superficiel et devrait être aisément palpable.
3. L'extrémité distale du rond pronateur se situe profondément sous le brachioradial et peut être difficile à palper. Pour palper l'extrémité distale sur le radius, fléchissez passivement le coude du patient pour détendre le brachioradial; puis repoussez le brachioradial latéralement et appuyez profondément dessus en cherchant à sentir l'insertion radiale du rond pronateur (figure 14-13).
4. La majeure partie du rond pronateur peut être palpée en résistant à la pronation de l'avant-bras du patient, en partant avec l'avant-bras en position anatomique. Cependant, dans cette position, le brachioradial peut être activé par la pronation, compromettant la possibilité de palper l'insertion distale du rond pronateur. Pour mieux palper l'insertion distale du rond pronateur à travers le brachioradial, décontractez le brachioradial en commençant avec l'avant-bras du patient en position intermédiaire de pronosupination.
5. Le rond pronateur peut également se palper en résistant à la flexion de l'avant-bras du patient dans l'articulation du coude. Mais cela entraînera la contraction de tous les fléchisseurs du coude, rendant difficile la distinction entre le rond pronateur et les muscles adjacents.
6. Il est difficile de distinguer le chef huméral du rond pronateur de son chef ulnaire.
7. **Le nerf médian passe entre les chefs huméral et ulnaire du rond pronateur. Aussi le travail profond doit-il être effectué prudemment.**



**Figure 14-13** Gros plan montrant la palpation de l'insertion radiale du rond pronateur droit en détendant et en écartant le brachioradial (voir Note palpatoire n° 3).

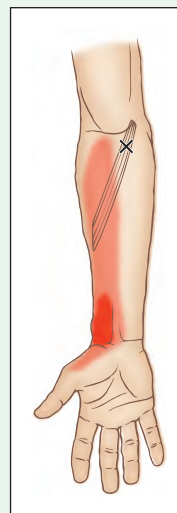### Position alternative de palpation—décubitus

Le rond pronateur peut également être palpé sur le patient en` décubitus. Suivez les instructions de la position assise.

14

### POINTS GÂCHETTES

1. Les points gâchettes du rond pronateur sont souvent provoqués ou perpétués par un surmenage aigu ou chronique du muscle (par exemple se servir d'un tournevis, frapper des coups droits au tennis avec une mauvaise technique).
2. Les points gâchettes du rond pronateur sont susceptibles de comprimer le nerf médian.
3. Les zones de projection des points gâchettes du rond pronateur doivent être distinguées de celles des muscles fléchisseur radial du carpe, brachial, subscapulaire, supraépineux, infraépineux, subclavier, scalènes et adducteur du pouce.
4. Les points gâchettes du rond pronateur sont souvent diagnostiqués de façon incorrecte comme une épicondylite/épicondylose médiale, un syndrome du défilé thoracobrachial, un syndrome du canal carpien ou un dysfonctionnement de l'articulation du poignet.
5. Des points gâchettes associés surviennent fréquemment dans les muscles biceps brachial, brachial et carré pronateur.

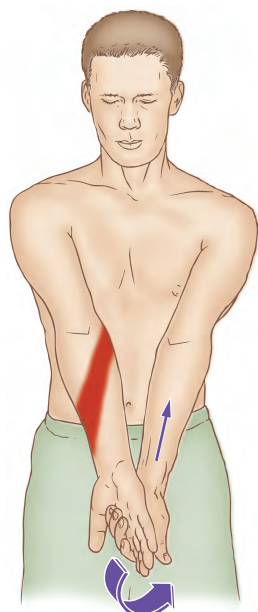


**Figure 14-14** Vue antérieure illustrant un point gâchette courant du rond pronateur et sa zone de projection correspondante.



ROND PRONATEUR—ASSIS—*Suite*

## ÉTIREMENT DU ROND PRONATEUR



**Figure 14-15** Un étirement du rond pronateur droit. L'avant-bras du patient est en extension complète; le patient utilise alors son autre main pour faire une supination complète de l'avant-bras.

*Clé palpatoire :*

Résister à la pronation  
à partir d'une position  
intermédiaire  
de pronosupination.

## GROUPE FLÉCHISSEUR DU POIGNET—ASSIS

- o Le groupe fléchisseur du poignet se compose des muscles fléchisseur radial du carpe (FRC), long palmaire (LP) et fléchisseur ulnaire du carpe (FUC).

### ❑ INSERTIONS :

- o Insertions proximales :
  - o Les trois fléchisseurs du poignet s'insèrent sur l'épicondyle médial de l'humérus par l'intermédiaire du tendon fléchisseur commun.
  - o Le fléchisseur ulnaire du carpe s'insère en plus sur les 2/3 proximaux de l'ulna.
- o Insertions distales :
  - o Le fléchisseur radial du carpe s'insère sur le bord radial de la face antérieure de la main, à la base des deuxième et troisième métacarpiens.
  - o Le long palmaire s'insère sur l'aponévrose palmaire de la main.
  - o Le fléchisseur ulnaire du carpe s'insère sur le bord ulnaire de la face antérieure de la main, à la base du cinquième métacarpien, sur le pisiforme et sur l'uncus de l'hamatum.

### ❑ ACTIONS :

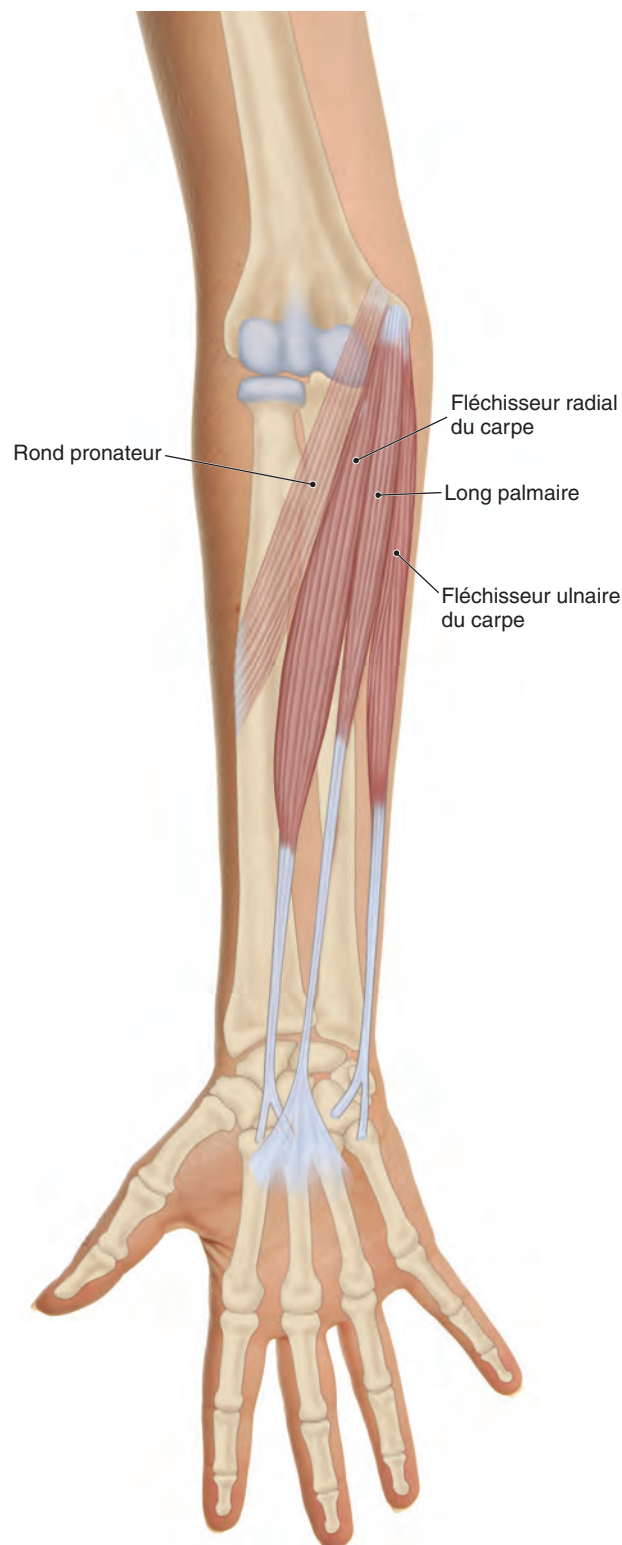
- o Les trois fléchisseurs du poignet font la flexion de la main dans l'articulation du poignet.
- o Le fléchisseur radial du carpe fait également une inclinaison radiale de la main dans l'articulation du poignet.
- o Le fléchisseur ulnaire du carpe fait également une inclinaison ulnaire de la main.

### Position de départ (figure 14-17) :

- o Patient assis bras relâché, avant-bras fléchi dans l'articulation du coude, en supination complète et reposant sur la cuisse du patient
- o Thérapeute assis à côté du patient et tourné face à lui
- o Main palpatoire placée sur l'extrémité distale antérieure de l'avant-bras (après avoir visualisé les tendons distaux)
- o Deuxième main placée sur la main du patient, juste en proximal des doigts

### Étapes palpatoires :

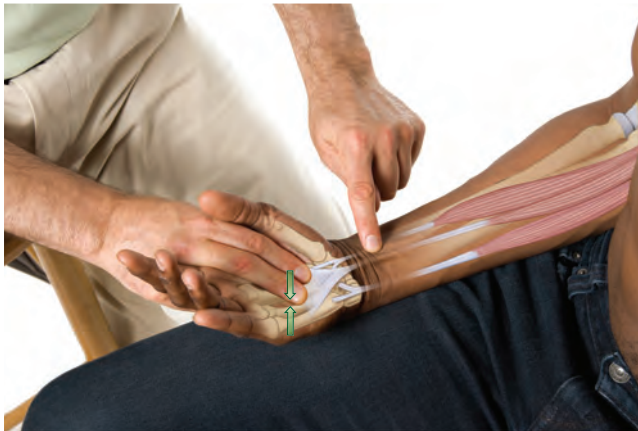1. Résister à la flexion de la main du patient dans l'articulation du poignet et chercher à rendre visibles les tendons distaux des trois fléchisseurs (veiller à ne pas toucher les doigts en appliquant la résistance, ce qui activerait aussi les muscles fléchisseurs des doigts et rendrait plus difficile la distinction des muscles du groupe fléchisseur du poignet) (figure 14-18).
2. S'ils ne deviennent pas visibles, il faut les palper avec une pression glissée palpatoire perpendiculaire en travers d'eux.
3. Poursuivre la palpation du fléchisseur radial du carpe en proximal, jusqu'à l'épicondyle médial, avec une pression glissée palpatoire perpendiculaire à ses fibres. Répéter cela pour les deux autres fléchisseurs du poignet.
4. Une fois les fléchisseurs du poignet repérés, demander au patient de les décontracter, puis les palper pour évaluer leur tension de repos.



**Figure 14-16** Vue antérieure du groupe des muscles fléchisseurs du poignet droits. Le rond pronateur a été estompé.

GROUPE FLÉCHISSEUR DU POIGNET—ASSIS—*Suite*

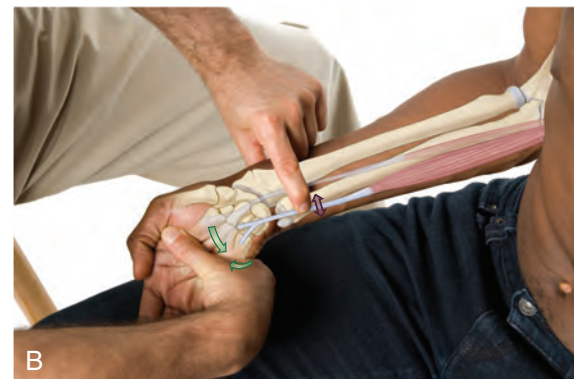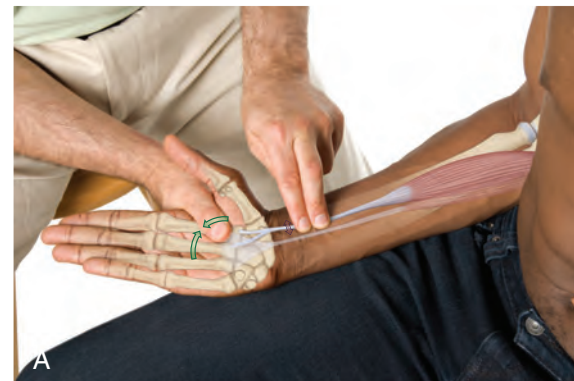**Figure 14-17** Position de départ pour la palpation du groupe fléchisseur du poignet droit en position assise.



**Figure 14-18** L'ensemble des trois muscles du groupe fléchisseur du poignet droit est activé par la flexion de la main contre résistance. Les tendons distaux sont souvent visibles, comme on le voit ici ; le tendon du fléchisseur radial du carpe est palpé.

**Notes palpatoires :**

1. Le long palmaire est souvent absent (uni- ou bilatéralement)
2. Au niveau du poignet, le tendon distal du fléchisseur radial du carpe est beaucoup plus près du tendon distal du long palmaire que ne l'est le tendon distal du fléchisseur ulnaire du carpe.
3. L'ensemble des fléchisseurs du poignet se contracte avec la flexion du poignet. Aussi, pour activer et isoler juste un muscle

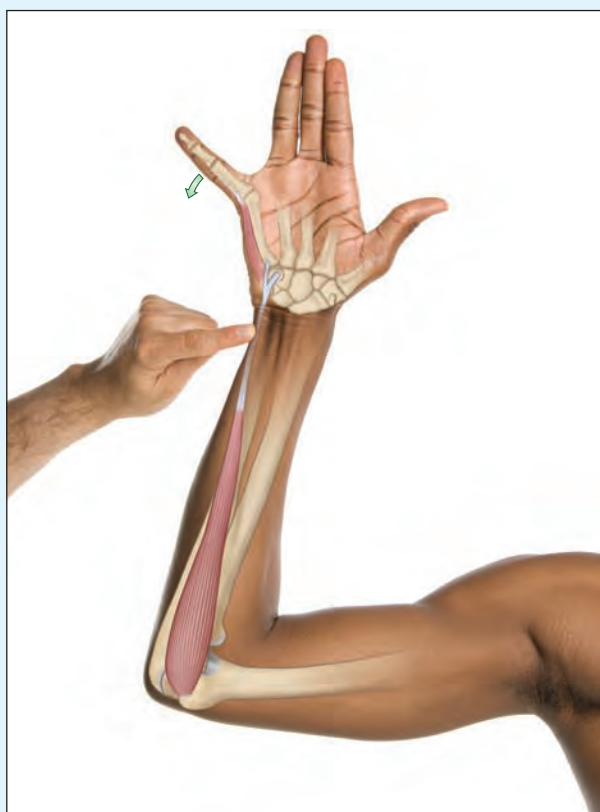

**Figure 14-19** Palpation des muscles du groupe fléchisseur du poignet droit. **A.** Palpation du fléchisseur radial du carpe pendant que le patient fait une inclinaison radiale de la main contre résistance. Le long palmaire a été estompé. **B.** Palpation du fléchisseur ulnaire du carpe pendant que le patient fait une inclinaison ulnaire de la main contre résistance (le long palmaire a été estompé). **C.** Le long palmaire est activé quand le patient creuse sa main.

## GROUPE FLÉCHISSEUR DU POIGNET—ASSIS—*Suite*

du groupe, ce qui est particulièrement important parce que les corps musculaires se confondent en proximal, il faut utiliser une action différente. Résister à l'inclinaison radiale de la main dans l'articulation du poignet recrute le fléchisseur radial du carpe (figure 14-19, A), et résister à l'inclinaison ulnaire de la main dans l'articulation du poignet recrute le fléchisseur ulnaire du carpe (figure 14-19, B). Le long palmaire demeure décontracté et mou au cours des inclinaisons radiale et ulnaire (si le patient démarre en position anatomique).

4. On peut souvent rendre le long palmaire visible en demandant au patient de creuser la main (figure 14-19, C).
5. Il est particulièrement important de ne pas intercaler les articulations des doigts en résistant à la flexion du poignet du patient, car cela recruterait les muscles des doigts (fléchisseurs superficiel et profond des doigts et long fléchisseur du pouce). Cela rendrait difficile la distinction entre les muscles fléchisseurs du poignet, superficiels, et ces muscles plus profonds.
6. Une autre méthode pour activer et palper le fléchisseur ulnaire du carpe est de demander au patient d'effectuer activement une abduction de l'auriculaire dans l'articulation métacarpophalangienne. Cela exige une contraction du fléchisseur ulnaire du carpe pour stabiliser le pisiforme (figure 14-20).



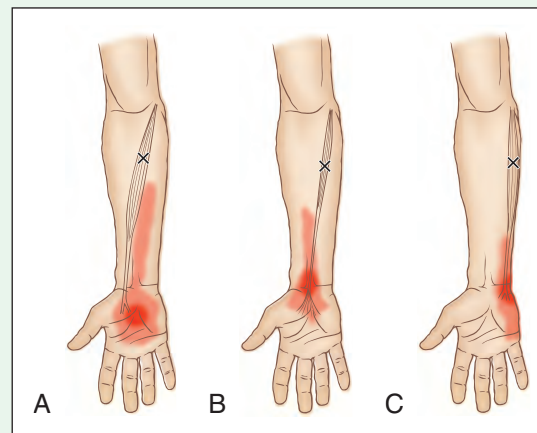
**Figure 14-20** L'abduction de l'auriculaire dans l'articulation métacarpophalangienne entraîne la contraction du fléchisseur ulnaire du carpe pour stabiliser l'os pisiforme.

### Position alternative de palpation—décubitus

Les muscles fléchisseurs du poignet peuvent également se palper sur le patient en décubitus. Suivez les instructions de la position assise.

### POINTS GÂCHETTES

1. Les points gâchettes des fléchisseurs du poignet sont souvent provoqués ou perpétués par un surmenage aigu ou chronique du muscle (par exemple serrer des objets, peindre, jouer au tennis), par un traumatisme de l'avant-bras/poignet/main, ou par des points gâchettes dans le petit pectoral (pour le FRC et le FUC), le triceps brachial (pour le LP), les grand dorsal et dentelé postéro-supérieur (pour le FUC).
2. Les points gâchettes du LP engendrent généralement une douleur projetée aiguë à type de piqûre, d'une qualité différente de l'habituelle douleur profonde des points gâchettes; ils provoquent aussi typiquement une sensibilité de la paume quand on serre et manie des objets (par exemple jardiner avec des outils puissants). Les points gâchettes du FUC sont susceptibles de comprimer le nerf ulnaire.
3. La zone de projection d'un point gâchette dans un fléchisseur du poignet doit être distinguée des zones de projection des autres fléchisseurs du poignet et des muscles rond pronateur, subclavier, infraépineux, grand dorsal, brachial et opposant du pouce.
4. Les points gâchettes des fléchisseurs du poignet sont souvent diagnostiqués de façon incorrecte comme une épicondylite/épicondylose médiale, une pathologie discale cervicale, un syndrome du défilé cervicothoracique, un syndrome du canal carpien, un dysfonctionnement du poignet (pour le FRC et le FUC), ou une compression du nerf ulnaire (pour le FUC).
5. Des points gâchettes associés surviennent fréquemment dans les autres fléchisseurs du poignet, le fléchisseur superficiel des doigts et le fléchisseur profond des doigts.

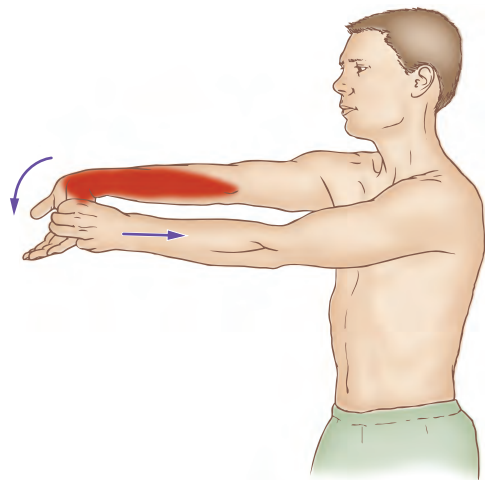


**Figure 14-21** Points gâchettes courants des muscles du groupe fléchisseur du poignet et leurs zones de projection. **A.** Fléchisseur radial du carpe (FRC). **B.** Long palmaire (LP). **C.** Fléchisseur ulnaire du carpe (FUC).

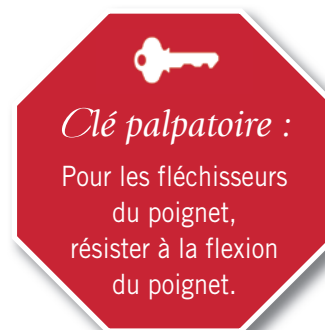

GROUPE FLÉCHISSEUR DU POIGNET—ASSIS—*Suite*

## ÉTIREMENT DU GROUPE FLÉCHISSEUR DU POIGNET



**Figure 14-22** Un étirement du groupe fléchisseur du poignet droit. L'avant-bras étant en extension complète, le patient utilise son autre main pour faire une extension de la main droite. En ajoutant une inclinaison ulnaire à l'extension, l'étirement du fléchisseur radial du carpe sera intensifié (mais le fléchisseur ulnaire du carpe se détendra). En ajoutant une inclinaison radiale à l'extension, l'étirement du fléchisseur ulnaire du carpe sera intensifié (mais le fléchisseur radial du carpe se détendra).



## FLÉCHISSEURS SUPERFICIEL ET PROFOND DES DOIGTS—ASSIS

### *Fléchisseur superficiel des doigts (figure 14-23, A) :*

#### ❑ INSERTIONS :

- o De l'épicondyle médial de l'humérus (par l'intermédiaire du tendon fléchisseur commun), du processus coronoïde de l'ulna et de la 1/2 proximale du bord antérieur du radius à la face antérieure des phalanges intermédiaires des doigts deux à cinq.

#### ❑ ACTIONS :

- o Flexion des doigts deux à cinq dans les articulations métacarpophalangiennes (MCP) et interphalangiennes (IP) proximales
- o Flexion de la main dans l'articulation du poignet; flexion de l'avant-bras dans l'articulation du coude

### *Fléchisseur profond des doigts (figure 14-23, B) :*

#### ❑ INSERTIONS :

- o De la 1/2 proximale de la face antérieure de l'ulna (et de la membrane interosseuse) à la face antérieure des phalanges distales des doigts deux à cinq

#### ❑ ACTIONS :

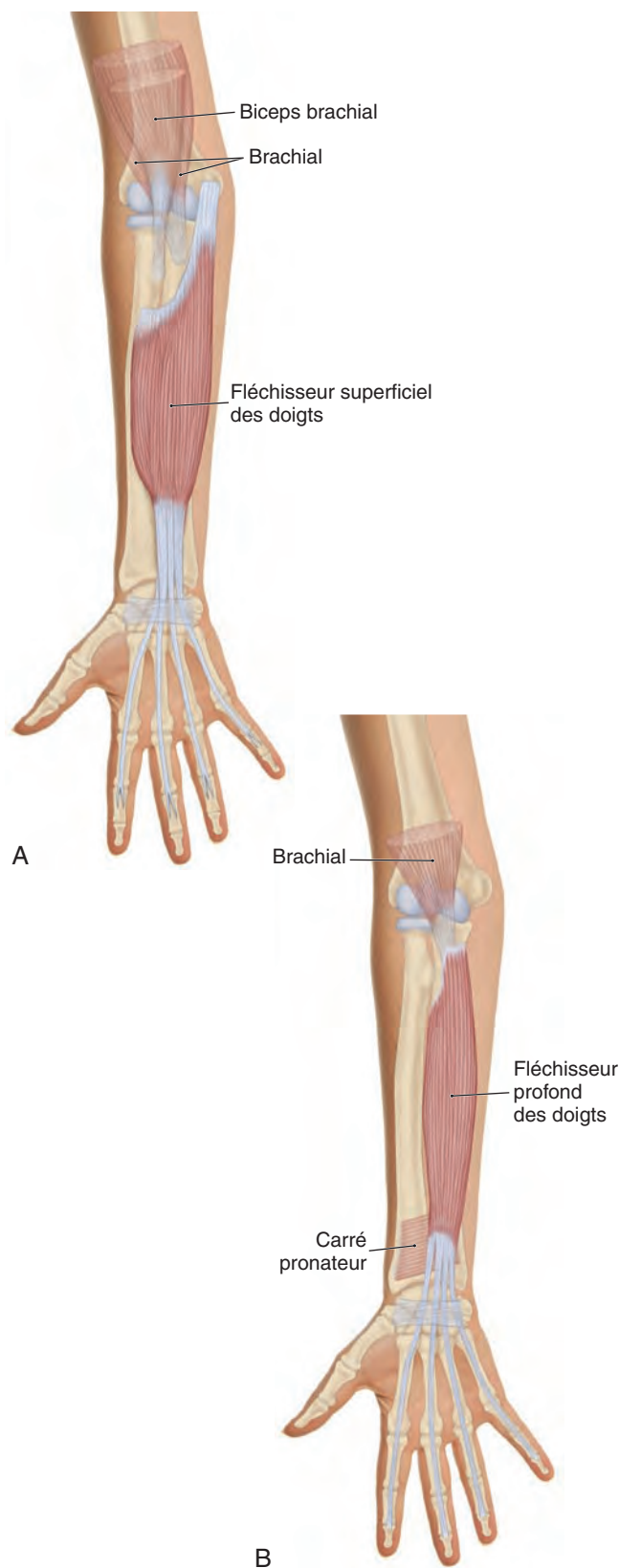
- o Flexion des doigts deux à cinq dans les articulations MCP et IP proximales et distales
- o Flexion de la main dans l'articulation du poignet

#### Position de départ (figure 14-24) :

- o Patient assis bras relâché, avant-bras fléchi dans l'articulation du coude, en supination complète et reposant sur la cuisse du patient
- o Thérapeute assis à côté du patient et tourné face à lui
- o Commencer par palper le fléchisseur superficiel des doigts, en plaçant les doigts palpatoires sur la partie médiale proximale de l'avant-bras (légèrement en antérieur et distal de l'épicondyle médial de l'humérus)

#### Étapes palpatoires :

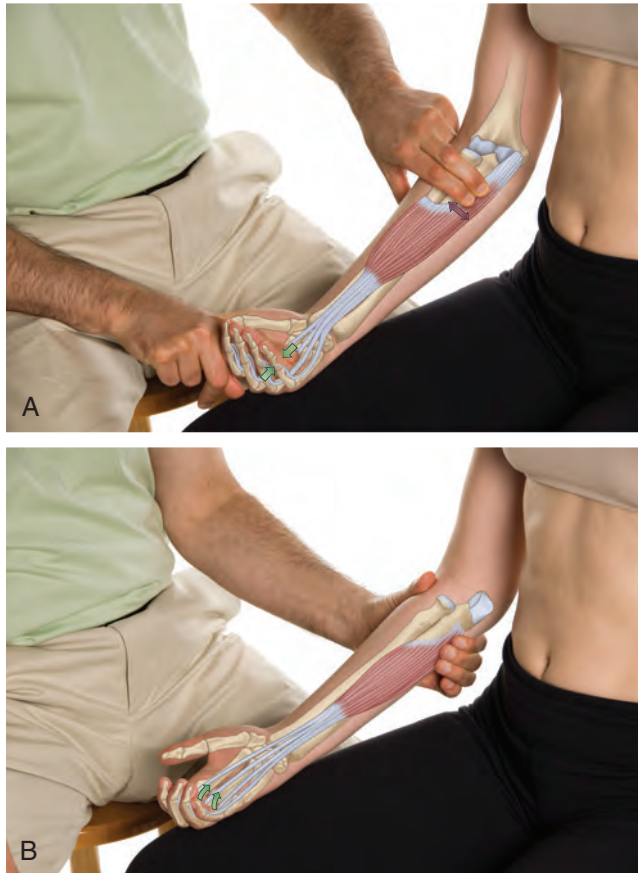1. Pour le fléchisseur superficiel des doigts, demander au patient de fléchir les phalanges proximales des doigts deux à cinq dans les articulations MCP et chercher à sentir la contraction du fléchisseur superficiel des doigts (figure 14-25, A). Si votre deuxième main ajoute une résistance, s'assurer que la pression se limite aux phalanges proximales (c'est-à-dire ne pas dépasser les articulations IP proximales, pour éviter le contact des phalanges intermédiaires ou distales).
2. Palper le fléchisseur superficiel des doigts avec une pression glissée palpatoire perpendiculaire à ses fibres, depuis l'insertion proximale sur l'épicondyle médial de l'humérus jusqu'aux tendons distaux à la face antérieure du poignet.
3. Pour le fléchisseur profond des doigts, commencer la palpation plus en médial et postérieur sur l'avant-bras, contre la diaphyse de l'ulna. Demander au patient de fléchir les phalanges distales des doigts deux à cinq dans les articulations IP distales et chercher à sentir la contraction du fléchisseur profond des doigts (figure 14-25, B).
4. Palper le fléchisseur profond des doigts aussi loin que possible en distal, avec une pression glissée palpatoire perpendiculaire à ses fibres.
5. Une fois les fléchisseurs superficiel et profond des doigts repérés, demander au patient de les décontracter, puis les palper pour évaluer leur tension de repos.



**Figure 14-23** Vues antérieures des fléchisseurs superficiel et profond des doigts. **A.** Vue antérieure du fléchisseur superficiel des doigts droit. Les extrémités distales du biceps et du brachial ont été estompées. **B.** Vue antérieure du fléchisseur profond des doigts droit. Le carré pronateur et l'extrémité distale du brachial ont été estompées.

FLÉCHISSEURS SUPERFICIEL ET PROFOND DES DOIGTS—ASSIS—*Suite*

**Figure 14-24** Position de départ pour la palpation du fléchisseur superficiel des doigts droit en position assise.



**Figure 14-25** Palpation des fléchisseurs superficiel et profond des doigts. **A.** Palpation du fléchisseur superficiel des doigts droit, depuis le distal et l'antérieur jusqu'à l'épicondyle médial de l'humérus. **B.** Palpation du fléchisseur profond des doigts droit, depuis la diaphyse de l'ulna. Remarquez la différence dans le type de flexion des doigts réalisée par la patiente quand elle agit contre résistance.

**Notes palpatoires :**

1. Bien que la plupart des patients soient capables de faire une flexion analytique des articulations MCP, pour la palpation du fléchisseur superficiel des doigts, il leur est généralement difficile de faire une flexion analytique des articulations IP distales, pour la palpation du fléchisseur profond des doigts. Toutefois, même si les articulations IP proximales se fléchissent plus ou moins au cours de cette palpation, il reste généralement possible de distinguer le fléchisseur profond des doigts.
2. Pour palper le fléchisseur profond des doigts, il est important de se servir du bord ulnaire de la diaphyse de l'ulna comme repère. Une fois ce repère trouvé, glissez juste en avant et vous vous trouverez sur le fléchisseur profond des doigts. (En réalité, vous le palperez à travers le chef ulnaire du fléchisseur ulnaire du carpe, mais le fléchisseur ulnaire du carpe, très mince à cet endroit, ne constitue pas un obstacle à la palpation du fléchisseur profond des doigts.)
3. Parfois, les fléchisseurs superficiel et profond des doigts peuvent être distingués l'un de l'autre en modifiant la position du poignet. Pour le fléchisseur superficiel des doigts, demandez au patient de faire une légère flexion du poignet; pour le fléchisseur profond des doigts, demandez au patient de faire une extension du poignet. Dans les deux cas, demandez une contraction légère en flexion des doigts.
4. Une fois que les fléchisseurs superficiel et profond des doigts se sont séparés pour former des tendons séparés, la flexion analytique d'un doigt isolé permet la palpation individuelle des tendons. Par exemple, demandez au patient de fléchir seulement l'index et cherchez à sentir le tendon de ce doigt se tendre et les fibres correspondantes du corps musculaire se contracter. On peut faire cela pour le fléchisseur superficiel des doigts et pour le fléchisseur profond des doigts.

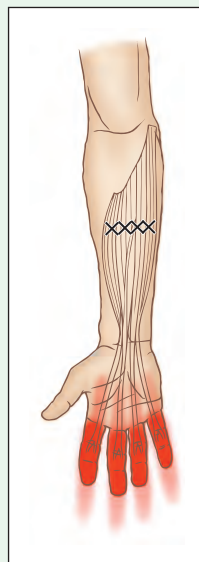
**Position alternative de palpation—décubitus**

Les deux muscles fléchisseurs des doigts peuvent être palpés sur le patient en décubitus. Suivez les instructions de la palpation en position assise.

FLÉCHISSEURS SUPERFICIEL ET PROFOND DES DOIGTS—ASSIS—*Suite*

## POINTS GÂCHETTES

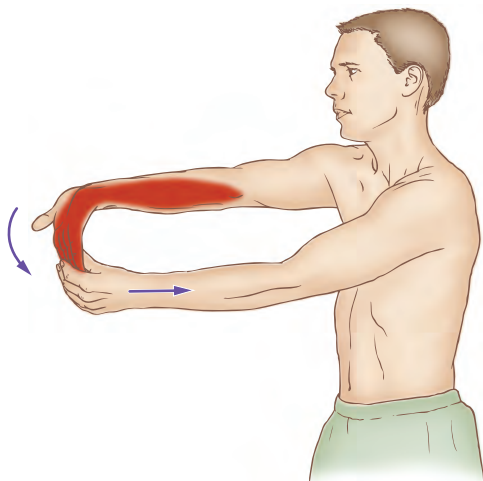
1. Les points gâchettes des fléchisseurs superficiel et profond des doigts sont souvent provoqués ou perpétués par un surmenage aigu ou chronique du muscle (par exemple serrer fortement ou de façon répétitive un volant, une raquette de tennis, un club de golf, ou jardiner avec des outils de travail).
2. Les points gâchettes des fléchisseurs superficiel et profond des doigts sont susceptibles d'engendrer une douleur projetée aiguë ressentie non seulement à la partie antérieure du doigt fléchi, mais accompagnée aussi d'une douleur fantôme perçue au-delà de l'extrémité du doigt, une compression des nerfs médian ou ulnaire et une limitation de l'extension des articulations des doigts et du poignet.
3. Les zones de projection des points gâchettes des fléchisseurs superficiel et profond des doigts doivent être distinguées de celles des muscles triceps brachial, subclavier, petit pectoral, grand dorsal et premier interosseux dorsal de la main.
4. Les points gâchettes des fléchisseurs superficiel et profond des doigts sont souvent diagnostiqués de façon incorrecte comme une pathologie discale cervicale, un syndrome du défilé cervico-thoracique, un syndrome du canal carpien, un syndrome du rond pronateur, un dysfonctionnement ou une arthrose des articulations métacarpophalangiennes et interphalangiennes.
5. Des points gâchettes associés surviennent fréquemment dans les muscles fléchisseur radial du carpe, fléchisseur ulnaire du carpe, petit pectoral et scalènes.
6. Remarque : la distinction entre les points gâchettes du fléchisseur superficiel des doigts et ceux du fléchisseur profond des doigts n'a pas été faite.



**Figure 14-26** Vue antérieure illustrant les points gâchettes courants du fléchisseur superficiel des doigts et du fléchisseur profond des doigts avec leurs zones de projection correspondantes.

## ÉTIREMENT DES FLÉCHISSEURS SUPERFICIEL ET PROFOND DES DOIGTS

14



**Figure 14-27** Un étirement des fléchisseurs superficiel et profond des doigts droits. L'avant-bras et la main étant en extension complète, le patient se sert de son autre main pour tendre les doigts dans les articulations métacarpophalangiennes et interphalangiennes.

*Clé palpatoire :*

Pour le fléchisseur superficiel des doigts, fléchir les articulations MCP.

Pour le fléchisseur profond des doigts, fléchir les articulations IP distales et palper contre la diaphyse de l'ulna.



## LONG FLÉCHISSEUR DU POUCE—ASSIS

## ❑ INSERTIONS :

- o De la face antérieure de l'extrémité distale du radius et de la membrane interosseuse, du processus coronoïde de l'ulna et de l'épicondyle médial de l'humérus à la face antérieure de la base de la phalange distale du pouce

## ❑ ACTIONS :

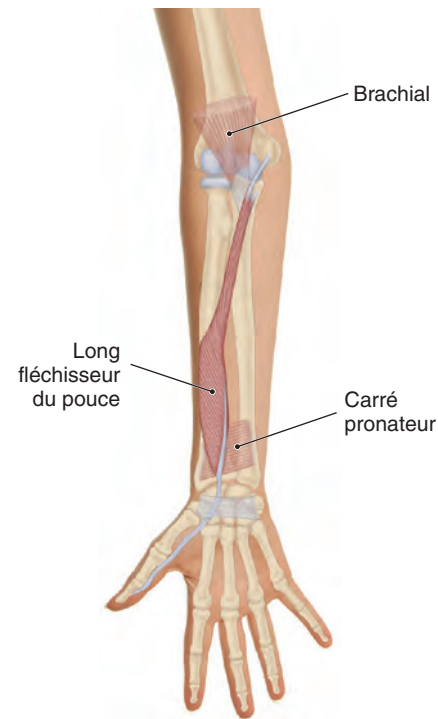
- o Flexion du pouce dans l'articulation carpométacarpienne (CMC), métacarpophalangienne (MCP) et interphalangienne (IP)
- o Flexion de la main dans l'articulation du poignet; flexion de l'avant-bras dans l'articulation du coude

## Position de départ (figure 14-29) :

- o Patient assis bras décontracté, avant-bras fléchi dans l'articulation du coude, en supination complète et reposant sur la cuisse du patient
- o Thérapeute assis à côté du patient et tourné face à lui
- o Doigts palpatoires placés sur l'extrémité distale antérieure de l'avant-bras (près du tendon du fléchisseur radial du carpe)

## Étapes palpatoires :

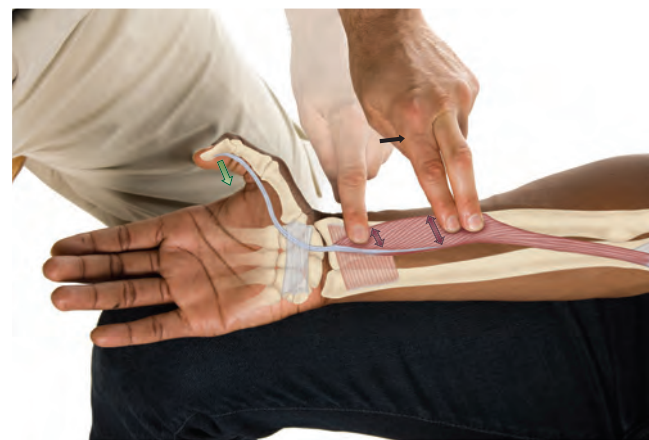1. Demander au patient de fléchir la phalange distale du pouce dans l'articulation IP et chercher à sentir la contraction du long fléchisseur du pouce près du poignet (figure 14-30).
2. Poursuivre la palpation du long fléchisseur du pouce aussi loin que possible en proximal, pendant que le patient le contracte et le décontracte alternativement en fléchissant le pouce dans l'articulation IP. Ce muscle est tellement profond qu'essayer de faire une pression glissée palpatoire perpendiculaire à ses fibres n'aide généralement en rien.
3. Une fois le long fléchisseur du pouce repéré, demander au patient de le décontracter, puis le palper pour évaluer sa tension de repos.



**Figure 14-28** Vue antérieure du long fléchisseur du pouce droit. Le carré pronateur et l'extrémité distale du brachial ont été estompés.



**Figure 14-29** Position de départ pour la palpation du long fléchisseur du pouce droit en position assise.



**Figure 14-30** Palpation du corps du long fléchisseur du pouce droit pendant que le pouce se fléchit dans l'articulation interphalangienne. Le carré pronateur a été estompé.

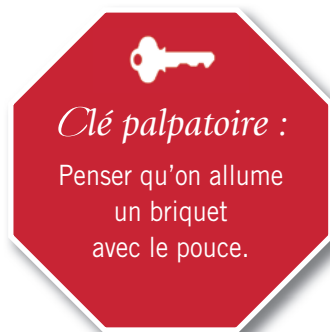LONG FLÉCHISSEUR DU POUCE—ASSIS—*Suite***Notes palpatoires :**

1. Les insertions humérale et ulnaire proximales du long fléchisseur du pouce sont souvent absentes. Chez ces individus, généralement, le muscle s'arrête approximativement au milieu de l'avant-bras. Par ailleurs, quand il est présent, le chef huméro-ulnaire est habituellement petit et donc difficile à palper.
2. Bien que ce muscle soit profond, il n'est généralement pas nécessaire d'exercer une pression importante pour sentir sa contraction quand le patient fléchit son pouce dans l'articulation IP.
3. **L'artère radiale est proche du long fléchisseur du pouce; aussi, si vous percevez une pulsation, éloignez-vous de l'artère.**
4. Mieux vaut palper le long fléchisseur du pouce en demandant au patient une flexion isolée de l'IP du pouce. Si le patient fléchit le pouce à la fois dans les articulations CMC et/ou MCP, d'autres muscles du pouce seront activés, diminuant l'intensité de la contraction du long fléchisseur du pouce. En outre, ces autres muscles sont situés sur l'éminence thénar de la main, et leur contraction rend plus difficile de palper et de distinguer le tendon distal du long fléchisseur du pouce.

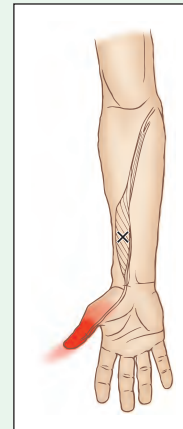
**Position alternative de palpation—décubitus**

Le long fléchisseur du pouce peut aussi être palpé sur le patient en décubitus. Suivez les étapes palpatoires indiquées pour la position assise.

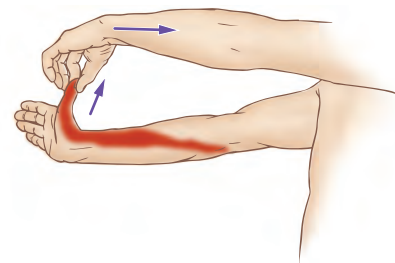
14

**POINTS GÂCHETTES**

1. Les points gâchettes du long fléchisseur du pouce sont souvent provoqués ou perpétués par un surmenage aigu ou chronique du muscle (par exemple serrer fortement ou de façon répétitive un volant, une raquette de tennis, un club de golf, ou jardiner avec des outils).
2. Les points gâchettes du long fléchisseur du pouce peuvent produire une douleur projetée aiguë, ressentie non seulement à la partie antérieure du pouce, mais également au-delà de l'extrémité du pouce (douleur fantôme). En plus, il peut y avoir une limitation de l'extension des articulations du pouce et du poignet.
3. Les zones de projection des points gâchettes du long fléchisseur du pouce doivent être distinguées de celles des muscles opposant du pouce, adducteur du pouce, brachial et subclavier.
4. Les points gâchettes du long fléchisseur du pouce sont souvent diagnostiqués de façon incorrecte comme une épicondylite/épicondylose médiale, un syndrome du canal carpien, un syndrome du défilé cervicothoracique, une pathologie discale cervicale, ou une arthrose du pouce.
5. Des points gâchettes associés surviennent fréquemment dans les fléchisseurs superficiel et profond des doigts.



**Figure 14-31** Vue antérieure illustrant un point gâchette habituel du long fléchisseur du pouce et sa zone de projection correspondante.

**ÉTIREMENT DU LONG FLÉCHISSEUR DU POUCE**

**Figure 14-32** Un étirement du long fléchisseur du pouce droit. Avec l'avant-bras et la main en extension complète, le patient se sert de son autre main pour étendre le pouce dans les articulations carpométacarpienne, métacarpophalangienne et interphalangienne.

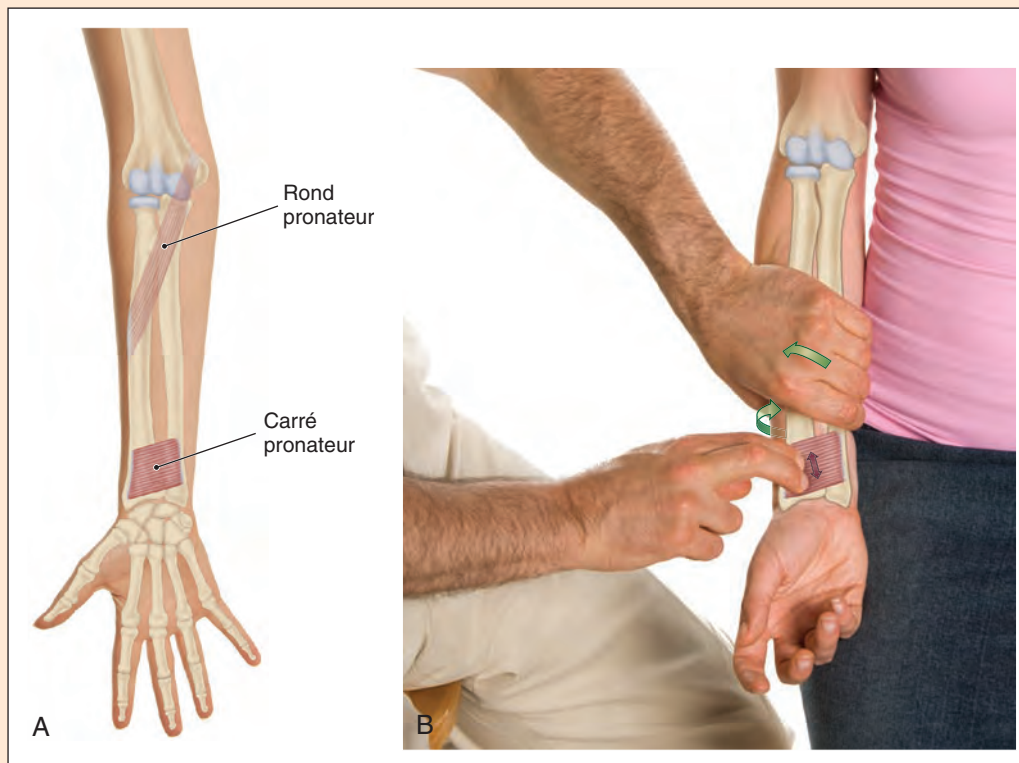
## LONG FLÉCHISSEUR DU POUCE—ASSIS—Suite

## EXTENSION

**Carré pronateur :** Le carré pronateur est profond et difficile à palper et à distinguer. Il s'insère de l'extrémité distale antérieure de l'ulna à l'extrémité distale antérieure du radius et fait une pronation de l'avant-bras dans les articulations radio-ulnaires. Palpez l'extrémité distale antérieure de l'avant-bras du côté radial avec une pression ferme, en résistant à la pronation de l'avant-bras du patient dans les articulations radio-ulnaires; veillez à appliquer la résistance sur l'avant-bras du patient, pas sur sa main (figure 14-33, B). Si vous réussissez à sentir le carré pronateur, suivez-le jusqu'à son insertion ulnaire. Remarque : les nerfs ulnaire et médian, ainsi que les artères radiale et ulnaire, passent à la face antérieure du poignet; il faut donc se montrer prudent quand on palpe profondément à ce niveau.

**Points gâchettes :**

1. Les mêmes facteurs qui provoquent et/ou perpétuent des points gâchettes dans le rond pronateur ont des chances de provoquer et/ou perpétuer des points gâchettes dans le carré pronateur.
2. Les points gâchettes du carré pronateur sont associés à ceux du rond pronateur.
3. Les zones de projection n'ont pas été établies pour le carré pronateur.



**Figure 14-33** **A.** Vue antérieure du carré pronateur droit. Le rond pronateur a été estompé. **B.** Vue du carré pronateur en cours de palpation, avec une résistance à la pronation de l'avant-bras dans les articulations radio-ulnaires.

## GROUPE RADIAL—ASSIS

14-1

Le groupe radial se compose des muscles brachioradial, long extenseur radial du carpe et court extenseur radial du carpe. La palpation du brachioradial a déjà été traitée (voir p. 286). Nous aborderons ici la palpation des deux autres muscles du groupe radial.

#### ❑ INSERTIONS :

- o Long extenseur radial du carpe (LERC) : *du* 1/3 distal de la crête supracondyloire de l'humérus *au* bord radial de la face dorsale de la main sur la base du deuxième métacarpien
- o Court extenseur radial du carpe (CERC) : *de* l'épicondyle latéral de l'humérus (par l'intermédiaire du tendon extenseur commun) *au* bord radial de la face dorsale de la main sur le troisième métacarpien

#### ❑ ACTIONS :

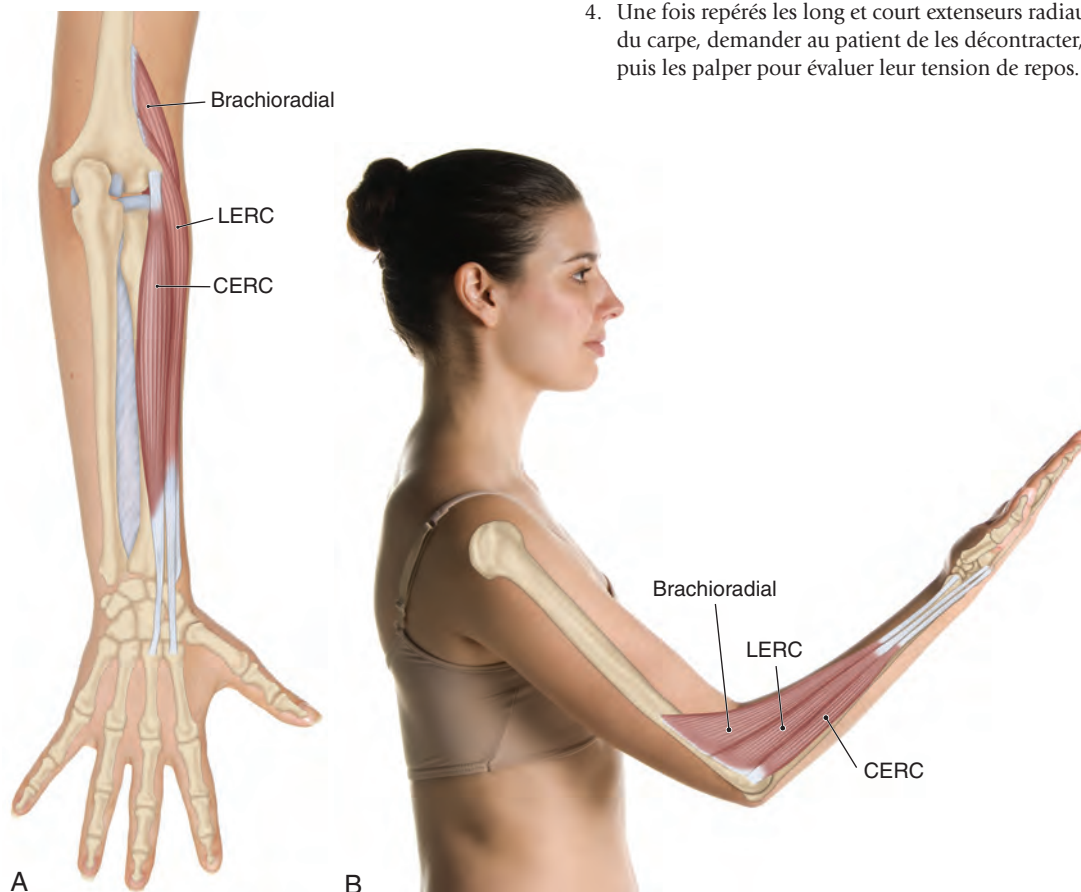
- o Les deux extenseurs radiaux du carpe font une inclinaison radiale (abduction) et une extension de la main dans l'articulation du poignet et fléchissent l'avant-bras dans l'articulation du coude.

#### Position de départ (figure 14-35) :

- o Patient assis bras relâché, avant-bras fléchi dans l'articulation du coude, en pronosupination intermédiaire et reposant sur la cuisse du patient
- o Thérapeute assis à côté du patient et tourné face à lui
- o Le groupe radial est pincé entre les doigts palpatoires

#### Étapes palpatoires :

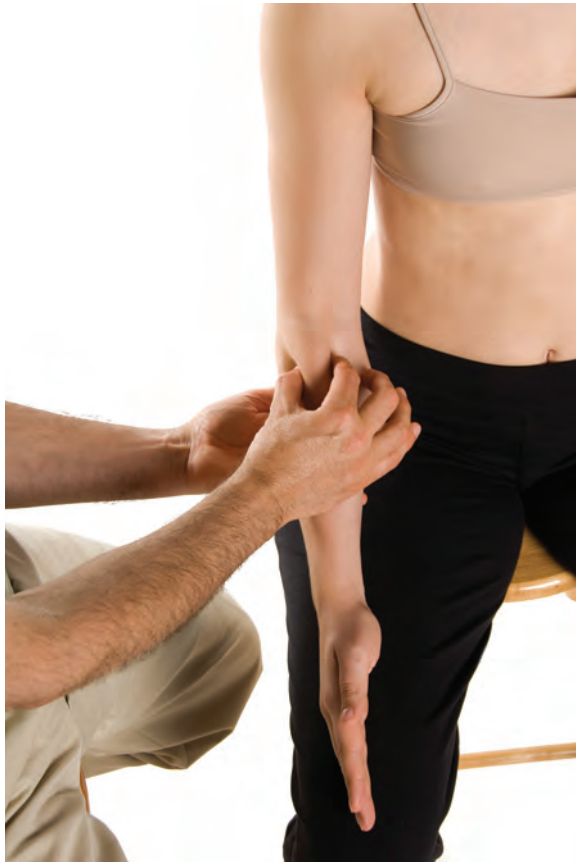1. Le groupe des muscles radiaux peut généralement être pincé et séparé du reste de la musculature de l'avant-bras. Pincer le groupe musculaire radial entre le pouce d'un côté et l'index (ou l'index et le médus) de l'autre côté et le tirer en l'écartant de l'avant-bras (figure 14-35).
2. Déplacer les doigts palpatoires sur les long et court extenseurs radiaux du carpe (en postérieur du brachioradial) et chercher à sentir leur contraction pendant que le patient fait une inclinaison radiale de la main dans l'articulation du poignet (figure 14-36, A). Si on le souhaite, on peut ajouter une résistance à l'inclinaison radiale avec la deuxième main.
3. Poursuivre la palpation des muscles extenseurs radiaux du carpe en direction de leur insertion distale, avec une pression glissée palpatoire perpendiculaire.
4. Une fois repérés les long et court extenseurs radiaux du carpe, demander au patient de les décontracter, puis les palper pour évaluer leur tension de repos.



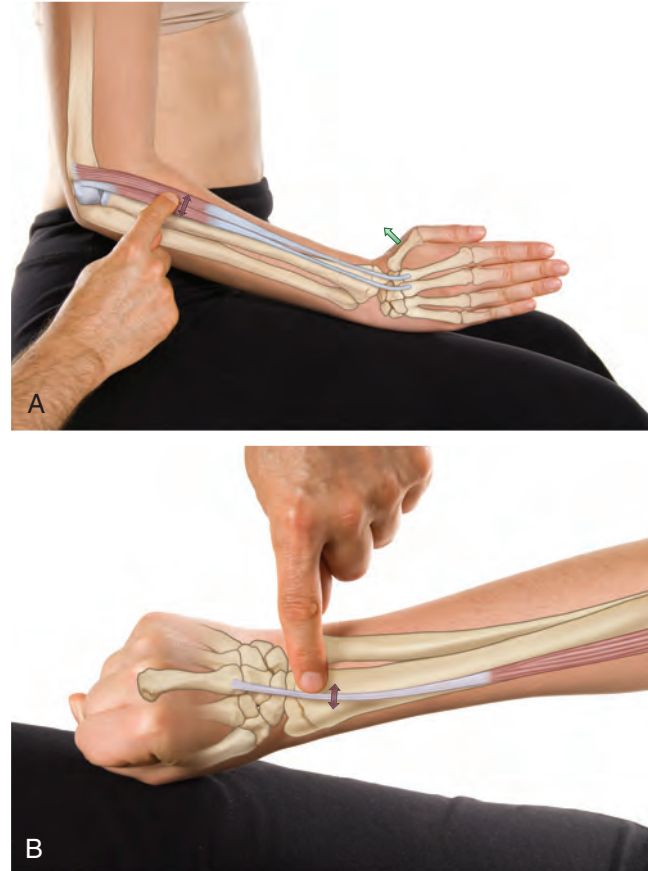**Figure 14-34** Vues du groupe des muscles radiaux droits. **A.** Vue postérieure. **B.** Vue latérale. CERC, court extenseur radial du carpe; LERC, long extenseur radial du carpe.



## GROUPE RADIAL—ASSIS—Suite



**Figure 14-35** Le groupe des muscles radiaux droit est pincé entre le pouce et l'index du thérapeute.



**Figure 14-36** Palpation des long et court extenseurs radiaux du carpe. **A.** Palpation des long et court extenseurs radiaux du carpe pendant que la patiente fait une inclinaison radiale de la main dans l'articulation du poignet. **B.** Palpation du tendon distal du court extenseur radial du carpe, activé pour empêcher la main de se fléchir dans l'articulation du poignet alors que la patiente serre le poing (voir Note palpatoire n° 5).

## Notes palpatoires :

1. Le brachioradial est le plus antérieur des trois muscles du groupe radial; le court extenseur radial du carpe est le plus postérieur; le long extenseur radial du carpe est au milieu.
2. L'extenseur des doigts se trouve immédiatement en postérieur du groupe radial (c'est-à-dire postérieur au court extenseur radial du carpe).
3. Pour distinguer la limite entre le court extenseur radial du carpe et l'extenseur des doigts, demandez au patient d'effectuer alternativement une inclinaison radiale de la main dans l'articulation du poignet et une extension des doigts dans les articulations métacarpophalangiennes et interphalangiennes. Le court extenseur radial du carpe se contractera avec l'inclinaison radiale de la main, et l'extenseur des doigts se contractera avec l'extension des doigts.
4. Pour distinguer la limite entre le long extenseur radial du carpe et le brachioradial, demandez au patient de réaliser une inclinaison

radiale de la main dans l'articulation du poignet et une flexion de l'avant-bras dans l'articulation du coude. Le long extenseur radial du carpe se contractera avec l'inclinaison radiale de la main, et le brachioradial se contractera avec la flexion de l'avant-bras.

5. Distinguer l'un de l'autre les corps musculaires des deux extenseurs radiaux du carpe est difficile. Un des moyens en est le repérage. L'autre méthode consiste à demander au patient de faire une flexion faible à modérée des doigts (c'est-à-dire de fermer le poing). Cela a tendance à activer le court extenseur radial du carpe, pour empêcher l'articulation du poignet de se fléchir (sous l'effet de la traction des muscles fléchisseurs des doigts), mais pas le long extenseur radial du carpe. La flexion des doigts entraîne habituellement une mise en tension palpable et souvent visible du tendon distal du court extenseur radial du carpe (figure 14-36, B).

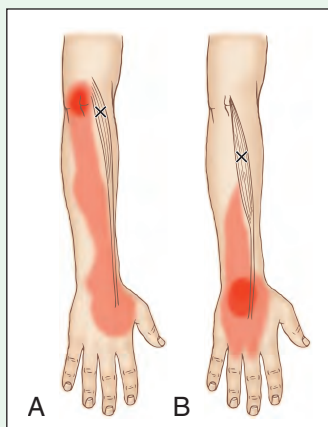
## Position alternative de palpation—décubitus

Les muscles extenseurs radiaux du carpe peuvent aussi être palpés sur le patient en décubitus. Suivez les étapes palpatoires indiquées pour la palpation en position assise.

## GROUPE RADIAL—ASSIS—Suite

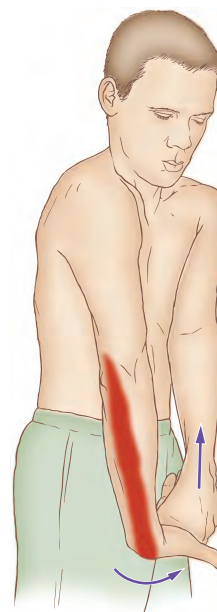
## POINTS GÂCHETTES

1. Les points gâchettes du long extenseur radial du carpe (LERC) et du court extenseur radial du carpe (CERC) sont souvent provoqués ou perpétués par un surmenage aigu ou chronique des muscles (par exemple fermer la main de façon énergique ou répétée, frapper des revers à une main au tennis) et par des points gâchettes des scalènes ou du supraépineux.
2. Les points gâchettes des extenseurs radiaux du carpe peuvent entraîner une prise manuelle faible ou douloureuse (par exemple quand on serre la main de quelqu'un), une limitation de l'inclinaison ulnaire de la main dans l'articulation du poignet, une compression du nerf radial (seulement par le CERC).
3. Les zones de projection des points gâchettes des extenseurs radiaux du carpe doivent être distinguées de celles des muscles brachioradial, extenseur des doigts, extenseur de l'index, supinateur, triceps brachial, subclavier, scalènes, supraépineux, infraépineux, subscapulaire, coracobrachial, brachial, grand dorsal, adducteur du pouce et premier interosseux dorsal de la main.
4. Les points gâchettes des extenseurs radiaux du carpe sont souvent diagnostiqués de façon incorrecte comme une épicondylite/épicondylite latérale, une compression des racines nerveuses C7 ou C8, un syndrome du canal carpien, un dysfonctionnement ou une arthrose de l'articulation du poignet, ou une ténosynovite sténosante de De Quervain.
5. Des points gâchettes associés des extenseurs radiaux du carpe surviennent fréquemment dans les muscles brachioradial, extenseur des doigts, supinateur, scalènes et supraépineux.



**Figure 14-37 A, B.** Vues postérieures illustrant les points gâchettes habituels des long et court extenseurs radiaux du carpe avec leurs zones de projection correspondantes. **A.** Long extenseur radial du carpe. **B.** Court extenseur radial du carpe.

## ÉTIREMENT DU GROUPE RADIAL



**Figure 14-38** Un étirement des long et court extenseurs radiaux du carpe droits. Le patient utilise son autre main pour faire une flexion et une inclinaison ulnaire de la main droite. Remarque : voir p. 288, figure 14-9, pour un étirement du brachioradial du groupe radial.

*Clé palpatoire :*

Pincer le groupe radial en l'écartant de l'avant-bras.

## EXTENSEUR DES DOIGTS ET EXTENSEUR DU CINQUIÈME DOIGT—ASSIS

## ❑ INSERTIONS :

- o Extenseur des doigts : *de* l'épicondyle latéral de l'humérus (par l'intermédiaire du tendon extenseur commun) *à la* face postérieure des phalanges intermédiaire et distale des doigts deux à cinq
- o Extenseur du cinquième doigt : *de* l'épicondyle latéral de l'humérus (par l'intermédiaire du tendon extenseur commun) *à la* face postérieure des phalanges intermédiaire et distale du cinquième doigt (en s'insérant sur le tendon distal de l'extenseur des doigts pour le cinquième doigt).

## ❑ ACTIONS :

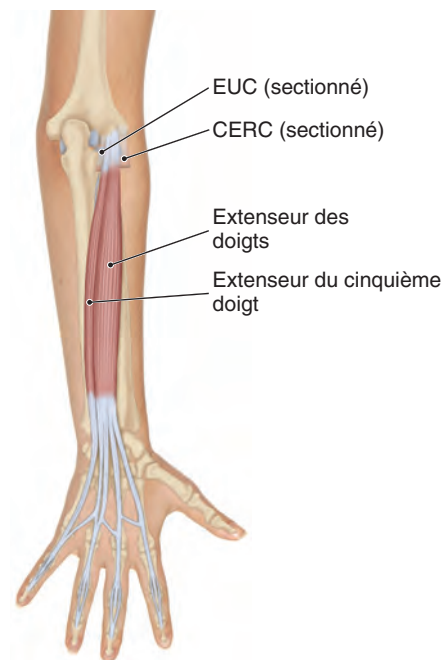
- o Extenseur des doigts : extension des doigts deux à cinq dans les articulations métacarpophalangiennes (MCP) et interphalangiennes (IP); extension de la main dans l'articulation du poignet; extension de l'avant-bras dans l'articulation du coude
- o Extenseur du cinquième doigt : extension de l'auriculaire (n° 5) dans les articulations MCP et IP; extension de la main dans l'articulation du poignet; extension de l'avant-bras dans l'articulation du coude

## Position de départ (figure 14-40) :

- o Patient assis bras relâché, avant-bras fléchi dans l'articulation du coude, en pronation complète dans les articulations radio-ulnaires et reposant sur la cuisse du patient
- o Thérapeute assis face au patient
- o Doigts palpatoires placés au milieu de la face postérieure proximale de l'avant-bras
- o Deuxième main placée sur la face dorsale des doigts (si on applique une résistance)

## Étapes palpatoires :

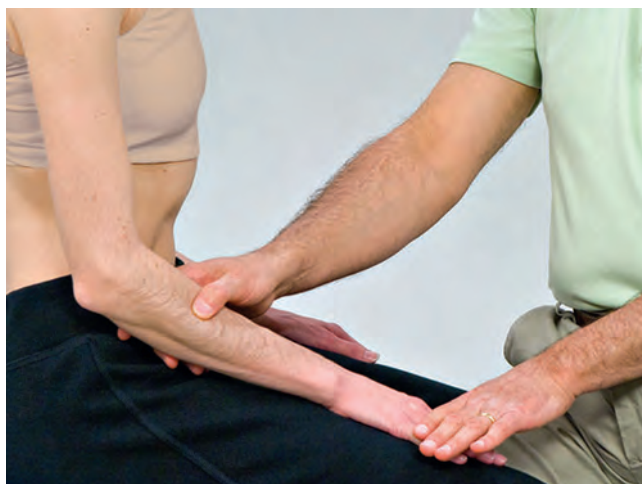1. Demander au patient de faire une extension complète des doigts deux à cinq dans les articulations MCP et IP et chercher à sentir la contraction de l'extenseur des doigts et de l'extenseur du cinquième doigt (figure 14-41). La deuxième main peut appliquer une résistance à l'extension du doigt si on le souhaite (veiller à ce que le patient ne s'efforce pas de faire une extension de la main dans l'articulation du poignet car tous les muscles postérieurs de l'avant-bras se contracteraient).



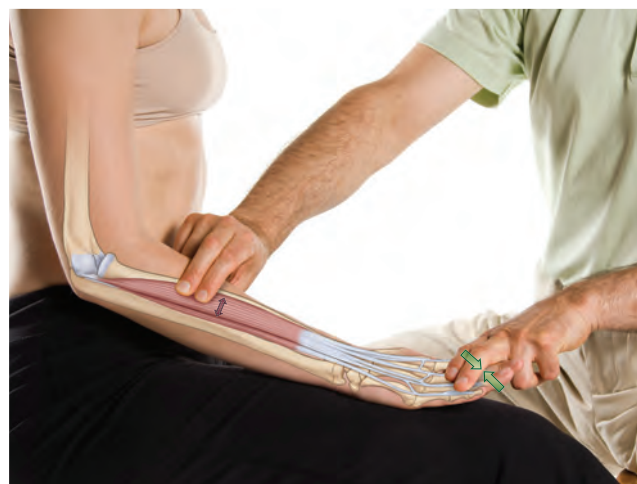**Figure 14-39** Vue postérieure de l'extenseur des doigts et de l'extenseur du cinquième doigt droits. Les extrémités proximales de l'extenseur ulnaire du carpe (EUC) et du court extenseur radial du carpe (CERC) ont été sectionnées et estompées.

2. Poursuivre la palpation en direction des insertions distales, avec une pression glissée palpatoire perpendiculaire aux fibres de ces deux muscles.
3. On peut souvent voir les tendons distaux des extenseurs des doigts à la face dorsale de la main. S'ils ne sont pas visibles, ils sont habituellement faciles à palper avec une pression glissée palpatoire perpendiculaire à eux.
4. Une fois repérés l'extenseur des doigts et l'extenseur du cinquième doigt, demander au patient de les décontracter, puis les palper pour évaluer leur tension de repos.

14



**Figure 14-40** Position de départ pour la palpation de l'extenseur des doigts et l'extenseur du cinquième doigt droits en position assise.



**Figure 14-41** Palpation de l'extenseur des doigts et de l'extenseur du cinquième doigt droits alors que la patiente étend les doigts deux à cinq contre résistance.

## EXTENSEUR DES DOIGTS ET EXTENSEUR DU CINQUIÈME DOIGT—ASSIS—*Suite*

### Notes palpatoires :

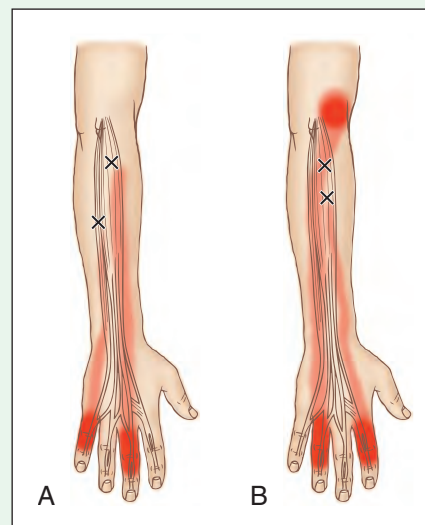
1. Si on demande au patient d'étendre un doigt à la fois, le tendon et les fibres du corps musculaire associées de l'extenseur des doigts, destinés à ce doigt, peuvent être palpés séparément.
2. Distinguer l'extenseur des doigts du court extenseur radial du carpe peut se faire en demandant au patient une inclinaison radiale de la main dans l'articulation du poignet. Cela active le court extenseur radial du carpe mais pas l'extenseur des doigts. Ou bien, demandez au patient de faire une extension des doigts ; cela active l'extenseur des doigts mais pas le court extenseur radial du carpe.
3. Distinguer l'extenseur du cinquième doigt de l'extenseur ulnaire du carpe peut se faire en demandant au patient de faire une inclinaison ulnaire de la main dans l'articulation du poignet. Cela active l'extenseur ulnaire du carpe mais pas l'extenseur du cinquième doigt. Ou bien demandez au patient d'étendre les doigts ; cela active l'extenseur du cinquième doigt, mais pas l'extenseur ulnaire du carpe.
4. Distinguer entre les fibres de l'extenseur des doigts destinées à l'auriculaire et l'extenseur du cinquième doigt (c'est-à-dire repérer la limite entre ces deux muscles) est extrêmement difficile parce qu'ils sont proches l'un de l'autre et ils sont tous deux impliqués dans la même action (extension de l'auriculaire).

### Position alternative de palpation—décubitus

L'extenseur des doigts et l'extenseur du cinquième doigt peuvent également être palpés sur le patient en décubitus. Suivez les étapes palpatoires indiquées pour la position assise.

### POINTS GÂCHETTES

1. Les points gâchettes de l'extenseur des doigts et de l'extenseur du cinquième doigt sont souvent provoqués ou perpétués par un surmenage aigu ou chronique des muscles (par exemple mouvements répétitifs des doigts, comme lorsqu'on tape à la machine ou qu'on joue du piano), par le maintien en position allongée du muscle (par exemple dormir avec les doigts fléchis) ou par des points gâchettes dans les scalènes.
2. Les points gâchettes de l'extenseur des doigts et de l'extenseur du cinquième doigt sont susceptibles d'engendrer une raideur des doigts (c'est-à-dire un déficit de flexion).
3. Les zones de projection des points gâchettes de l'extenseur des doigts et de l'extenseur du cinquième doigt doivent être distinguées de celles des muscles extenseur de l'index, interosseux dorsaux de la main, scalènes, subclavier, grand dorsal, coracobrachial et triceps brachial.
4. Les points gâchettes de l'extenseur des doigts et de l'extenseur du cinquième doigt sont souvent diagnostiqués de façon incorrecte comme une épicondylite/épicondylase latérale, une arthrose des doigts, une compression des racines nerveuses C7 ou C6, ou un dysfonctionnement de l'articulation du carpe.
5. Des points gâchettes associés surviennent fréquemment dans les muscles long extenseur radial du carpe, court extenseur radial du carpe, supinateur, brachioradial et extenseur ulnaire du carpe.
6. Remarque : un point gâchette dans l'extenseur des doigts ou l'extenseur du cinquième doigt entraîne généralement une douleur projetée au dos de la main et au doigt contrôlé par ces fibres musculaires. Les points gâchettes apparaissent le plus souvent dans les fibres du médus et de l'annulaire.

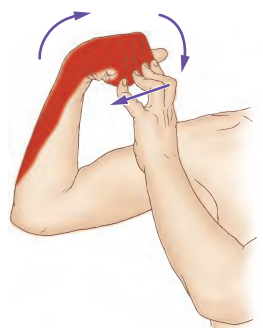


**Figure 14-42** Vues postérieures illustrant les points gâchettes courants de l'extenseur des doigts et de l'extenseur du cinquième doigt avec leurs zones de projection correspondantes. **A.** Un point gâchette de l'extenseur du cinquième doigt se projetant dans l'auriculaire, et un point gâchette de l'extenseur des doigts se projetant dans le médus. **B.** Points gâchettes de l'extenseur des doigts se projetant dans l'index et l'annulaire.



## EXTENSEUR DES DOIGTS ET EXTENSEUR DU CINQUIÈME DOIGT—ASSIS—*Suite*

ÉTIREMENT DE L'EXTENSEUR DES DOIGTS  
ET DE L'EXTENSEUR DU CINQUIÈME DOIGT



**Figure 14-43** Un étirement des extenseurs des doigts et du cinquième doigt droits. Avec l'avant-bras et la main en flexion complète, le patient utilise son autre main pour fléchir les doigts deux à cinq.



*Clé palpatoire :*

Tendre les doigts  
et palper au milieu  
de la face postérieure  
de l'avant-bras.

## EXTENSEUR ULNAIRE DU CARPE—ASSIS

## ❑ INSERTIONS :

- o De l'épicondyle latéral de l'humérus (par l'intermédiaire du tendon extenseur commun) et du 1/3 moyen de la face postérieure de l'ulna *au* bord ulnaire de la face dorsale de la main sur la base du cinquième métacarpien

## ❑ ACTIONS :

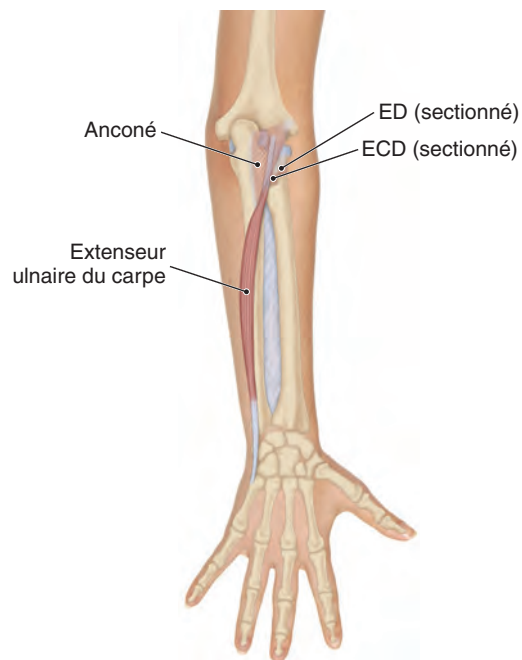
- o Extension et inclinaison ulnaire de la main dans l'articulation du poignet
- o Extension de l'avant-bras dans l'articulation du coude

**Position de départ (figure 14-45) :**

- o Patient assis bras relâché, avant-bras fléchi dans l'articulation du coude, en pronation complète dans les articulations radio-ulnaires et reposant sur la cuisse du patient
- o Thérapeute assis face au patient
- o Doigts palpatoires placés immédiatement en postérieur de la diaphyse de l'ulna
- o Deuxième main placée sur le bord ulnaire de la main, en proximal des doigts (si on applique une résistance)

**Étapes palpatoires :**

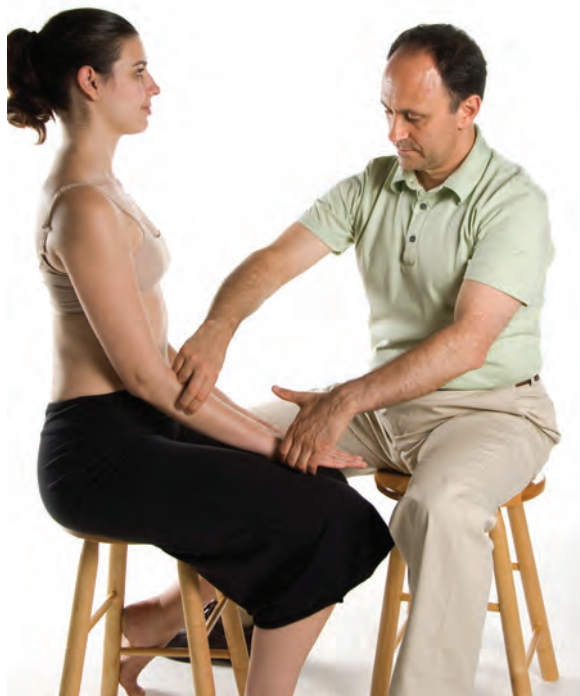1. Demander au patient de faire une inclinaison ulnaire de la main dans l'articulation du poignet et chercher à sentir la contraction de l'extenseur ulnaire du carpe (figure 14-46). La deuxième main peut ajouter une résistance si on le souhaite.
2. Palper en proximal vers l'épicondyle latéral et en distal vers le cinquième métacarpien, avec une pression glissée palpatoire perpendiculaire aux fibres, pendant que le patient contracte et décontracte alternativement le muscle.



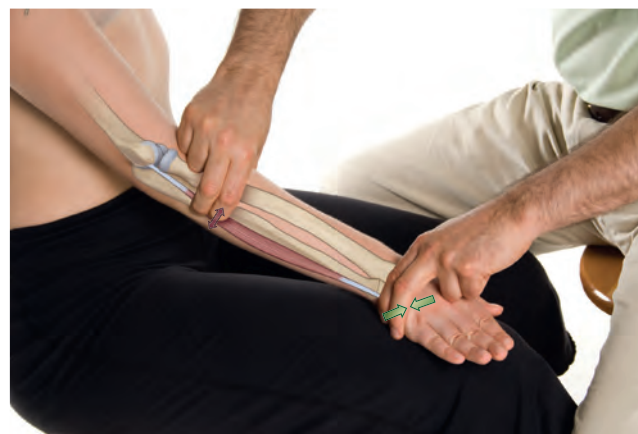**Figure 14-44** Vue postérieure de l'extenseur ulnaire du carpe droit. L'anconé a été estompé. Les tendons proximaux de l'extenseur des doigts (ED) et de l'extenseur du cinquième doigt (ECD) ont été sectionnés et estompés.

3. Une fois l'extenseur ulnaire du carpe repéré, demander au patient de le décontracter, puis le palper pour évaluer sa tension de repos.

14



**Figure 14-45** Position de départ pour la palpation de l'extenseur ulnaire du carpe droit en position assise.



**Figure 14-46** Palpation de l'extenseur ulnaire du carpe droit immédiatement en postérieur de la diaphyse de l'ulna, pendant que la patiente fait une inclinaison ulnaire de la main dans l'articulation du poignet contre résistance.

EXTENSEUR ULNAIRE DU CARPE—ASSIS—*Suite***Notes palpatoires :**

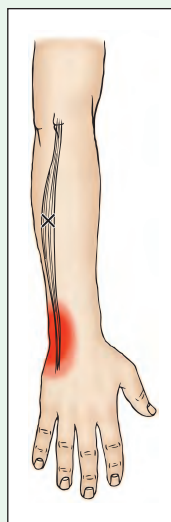
1. Sur tout son trajet, l'extenseur ulnaire du carpe se situe du côté ulnaire de la face postérieure de l'avant-bras, directement adjacent à la crête de l'ulna.
2. Quand vous faites réaliser au patient une inclinaison ulnaire de la main dans l'articulation du poignet, assurez-vous que les doigts du patient sont relâchés. Si les doigts sont en extension, l'extenseur des doigts et l'extenseur du cinquième doigt seront activés, rendant difficile la distinction entre l'extenseur ulnaire du carpe et ces muscles.
3. Distinguer entre l'extenseur ulnaire du carpe et l'extenseur du cinquième doigt se fait en demandant au patient de tendre le petit doigt. Cela active l'extenseur du cinquième doigt mais pas l'extenseur ulnaire du carpe. Ou bien faites faire au patient une inclinaison ulnaire de la main dans l'articulation du poignet; cela active l'extenseur ulnaire du carpe mais pas l'extenseur du cinquième doigt.

**Position alternative de palpation—décubitus**

L'extenseur ulnaire du carpe peut également se palper sur le patient en décubitus. Suivez les étapes palpatoires indiquées pour la palpation en position assise.

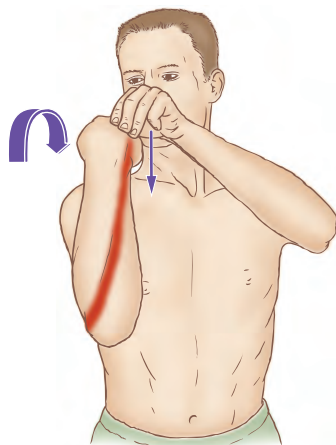
**POINTS GÂCHETTES**

1. Les points gâchettes de l'extenseur ulnaire du carpe sont souvent provoqués ou perpétués par un surmenage aigu ou chronique du muscle (par exemple tenir les mains en inclinaison ulnaire quand on tape sur un clavier), par un traumatisme direct et par des points gâchettes dans les scalènes ou le dentelé postérosupérieur.
2. Les zones de projection des points gâchettes de l'extenseur ulnaire du carpe doivent être distinguées de celles des muscles court extenseur radial du carpe, extenseur de l'index, supinateur, scalènes, subscapulaire et coracobrachial.
3. Les points gâchettes de l'extenseur ulnaire du carpe sont souvent diagnostiqués de façon incorrecte comme un dysfonctionnement ou une arthrose de l'articulation du poignet, un syndrome du canal carpien, ou une compression des racines nerveuses C7 ou C8.
4. Des points gâchettes associés surviennent fréquemment dans les muscles extenseur des doigts, extenseur du cinquième doigt, scalènes et dentelé postérosupérieur.
5. Remarque : l'extenseur ulnaire du carpe n'ayant pas à soutenir une charge contre pesanteur aussi souvent que les muscles de l'inclinaison radiale (long et court extenseurs radiaux du carpe), il développe généralement moins souvent qu'eux des points gâchettes.



**Figure 14-47** Vue postérieure illustrant un point gâchette habituel de l'extenseur ulnaire du carpe et sa zone de projection correspondante.

14

**ÉTIREMENT DE L'EXTENSEUR ULNAIRE DU CARPE**

**Figure 14-48** Un étirement de l'extenseur ulnaire du carpe droit. L'avant-bras étant en flexion complète, le patient se sert de son autre main pour faire une flexion et une inclinaison radiale de la main.

**Clé palpatoire :**

Palper immédiatement en postérieur de la diaphyse de l'ulna.

## SUPINATEUR—ASSIS

## ❑ INSERTIONS :

- o De l'épicondyle latéral de l'humérus et de la crête supinatrice de l'ulna au 1/3 proximal du radius (côtés antérieur, latéral et postérieur)

## ❑ ACTION :

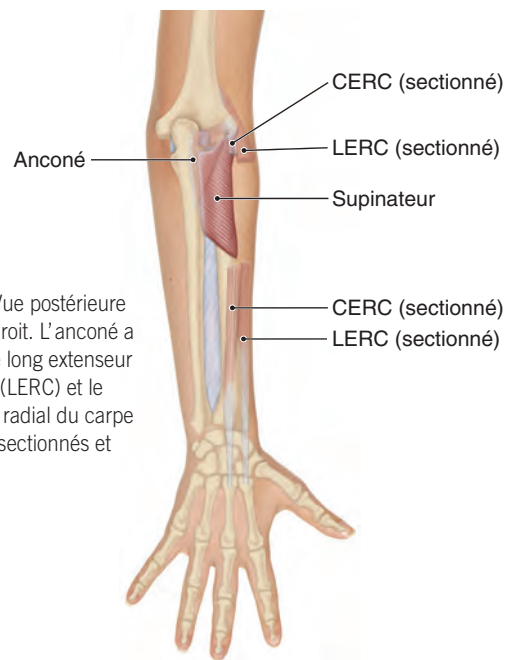- o Supination de l'avant-bras dans les articulations radio-ulnaires

**Position de départ (figure 14-50) :**

- o Patient assis bras relâché, avant-bras fléchi dans l'articulation du coude, en position intermédiaire de pronosupination et reposant sur la cuisse du patient
- o Thérapeute assis face au patient
- o Les doigts palpatoires pincent le groupe musculaire radial en l'écartant de l'avant-bras
- o Deuxième main placée sur l'extrémité distale de l'avant-bras, juste en proximal de l'articulation du poignet

**Étapes palpatoires :**

1. Généralement, le groupe musculaire radial peut être pincé et séparé du reste de la musculature de l'avant-bras. Pincer le groupe musculaire radial entre le pouce d'un côté et l'index et le médus de l'autre côté, puis le soulever doucement en l'écartant de l'avant-bras.
2. Pénétrer doucement mais fermement (entre le court extenseur radial du carpe du groupe radial et l'extenseur des doigts) vers l'insertion supérieure sur le radius; demander au patient de faire une supination de l'avant-bras contre résistance et chercher à sentir la contraction du supinateur (figure 14-51).
3. Poursuivre la palpation du supinateur (à travers la musculature plus superficielle) en direction de son insertion proximale et



**Figure 14-49** Vue postérieure du supinateur droit. L'anconé a été estompé. Le long extenseur radial du carpe (LERC) et le court extenseur radial du carpe (CERC) ont été sectionnés et estompés.


chercher à sentir sa contraction pendant que le patient contracte et décontracte alternativement le supinateur.

4. Une fois le supinateur repéré, demander au patient de le décontracter, puis le palper pour évaluer sa tension de repos.

14



**Figure 14-50** Position de départ pour la palpation du supinateur droit en position assise.

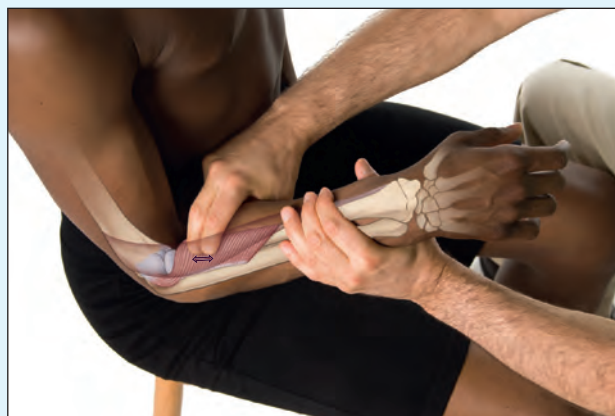

**Figure 14-51** Palpation du supinateur droit contre le radius, entre le groupe des muscles radiaux et l'extenseur des doigts.



SUPINATEUR—ASSIS—*Suite***Notes palpatoires :**

1. Pour résister à la supination de l'avant-bras du patient, la deuxième main doit exercer une prise douce mais ferme. Autrement, seule la peau du patient sera maintenue et les os sous-jacents de l'avant-bras seront libres de bouger. Cela aura pour résultat une résistance inefficace à la supination de l'avant-bras et sera inconfortable pour le patient.
2. Le supinateur se palpe aussi au bord antérieur/médial du brachioradial. Détendez le brachioradial du patient en fléchissant passivement le coude du patient (20 à 30°). Repoussez le brachioradial latéralement, puis appuyez profondément vers la tête et la diaphyse du radius; vous rencontrerez le supinateur (figure 14-52).
3. **La branche profonde du nerf radial passe à travers le muscle supinateur. Gardez cela à l'esprit quand vous appuyez profondément contre le supinateur.**



**Figure 14-52** Palpation du supinateur droit en repoussant le brachioradial latéralement puis en s'enfonçant en direction du radius (voir Note palpatoire n° 2).

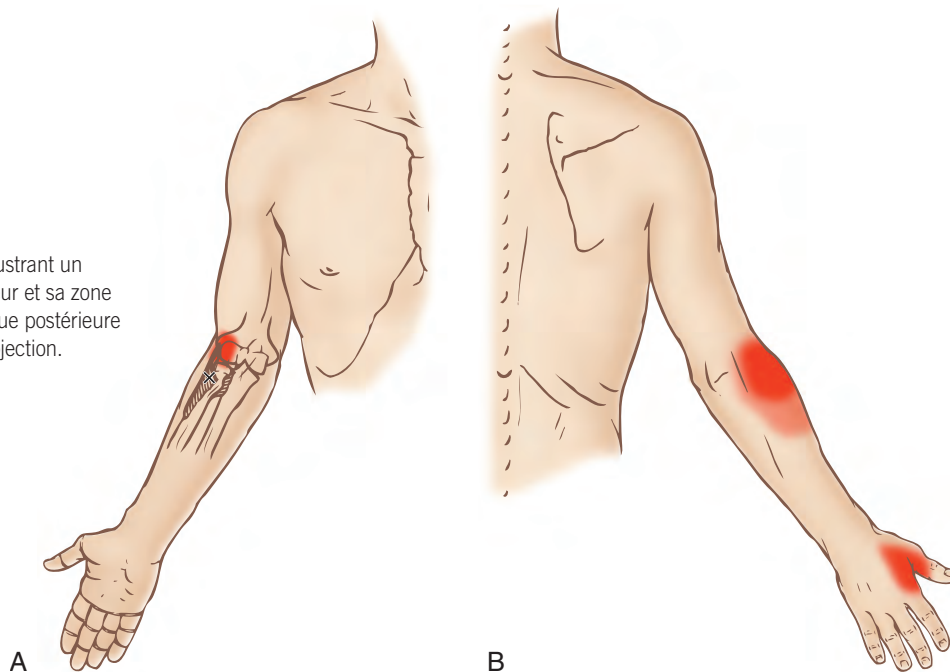
**Position alternative de palpation—décubitus**

Le supinateur peut également se palper sur le patient en décubitus. Suivez les étapes palpatoires indiquées pour la position assise.

**POINTS GÂCHETTES**

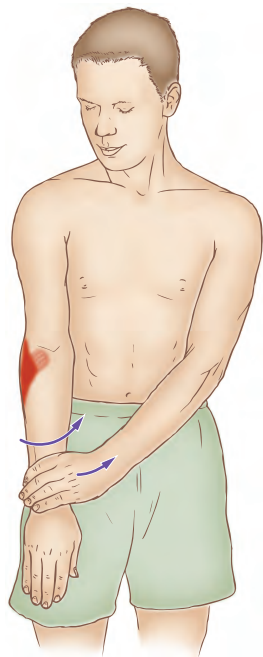
1. Les points gâchettes du supinateur sont souvent provoqués ou perpétués par un surmenage aigu ou chronique du muscle (par exemple se servir d'un tournevis, tourner des poignées de porte dures, frapper des revers au tennis avec une technique médiocre).
2. Les points gâchettes du supinateur sont susceptibles d'engendrer une compression de la branche profonde du nerf radial; les points gâchettes du supinateur représentent la cause la plus courante de la douleur épicondylaire latérale.
3. Les zones de projection des points gâchettes du supinateur doivent être distinguées de celles des muscles long extenseur radial du carpe, brachioradial, extenseur des doigts, biceps brachial, brachial, triceps brachial, supraépineux, infraépineux, subclavier, scalènes, adducteur du pouce et premier interosseux dorsal de la main.
4. Les points gâchettes du supinateur sont souvent diagnostiqués de façon incorrecte comme une épicondylite/épicondylite latérale, une compression des racines nerveuses C5 ou C6, ou une ténosynovite sténosante de De Quervain.
5. Des points gâchettes associés surviennent fréquemment dans les muscles long extenseur radial du carpe, court extenseur radial du carpe, extenseur des doigts, extenseur du cinquième doigt, triceps brachial, anconé, brachioradial, biceps brachial, brachial et long palmaire.

**Figure 14-53 A.** Vue antérieure illustrant un point gâchette courant du supinateur et sa zone de projection correspondante. **B.** Vue postérieure montrant le reste de la zone de projection.



SUPINATEUR—ASSIS—*Suite*

ÉTIREMENT DU SUPINATEUR



**Figure 14-54** Un étirement du supinateur droit. Le patient utilise son autre main pour faire une pronation complète de l'avant-bras droit. Remarque : on confond facilement pronation de l'avant-bras dans les articulations radio-ulnaires et rotation médiale du bras dans l'articulation de l'épaule. Assurez-vous que l'avant-bras est réellement en pronation.



*Clé palpatoire :*

Soulever le groupe radial en l'écartant et s'enfoncer dans le supinateur contre le radius.

## GROUPE DES QUATRE MUSCLES DISTAUX PROFONDS—ASSIS

Le groupe des quatre muscles distaux profonds comprend le long abducteur du pouce, le court extenseur du pouce, le long extenseur du pouce et l'extenseur de l'index.

### ❑ INSERTIONS :

- o Long abducteur du pouce : du 1/3 moyen de la face postérieure du radius, de la membrane interosseuse et de l'ulna à la base du métacarpien du pouce
- o Court extenseur du pouce : du 1/3 distal de la face postérieure du radius et de la membrane interosseuse à la base de la phalange proximale du pouce
- o Long extenseur du pouce : du 1/3 moyen de la face postérieure de l'ulna et de la membrane interosseuse à la base de la phalange distale du pouce
- o Extenseur de l'index : du 1/3 distal de la face postérieure de l'ulna et de la membrane interosseuse à la face postérieure des phalanges intermédiaire et distale de l'index (en s'insérant sur le côté ulnaire du tendon distal de l'extenseur des doigts destiné à l'index)

### ❑ ACTIONS :

- o Long abducteur du pouce : abduction et extension du pouce dans l'articulation carpométacarpienne (CMC); inclinaison radiale de la main dans l'articulation du poignet
- o Court extenseur du pouce : abduction et extension du pouce dans l'articulation CMC et extension du pouce dans l'articulation métacarpophalangienne (MCP); inclinaison radiale de la main dans l'articulation du poignet
- o Long extenseur du pouce : extension du pouce dans les articulations CMC, MCP et interphalangienne (IP); inclinaison radiale de la main dans l'articulation du poignet
- o Extenseur de l'index : extension de l'index dans les articulations MCP et IP; extension de la main dans l'articulation du poignet

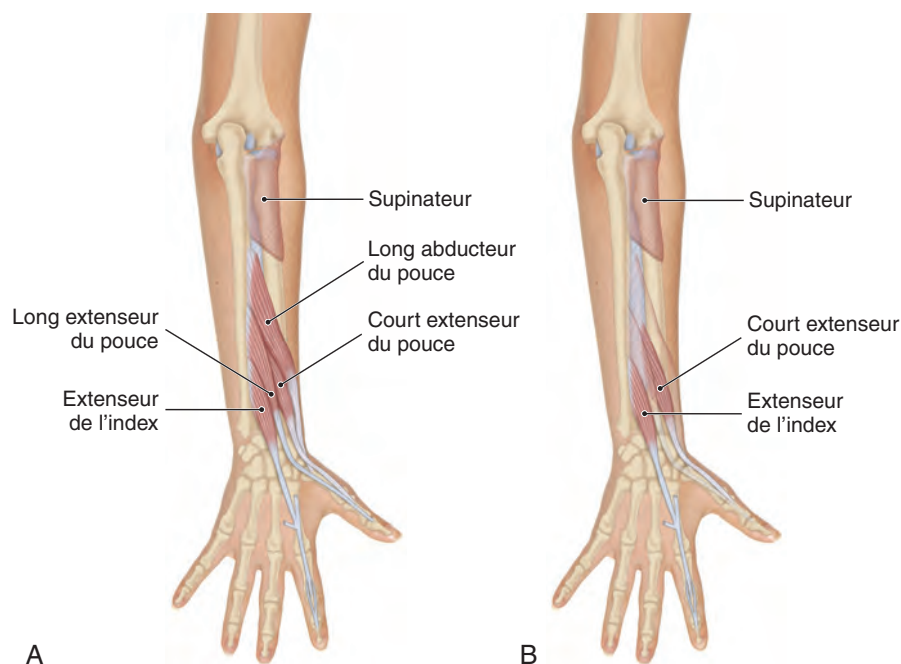
### Position de départ (figure 14-56) :

- o Patient assis bras relâché, avant-bras fléchi dans l'articulation du coude, en pronation complète dans les articulations radio-ulnaires et reposant sur la cuisse du patient; le pouce du patient est en extension active (Remarque : l'extension du pouce dans l'articulation CMC est un mouvement qui l'écarte de la paume de la main dans le plan frontal.)
- o Thérapeute assis face au patient
- o Les doigts palpatoires sont placés sur le côté radial de la face postérieure du poignet (après avoir visualisé les tendons)

### Étapes palpatoires :

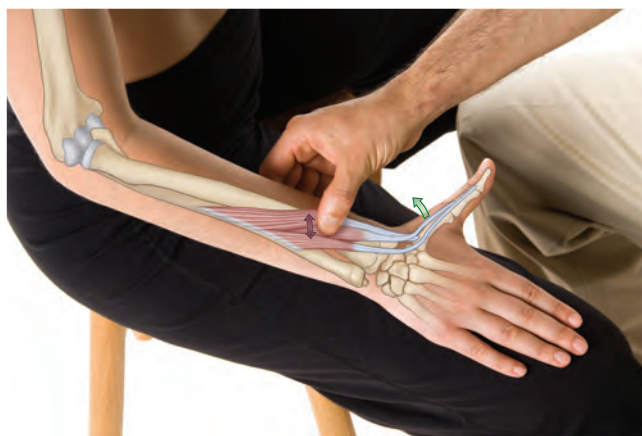1. Commencer par visualiser les tendons distaux du long abducteur du pouce, du court extenseur du pouce et du long extenseur du pouce de la façon dont ils définissent la tabatière anatomique (voir Note palpatoire n° 1), en demandant au patient d'étendre activement le pouce dans l'articulation CMC (figure 14-56). Remarque que les tendons du long abducteur du pouce et du court extenseur du pouce sont directement à côté l'un de l'autre et peuvent paraître ne former qu'un seul tendon (voir Note palpatoire n° 2).
2. Une fois repérés, palper chacun de ces muscles individuellement en remontant vers son insertion proximale, avec une pression glissée palpatoire perpendiculaire aux fibres, pendant que le patient contracte et décontracte alternativement le muscle par une extension du pouce (figure 14-57).
3. Pour palper l'extenseur de l'index, repérer d'abord son tendon distal à la face dorsale de la main, en demandant au patient d'étendre l'index dans les articulations MCP et IP (figure 14-58).
4. Poursuivre en proximal la palpation de l'extenseur de l'index avec une pression glissée palpatoire perpendiculaire à ses fibres, pendant que le patient contracte et décontracte alternativement le muscle.
5. Une fois repérés les quatre muscles du groupe distal profond, demander au patient de les décontracter, puis les palper pour évaluer leur tension de repos.

**Figure 14-55** Vues postérieures du groupe droit des quatre muscles distaux profonds. **A.** Les quatre muscles, le supinateur étant estompé. **B.** Même vue, avec le long abducteur du pouce et le long extenseur du pouce estompés.



**GROUPE DES QUATRE MUSCLES DISTAUX PROFONDS—ASSIS—Suite**


**Figure 14-56** Position de départ pour la palpation du groupe droit des quatre muscles distaux profonds en position assise. Avant de commencer leur palpation, visualisez d'abord les tendons de la tabatière anatomique en demandant au patient de faire une extension du pouce (voir Note palpatoire n° 1).



**Figure 14-57** Palpation des trois muscles du pouce, du groupe distal profond (long abducteur du pouce, court et long extenseurs du pouce) droit, pendant que la patiente fait une extension du pouce dans l'articulation carpométacarpienne (CMC).



**Figure 14-58** Palpation de l'extenseur de l'index droit, du groupe des quatre muscles distaux profonds, alors que la patiente tend l'index dans l'articulation métacarpophalangienne.

**Notes palpatoires :**

1. La tabatière anatomique est une dépression bordée par les trois muscles du pouce, du groupe des quatre muscles distaux profonds. Le long abducteur du pouce et le court extenseur du pouce délimitent la tabatière anatomique du côté radial; le long extenseur du pouce délimite la tabatière anatomique du côté ulnaire.
2. Les tendons distaux du long abducteur du pouce et du court extenseur du pouce sont extrêmement proches l'un de l'autre et semblent souvent ne former qu'un seul tendon. Dans ce cas, ces deux tendons peuvent être séparés en plaçant délicatement un angle entre eux. Ces deux tendons passent en surface jusqu'à l'extrémité distale du brachioradial.
3. Pour activer ces muscles du pouce, du groupe des quatre muscles distaux profonds, et les rendre instantanément plus visibles et palpables, on peut demander une légère abduction du pouce dans l'articulation CMC en plus de l'extension du pouce.
4. Même si les quatre muscles du groupe distal profond sont profonds, ils sont habituellement faciles à palper à travers les muscles superficiels.
5. Il peut être difficile de distinguer l'extenseur de l'index de la partie de l'extenseur des doigts qui va à l'index. Le meilleur moyen de les distinguer l'un de l'autre est peut-être d'observer la localisation différente des corps musculaires et donc la direction différente de leurs fibres. L'extenseur de l'index s'oriente nettement plus transversalement sur l'extrémité distale de l'avant-bras, du radius à l'ulna, pour atteindre son insertion proximale sur l'ulna; alors que l'extenseur des doigts s'oriente de façon beaucoup plus longitudinale au niveau de l'avant-bras, pour se diriger en proximal vers l'épicondyle latéral de l'humérus. Au dos de la main, le tendon distal de l'extenseur de l'index se situe du côté ulnaire du tendon distal de l'extenseur des doigts destiné à l'index.

14


**Clé palpatoire :**

Visualiser les tendons autour de la tabatière anatomique (les trois muscles du pouce).

**Position alternative de palpation—décubitus**

Les muscles du groupe des quatre muscles distaux profonds se palpent également sur le patient en décubitus. Suivez les étapes palpatoires indiquées pour la palpation en position assise.

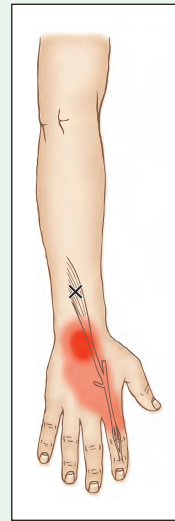


GROUPE DES QUATRE MUSCLES DISTAUX PROFONDS—ASSIS—*Suite*

## POINTS GÂCHETTES

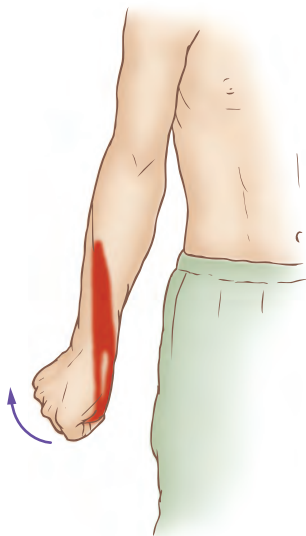
1. Les points gâchettes du groupe des quatre muscles distaux profonds sont souvent provoqués ou perpétués par un surmenage aigu ou chronique des muscles (par exemple mouvements répétitifs de l'index ou du pouce, comme jouer d'un instrument ou taper sur un clavier).
2. Les points gâchettes du groupe distal profond sont susceptibles d'engendrer un inconfort et une difficulté dans la réalisation de tâches motrices délicates avec l'index et/ou le pouce.
3. Les zones de projection des points gâchettes de l'extenseur de l'index doivent être distinguées de celles des muscles court et long extenseurs radiaux du carpe, extenseur ulnaire du carpe, extenseur des doigts, coracobrachial, brachial, supinateur, scalènes, subclavier et premier interosseux dorsal.
4. Les points gâchettes des quatre muscles du groupe distal profond sont souvent diagnostiqués de façon incorrecte comme un dysfonctionnement de l'articulation du poignet ou une ténosynovite sténosante de De Quervain.
5. Des points gâchettes associés surviennent fréquemment dans l'extenseur des doigts et l'extenseur du cinquième doigt.
6. Remarque : les zones de projection des points gâchettes pour les muscles du groupe distal profond qui vont au pouce n'ont pas

encore été établies ; quand vous recherchez des points gâchettes dans ces muscles, cherchez d'abord des points gâchettes centraux au milieu des corps musculaires.



**Figure 14-59** Vue postérieure illustrant un point gâchette habituel de l'extenseur de l'index et sa zone de projection correspondante.

## ÉTIREMENT DU GROUPE DES QUATRE MUSCLES DISTAUX PROFONDS



**Figure 14-60** Un étirement des trois muscles du pouce appartenant au groupe des quatre muscles distaux profonds. Le pouce est replié à l'intérieur de la main, puis la main fait une inclinaison ulnaire. Remarque : pour étirer l'extenseur de l'index, qui fait partie du groupe des quatre muscles distaux profonds, la main doit être en flexion complète dans l'articulation du poignet, et l'index en flexion complète dans les articulations métacarpo-phalangiennes et interphalangiennes, comme le montre la figure 14-43.

*Clé palpatoire :*

Tendre l'index  
(extenseur de l'index).

## Récapitulatif essentiel et approfondi : muscles de l'avant-bras

Pour toutes les palpations des muscles de l'avant-bras, le patient est assis bras décontracté en position neutre, l'avant-bras fléchi de 90° dans l'articulation du coude et relâché sur la cuisse du patient. Vous êtes assis à côté du patient ou directement devant lui, en lui faisant face.

1. **Brachioradial** : Le patient est assis bras relâché; l'avant-bras est fléchi dans une position intermédiaire de pronosupination et repose sur la cuisse du patient. Résistez à l'augmentation de flexion de l'avant-bras dans l'articulation du coude; regardez d'abord si le brachioradial devient visible, puis palpez-le à la face antérolatérale de l'avant-bras. Une fois perçu, continuez à le palper vers ses insertions proximales et distales, en faisant une pression glissée palpatoire perpendiculaire à ses fibres, pendant que le patient le contracte et le décontracte alternativement. Remarque : le brachioradial est superficiel et aisément palpable sur tout son trajet, à l'exception d'une petite portion distale en profondeur du long abducteur du pouce et du court extenseur du pouce.
2. **Rond pronateur** : Le patient est assis avec le bras relâché; l'avant-bras est fléchi, en position intermédiaire de pronosupination et repose sur la cuisse du patient. Résistez à l'augmentation de pronation de l'avant-bras et cherchez à sentir la contraction du rond pronateur à la partie proximale antérieure de l'avant-bras. Une fois la contraction perçue, poursuivez la palpation jusqu'à l'insertion proximale sur l'épicondyle médial et vers son insertion distale sur le radius, avec une pression glissée palpatoire perpendiculaire à ses fibres, pendant que le patient contracte et décontracte alternativement le muscle. Remarque : le rond pronateur est superficiel sur tout son trajet, à l'exception de son insertion distale sur le radius, où il se trouve en profondeur sous le brachioradial; pour le palper à cet endroit, palpez-le soit à travers le brachioradial, soit détendez le brachioradial, si c'est possible, essayez de l'écarter et palpez directement l'insertion radiale du rond pronateur.
3. **Groupe fléchisseur du poignet** : Le patient est assis bras relâché; l'avant-bras est fléchi en supination complète et repose sur la cuisse du patient. Résistez à la flexion de la main du patient dans l'articulation du poignet et cherchez d'abord à voir les trois tendons des fléchisseurs du poignet. Le long palmaire (LP) est pile au centre, le fléchisseur radial du carpe (FRC) légèrement en radial du LP et le fléchisseur ulnaire du carpe (FUC) est loin du côté ulnaire du poignet. Puis palpez-en un à la fois. Une fois que vous avez senti un tendon, continuez à le palper en proximal jusqu'à son insertion proximale sur l'épicondyle médial, avec une pression glissée palpatoire perpendiculaire à lui, pendant que le patient contracte et décontracte alternativement le muscle. Remarque : comme les corps de ces muscles se confondent en proximal, pour les distinguer, demandez au patient de faire une inclinaison radiale pour contracter le FRC et une inclinaison ulnaire pour contracter le FUC; le LP se trouvera entre les deux et demeurera décontracté pendant les inclinaisons radiale et ulnaire de la main.
4. **Fléchisseur superficiel des doigts (FSD) et fléchisseur profond des doigts (FPD)** : Le patient est assis bras relâché; l'avant-bras est fléchi en supination complète et repose sur la cuisse du patient. Demandez au patient de fléchir les phalanges proximales des doigts deux à cinq dans les articulations métacarpophalangiennes et cherchez à sentir la contraction du

FSD à la partie antéromédiale proximale de l'avant-bras, juste en postérieur du corps huméral du fléchisseur ulnaire du carpe (si vous ajoutez une résistance, veillez à n'appuyer que sur les phalanges proximales). Une fois la contraction perçue, palpez le FSD en proximal, jusqu'à l'épicondyle médial, et en distal aussi loin que possible, avec une pression glissée palpatoire perpendiculaire à ses fibres, pendant que le patient contracte et décontracte alternativement le muscle. Pour palper le FPD, palpez plus en médial et postérieur sur la partie proximale de l'avant-bras, contre la diaphyse de l'ulna, et cherchez à sentir sa contraction pendant que le patient fléchit les phalanges distales des doigts deux à cinq dans les articulations interphalangiennes distales. Une fois la contraction perçue, palpez le FPD en proximal et en distal aussi loin que possible, avec une pression glissée palpatoire perpendiculaire à ses fibres, pendant que le patient contracte et décontracte alternativement le muscle.

5. **Long fléchisseur du pouce (LFP)** : Le patient est assis bras relâché; l'avant-bras est fléchi en supination complète et repose sur la cuisse du patient. Placez vos doigts palpatoires sur la face antérieure distale de l'avant-bras (juste en radial du tendon du fléchisseur radial du carpe) et cherchez à sentir la contraction du LFP pendant que le patient fléchit la phalange distale du pouce dans l'articulation interphalangienne. Une fois la contraction perçue, continuez à palper le LFP en proximal aussi loin que possible, pendant que le patient contracte et décontracte alternativement le muscle. Remarque : généralement, faire une glissée palpatoire perpendiculaire à ses fibres n'apporte rien.
6. **Extension au carré pronateur** : Le carré pronateur est profond et difficile à palper. Avec une pression ferme, palpez l'extrémité distale antérieure de l'avant-bras du côté radial, en résistant à la pronation de l'avant-bras dans les articulations radio-ulnaires. Pour empêcher les tendons plus superficiels du poignet de se tendre et de masquer la contraction du carré pronateur, veillez, en résistant à la pronation de l'avant-bras du patient, à n'appliquer la résistance que sur l'avant-bras. Si vous l'appliquez sur la main, ces muscles plus superficiels et leurs tendons se contracteront et se raidiront. Si vous réussissez à percevoir le carré pronateur, suivez-le en direction de son insertion ulnaire.
7. **Groupe radial (brachioradial, long extenseur radial du carpe [LERC], court extenseur radial du carpe [CERC])** : Le patient est assis bras relâché; l'avant-bras est fléchi en position intermédiaire de pronosupination et repose sur la cuisse du patient. Pincez le groupe des muscles radiaux entre votre pouce et l'index/médus et soulevez-le en l'écartant de l'avant-bras pour le séparer du reste de la musculature. Le brachioradial est le plus antérieur; le CERC est le plus postérieur; le LERC est entre les deux. Cherchez ensuite à palper la contraction du LERC et du CERC pendant que le patient fait une inclinaison radiale de la main dans l'articulation du poignet (on peut ajouter une résistance). Une fois la contraction perçue, continuez à palper le LERC et le CERC vers leurs insertions distales, avec une pression glissée palpatoire perpendiculaire à leurs fibres, pendant que le patient les contracte et les décontracte alternativement. Remarque : le tendon distal du CERC peut être palpé et même souvent visualisé au niveau du poignet si on demande au patient de serrer le poing, la main en position neutre ou en légère extension dans l'articulation du poignet.

**8. Extenseur des doigts (ED) et extenseur du cinquième doigt (ECD) :**

Le patient est assis bras relâché; l'avant-bras est fléchi dans l'articulation du coude, en pronation complète dans les articulations radio-ulnaires et repose sur la cuisse du patient. Cherchez à sentir la contraction de l'ED et de l'ECD au milieu de la face postérieure de l'avant-bras, pendant que le patient étend complètement les doigts deux à cinq dans les articulations métacarpophalangiennes et interphalangiennes. Une fois la contraction perçue, continuez à palper l'ED et l'ECD en proximal jusqu'à l'épicondyle latéral de l'humérus et en distal aussi loin que possible, avec une pression glissée palpatoire perpendiculaire aux fibres que l'on sent se contracter (distinguer la limite entre l'ED et l'ECD est extrêmement difficile). Remarque : généralement, on peut voir les tendons distaux des extenseurs des doigts à la face dorsale de la main. S'ils ne sont pas visibles, ils sont habituellement faciles à palper avec une glissée palpatoire perpendiculaire à eux.

**9. Extenseur ulnaire du carpe (EUC) :**

Le patient est assis bras relâché; l'avant-bras est fléchi dans l'articulation du coude, en pronation complète dans les articulations radio-ulnaires et repose sur la cuisse du patient. Cherchez à sentir la contraction de l'EUC immédiatement en postérieur de la diaphyse de l'ulna, pendant que le patient fait une inclinaison ulnaire de la main dans l'articulation du poignet (on peut ajouter une résistance). Une fois la contraction perçue, continuez à palper l'EUC en proximal, jusqu'à l'épicondyle latéral de l'humérus, et en distal vers le cinquième métacarpien, avec une pression glissée palpatoire perpendiculaire aux fibres, pendant que le patient contracte et décontracte alternativement le muscle.

**10. Supinateur :** Le patient est assis bras relâché; l'avant-bras est fléchi en position intermédiaire de pronosupination et repose sur la cuisse du patient. Pincez le groupe des muscles radiaux entre votre pouce et l'index/médius; soulevez-le en l'écartant de l'avant-bras pour le séparer du reste de la musculature. Enfoncez-vous doucement et lentement mais fermement vers le radius, entre le court extenseur radial du carpe et l'extenseur des

doigts, et cherchez à sentir la contraction du supinateur, pendant que le patient fait une supination contre votre résistance. Une fois la contraction perçue, continuez à palper le supinateur (à travers la musculature plus superficielle) en direction de son insertion proximale, pendant que le patient contracte et décontracte alternativement le muscle.

**11. Groupe des quatre muscles distaux profonds (long abducteur du pouce [LAP], court extenseur du pouce [CEP], long extenseur du pouce [LEP], extenseur de l'index [EI]) :**

Le patient est assis bras relâché; l'avant-bras est fléchi en pronation complète et repose sur la cuisse du patient. Commencez par visualiser les tendons distaux des LAP, CEP et LEP du côté radial de la face postérieure du poignet, là où ils délimitent la tabatière anatomique, en demandant au patient d'étendre activement le pouce dans l'articulation carpométacarpienne. (Remarque : les tendons du LAP et du CEP sont disposés près l'un de l'autre et semblent ne former qu'un seul tendon.) Ensuite, palpez un tendon à la fois avec une pression glissée palpatoire perpendiculaire à lui, pendant que le patient contracte et décontracte alternativement le muscle en faisant une extension du pouce dans l'articulation carpométacarpienne; palpez aussi loin que possible en direction des insertions de chaque muscle. Pour palper l'EI, commencez par repérer visuellement le tendon distal à la face dorsale de la main, pendant que le patient fait une extension de l'index dans les articulations métacarpophalangiennes et interphalangiennes. Puis palpez-le en distal et proximal avec une pression glissée palpatoire perpendiculaire à ses fibres, pendant que le patient contracte et décontracte alternativement le muscle. Remarque : on peut distinguer l'EI de l'extenseur des doigts par la direction de leurs fibres. L'EI passe en quelque sorte transversalement sur la partie distale de l'avant-bras pour atteindre son insertion proximale sur l'extrémité distale de l'ulna. L'extenseur des doigts a un trajet beaucoup plus longitudinal le long de l'avant-bras pour rejoindre son insertion proximale sur l'épicondyle latéral de l'humérus. Au dos de la main, le tendon distal de l'EI se situe du côté ulnaire du tendon distal de l'extenseur des doigts destiné à l'index.



## Chapitre 15

# Région n°6—Palpation des muscles intrinsèques de la main

### Présentation

Ce chapitre est un tour d'horizon de la palpation des muscles intrinsèques de la main. Il débute par les muscles thénariens, se poursuit par les hypothénariens et se termine par la palpation des muscles de la loge médiane. La palpation de chaque muscle est montrée en position assise, mais des positions alternatives sont aussi décrites. Les muscles principaux et les groupes musculaires de chaque région sont décrits par plans séparés; il y a aussi une extension à propos du court palmaire. Des informations sur les points gâchettes et des techniques d'étirement sont abordées pour chaque muscle traité dans ce chapitre. Le chapitre se termine par un *récapitulatif essentiel et approfondi* illustrant la palpation séquentielle de tous les muscles décrits dans ce chapitre.

### Plan du chapitre

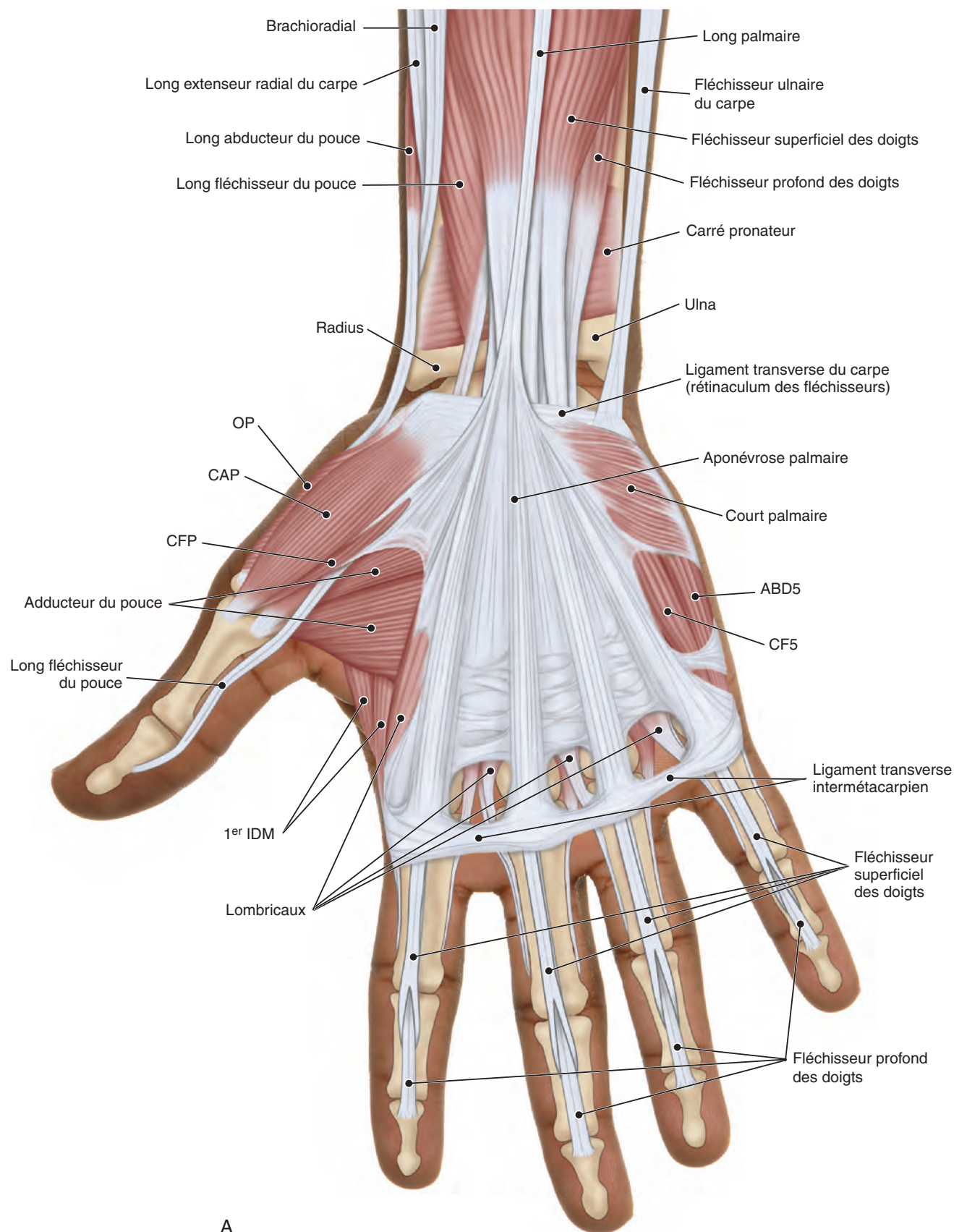
Groupe des thénariens (court abducteur du pouce, court fléchisseur du pouce, opposant du pouce), 326	Adducteur du pouce, 335
Groupe des hypothénariens (abducteur du cinquième doigt, fléchisseur du cinquième doigt, opposant du cinquième doigt), 330	Lombicaux de la main, 337
Extension au court palmaire, 334	Interosseux palmaires de la main, 340
	Interosseux dorsaux de la main, 343
	Récapitulatif essentiel et approfondi : muscles intrinsèques de la main, 346

### Objectifs du chapitre

Après avoir terminé ce chapitre, l'étudiant doit être capable, pour chaque muscle traité dans ce chapitre, de réaliser les éléments suivants.

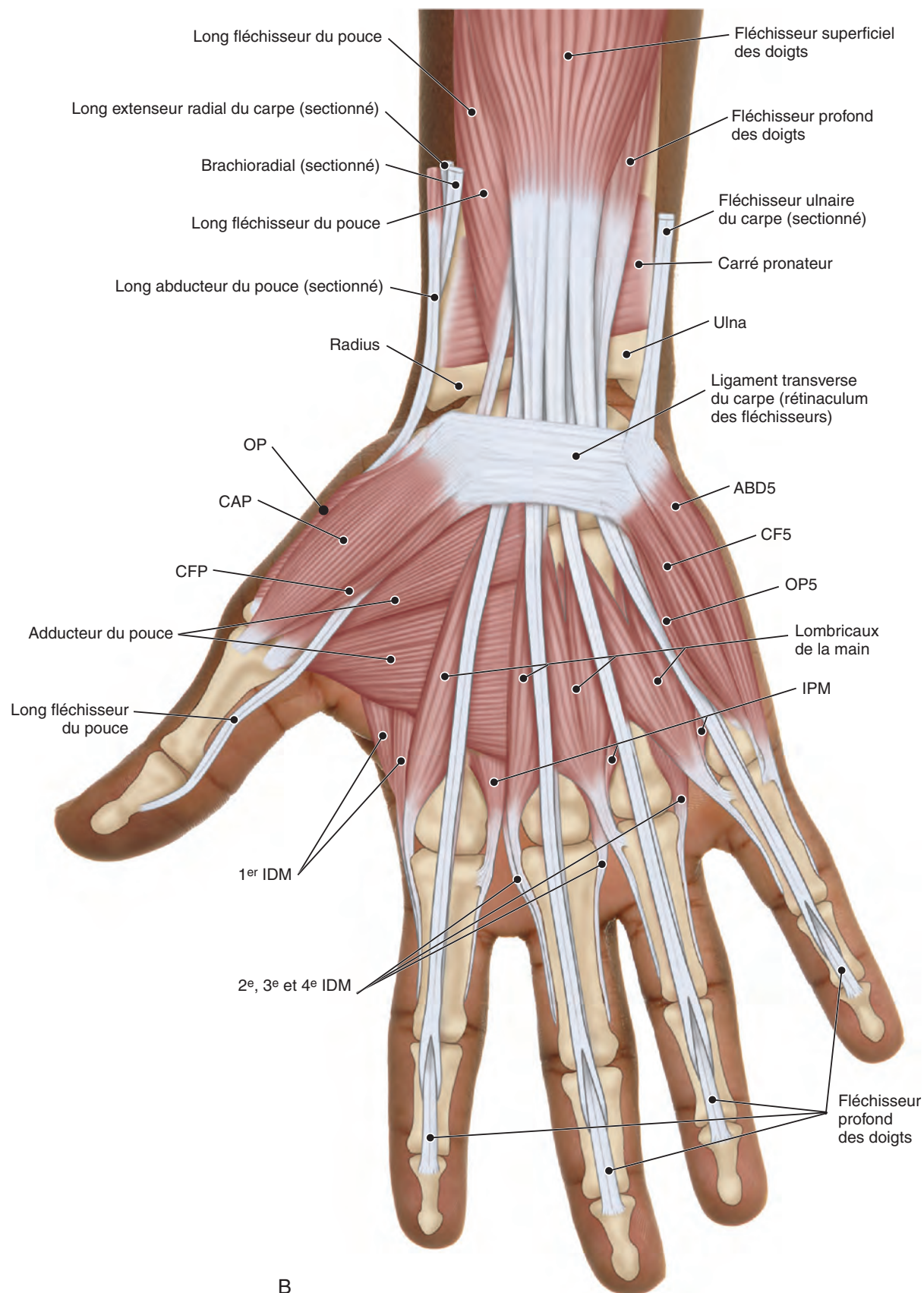
1. Énoncer les insertions.
2. Énoncer les actions.
3. Décrire la position de départ pour la palpation.
4. Décrire et expliquer l'objectif de chaque étape palpatoire.
5. Palper chaque muscle.
6. Indiquer la « clé palpatoire ».
7. Décrire les positions alternatives de palpation.
8. Indiquer l'emplacement des points gâchettes les plus courants.
9. Décrire les zones de projection des points gâchettes.
10. Énoncer les facteurs les plus courants qui induisent et/ou perpétuent les points gâchettes.
11. Énumérer les symptômes les plus couramment provoqués par les points gâchettes.
12. Décrire et réaliser un étirement.





A

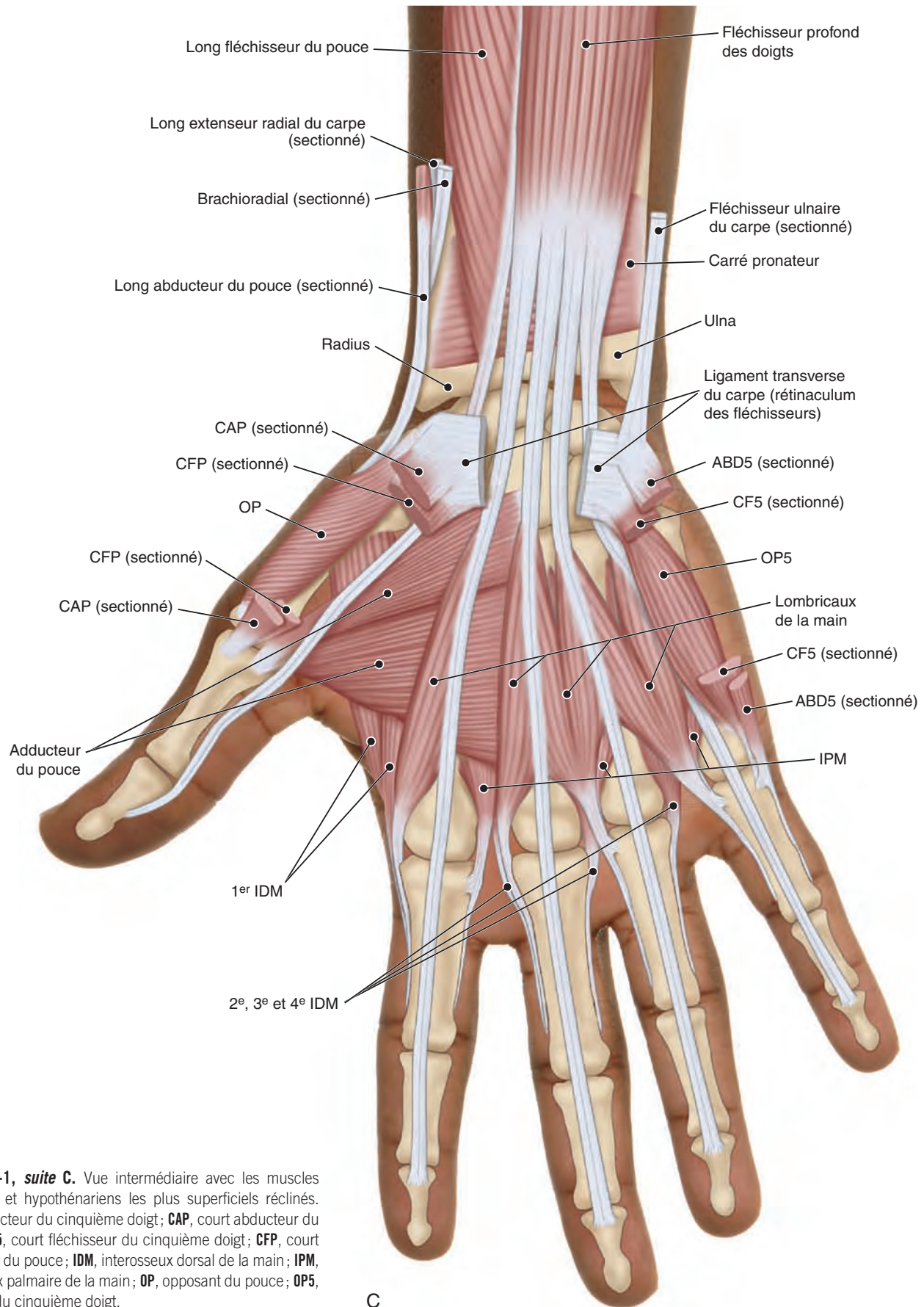
**Figure 15-1** Vues antérieures (palmaire) de la musculature de la main. **A.** Vue superficielle de la main avec l'aponévrose palmaire. **ABD5**, abducteur du cinquième doigt; **CAP**, court abducteur du pouce; **CF5**, court fléchisseur du cinquième doigt; **CFP**, court fléchisseur du pouce; **IDM**, interosseux dorsal de la main; **IPM**, interosseux palmaire de la main; **OP**, opposant du pouce; **OP5**, opposant du cinquième doigt.



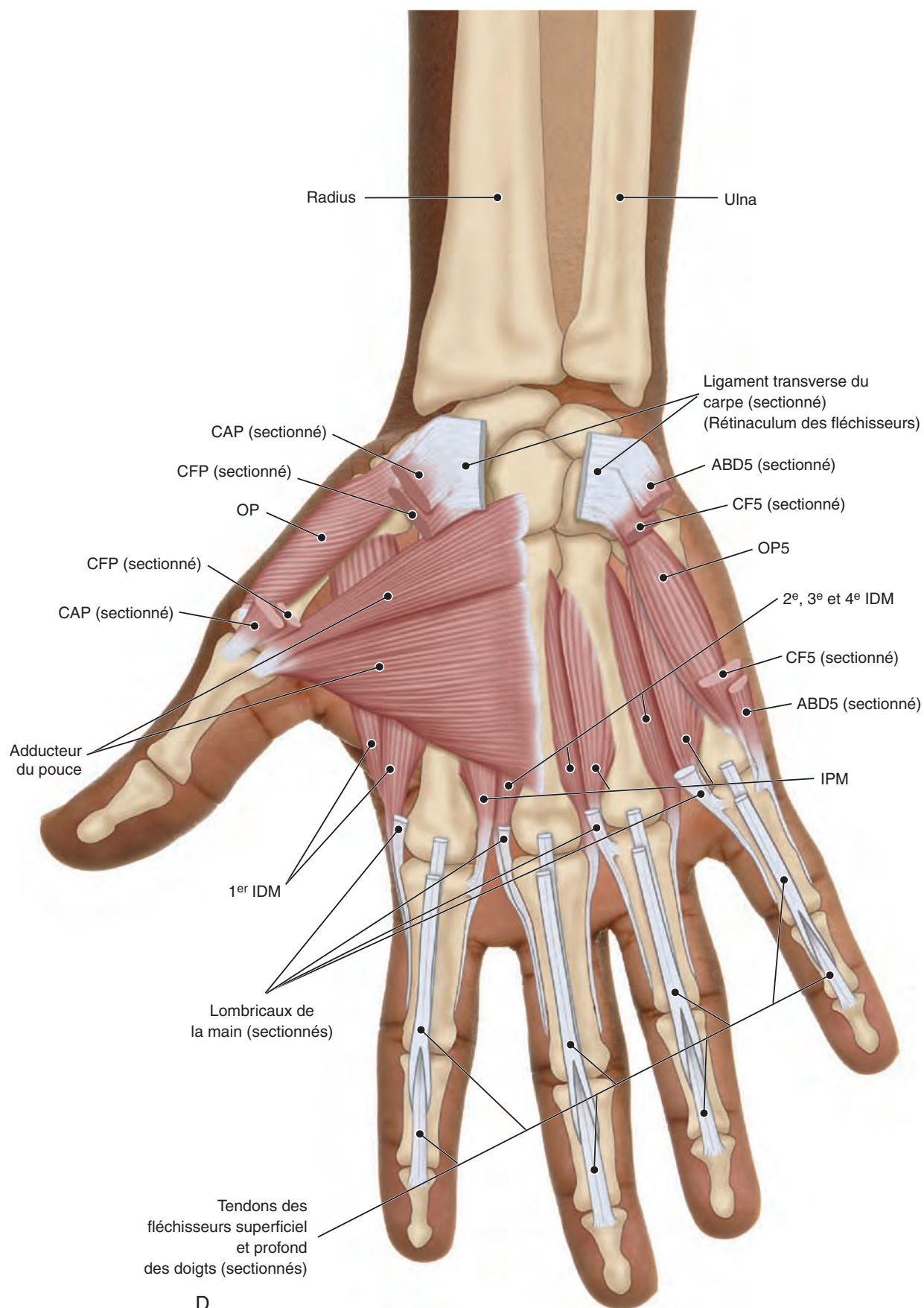
B

**Figure 15-1, suite B.** Vue superficielle de la musculature après suppression de l'aponévrose palmaire. **ABD5**, abducteur du cinquième doigt; **CAP**, court abducteur du pouce; **CF5**, court fléchisseur du cinquième doigt; **CFP**, court fléchisseur du pouce; **IDM**, interosseux dorsal de la main; **IPM**, interosseux palmaire de la main; **OP**, opposant du pouce; **OP5**, opposant du cinquième doigt.



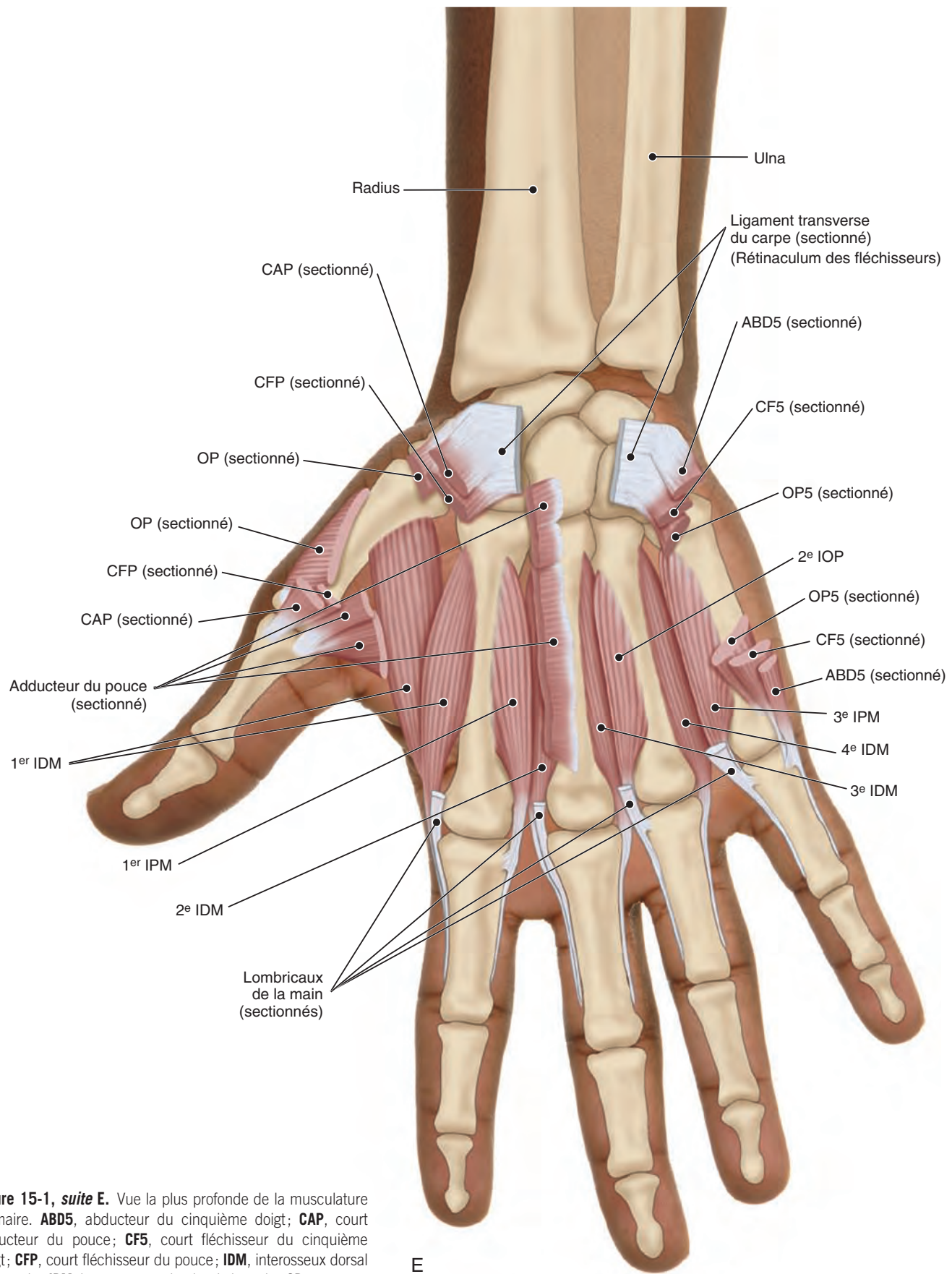


**Figure 15-1, suite C.** Vue intermédiaire avec les muscles thénariens et hypothénariens les plus superficiels réclinés. **ABD5**, abducteur du cinquième doigt; **CAP**, court abducteur du pouce; **CF5**, court fléchisseur du cinquième doigt; **CFP**, court fléchisseur du pouce; **IDM**, interosseux dorsal de la main; **IPM**, interosseux palmaire de la main; **OP**, opposant du pouce; **OP5**, opposant du cinquième doigt.

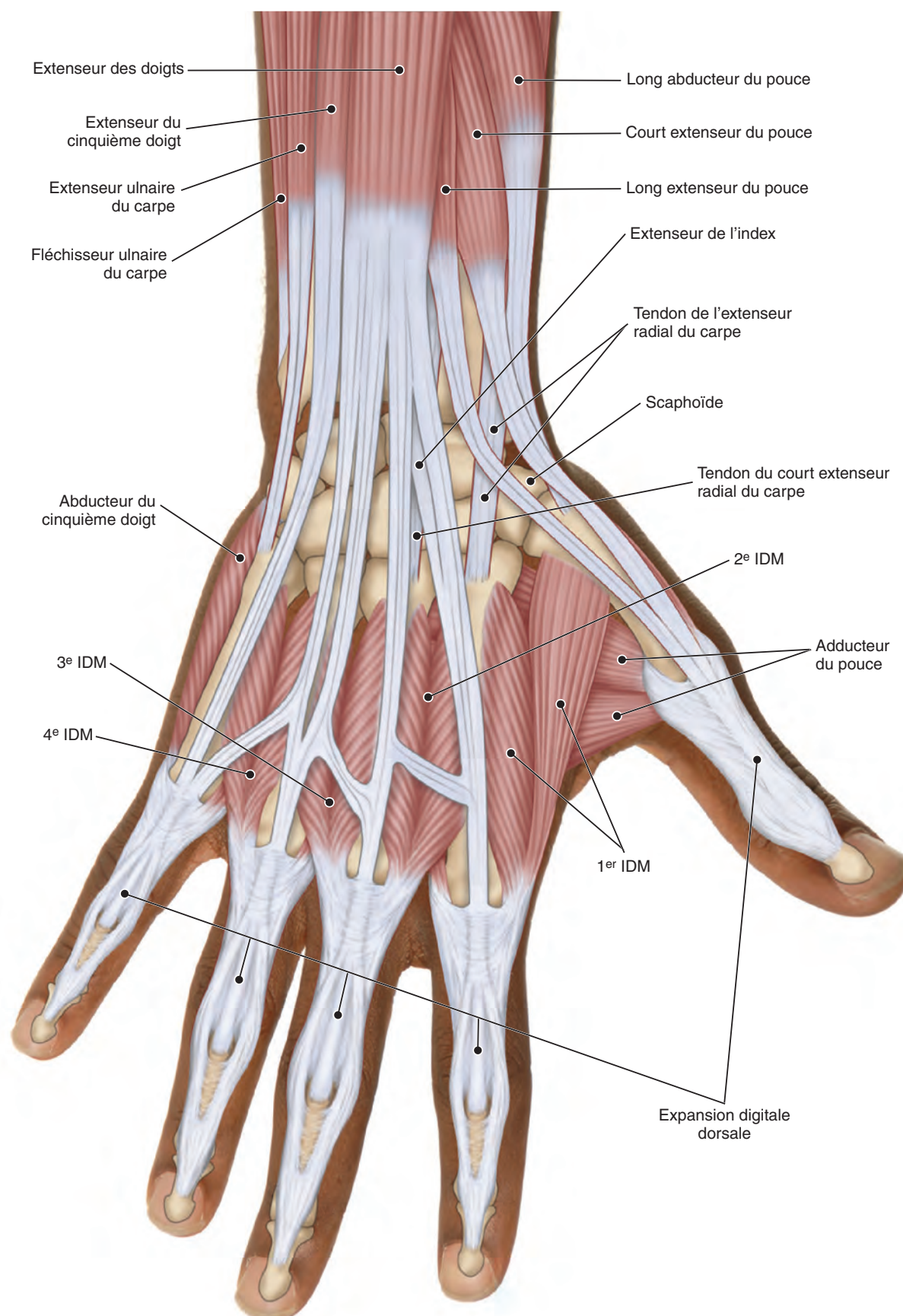


**Figure 15-1, suite D.** Vue profonde avec les lombricaux de la main, les tendons des muscles fléchisseurs des doigts, avec tous les muscles de l'avant-bras, réséqués et/ou réclinés. **ABD5**, abducteur du cinquième doigt; **CAP**, court abducteur du pouce; **CF5**, court fléchisseur du cinquième doigt; **CFP**, court fléchisseur du pouce; **IDM**, interosseux dorsal de la main; **IPM**, interosseux palmaire de la main; **OP**, opposant du pouce; **OP5**, opposant du cinquième doigt.





**Figure 15-1, suite E.** Vue la plus profonde de la musculature palmaire. **ABD5**, abducteur du cinquième doigt; **CAP**, court abducteur du pouce; **CF5**, court fléchisseur du cinquième doigt; **CFP**, court fléchisseur du pouce; **IDM**, interosseux dorsal de la main; **IPM**, interosseux palmaire de la main; **OP**, opposant du pouce; **OP5**, opposant du cinquième doigt.



**Figure 15-2** Vue postérieure (dorsale) de la musculature de la main. IDM, interosseux dorsal de la main.

## GROUPE DES THÉNARIENS—POSITION ASSISE

Le groupe des thénariens est composé du court abducteur du pouce (CAP), du court fléchisseur du pouce (CFP) et de l'opposant du pouce (OP).

### *Court abducteur du pouce (CAP) :*

#### ❑ INSERTIONS :

- o Du carpe (tubercules du scaphoïde et du trapèze) et du rétinaculum des fléchisseurs à la face latérale de la base de la première phalange du pouce (et à l'expansion digitale dorsale).

#### ❑ ACTIONS :

- o Abduction et extension du pouce au niveau de l'articulation carpométacarpienne (CMC); flexion de la métacarpophalangienne (MCP) du pouce; extension de l'interphalangienne (IP) du pouce.

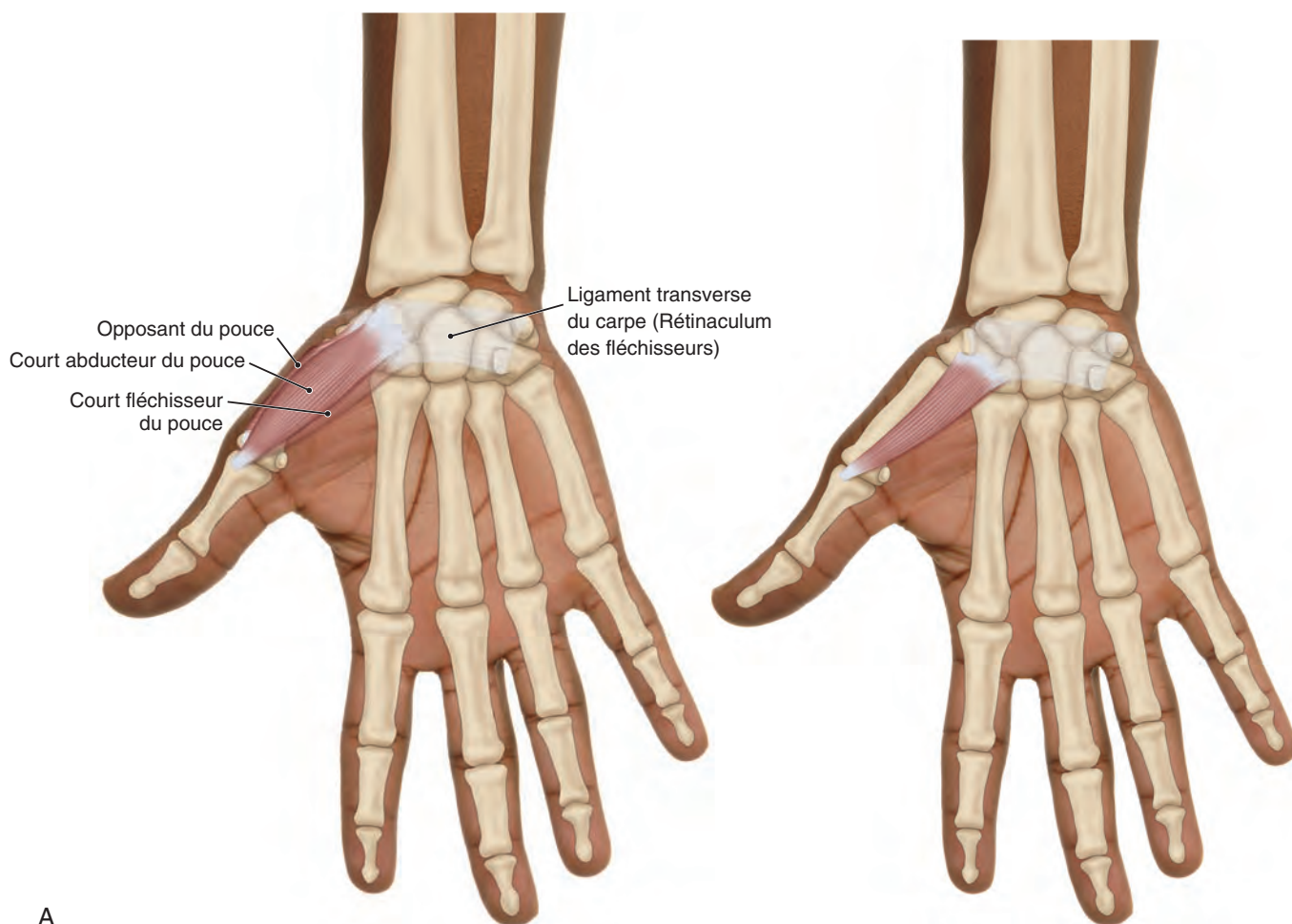
### *Court fléchisseur du pouce (CFP) :*

#### ❑ INSERTIONS :

- o De la face palmaire du trapèze et du rétinaculum des fléchisseurs à la face latérale de la base de la phalange proximale du pouce.

#### ❑ ACTIONS :

- o Flexion et abduction de la CMC du pouce; flexion de la MCP du pouce.



A

**Figure 15-3** Vues antérieures du groupe des muscles thénariens droits. **A.** Court abducteur du pouce. Le court fléchisseur du pouce et l'opposant ont été estompés. **B.** Court fléchisseur du pouce.

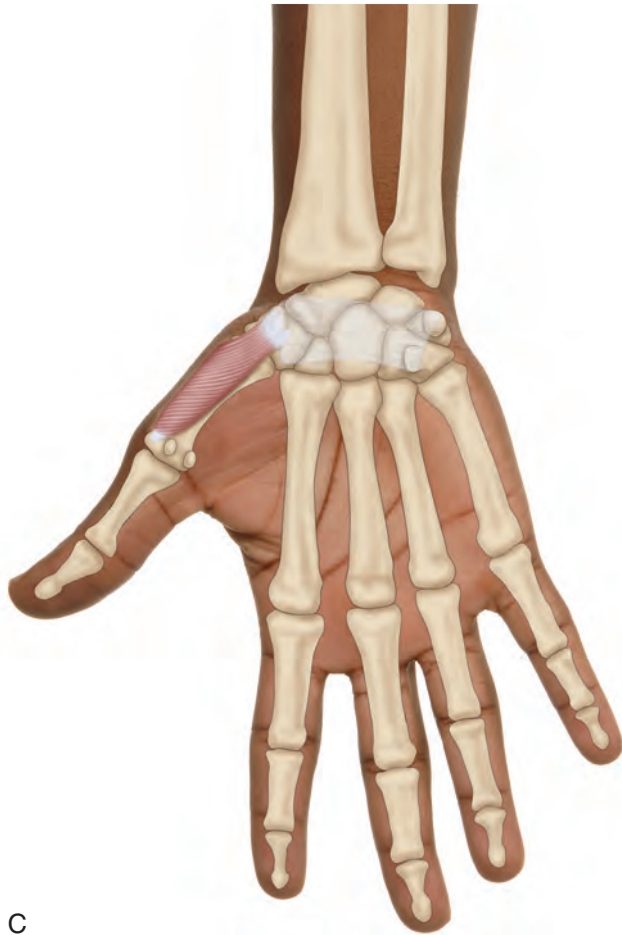

GROUPE DES THÉNARIENS—POSITION ASSISE—*Suite**Opposant du pouce (OP) :*❑ **INSERTIONS :**

- o Du tubercule du trapèze et du rétinaculum des fléchisseurs à la surface antérieure et au bord latéral de la diaphyse du premier métacarpien (du pouce)

❑ **ACTIONS :**

- o Opposition (flexion, rotation médiale et abduction) de la CMC du pouce



C

Figure 15-3, suite C. Opposant du pouce.

**Position de départ (figure 15-4) :**

- o Patient assis
- o Thérapeute assis face au patient
- o Main palpatoire à la face latérale de l'éminence thénar du patient
- o Main de support à la face antérieure de la phalange proximale du pouce du patient

**Étapes palpatoires :**

1. CAP : palpez la face latérale de l'éminence thénar, en résistant doucement et modérément à l'abduction du pouce au niveau de l'articulation carpométacarpienne (en selle) et ressentir la contraction du CAP. Il peut être utile de pincer le muscle entre votre index et votre pouce, comme montré figure 15-5, A.
2. Une fois la contraction ressentie, palpez les insertions proximales et distales du court abducteur du pouce (CAP). Essayez aussi de distinguer le bord médial du CAP et du court fléchisseur du pouce (CFP).
3. CFP : maintenant, placez les doigts à la partie la plus médiale de l'éminence thénar, opposez une résistance faible à modérée à la flexion de l'articulation CMC (en selle) et ressentir la contraction du CFP (figure 15-5, B).
4. Une fois la contraction du CFP ressentie à la partie médiale de l'éminence thénar, essayez de palper celui-ci en profondeur du CAP, lorsque le patient contracte et relâche ce dernier de façon alternative.
5. OP : pour palper l'OP, crochetez vos doigts autour de la diaphyse du premier métacarpien comme montré en figure 15-5, C. Demandez au patient d'opposer le pouce au petit doigt, en exerçant une douce pression sur la pulpe du petit doigt et ressentir la palpation de l'OP lors de sa contraction.
6. Une fois la contraction de l'OP ressentie contre le métacarpien, tentez de palper le reste du muscle en profondeur des autres muscles thénariens. Il peut être très difficile de le discerner des autres muscles thénariens. Pour cette raison, il est habituellement plus pratique de réaliser une palpation de ce muscle sur des zones peu étendues lorsque le reste de la musculature thénarienne est relâché.
7. Une fois les muscles localisés, demandez au patient de les relâcher afin d'évaluer leur tonus de base.



# GROUPE DES THÉNARIENS—POSITION ASSISE—*Suite*



**Figure 15-4** Position de départ pour la palpation du groupe des thénariens droit, sujet assis.



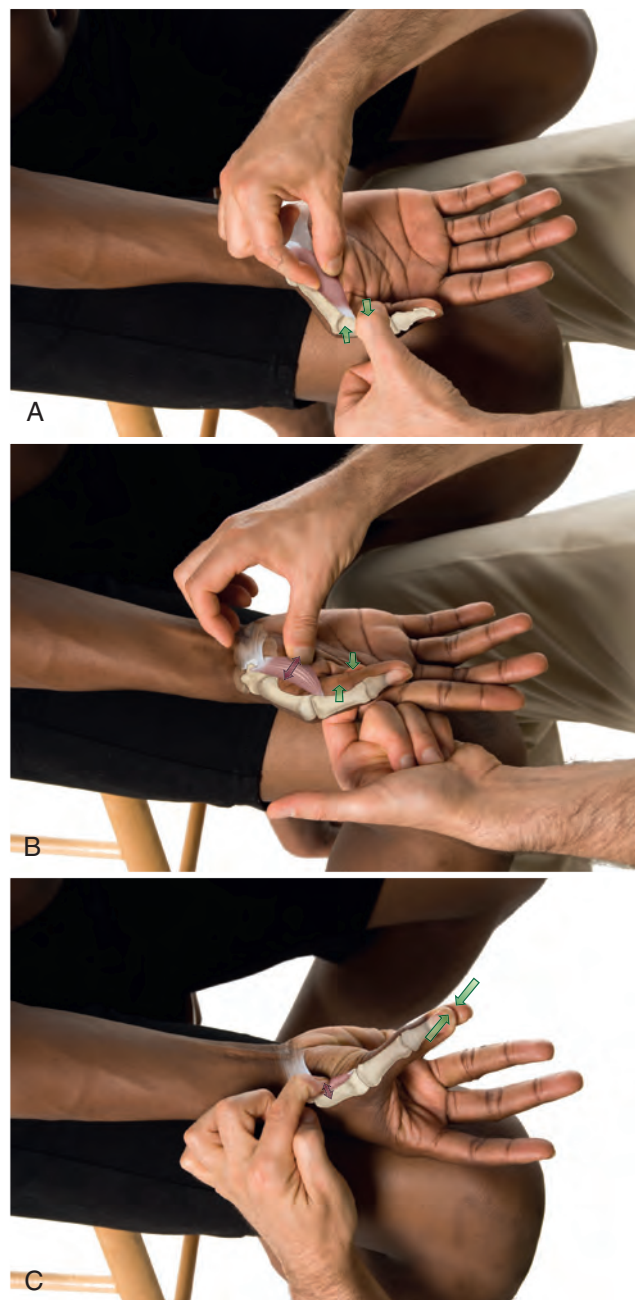
## Clé palpatoire :

CAP : palpez la partie latérale de l'éminence thénar.

CFP : palpez la partie la plus médiale de l'éminence thénar.

OP : crochetez les doigts autour la diaphyse du premier métacarpien.

15



**Figure 15-5** Palpation du groupe des thénariens droits. **A.** Palpation du court abducteur du pouce lorsque le patient abduit le pouce au niveau de l'articulation carpométacarpienne (CMC) contre résistance. **B.** Palpation du court fléchisseur du pouce lorsque le patient fléchit le pouce au niveau de l'articulation CMC contre résistance. **C.** Palpation de l'opposant du pouce en crochetez les doigts autour du premier métacarpien lorsque le patient oppose le pouce au petit doigt.

GROUPE DES THÉNARIENS—POSITION ASSISE—*Suite***Notes palpatoires :**

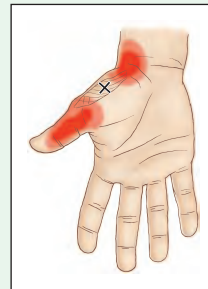1. Les mouvements du pouce au niveau de la carpométacarpienne sont d'une direction inhabituelle. La flexion et l'extension se réalisent dans le plan frontal; l'abduction et l'adduction dans le plan sagittal. En outre, l'opposition est une combinaison de flexion, d'abduction et de rotation médiale. Il est important de connaître ces mouvements de sorte que le patient puisse être à même de réaliser le mouvement articulaire approprié pour solliciter les muscles à palper.
2. Le court abducteur du pouce (CAP) est superficiel et facilement palpable.
3. Seule une petite partie du court fléchisseur du pouce (CFP) est superficielle, à la partie médiale de l'éminence thénar. La majeure partie du muscle est en dessous du CAP.
4. Seule une très petite partie de l'opposant du pouce (OP) est accessible en superficie à la partie latérale de l'éminence, contre la diaphyse du premier métacarpien. Le reste de l'OP est en profondeur des autres muscles thénariens, ce qui le rend difficile à palper et à discerner de ceux-ci.
5. Même si le CAP est superficiel et aisément palpable, il peut être parfois difficile de distinguer son bord médial du CFP parce que ces deux muscles fléchissent et abduisent le CMC. Donc, si une résistance trop importante est imposée au mouvement de l'articulation, tous les muscles se contractent. Le CAP est cependant préférentiellement sollicité en abduction, le CFP étant préférentiellement sollicité en flexion du pouce. En conséquence, pour palper au mieux ces muscles et percevoir leurs limites, il est important de ne proposer qu'une résistance faible ou modérée, pour éviter qu'ils ne se contractent tous et que cela ne rende la palpation différentielle impossible.
6. L'OP est le thénarien le plus difficile à palper, étant plus profond que les autres muscles cités et ayant une action nécessitant flexion et abduction de la carpométacarpienne du pouce. En conséquence, lorsqu'il se contracte, les muscles plus superficiels se contractent autant.

**Position alternative de palpation—décubitus ou procubitus**

Les muscles thénariens peuvent être aussi facilement palpés le patient étant en décubitus ou procubitus. Suivre les étapes palpatoires indiquées pour la position assise.

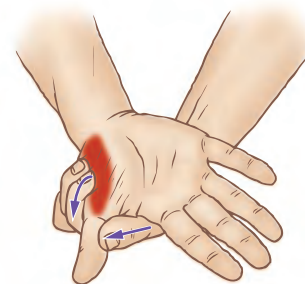**POINTS GÂCHETTES**

1. Les points gâchettes des muscles thénariens sont souvent le résultat d'une surutilisation chronique ou aiguë du muscle (par exemple un maintien prolongé de la pince digitale lors de l'écriture) ou d'un traumatisme (par exemple tomber sur la main, doigts étendus).
2. Les points gâchettes des muscles thénariens peuvent produire un endolorissement lors de l'utilisation du pouce (particulièrement lors de la prise d'objets), ou une faiblesse et une difficulté lors des prises fines du pouce.
3. Les douleurs des zones de projection provenant des points gâchettes de l'opposant du pouce sont à différencier de celles provenant de l'adducteur du pouce, des fléchisseurs radial du carpe, rond pronateur, brachial, subscapulaire, subclavier et scalènes.
4. Les points gâchettes des muscles thénariens sont souvent improprement attribués au syndrome du canal carpien, à la ténosynovite de De Quervain, à une hernie discale cervicale ou à l'arthrose carpométacarpienne.
5. Des points gâchettes de l'adducteur du pouce, du premier interosseux palmaire, du CFP et du CAP sont fréquemment associés.
6. Remarque : les douleurs projetées aux points gâchettes du CFP et du CAP n'ont pas encore été établies; elles suivent volontiers le trajet de celles de l'OP. Lors de l'évaluation des points gâchettes de ces muscles, il faut en priorité rechercher le point gâchette central localisé à la partie équatoriale de leurs corps charnus.



**Figure 15-6** Vue antérieure illustrant un point gâchette fréquent de l'opposant du pouce et sa zone de projection correspondante.

15

**ÉTIREMENT DES THÉNARIENS**

**Figure 15-7** Un étirement du groupe des muscles thénariens droits. Le patient utilise l'autre main pour fixer le métacarpien et la phalange proximale du pouce droit, étendant et adduisant le métacarpien au niveau de l'articulation carpométacarpienne et étendant les phalanges proximales au niveau de l'articulation métacarpophalangienne.

## GROUPE DES HYPOTHÉNARIENS—PATIENT ASSIS

Le groupe des hypothénariens est composé de l'abducteur du cinquième doigt (ABD5), du court fléchisseur du cinquième doigt (CF5) et de l'opposant du cinquième doigt (O5).

### Abducteur du cinquième doigt (ABD5) :

#### ❑ INSERTIONS :

- o Du pisiforme et du tendon du fléchisseur ulnaire du carpe à la face médiale de la base de la phalange proximale du petit doigt (avec une expansion digitale dorsale)

#### ❑ ACTIONS :

- o Abduction du petit doigt au niveau des articulations métacarpophalangienne (MCP) et carpométacarpienne (CMC); extension du petit doigt au niveau des articulations interphalangiennes proximales et distales.

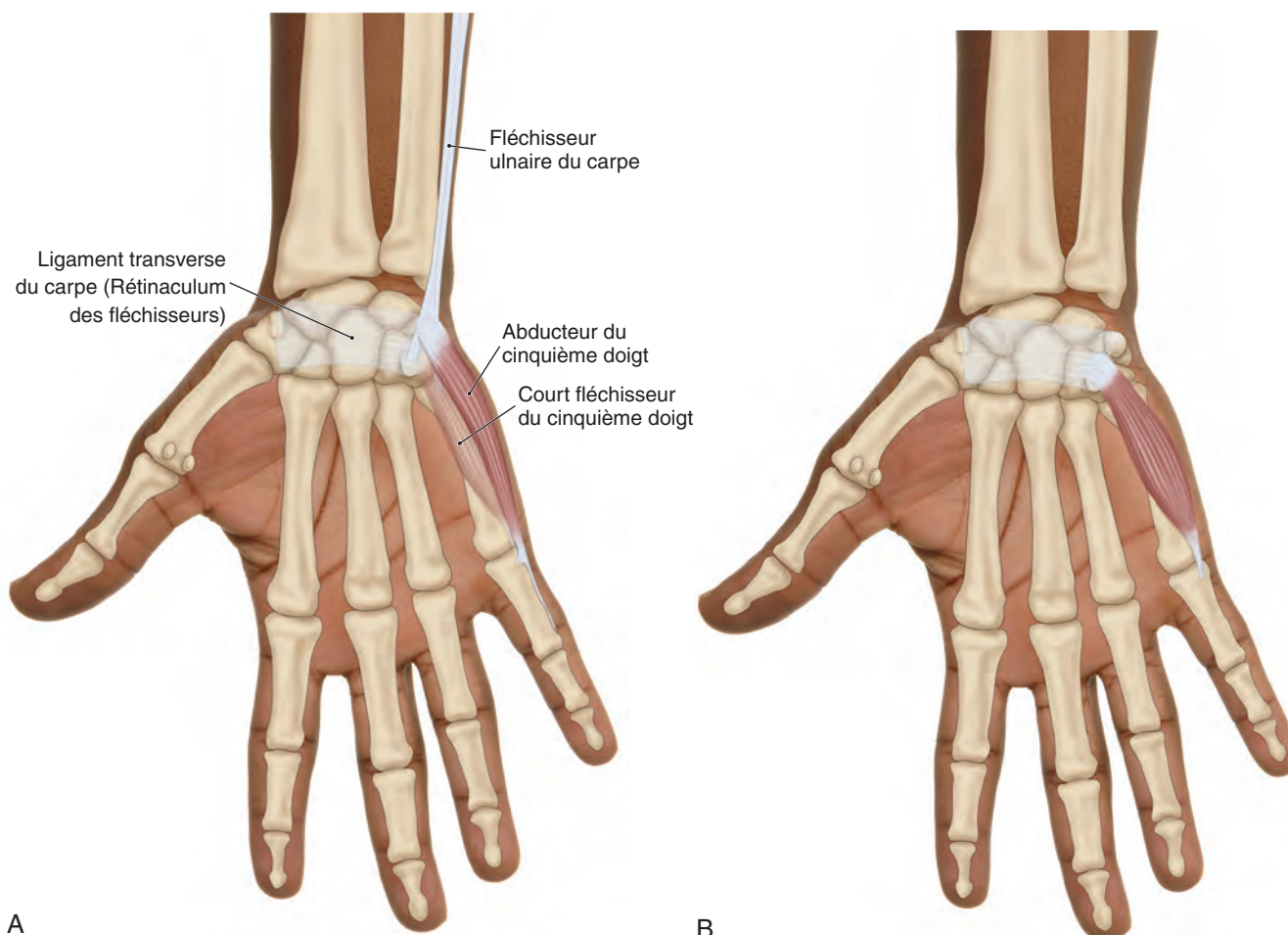
### Court fléchisseur du cinquième doigt (CF5) :

#### ❑ INSERTIONS :

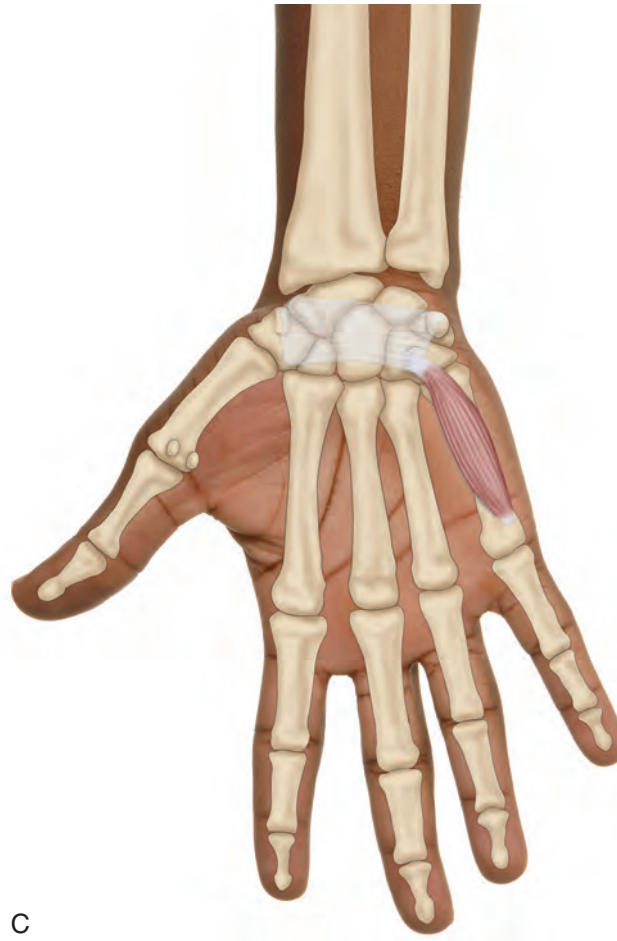- o Du crochet (ou uncus) de l'hamatum et du rétinaculum des fléchisseurs à la face antérolatérale de la base de la première phalange du cinquième doigt.

#### ❑ ACTIONS :

- o Flexion du petit doigt au niveau des articulations MCP et CMC.



**Figure 15-8** Vues antérieures du groupe des muscles hypothénariens droits. **A.** Court abducteur du cinquième doigt. Le court fléchisseur du cinquième doigt a été estompé. **B.** Court fléchisseur du cinquième doigt.

GROUPE DES HYPOTHÉNARIENS—PATIENT ASSIS—*Suite*Figure 15-8, *suite C*. Opposant du pouce.

C

**Opposant du cinquième doigt (OP5) :****❑ INSERTIONS :**

- o Du crochet de l'hamatum et du rétinaculum des fléchisseurs à la face antérieure et au bord médial de la diaphyse du cinquième métacarpien.

**❑ ACTIONS :**

- o Opposition (flexion, adduction et rotation latérale) du petit doigt au niveau de l'articulation CMC.

**Position de départ (figure 15-9) :**

- o Patient assis
- o Thérapeute assis en face du patient
- o Main palpatoire placée sur la face médiale de l'éminence hypothénar du patient
- o Main de support placée sur la surface médiale de la phalange proximale du petit doigt du patient

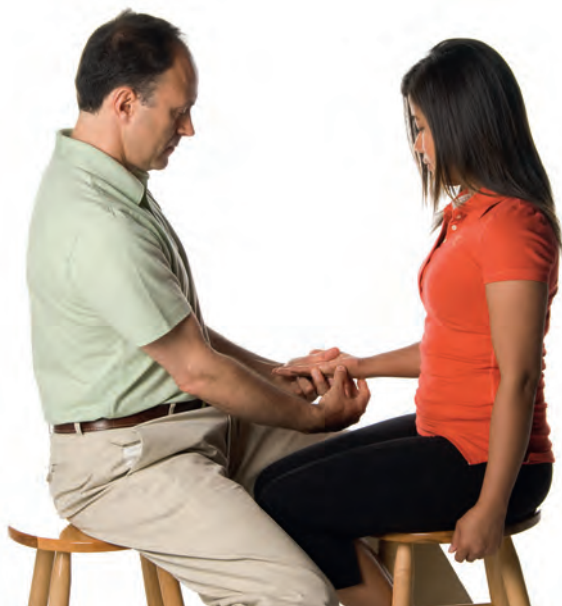**Étapes palpatoires :**

1. ABD5 : palpez la face médiale de l'éminence hypothénar, résistez à l'abduction active du cinquième doigt et ressentez la contraction de l'ABD5 (figure 15-10, A).
2. Une fois la contraction perçue, palpez distalement en direction de la face médiale de la base de la phalange proximale, à

proximité du pisiforme. Essayez aussi de distinguer les limites latérales de l'ABD5 avec celles du CF5.

3. CF5 : palpez la face latérale de l'éminence thénar, demandez au patient de fléchir le petit doigt au niveau de la MCP (en gardant étendues les articulations interphalangiennes) et ressentez la contraction du CF5. Si nécessaire, une légère résistance peut être opposée à la flexion, à l'aide d'un doigt de la main de support placé contre la surface antérieure de la phalange proximale du petit doigt (figure 15-10, B).
4. Une fois ressentie la contraction, palpez distalement la surface antéromédiale de la base de la phalange proximale, à proximité du crochet de l'hamatum. Si cela n'a pas été fait précédemment, essayez de distinguer les limites entre ABD5 et CF5.
5. OP5 : repérez le crochet de l'hamatum, palpez immédiatement en deçà de lui sur le relief le plus latéral de l'éminence hypothénar, et ressentez la contraction de l'OP5 lorsque le patient met en opposition le petit doigt avec le pouce (figure 15-10, C).
6. Une fois ressentie, poursuivez la palpation plus distalement le plus loin possible en profondeur des autres muscles de l'éminence hypothénar.
7. L'insertion la plus distale de l'OP5 peut habituellement être palpée en crochétant le doigt autour de la face antérieure de la diaphyse du cinquième métacarpien (Remarque : c'est similaire à la façon de palper l'opposant du pouce sur le premier métacarpien) (figure 15-10, D).
8. Une fois les muscles hypothénariens localisés, demandez au patient de les relâcher et les palper pour évaluer leur tonus de base.



**GROUPE DES HYPOTHÉNARIENS—PATIENT ASSIS—Suite**

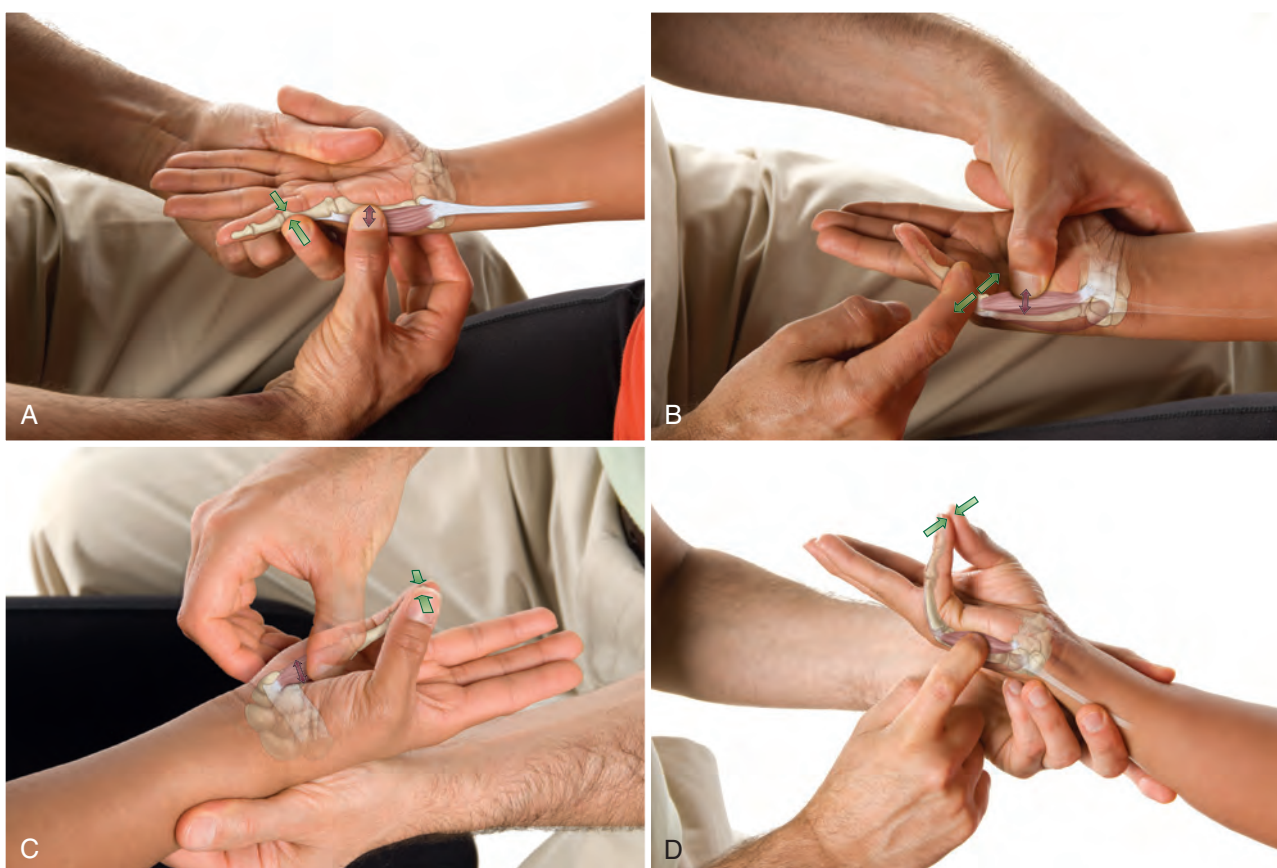

**Figure 15-9** Position de départ pour la palpation du groupe des hypothénariens droits, patient assis.



*Clé palpatoire :*

ABD5 : palpez la face médiale de l'éminence hypothénar.  
 CF5 : faites fléchir le petit doigt uniquement au niveau de la MCP.  
 OP5 : trouvez le crochet de l'hamatum et palpez immédiatement en distal de lui sur le relief le plus latéral de l'éminence hypothénar.

15



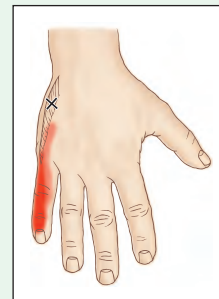
**Figure 15-10** Palpation du groupe des hypothénariens droits. **A.** Palpation de l'abducteur du cinquième doigt à la face médiale de l'éminence hypothénar lorsque la patiente abduite le petit doigt contre résistance. **B.** Palpation du court fléchisseur du cinquième doigt à la face latérale de l'éminence hypothénar lorsque la patiente fléchit la phalange proximale du petit doigt contre résistance. **C.** Palpation de l'opposant du cinquième doigt à la partie distale de la face latérale de l'éminence hypothénar, lorsque la patiente oppose le petit doigt contre la résistance du pouce. **D.** Palpation de l'opposant du cinquième doigt sur le métacarpe lorsque la patiente oppose le petit doigt contre la résistance du pouce.

GROUPE DES HYPOTHÉNARIENS—PATIENT ASSIS—*Suite***Notes palpatoires :**

1. L'abducteur du petit doigt (ABD5) est le plus superficiel de l'éminence thénar et est aisément palpable.
2. La plus grande partie du court fléchisseur du petit doigt (CF5) est superficielle sur le versant latéral de l'éminence hypothénar. Sa partie la plus médiale est en profondeur de l'ABD5.
3. La majeure partie de l'opposant du petit doigt est en profondeur des autres hypothénariens. Cependant, son relief le plus latéral est superficiel sur le versant latéral de l'éminence hypothénar.
4. Il est parfois difficile de distinguer la limite entre l'ABD5 et le CF5. Lors de la palpation de l'ABD5, s'assurer que le patient ne fléchit pas en même temps le petit doigt. Lors de la palpation du CF5, s'assurer que le patient n'abduise pas en même temps le petit doigt.
5. Il est important lors de la palpation du CF5 que le patient ne mobilise que la phalange proximale au niveau de la MCP. Si les interphalangiennes sont mobilisées, les fléchisseurs des doigts longs issus de l'avant-bras (fléchisseurs superficiel et profond des doigts) auront tendance à participer. Pour cette raison, il est aussi important que la seule résistance appliquée le soit sur la phalange proximale.
6. Il est aussi important lors de la palpation du CF5 qu'une résistance uniquement légère à modérée soit opposée à la flexion du petit doigt, ou les fléchisseurs des doigts longs seront sollicités.
7. Étant donné la situation des tendons des longs fléchisseurs des doigts à proximité de l'OP5, s'assurer de bien distinguer ces structures l'une de l'autre.
8. Les tendons des fléchisseurs des doigts longs se situent immédiatement en latéral des corps charnus du CF5 et de l'OP5. Pour ressentir au niveau des tendons la contraction des fléchisseurs des doigts longs, demander au patient de ne fléchir que les phalanges distale et proximale au niveau des interphalangiennes. Cela sollicitera les fléchisseurs des doigts longs mais pas le CF5.
9. Il peut être très difficile de palper et distinguer l'OP5 du CF5, du fait que la flexion du petit doigt est une composante de l'opposition. Pour cette raison, lorsqu'une opposition au petit doigt est effectuée, le CF5 peut être sollicité, rendant difficile la sensation de contraction de l'OP5, plus profond.

**POINTS GÂCHETTES**

1. Les points gâchettes des muscles hypothénariens sont souvent le résultat d'une surutilisation chronique ou aiguë du muscle (par exemple un maintien prolongé de la pince digitale lors de l'écriture) ou d'un traumatisme (par exemple tomber sur la main, doigts étendus).
2. Les points gâchettes des muscles hypothénariens peuvent entraîner de la faiblesse ou une difficulté lors des fines actions motrices du petit doigt, ou une compression du nerf ulnaire par l'OP5, provoquant une faiblesse des muscles intrinsèques de la main.
3. Les douleurs projetées des points gâchettes de l'ABD5 doivent être distinguées de celles du premier interosseux dorsal, du grand dorsal et du triceps brachial.
4. Les points gâchettes des muscles hypothénariens sont souvent attribués à tort à de l'arthrose des doigts, aux symptômes provoqués par une hernie discale cervicale ou au syndrome du défilé des scalènes.
5. Des points gâchettes associés surviennent souvent dans les autres muscles hypothénariens et dans les interosseux dorsaux.
6. Remarque : les douleurs des zones de projection des points gâchettes n'ont pas encore été établies pour le CF5 et l'ABD5. Elles sont volontiers comparables aux douleurs projetées de l'OP5. Lors de l'évaluation des points gâchettes de ces muscles, rechercher en premier lieu les points gâchettes médiaux situés au milieu du corps charnu des muscles.

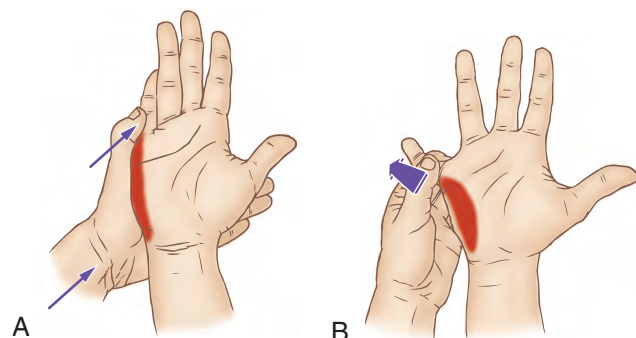


**Figure 15-11** Vue postérieure illustrant le point gâchette habituel de l'abducteur du cinquième doigt et les zones de projection correspondantes.

15

**Position alternative de palpation—décubitus ou procubitus**

Les muscles hypothénariens de la main peuvent aussi être aisément palpés avec le patient couché en décubitus ou procubitus. Suivre les étapes décrites pour la palpation assise.

**ÉTIREMENTS DU GROUPE DES HYPOTHÉNARIENS**

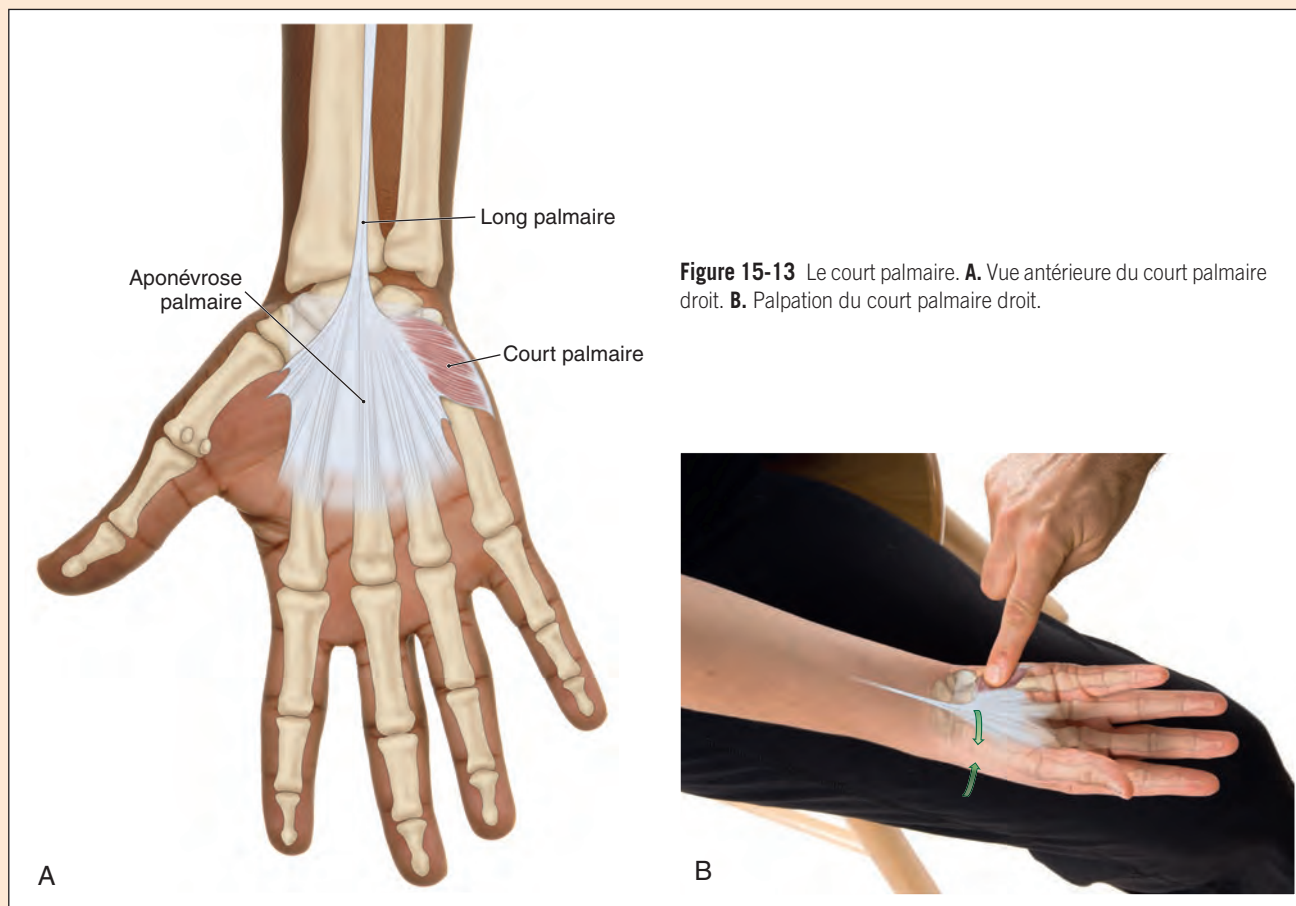
**Figure 15-12** Étirement des muscles hypothénariens droits. **A.** Étirement de l'abducteur du cinquième doigt. Le petit doigt est étendu et placé en abduction. **B.** Étirement du court fléchisseur et de l'opposant du cinquième doigt. Le petit doigt est étendu et placé en abduction.

GROUPE DES HYPOTHÉNARIENS—PATIENT ASSIS—*Suite*

## EXTENSION

**Court palmaire :** Le court palmaire est situé dans le derme de la partie proximale de la main, sur le versant médial de l'éminence hypothénar (voir figure 15-13, A). Ce muscle est extrêmement fin et difficile à individualiser des tissus mous adjacents. Comme l'action de ce muscle consiste à froncer la peau palmaire, demandez au patient de réaliser

cette action en creusant la main et ressentez cette contraction (ce geste va entraîner aussi une contraction du long palmaire) (voir figure 15-13, B). Remarque : assurez-vous que le petit doigt soit immobile ou le moins mobile possible, sinon vous sentirez la contraction des muscles hypothénariens.





## ADDUCTEUR DU POUCE—ASSIS

15-1

## ❑ INSERTIONS :

- o Du capitatum, de la base antérieure et de la diaphyse du troisième métacarpien, et de la base antérieure du deuxième métacarpien à la face antéromédiale de la base de la première phalange du pouce (avec l'expansion digitale dorsale)

## ❑ ACTIONS :

- o Adduction et flexion du pouce au niveau de l'articulation carpométacarpienne (CMC)
- o Extension du pouce au niveau de l'articulation interphalangienne (IP)

## Position de départ (figure 15-15) :

- o Patient assis
- o Thérapeute assis en face du patient
- o Main palpatoire placée à la face antérieure de la première commissure de la main du patient
- o Main de support placée sur la surface postérieure de la phalange proximale du pouce du patient

## Étapes palpatoires :

1. Palpez la face antérieure de la première commissure, résistez à l'adduction du pouce au niveau de l'articulation carpométacarpienne (en selle), et appréciez la contraction de l'adducteur du pouce (figure 15-16).
2. Une fois ressentie, palpez le muscle en entier de la phalange proximale du pouce au troisième métacarpien et au capitatum.
3. Une fois l'adducteur du pouce repéré, demandez au patient de le relâcher pour apprécier son tonus de base.

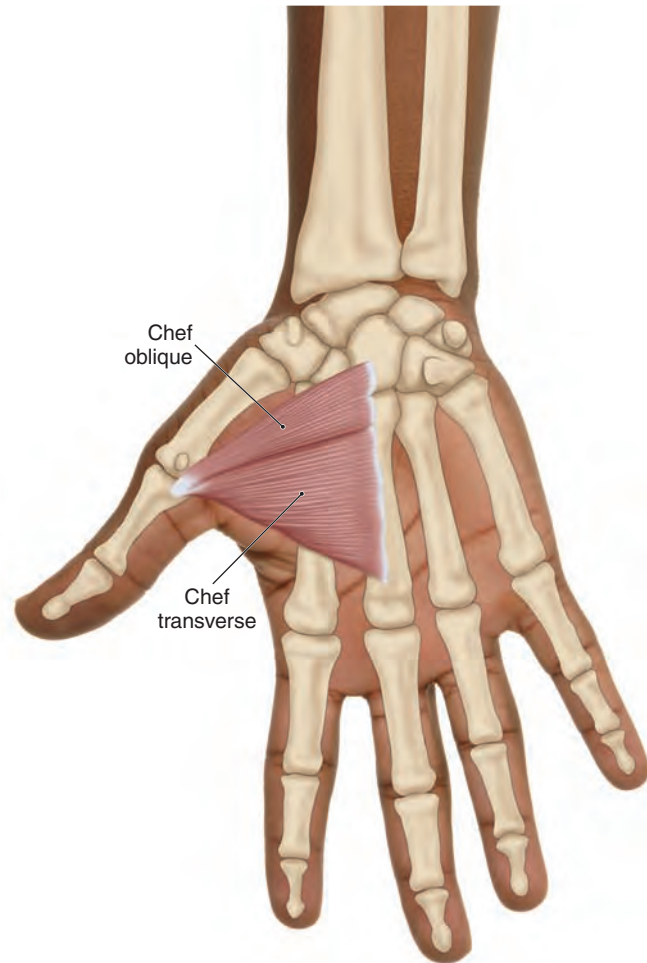


Figure 15-14 Vue antérieure de l'adducteur du pouce.

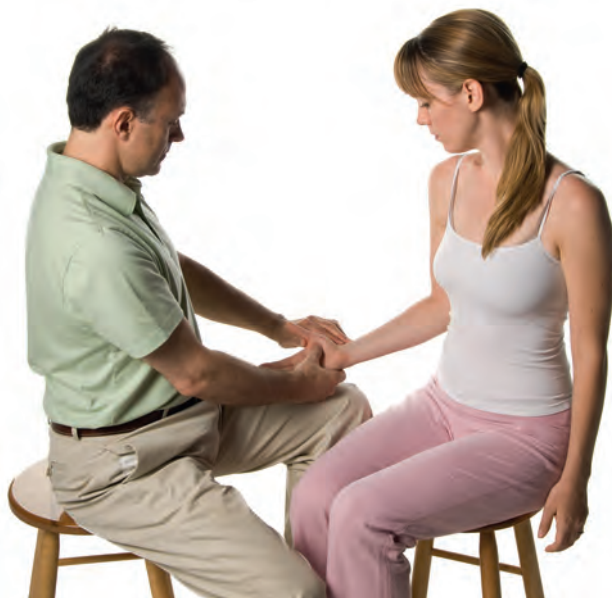

Figure 15-15 Position de départ pour la palpation de l'adducteur du pouce droit, sujet assis.

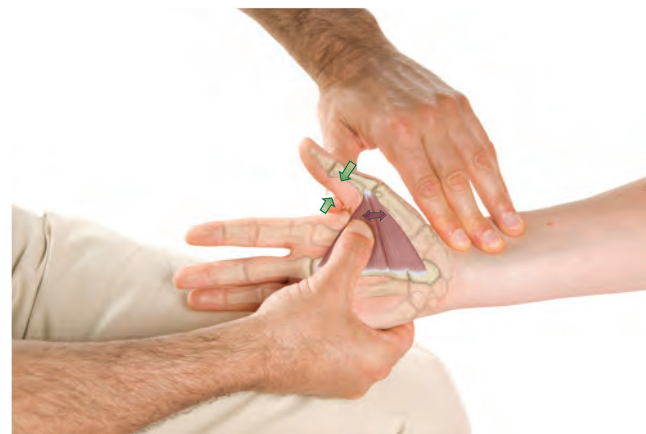

Figure 15-16 Palpation de l'adducteur du pouce droit lorsque la patiente réalise une adduction du pouce contre résistance.



ADDUCTEUR DU POUCE—ASSIS—*Suite***Notes palpatoires :**

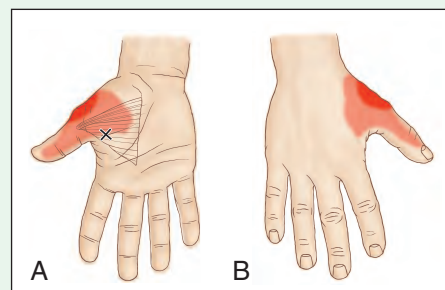
1. L'adduction du pouce au niveau de la carpométacarpienne survient dans un plan sagittal et le mouvement est en direction de la face palmaire de la main.
2. Lors de la palpation de l'adducteur du pouce, il faut noter qu'il y a d'autres muscles situés dans la première commissure (voir figure 15-1). Le premier interosseux dorsal se situe dans la première commissure et est inséré à la fois sur les premier et deuxième métacarpiens. Le court fléchisseur du pouce (CFP) est aussi situé dans la première commissure, proche du premier métacarpien, et le premier lombrical de la main est situé dans la première commissure à proximité du deuxième métacarpien. De ces autres muscles, seul le CFP déplace aussi le pouce et peut être sollicité lorsque l'on demande au patient de le faire. Afin de ne pas solliciter ce muscle, s'assurer que le patient réalise une pure adduction du pouce (c'est-à-dire sans flexion du pouce).

**Position alternative de palpation—décubitus ou procubitus**

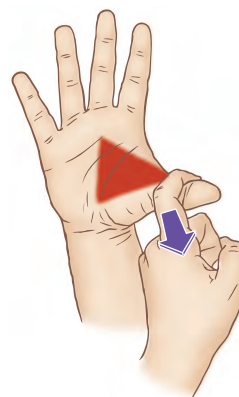
L'adducteur du pouce peut aussi être facilement palpé le patient en procubitus ou décubitus. Suivre les indications données pour la palpation sujet assis.

**POINTS GÂCHETTES**

1. Les points gâchettes de l'adducteur du pouce résultent souvent d'une surutilisation aiguë ou chronique du muscle (par exemple un maintien prolongé de la pince digitale lors de l'écriture) ou d'un traumatisme (par exemple tomber sur la main, doigts étendus).
2. Les points gâchettes de l'adducteur du pouce peuvent entraîner une douleur dans la première commissure, un endolorissement lors de l'utilisation du pouce (particulièrement lors du serrage d'objets à l'aide d'une prise en pince), ou une faiblesse et des difficultés de coordination du pouce lors d'activités motrices fines.
3. Les douleurs issues des zones de projection des points gâchettes de l'adducteur du pouce doivent être différenciées des douleurs provenant de celles de l'opposant du pouce, du supinateur, du long extenseur radial du carpe, du brachioradial, du brachial, des scalènes, du rond pronateur et du subclavier.
4. Les points gâchettes de l'adducteur du pouce sont souvent improprement attribués à une ténosynovite de De Quervain, au syndrome du canal carpien, à une hernie discale cervicale, à un syndrome du défilé des scalènes, à un défaut de mobilité ou à de l'arthrose du premier métacarpien ou de l'articulation carpométacarpienne.
5. Des points gâchettes supplémentaires peuvent souvent survenir au niveau des muscles opposant du pouce, premier interosseux dorsal, court abducteur du pouce, court fléchisseur du pouce.



**Figure 15-17** A. Vue antérieure illustrant un point gâchette fréquent de l'adducteur du pouce et les zones de projection lui correspondant. B. Vue postérieure illustrant la suite de la zone de projection.

**ÉTIREMENT DE L'ADDUCTEUR DU POUCE**

**Figure 15-18** Un étirement de l'adducteur du pouce droit. Le pouce est amené en abduction et extension.

**Clé palpatoire :**

Palpez la première  
commissure de la  
main.

## LOMBRICAUX DE LA MAIN—ASSIS

Il y a quatre muscles lombricaux de la main, numérotés respectivement de un à quatre en allant de latéral en médial.

#### ❑ INSERTIONS :

- o Des tendons distaux du fléchisseur profond des doigts aux tendons distaux de l'extenseur des doigts (expansion digitale dorsale).
- o En partie proximale, chaque lombrical présente une insertion tendineuse sur le tendon du fléchisseur profond des doigts et chemine entre les métacarpiens, sur le versant latéral du doigt sur lequel il s'attache distalement. Distalement, chaque lombrical de la main s'insère sur le bord latéral du tendon distal de l'extenseur (expansion digitale dorsale) d'un doigt. Globalement, les muscles lombricaux des doigts s'insèrent des deuxième au cinquième doigts.

#### ❑ ACTIONS :

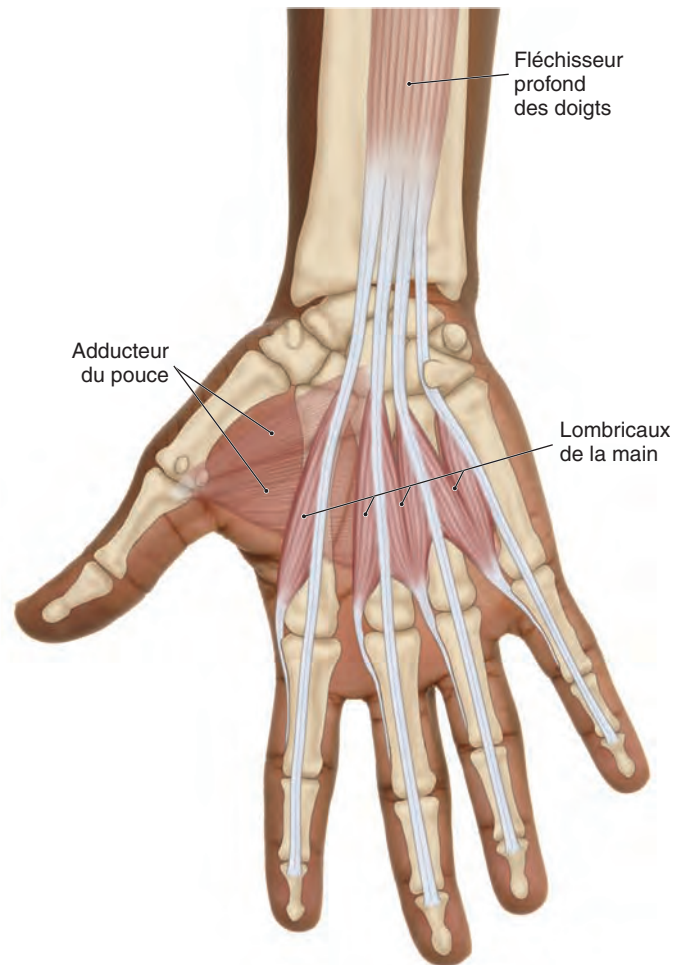
- o Flexion de la métacarpophalangienne (MCP), des deuxième au cinquième doigts.
- o Extension des interphalangiennes (IP) proximale et distale des deuxième au cinquième doigts.

#### Position de départ (figure 15-20) :

- o Patient assis
- o Thérapeute assis en face du patient
- o Main palpatoire en regard de la surface antérolatérale de la diaphyse du deuxième métacarpien de la main du patient
- o Si une résistance est demandée, placer les doigts de la main de support sur la surface antérieure de la phalange proximale du doigt dont on souhaite palper le lombrical (non montré dans la figure 15-20)

#### Étapes palpatoires :

1. Premier lombrical de la main : palpez la surface antérolatérale de la diaphyse du deuxième métacarpien, demandez au patient de fléchir l'index au niveau de la MCP en conservant les articulations interphalangiennes (IP) complètement en extension, et recherchez la contraction du premier lombrical de la main (figure 15-21, A).
2. Une fois perçue, palpez le muscle de son insertion proximale à son insertion distale en demandant au patient de contracter et relâcher alternativement le muscle, comme indiqué à l'étape 1.
3. Deuxième lombrical de la main : suivre la même procédure utilisée pour le premier lombrical. Palpez la surface antérolatérale de la diaphyse du troisième métacarpien, demandez au patient de fléchir le troisième doigt au niveau de la MCP (avec les IP complètement étendues) (voir figure 15-21, B). Une fois la perception acquise, palpez d'une insertion à l'autre.



**Figure 15-19** Vue antérieure des lombricaux de la main droite. L'adducteur du pouce a été estompé.

4. Troisième et quatrième lombricaux de la main : leur palpation est similaire à celle des premier et deuxième lombricaux. La seule différence est liée au placement des doigts dont la palpation doit être plus médiane entre les métacarpiens adjacents du fait de leur plus large insertion proximale. Pour le troisième lombrical de la main, palpez entre les troisième et quatrième métacarpiens. Pour le quatrième lombrical de la main, palpez entre les quatrième et cinquième métacarpiens.
5. Une fois chaque lombrical repéré, demandez au patient de se relâcher de façon à apprécier son tonus musculaire au repos.

LOMBRICAUX DE LA MAIN—ASSIS—*Suite*

**Figure 15-20** Position de départ pour la palpation assise des lombricaux de la main droite.

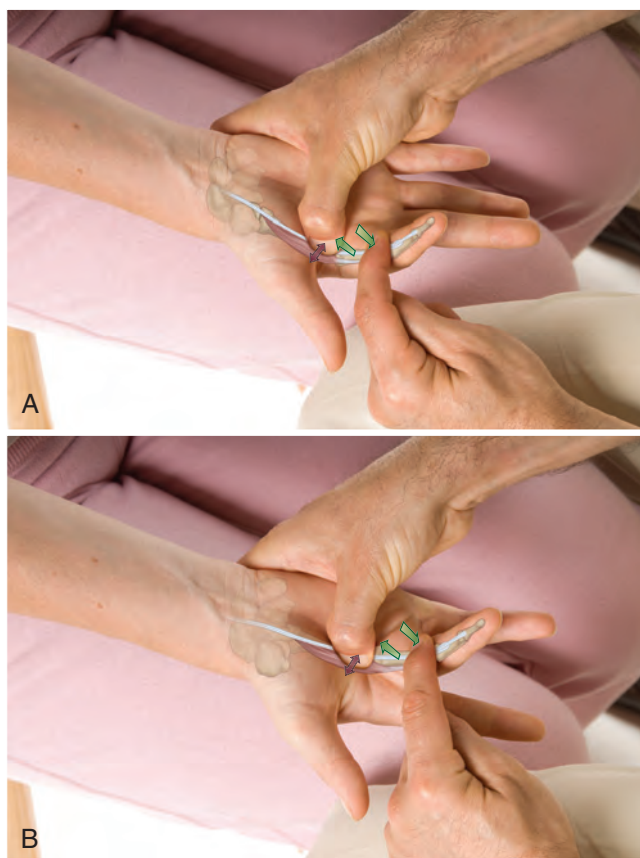
### Notes palpatoires :

1. Les lombricaux de la main sont relativement superficiels à la main (pour la plupart, ils ne sont situés qu'en profondeur de l'aponévrose palmaire) et en conséquence assez faciles à palper.
2. Pour solliciter un lombrical, assurez-vous que les interphalangiennes proximale et distale soient maintenues complètement en extension lorsque la phalange proximale est fléchie à l'articulation MCP. Dans le cas contraire, les longs fléchisseurs des doigts (fléchisseur superficiel des doigts [FSD] et fléchisseur profond des doigts [FPD]) seraient impliqués, rendant les lombricaux plus difficiles à localiser et à palper.
3. Afin d'être sûr de palper le lombrical et non le tendon du FSD ou du FPD, demandez au patient de fléchir le doigt au niveau des interphalangiennes proximale et distale. Si la contraction est palpable lors de ce mouvement, vous êtes sur le tendon d'un ou des deux fléchisseurs longs (FSD ou FPD). Dans le cas contraire, vous êtes sur le muscle lombrical de ce doigt.
4. Parce que les interosseux dorsal et palmaire peuvent aussi fléchir l'articulation MCP d'un doigt et étendre les IP, il est important que le patient ne réalise pas d'adduction ou d'abduction du doigt au niveau de la MCP lorsqu'il le fléchit. Dans le cas contraire, un muscle interosseux serait aussi sollicité, rendant difficiles le repérage et la palpation du lombrical.
5. Le lombrical le plus difficile à repérer et à palper est peut-être le quatrième, puisqu'il est adjacent au fléchisseur du cinquième doigt de la main, responsable lui aussi de la flexion du petit doigt au niveau de l'articulation MCP.

### Position alternative de palpation—décubitus ou procubitus

Les lombricaux de la main peuvent aussi être facilement palpés le patient en décubitus ou procubitus. Suivre les étapes palpatoires indiquées pour la position assise.

15



**Figure 15-21** Palpation des lombricaux de la main droite. **A.** Palpation du premier lombrical, à la face radiale du métacarpien de l'index. **B.** Palpation du deuxième lombrical de la main, à la face radiale du troisième métacarpien. Les troisième et quatrième lombricaux sont palpés de façon identique au niveau de la face radiale des métacarpiens de l'annulaire et du petit doigt, respectivement.



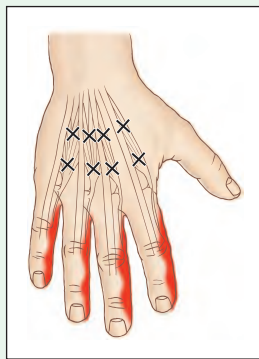
### Clé palpatoire :

Fléchir la MCP en conservant les IP étendues.

## LOMBRICAUX DE LA MAIN—ASSIS—Suite

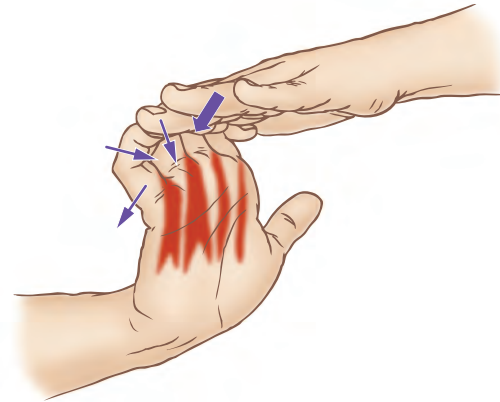
## POINTS GÂCHETTES

1. Les points gâchettes situés dans les lombricaux sont souvent le résultat d'une surutilisation aiguë ou chronique des muscles (par exemple écrire au clavier, utiliser des pinces digitales prolongées comme lors de l'écriture manuelle) ou d'une altération des mouvements des doigts (souvent liée à des modifications arthritiques).
2. Les points gâchettes des lombricaux produisent généralement une douleur le long du versant radial du doigt sur lequel ils s'attachent. Ils peuvent aussi entraîner des faiblesses ou des difficultés lors de fines prises digitales.
3. Les douleurs projetées des points gâchettes des lombricaux de la main doivent être différenciées des douleurs projetées des points gâchettes des interosseux dorsaux ou palmaires, de celles de l'extenseur des doigts, de l'extenseur du cinquième doigt, des fléchisseurs superficiel et profond des doigts, du petit pectoral, des scalènes, du grand dorsal, du subclavier et du triceps brachial.
4. Les points gâchettes des lombricaux de la main sont souvent improprement attribués à de l'arthrose digitale, à une hernie discale cervicale, un syndrome du défilé des scalènes ou un syndrome du canal carpien.
5. Des points gâchettes associés surviennent souvent au niveau des interosseux palmaires, des interosseux dorsaux, ainsi qu'au niveau des muscles thénariens.
6. Remarque : les douleurs projetées des points gâchettes des lombricaux de la main ne peuvent pas être distinguées des douleurs projetées des points gâchettes des interosseux palmaires et dorsaux de la main.



**Figure 15-22** Vue postérieure (dorsale) illustrant les points gâchettes habituels des lombricaux et leurs zones de projection correspondantes. Remarque : ces points gâchettes sont repérés et en conséquence palpés en face palmaire.

## ÉTIREMENT DES LOMBRICAUX DE LA MAIN



**Figure 15-23** Un étirement des lombricaux droits. Les doigts sont étendus au niveau de l'articulation métacarpophalangienne et fléchis au niveau des interphalangiennes.



## INTEROSSEUX PALMAIRES—SUJET ASSIS

Il y a trois muscles interosseux palmaires (IPM), numérotés de un à trois, du latéral au médial, respectivement.

#### ❑ INSERTIONS :

- o Des surfaces antérieures des deuxième, quatrième et cinquième métacarpiens en regard du médus à la base des phalanges proximales en regard du médus des deuxième, quatrième et cinquième doigts (ainsi que sur l'expansion dorsale digitale)

#### ❑ ACTIONS :

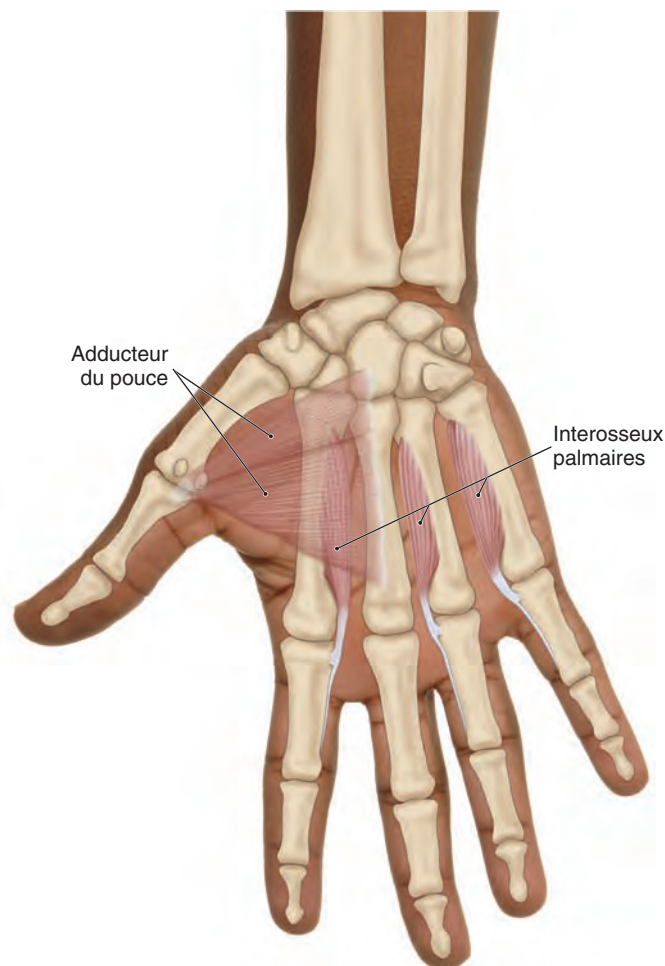
- o Adduction des deuxième, quatrième et cinquième doigts au niveau de l'articulation métacarpophalangienne (MCP)
- o Flexion des deuxième, quatrième et cinquième doigts au niveau de l'articulation MCP
- o Extension des deuxième, quatrième et cinquième doigts au niveau des articulations interphalangiennes proximales et distales

#### Position de départ (figure 15-25) :

- o Patient assis avec un stylo ou un surligneur placé entre index et médus
- o Thérapeute assis en face du patient
- o Main palpatoire située sur la paume de la main du patient, entre les deuxième et troisième métacarpiens

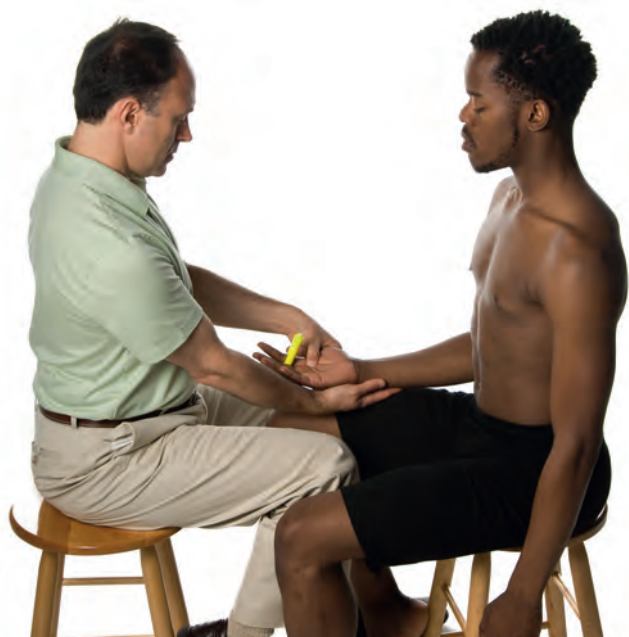#### Étapes palpatoires :

1. Premier IPM : palpez la paume de la main en regard du deuxième métacarpien, entre le deuxième et le troisième métacarpiens, demandez au patient de serrer le surligneur entre index et médus et appréciez la contraction du premier muscle IPM (figure 15-26, A).
2. Une fois cette contraction observée, suivez le premier IPM en directions proximale et distale, d'une insertion à l'autre, lorsque le patient alterne les contractions et relâchements du muscle, comme indiqué à l'étape 1.
3. Deuxième IPM : suivez la même procédure utilisée pour le premier muscle IPM. Palpez la paume en regard du quatrième métacarpien, entre troisième et quatrième métacarpiens, et appréciez la contraction du deuxième IPM lorsque le patient serre un surligneur entre l'annulaire et le médus. Une fois repéré, palpez le muscle d'une insertion à l'autre (figure 15-26, B).
4. Troisième IPM : suivez la même procédure, palpez la paume en regard du cinquième métacarpien entre cinquième et quatrième métacarpiens et appréciez la contraction du troisième

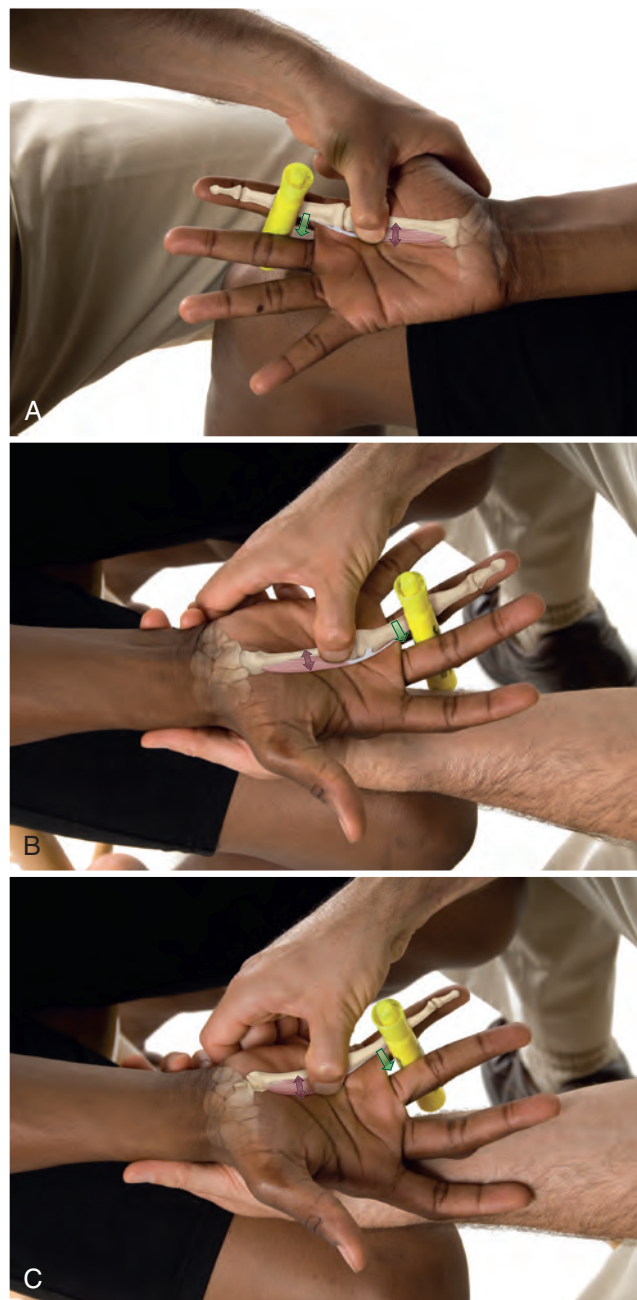
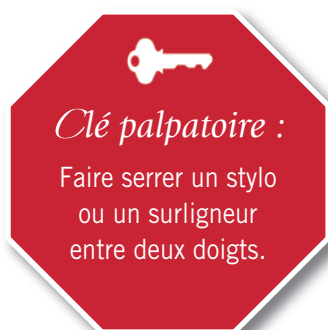
**Figure 15-24** Vue antérieure des interosseux palmaires. L'adducteur du pouce a été estompé.

- IPM lorsque le patient serre le surligneur entre annulaire et auriculaire. Une fois repéré, palpez le muscle d'une insertion à l'autre (figure 15-26, C).
5. Une fois chaque IPM mis en évidence, demandez au patient de le relâcher afin d'apprécier son tonus de base.

INTEROSSEUX PALMAIRES—SUJET ASSIS—*Suite*

**Figure 15-25** Position de départ pour la palpation assise des interosseux palmaires droits.



**Figure 15-26** Palpation des interosseux palmaires droits (IPM). **A.** Palpation du premier IPM lorsque le patient réalise une adduction de l'index contre la résistance d'un surligneur. **B.** Palpation du deuxième IPM lorsque le patient réalise une adduction de l'annulaire contre résistance. **C.** Palpation du troisième IPM lorsque le patient réalise une adduction du petit doigt contre résistance.

INTEROSSEUX PALMAIRES—SUJET ASSIS—*Suite***Notes palpatoires :**

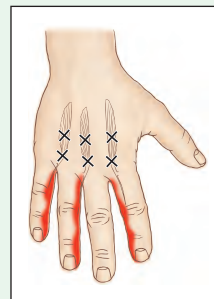
1. L'adduction de l'index, de l'annulaire et de l'auriculaire est un mouvement dans le plan frontal se faisant en direction du médus.
2. Les interosseux palmaires (IPM) sont des muscles profondément situés dans la paume de la main, mais ils peuvent être relativement aisément palpés et individualisés.
3. Serrer un stylo ou un surligneur entre index et médus sollicite l'adduction de l'index et en conséquence le premier IPM. De façon similaire, un stylo ou un surligneur peuvent être utilisés pour solliciter les deux autres IPM.
4. Pour mettre en évidence un IPM, il est important que le patient n'essaie pas de fléchir le doigt au niveau des articulations MCP ou IP lors de l'écrasement (adduction), de façon à éviter la sollicitation des lombri- caux et/ou des longs fléchisseurs des doigts (fléchisseurs superficiel et profond), ce qui rendrait la palpation du muscle IPM plus difficile.
5. Une palpation précautionneuse est nécessaire pour individualiser un muscle IPM du proche tendon du fléchisseur se rendant au même doigt, parce qu'il peut être sollicité avec l'adduction du doigt. Pour être sûr de palper le tendon d'un long fléchisseur des doigts, demandez au patient de fléchir le doigt au niveau de l'IP en s'assurant du maintien de l'extension de la MCP. Si vous ressentez une contraction lors de ce mouvement, c'est que vous palpez un long fléchisseur des doigts.

**Position alternative de palpation—décubitus ou procubitus**

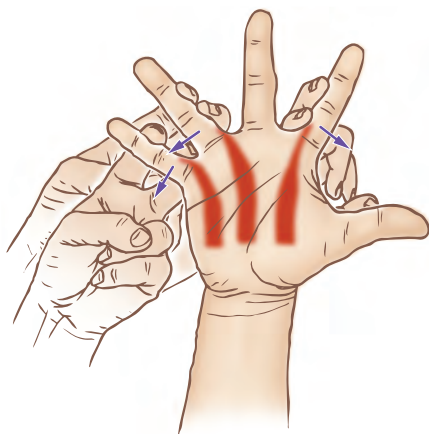
Les interosseux palmaires peuvent aussi être facilement palpés le patient en décubitus ou procubitus. Suivre les étapes palpatoires indiquées pour la position assise.

**POINTS GÂCHETTES**

1. Les points gâchettes des muscles IPM sont souvent la conséquence d'une, ou sont entretenus par une surutilisation aiguë ou chronique du muscle (par exemple un agrippement régulier et prolongé, comme le fait de tenir une raquette de tennis ou un outil; ou lors de préhensions digitales comme lors de l'écriture), ou en présence d'altérations des mouvements des doigts (souvent liées à des modifications dégénératives).
2. Les points gâchettes d'un muscle IPM procurent habituellement une douleur le long du doigt, du côté où le muscle s'attache. Ils peuvent aussi être responsables de faiblesse ou de déficits lors de gestes moteurs fins à l'aide du doigt concerné, lors de compression des nerfs médian ou ulnaire, ou lors de limitation de l'abduction de l'articulation métacarpophalangienne.
3. Les douleurs provenant des points gâchettes des IPM doivent être différenciées des douleurs provenant de ceux des lombri- caux de la main, extenseur des doigts, extenseur du cinquième doigt, fléchisseurs superficiel et profond des doigts, scalènes, petit pectoral, subclavier, grand dorsal et triceps brachial.
4. Les points gâchettes des IPM sont souvent improprement attribués à de l'arthrose digitale ou un défaut de mobilité des articulations digitales, à une hernie discale cervicale, un syndrome du défilé des scalènes, ou un syndrome du canal carpien.
5. Des points gâchettes associés surviennent fréquemment au niveau des interosseux dorsaux, lombri- caux, muscles thénariens et adduc- teur du pouce.
6. Remarque : les douleurs projetées issues des points gâchettes pro- venant des muscles IPM ne peuvent pas être distinguées des douleurs projetées issues des points gâchettes des lombri- caux (ni des interos- seux dorsaux).



**Figure 15-27** Vue postérieure illustrant les points gâchettes habituels des interosseux palmaires et leurs zones de projection correspondantes. Remarque : ces points gâchettes sont situés en palmaire et en consé- quence palpés à cet endroit.

**ÉTIREMENT DES INTEROSSEUX PALMAIRES**

**Figure 15-28** Étirements des trois muscles interosseux palmaires de la main droite. L'index, l'annu- laire et l'auriculaire sont en abduction, éloignés du médus.

## INTEROSSEUX DORSAUX DE LA MAIN—ASSIS

Il y a quatre muscles interosseux dorsaux de la main (IDM), numérotés de un à quatre en allant successivement du latéral au médial.

### ❑ INSERTIONS :

- o En proximal, chaque muscle interosseux dorsal de la main (IDM) s'insère sur les deux parties proximales adjacentes des métacarpiens des doigts, du premier au cinquième.
- o En distal, chaque muscle s'attache sur un côté de la phalange proximale d'un doigt (le côté éloigné du troisième doigt), ainsi que sur le tendon de l'extenseur des doigts (expansion digitale dorsale) se rendant à ce doigt.

### ❑ ACTIONS :

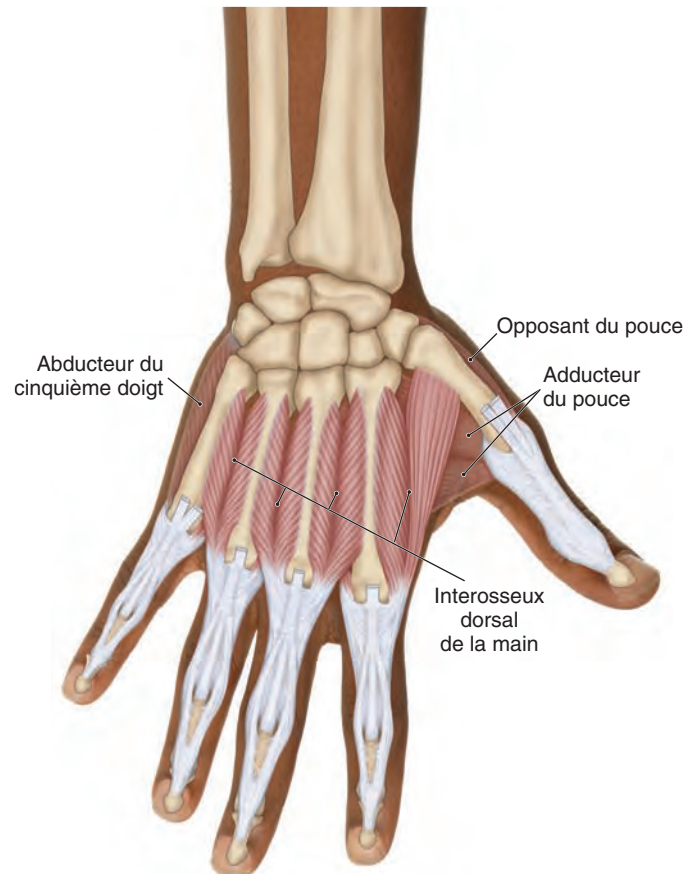
- o Abduction des deuxième au quatrième doigts au niveau de l'articulation métacarpophalangienne (MCP).
- o Flexion des doigts du deuxième au quatrième, au niveau de l'articulation MCP.
- o Extension des doigts du deuxième au quatrième au niveau des articulations interphalangiennes (IP) proximale et distale.

### Position de départ (figure 15-30) :

- o Patient assis
- o Thérapeute assis en face du patient
- o Main palpatoire placée sur la face dorsale de la main du patient, entre les quatrième et cinquième métacarpiens
- o Main de support placée sur le bord médial de la phalange proximale du quatrième doigt

### Étapes palpatoires :

1. Quatrième IDM : palpez-le sur la face dorsale de la main entre les quatrième et cinquième métacarpiens. Demandez au patient de réaliser une abduction de l'annulaire contre votre résistance, et appréciez la contraction du quatrième IDM (figure 15-31, A).
2. Une fois ressentie, essayez de suivre le quatrième IDM en proximal et en distal, d'une insertion à l'autre, lorsque le patient contracte et relâche alternativement son muscle, comme indiqué dans l'étape 1.
3. Troisième IDM : suivez la même procédure, en palpant entre les troisième et quatrième métacarpiens lors d'une résistance imposée à l'abduction ulnaire du médus, et appréciez la contraction du troisième IDM (figure 15-31, B). Une fois ressentie, palpez d'une insertion à l'autre lorsque le patient contracte et relâche alternativement le muscle.
4. Deuxième IDM : suivez la même procédure, en palpant entre les troisième et deuxième métacarpiens lors d'une résistance imposée à l'abduction radiale du médus, et appréciez la contraction du deuxième IDM (figure 15-31, C). Une fois



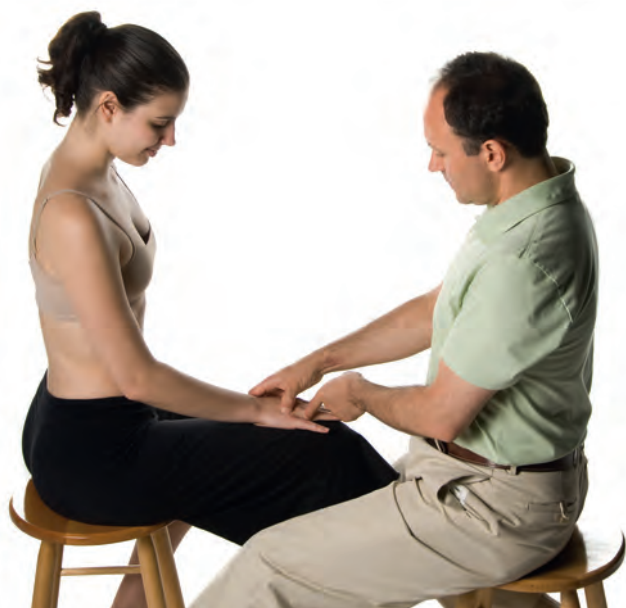**Figure 15-29** Vue postérieure des interosseux dorsaux droits de la main. L'adducteur du pouce, l'opposant du pouce et l'adducteur du cinquième doigt ont été estompés.

ressentie, palper d'une insertion à l'autre lorsque le patient contracte et relâche alternativement le muscle.

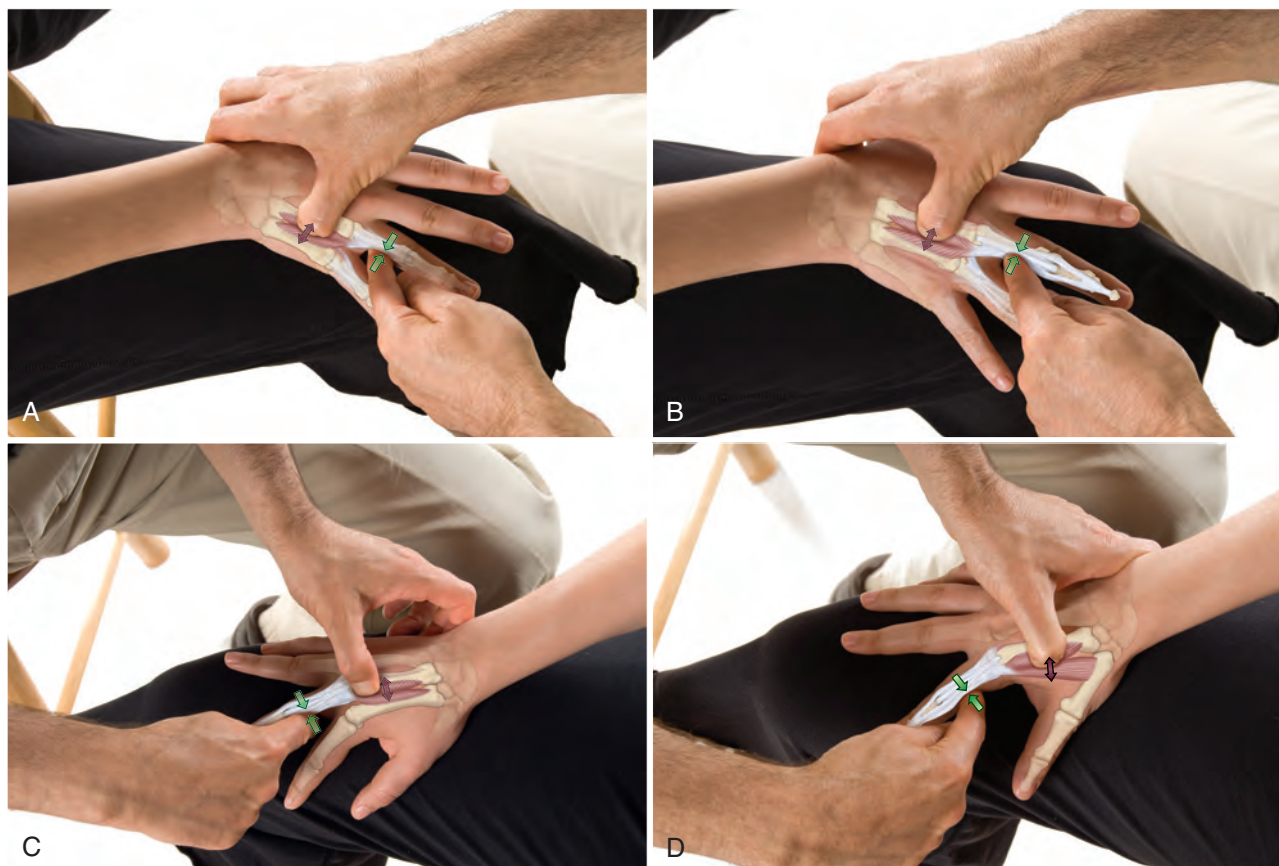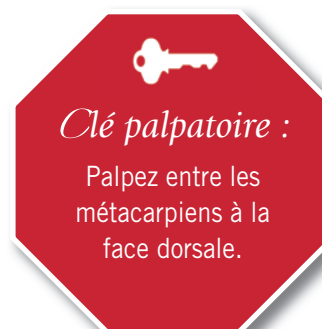5. Premier IDM : palpez la face dorsale de la première commissure, particulièrement en regard du deuxième métacarpien, et appréciez la contraction du premier IDM lorsque le patient réalise une abduction de l'index. Une résistance peut être ajoutée si nécessaire (figure 15-31, D). Une fois ressentie, palpez d'une insertion à l'autre lorsque le patient contracte et relâche alternativement le muscle.
6. Une fois chaque IDM localisé, demandez au patient de le relâcher pour apprécier son tonus de repos.



## INTEROSSEUX DORSAUX DE LA MAIN—ASSIS—Suite



**Figure 15-30** Position de départ pour la palpation assise des interosseux dorsaux droits.



**Figure 15-31** Palpation des interosseux dorsaux de la main (IDM) droits. **A.** Palpation du quatrième IDM lorsque le patient réalise une abduction de l'annulaire contre résistance. **B.** Palpation du troisième IDM lorsque le patient réalise une abduction du médus contre résistance vers l'ulna. **C.** Palpation du deuxième IDM lorsque le patient réalise une abduction vers le radius le médus contre résistance. **D.** Palpation du premier IDM lorsque le patient réalise une abduction de l'index contre résistance.

INTEROSSEUX DORSAUX DE LA MAIN—ASSIS—*Suite***Notes palpatoires :**

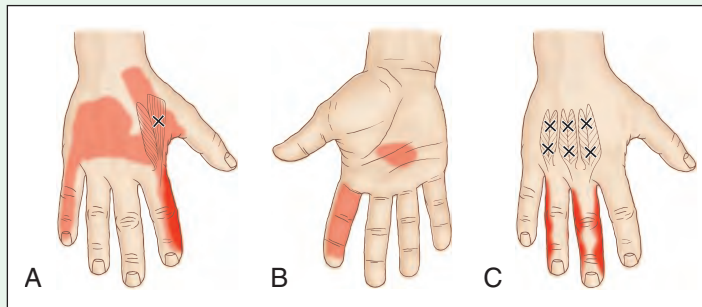
1. L'abduction des doigts est un mouvement s'effectuant dans un plan frontal éloignant les doigts d'une ligne imaginaire passant par le médius lorsqu'il est en position anatomique.
2. Le médius réalise une abduction dans deux directions, une abduction ulnaire lorsqu'il se meut médialement (en direction ulnaire), une abduction radiale lorsqu'il se meut latéralement (en direction radiale).
3. Beaucoup de sujets ont des difficultés à réaliser une abduction isolée de l'un de leurs doigts.
4. Les muscles IDM sont superficiels et faciles à palper entre les os métacarpiens à la face dorsale de la main. Les seules structures musculosquelettiques situées plus superficiellement à eux sont les tendons des extenseurs des doigts (extenseur des doigts et de l'index). Pour s'assurer de l'absence de tension au niveau des tendons pouvant survenir lors d'une contraction d'autres muscles (ce qui rendrait plus difficiles la palpation et la mise en évidence des IDM), s'assurer que le patient n'étend pas ses doigts lors de l'abduction.

**Position alternative de palpation—décubitus ou procubitus**

Les IDM peuvent aussi être facilement palpés le patient allongé en décubitus ou procubitus. Suivre les étapes palpatoires indiquées pour la palpation en position assise.

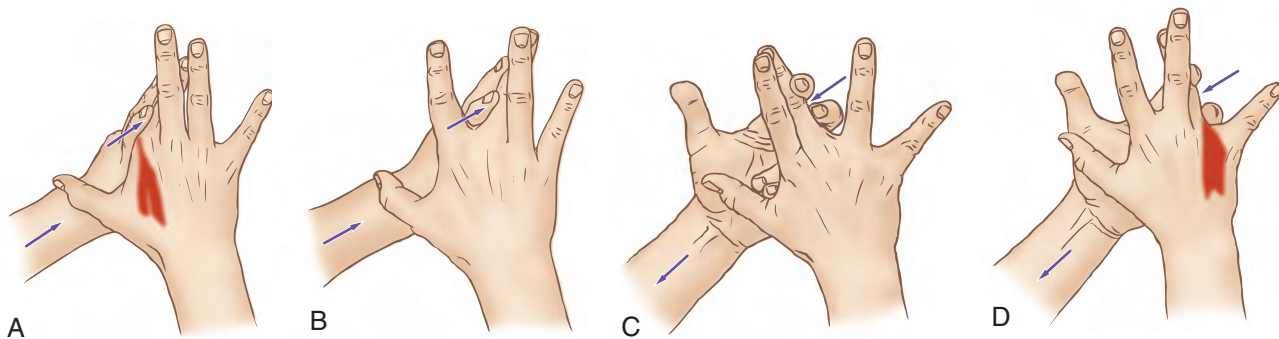
**POINTS GÂCHETTES**

1. Les points gâchettes des IDM sont souvent liés à la surutilisation aiguë ou chronique du muscle (par exemple lors de l'écriture manuelle ou à l'aide d'un clavier, lors du maintien de prises pluridigitales) ou à des altérations des mouvements des doigts (souvent dues aux phénomènes arthritiques).
2. Les points gâchettes d'un IDM produisent habituellement des douleurs le long du bord digital sur lequel le muscle s'attache, une faiblesse ou une difficulté lors des gestes fins des doigts, ou des phénomènes compressifs des nerfs ulnaire ou médian.
3. Les douleurs projetées issues des points gâchettes des IDM doivent être différenciées des douleurs projetées issues des points gâchettes des lombricaux, de l'adducteur du pouce, du brachioradial, du supinateur, des scalènes, des extenseurs des doigts, des fléchisseurs superficiel et profond des doigts, du coracobrachial, du triceps brachial, du subclavier, du petit pectoral et du grand dorsal.
4. Les points gâchettes des IDM sont souvent improprement attribués à de l'arthrose digitale ou à des défauts de mobilité des doigts, des hernies discales cervicales, un syndrome du défilé des scalènes, ou un syndrome du canal carpien.
5. Les points gâchettes associés se retrouvent souvent dans les muscles interosseux palmaires, lombricaux, thénariens, ainsi qu'à l'adducteur du pouce.
6. Remarque : les douleurs projetées issues des points gâchettes des IDM ne peuvent pas être différenciées des douleurs projetées issues des points gâchettes des muscles lombricaux (et interosseux palmaires).



**Figure 15-32** Points gâchettes habituels des interosseux dorsaux de la main (IDM) et leurs zones de projection correspondantes. **A.** Point gâchette du premier IDM et sa zone de projection. **B.** Extensions des zones de projection du point gâchette du premier IDM. **C.** Points gâchettes et leurs zones de projection correspondantes pour les deuxième, troisième et quatrième IDM.

15

**ÉTIREMENT DES INTEROSSEUX DORSAUX DE LA MAIN**

**Figure 15-33** Étirements des quatre interosseux dorsaux de la main (IDM) droite. **A.** Étirement du premier IDM lors de l'adduction de l'index en direction du médius. **B.** Étirement du deuxième IDM par abduction ulnaire du médius. **C.** Étirement du deuxième IDM par abduction radiale du médius. **D.** Étirement du quatrième IDM par adduction de l'annulaire en direction du médius.

## Récapitulatif essentiel et approfondi : muscles intrinsèques de la main

Pour toutes les palpations des muscles intrinsèques de la main, le patient et le praticien sont assis, praticien en face du patient.

### Groupe des thénariens :

- 1. Court abducteur du pouce (CAP) :** Palpez à la face latérale de l'éminence thénar et appréciez la contraction du CAP lorsque le patient réalise une abduction du pouce au niveau de l'articulation CMC contre une faible résistance. Palpez du tubercule du scaphoïde et du trapèze à la face latérale de la base de la phalange proximale du pouce.
- 2. Court fléchisseur du pouce (CFP) :** Maintenant, déplacez-vous sur la face médiale de l'éminence thénar et appréciez la contraction du CFP lorsque le patient fléchit le pouce au niveau de l'articulation CMC contre une faible résistance. Palpez d'une insertion à l'autre (de la face dorsale du trapèze à la face latérale de la base de la première phalange du pouce), y compris la partie du muscle qui est située en profondeur du CAP.
- 3. Opposant du pouce (OP) :** À présent, déplacez-vous sur la diaphyse métacarpienne du pouce. Crochetez les doigts de la face postérieure à la face antérieure de la diaphyse, et appréciez la contraction de l'OP en regard du métacarpien lorsque le patient oppose une résistance du pouce contre la pulpe du cinquième doigt. Une fois ressentie, essayez de palper les autres parties du muscle en profondeur des deux autres muscles thénariens. Parce qu'il peut être très difficile de ressentir et distinguer la contraction de l'OP de la contraction des autres muscles thénariens, il est souvent recommandé de palper ce muscle lorsque les autres muscles thénariens sont relâchés.

### Groupe des hypothénariens :

- 4. Abducteur du cinquième doigt (ABD5) :** Palpez à la face médiale de l'éminence hypothénar et appréciez la contraction de l'ABD5 lorsque le patient réalise une abduction du petit doigt au niveau de l'articulation MCP contre résistance. Palpez du pisiforme à la face médiale de la base de la phalange proximale du petit doigt.
- 5. Court fléchisseur du cinquième doigt (CF5) :** Maintenant, palpez à la face latérale de l'éminence thénar et appréciez la contraction du CF5 lorsque le patient fléchit le petit doigt au niveau de l'articulation MCP (avec les articulations IP étendues). Ajoutez une résistance uniquement si nécessaire. Palpez du crochet de

l'hamatum à la face antéromédiale de la base de la phalange proximale du petit doigt.

- 6. Opposant du petit doigt (O5) :** Repérez le crochet de l'hamatum et palpez ensuite immédiatement en distal de cette structure sur le versant le plus latéral de l'éminence hypothénar. Appréciez la contraction de l'O5 lorsque le patient oppose le petit doigt au pouce. Une fois ressenti, palpez-le en deçà des autres hypothénariens le plus profondément possible. Remarque : l'attache distale de l'O5 peut être palpée en recourbant les doigts autour de la surface antérieure de la diaphyse du cinquième métacarpien.
- 7. Extension à propos du court palmaire :** Palpez légèrement la région proximale de l'éminence hypothénar en demandant au patient de tracter la peau de la main en creusant la paume. Ce muscle est difficile à palper et individualiser.

### Muscles médiaux :

- 8. Adducteur du pouce :** Palpez la partie antérieure de la première commissure en résistant à l'adduction du pouce et appréciez la contraction de l'adducteur du pouce. Une fois ressenti, palpez-le de la base de la phalange proximale du pouce jusqu'au troisième métacarpien.
- 9. Lombricaux de la main :** Pour le premier et le deuxième lombricaux, palpez à la face antérolatérale du métacarpien de l'index et du médius, respectivement. Pour le troisième et le quatrième lombricaux, palpez entre les métacarpiens sur les faces latérales de l'annulaire et du petit doigt, respectivement. Demandez au patient de fléchir le doigt au niveau de l'articulation MCP en conservant les articulations interphalangiennes étendues, et appréciez la contraction des muscles. Une fois ressenti, palpez chacun d'entre eux d'une insertion à l'autre lorsque le patient contracte et relâche alternativement le muscle.
- 10. Interosseux palmaires (IPM) :** Pour les premier, deuxième et troisième IPM, palpez à la face des deuxième, quatrième et cinquième métacarpiens en regard du troisième doigt, lorsque le patient adducte chacun de ces doigts au niveau de l'articulation MCP en serrant un stylo ou un surligneur. Une fois chacun ressenti, les suivre d'une insertion à l'autre lorsque le patient les contracte et relâche alternativement.
- 11. Interosseux dorsaux (IDM) :** À la face dorsale de la main, palpez les faces métacarpiennes (deuxième, troisième et quatrième doigts) situées à l'opposé de l'axe du troisième doigt, lorsque le patient abducte le doigt au niveau de l'articulation MCP. Une fois chaque IDM ressenti, palpez-le d'une insertion à l'autre.



## Chapitre 16

# Région n°7—Palpation des muscles du tronc

### Présentation

Ce chapitre est consacré à la palpation des muscles du tronc. L'examen commence avec la palpation des muscles postérieurs et s'intéresse ensuite aux muscles antérolatéraux et antérieurs. La palpation des muscles rachidiens postérieurs est réalisée en procubitus (exception faite des interépineux, pour lesquels le sujet est assis) ; la palpation de la musculature antérolatérale est réalisée en latérocubitus ; la palpation de la musculature antérieure est réalisée en décubitus, exception faite de l'iliopsoas, pour lequel le sujet est assis. Les positions de palpation alternatives sont aussi décrites. Les principaux muscles ou groupes musculaires de la région sont présentés en plans séparés et il y a aussi quelques extensions concernant les autres muscles de la région. Les informations et étirements en rapport avec les points gâchettes sont indiquées pour chacun des muscles présentés dans ce chapitre. Ce chapitre se termine par un *récapitulatif essentiel et approfondi* qui explique les séquences de palpation de tous les muscles présentés.

### Plan du chapitre

Grand dorsal, 353	Extension aux autres muscles de la paroi antérieure du thorax, 374
Extension au dentelé postérieur et inférieur, 357	Droit de l'abdomen, 375
Extension au trapèze et aux rhomboïdes, 358	Abdominaux obliques externe et interne, 378
Groupe des érecteurs du rachis, 359	Extension au transverse de l'abdomen, 381
Groupe des transversaires épineux, 362	Diaphragme, 382
Carré des lombes, 365	Iliopsoas, 385
Interépineux, 369	Extension à l'iliopsoas, partie distale et tendon, 387
Extension aux intertransversaires et aux élévateurs des côtes, 370	Extension au petit psoas, 388
Intercostaux internes et externes, 371	Récapitulatif essentiel et approfondi : muscles du tronc, 389
Extension aux subcostaux et au transverse du thorax, 373	

### Objectifs du chapitre

Après avoir terminé ce chapitre, l'étudiant doit être capable, pour chaque muscle traité dans ce chapitre, de réaliser les éléments suivants.

1. Énoncer les insertions.
2. Énoncer les actions.
3. Décrire la position de départ pour la palpation.
4. Décrire et expliquer l'objectif de chaque étape palpatoire.
5. Palper chaque muscle.
6. Indiquer la « clé palpatoire ».
7. Décrire les positions alternatives de palpation.
8. Indiquer l'emplacement des points gâchettes les plus courants.
9. Décrire les zones de projection des points gâchettes.
10. Énoncer les facteurs les plus courants qui induisent et/ou perpétuent les points gâchettes.
11. Énumérer les symptômes les plus couramment provoqués par les points gâchettes.
12. Décrire et réaliser un étirement.



Des démonstrations vidéo de la palpation des muscles de ce chapitre sont présentées dans le chapitre 16 sur le DVD 1.





**Figure 16-1** Vues postérieures des muscles du tronc. **A.** Plan superficiel à gauche et plan intermédiaire à droite.

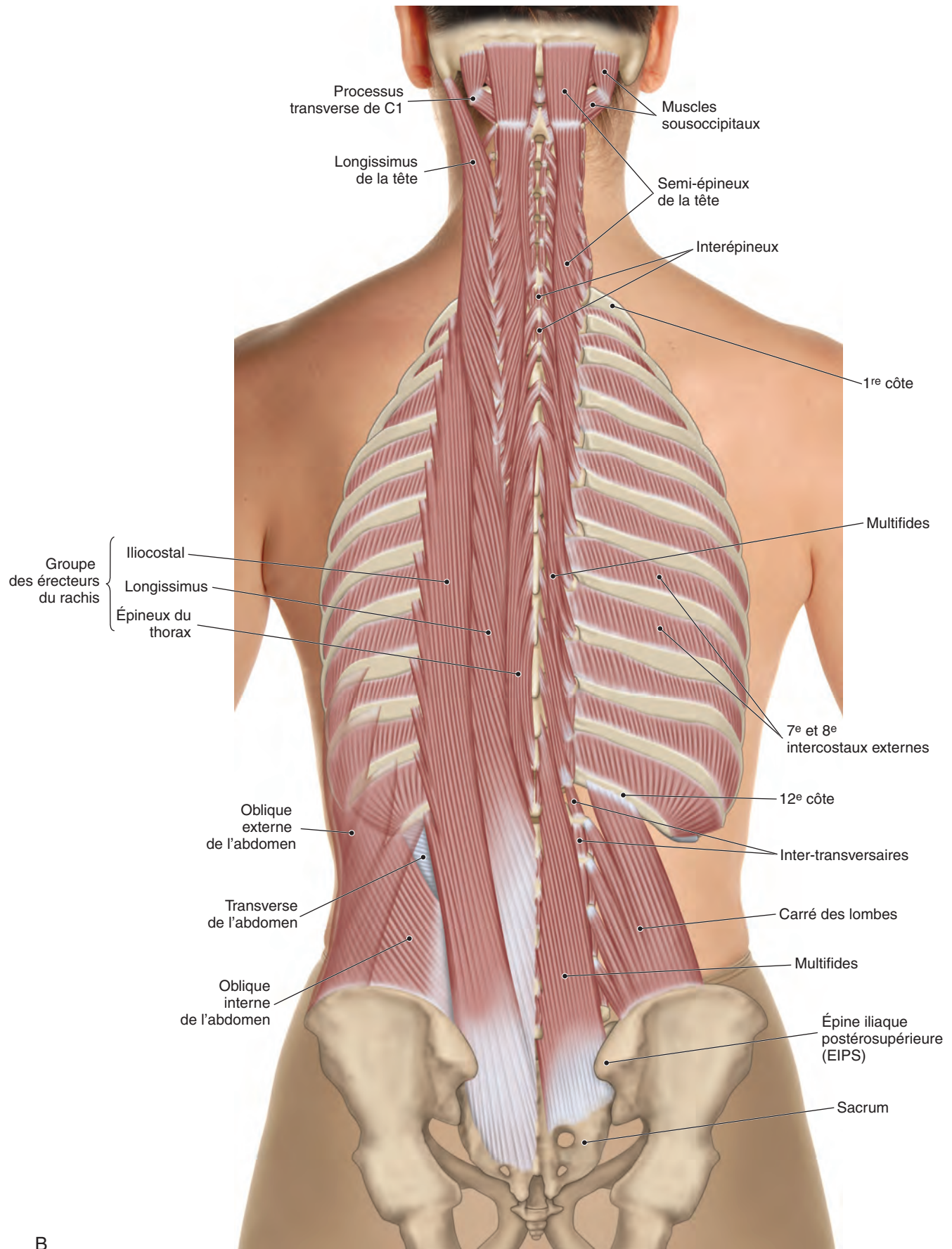
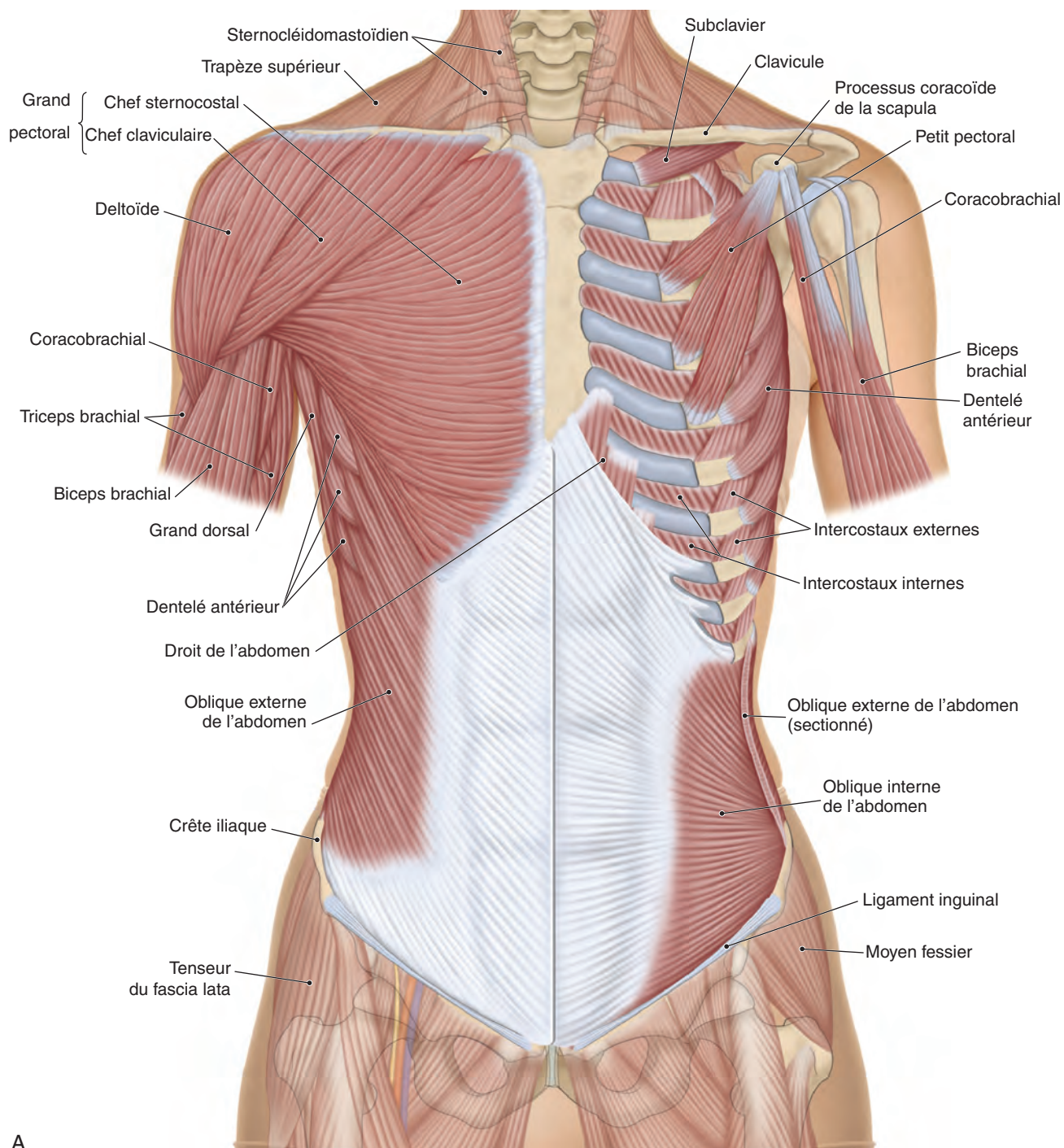


Figure 16-1, suite B. Deux vues profondes, le côté droit étant plus profond que le côté gauche.





A

**Figure 16-2** Vues antérieures des muscles du tronc. **A.** Plan superficiel à droite et plan intermédiaire à gauche.

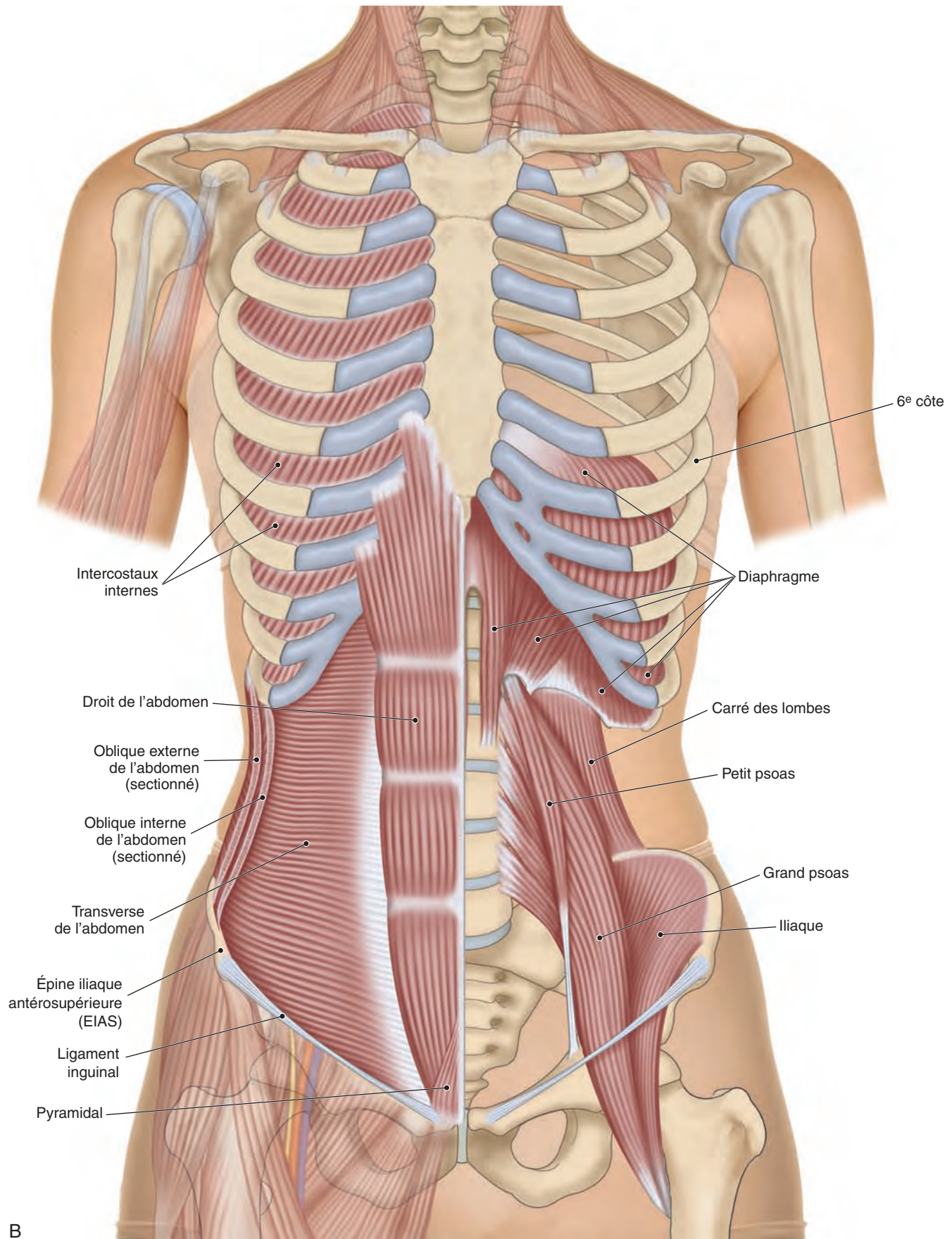
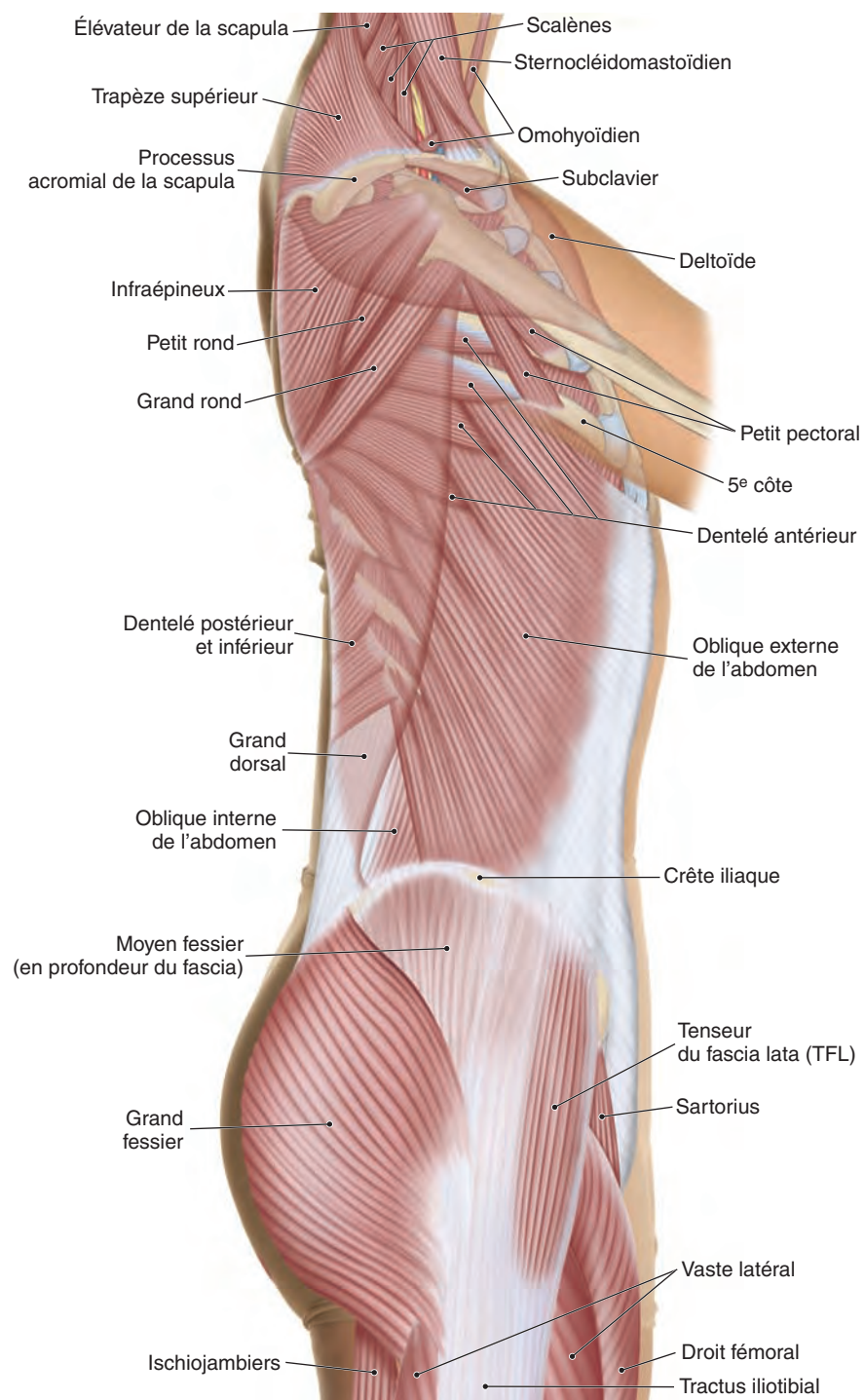


Figure 16-2, suite B. Vues des plans profonds avec le plan postérieur abdominal figuré à gauche.





**Figure 16-3** Vue latérale du tronc. Le grand dorsal et le deltoïde ont été estompés.

## GRAND DORSAL—PROCUBITUS

16-1

## ❑ INSERTIONS :

- o Des processus épineux de T7 à L5, face postérieure du sacrum et crête iliaque postérieure (par l'intermédiaire de l'aponévrose thoracolombale) aux trois ou quatre dernières côtes, à l'angle inférieur de la scapula et à la berge médiale de la gouttière bicipitale de l'humérus.

## ❑ ACTIONS :

- o Extension, adduction et rotation médiale du bras au niveau de l'articulation scapulohumérale
- o Antéversion du bassin au niveau de la charnière lombosacrée à l'aide de son attache scapulaire; il peut aussi provoquer un abaissement de la scapula (ceinture scapulaire) au niveau de l'articulation scapulothoracique

**Position de départ (figure 16-5) :**

- o Patient en procubitus avec les bras allongés sur le côté et relâchés
- o Thérapeute assis latéralement au patient
- o La main palpatoire est placée sur le rebord postérieur du creux axillaire
- o La main de support est située à la face postérieure du bras du patient (juste au-dessus du coude)

**Étapes palpatoires :**

1. Demandez au patient d'étendre le bras et appréciez la contraction du grand dorsal sur le rebord postérieur du creux axillaire (figure 16-6, A).
2. Palpez en direction de ses attaches inférieures lorsque le patient contracte et relâche alternativement le grand dorsal.
3. Recommencez la manœuvre à partir du rebord postérieur en direction du creux axillaire, palpez le tendon distal à l'aide d'une pression glissée palpatoire perpendiculaire au creux axillaire et aux tendons se dirigeant vers l'humérus (figure 16-6, B).
4. Une fois le grand dorsal identifié, demander au patient de se relâcher afin d'apprécier sa tension musculaire au repos.

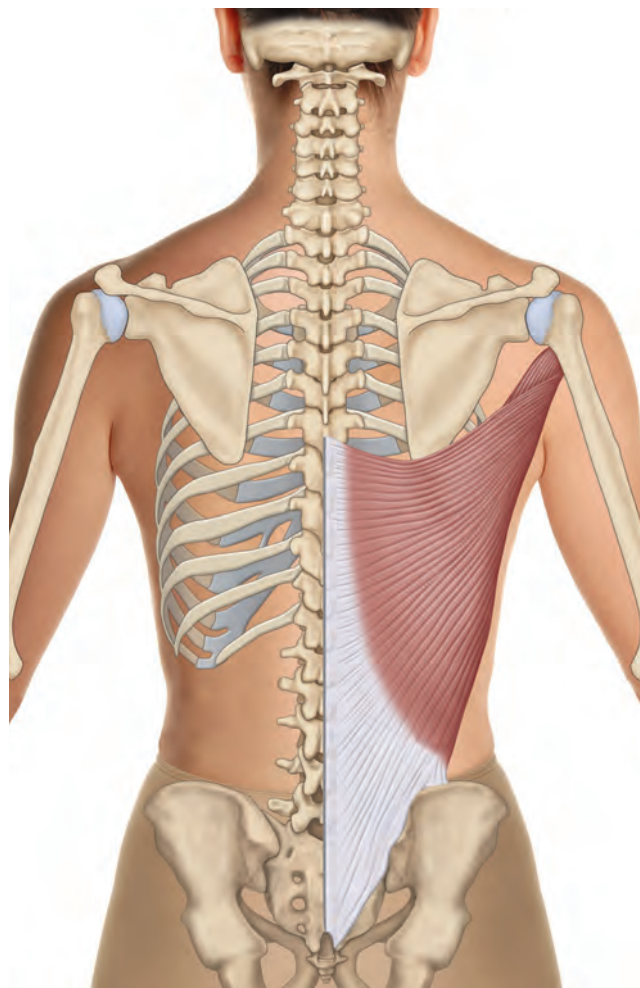


Figure 16-4 Vue postérieure du grand dorsal droit.

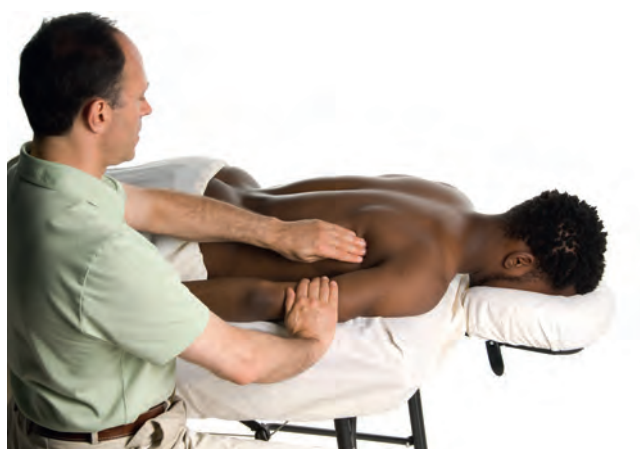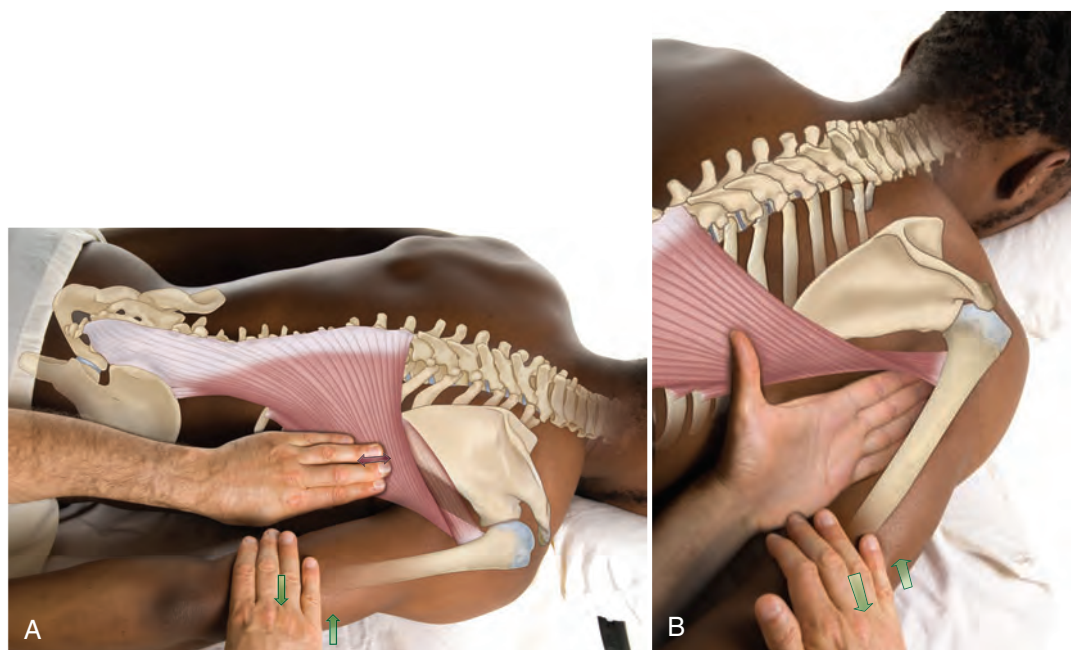


Figure 16-5 Position de départ pour la palpation du grand dorsal droit en procubitus.

16

**Clé palpatoire :**

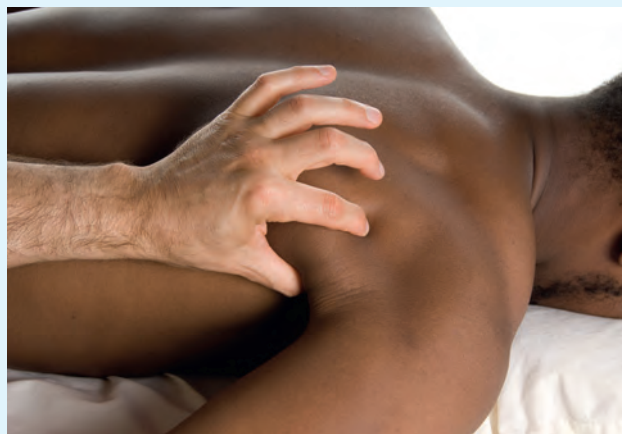Palper le rebord  
postérieur du creux  
axillaire.

GRAND DORSAL—PROCUBITUS—*Suite*

**Figure 16-6** Palpation du grand dorsal droit lorsque le patient étend son bras contre résistance. **A.** Palpation du grand dorsal à la partie postérieure du creux axillaire. **B.** Palpation des insertions humérales à la lèvre médiale de la gouttière bicipitale de l'humérus.

#### Notes palpatoires :

1. Le rebord postérieur du creux axillaire est composé du grand dorsal et du grand rond. Si le patient lève le bras en l'air et que vous comprimez doucement ce rebord postérieur lors de la palpation, vous contactez le grand dorsal et le grand rond (figure 16-7).
2. Même si le tendon distal du grand dorsal est profond dans le creux axillaire, il est relativement facile de le suivre jusqu'à l'humérus. Sur l'humérus, son tendon est antérieur à celui du grand rond (voir figure 16-6, B).
3. Le grand rond jouxte (à la partie médiale) l'extrémité distale du grand dorsal au sein du repli axillaire. Il s'insère de la même façon sur le rebord médial de la gouttière bicipitale de l'humérus et agit sur le bras et l'articulation scapulohumérale selon les trois mêmes composantes. Différencier ces deux muscles au sein du creux axillaire peut être difficile. Appréciez le volume cylindrique du grand rond, proche de la scapula, médialement au grand dorsal. Pour la palpation du grand rond, voir Région n° 1 (p. 158).



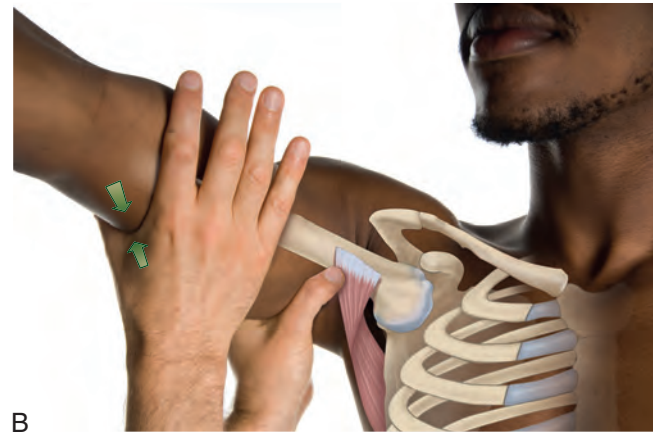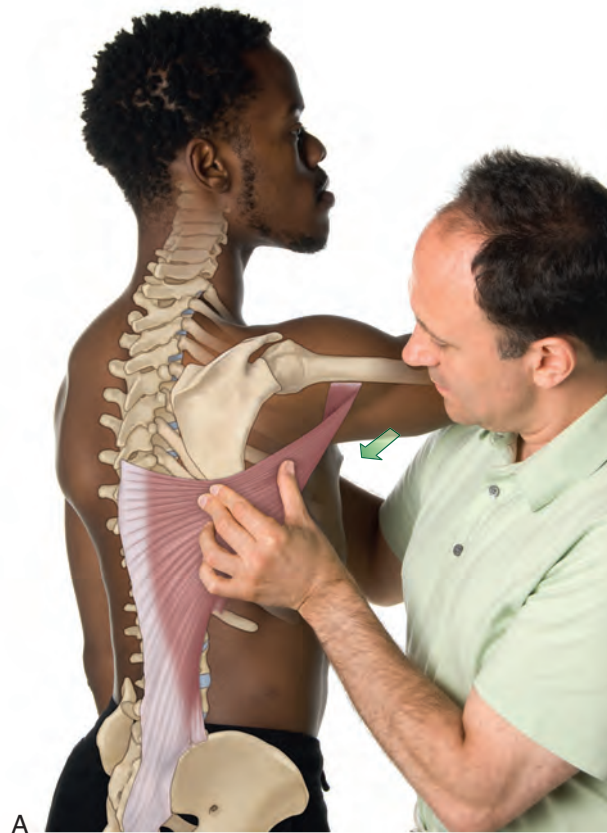**Figure 16-7** Le plan postérieur du creux axillaire, qui contient le grand dorsal et le grand rond, est maintenu entre pouce et index.



## GRAND DORSAL—PROCUBITUS—Suite

### Position alternative de palpation—debout

Le grand dorsal peut aisément être palpé patient en station debout. Le bras du patient repose sur l'épaule du praticien, qui se tient à côté du patient, lui faisant face. Demandez au patient d'appuyer verticalement de son bras sur votre épaule dans le sens d'une extension et adduction du bras, et appréciez la contraction du grand dorsal. Dans cette position, il est particulièrement facile de suivre le grand dorsal jusqu'à son attache humérale.



B

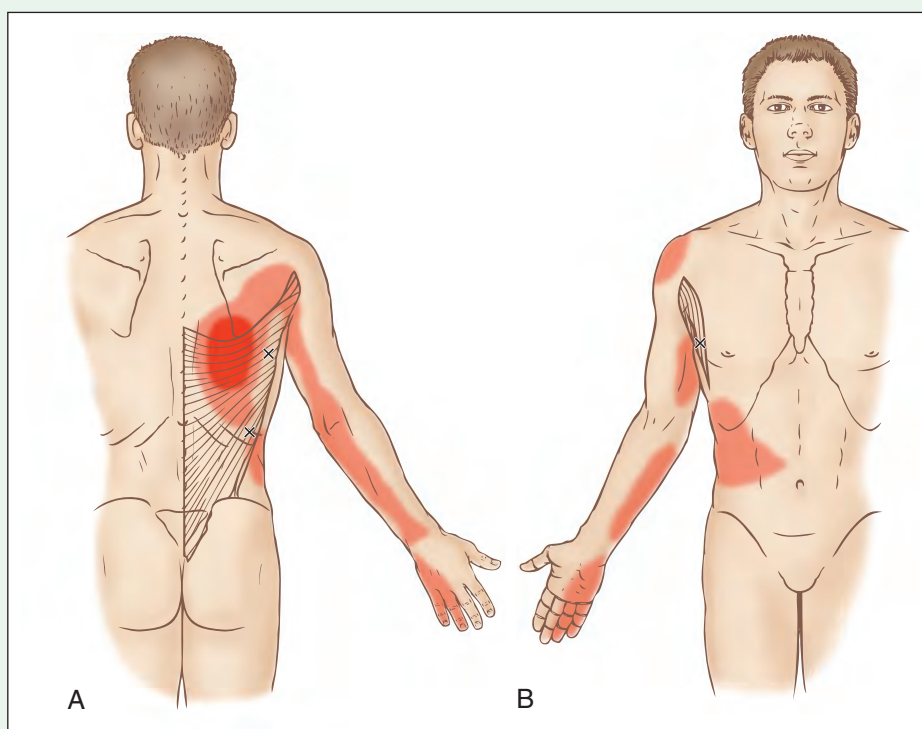
**Figure 16-8** Palpation du grand dorsal sujet debout. **A.** La position de départ dans laquelle le patient contacte de la partie inférieure du bras (juste au-dessus du coude) l'épaule du thérapeute. **B.** Illustration de la palpation de l'insertion humérale lorsque le patient tente de déplacer son bras obliquement vers l'extension et l'adduction contre résistance.



GRAND DORSAL—PROCUBITUS—*Suite*

## POINTS GÂCHETTES

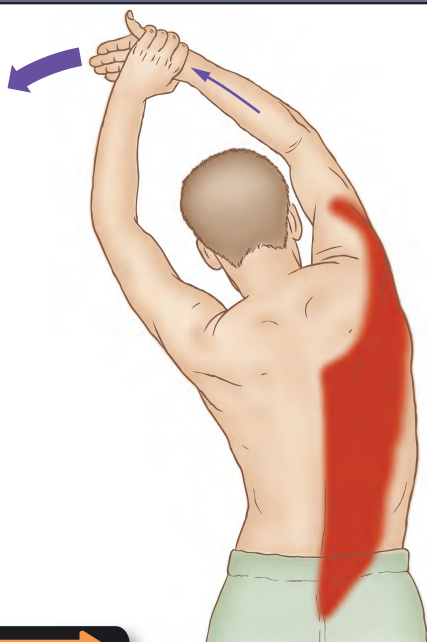
1. Les points gâchettes du grand dorsal persistent ou sont souvent la conséquence d'une surutilisation chronique ou aiguë (par exemple ramer, faire des pompes, ou toute activité requérant une importante force pour se hisser à partir d'un abaissement des membres supérieurs), d'un étirement excessif du muscle lors d'une suspension uni- ou bimanuelle, d'une compression du muscle (par exemple lors du port d'un soutien-gorge trop serré) entraînant une irritation et une ischémie, ainsi que des points gâchettes au niveau du muscle dentelé postérieur et supérieur.
2. Les points gâchettes du grand dorsal ont tendance à produire une douleur constante au repos comme lors de la contraction du muscle, des difficultés à s'endormir en latérocubitus homolatéral du fait de la pression exercée sur les points gâchettes, et du défaut de mobilité segmentaire sur les vertèbres sur lesquelles il s'insère.
3. La douleur projetée des points gâchettes du grand dorsal doit être différenciée de celle des muscles scalènes, infraépineux, subscapulaire, érecteurs du rachis/transversaires épineux de la région thoracique, dentelé antérieur, dentelé postérieur et supérieur, droit de l'abdomen, rhomboïdes, trapèze inférieur, grand rond, deltoïde et petit pectoral.
4. Les points gâchettes du grand dorsal sont souvent improprement attribués à une hernie discale cervicale, un syndrome du défilé thoracique (provoquant une compression du nerf ulnaire), un syndrome canalaire du nerf suprascapulaire, ou une tendinite bicipitale.
5. Des points gâchettes associés surviennent fréquemment dans le grand rond, le chef long du triceps brachial, le trapèze inférieur, les érecteurs du rachis de la région thoracique, le fléchisseur ulnaire du carpe et le dentelé postérieur et supérieur.



**Figure 16-9** A. Vue postérieure illustrant les points gâchettes les plus habituels du grand dorsal et les zones de projection correspondantes. B. Vue antérieure illustrant un autre point gâchette du grand dorsal et sa zone de projection correspondante.

GRAND DORSAL—PROCUBITUS—*Suite*

## ÉTIREMENT DU GRAND DORSAL

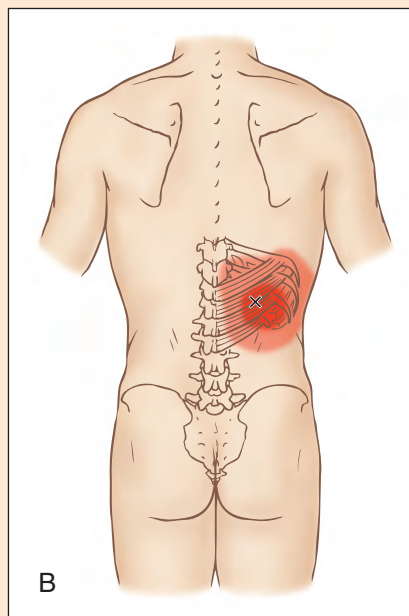
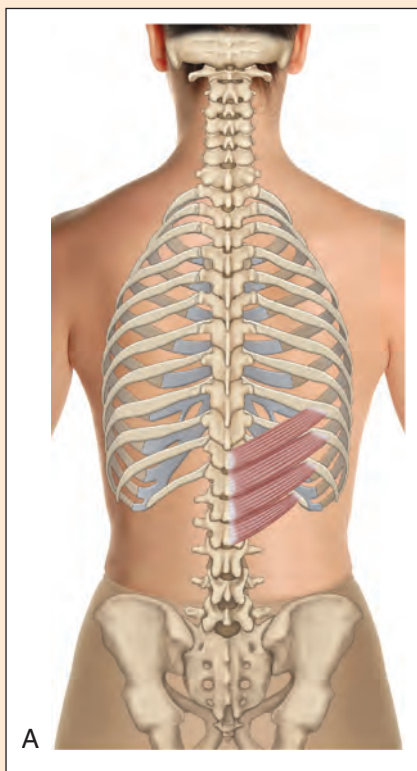

**Figure 16-10** Un étirement du grand dorsal droit. Le patient utilise son autre main pour tracter le membre supérieur droit, placé en rotation latérale, en adduction horizontale lors de l'inclinaison latérale gauche et de la flexion du tronc. Voir aussi figure 10-43 un autre étirement du grand dorsal.

## EXTENSION

**Dentelé postérieur et inférieur (DPI) :** Le dentelé postérieur et inférieur est un fin muscle respiratoire s'insérant des processus épineux de T11 à L2 aux 9<sup>e</sup> à 12<sup>e</sup> côtes ; son action consiste à abaisser ces dernières. Il est situé profondément. Ses fibres ayant globalement la même direction que celles du grand dorsal, il peut être difficile de le palper et de le différencier de celui-ci. Ce muscle peut être hypertrophié et facile à palper chez des patients présentant un syndrome pulmonaire obstructif chronique. Pour tenter de le palper, placez les doigts

sur le rebord latéral du muscle (latéralement aux érecteurs du rachis), demandez une expiration



au patient et appréciez sa contraction à l'aide d'une palpation de direction transversale aux fibres du muscle.

**Points gâchettes :**

1. Les points gâchettes du DPI surviennent ou sont entretenus lors d'une surutilisation aiguë ou chronique du muscle (par exemple chez des patients ayant une respiration difficile liée à leur pathologie pulmonaire chronique obstructive, comme lors d'asthme, de bronchite, d'emphysème) ou lors d'un traumatisme (par exemple entorse rachidienne).
2. Les points gâchettes du DPI ont tendance à produire une douleur localisée à la partie postérieure et inférieure de la cage thoracique et des défauts de mobilité segmentaire rachidiens de T11 à L2.
3. Les zones de projection douloureuse des points gâchettes du DPI doivent être différenciées de celles des intercostaux, du grand dorsal et du grand droit de l'abdomen.
4. Les points gâchettes du DPI sont souvent improprement attribués à une maladie rénale ou un défaut de mobilité costale.
5. Des points gâchettes associés surviennent volontiers dans le grand dorsal, les érecteurs du rachis et les transversaires épineux.

**Figure 16-11** Le dentelé postérieur et inférieur (DPI). **A.** Vue postérieure du DPI droit. **B.** Vue postérieure illustrant un point gâchette habituel du DPI et sa zone de projection.

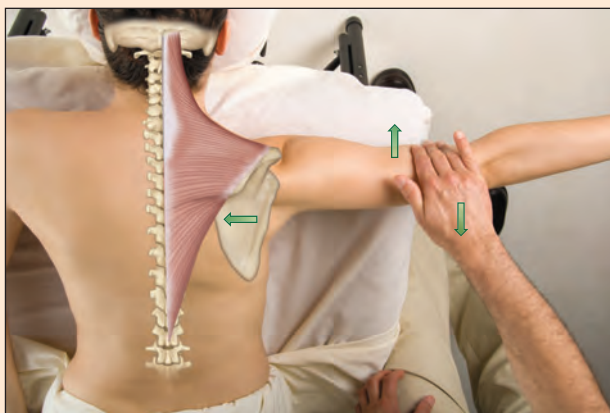
GRAND DORSAL—PROCUBITUS—*Suite*

## EXTENSION

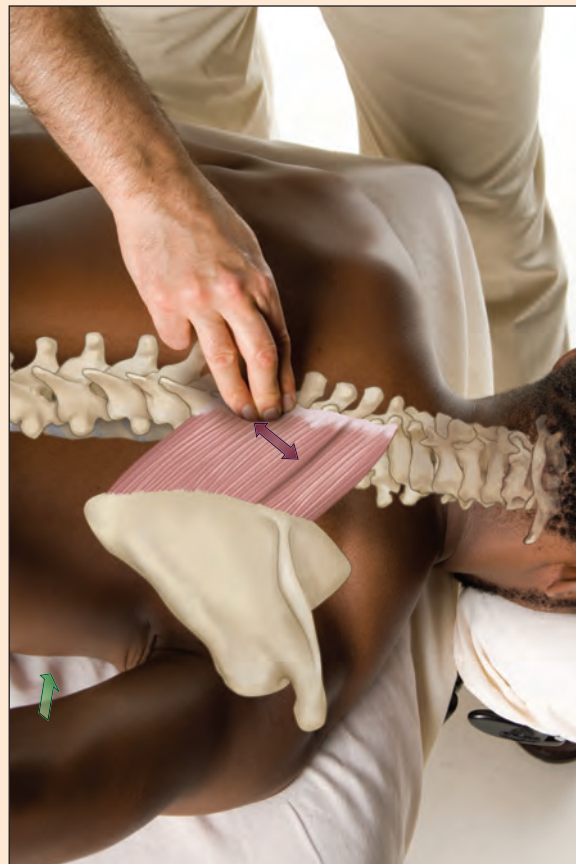**Trapèze et rhomboïdes :** Le trapèze et les rhomboïdes sont palpés avec les muscles de la ceinture scapulaire (Région n° 1 au chapitre 10). Cependant, ils peuvent aussi faire partie de la palpation du tronc.

Pour la palpation du trapèze, demandez au patient allongé en procubitus de placer son bras en abduction à 90° avec le coude en rectitude, et de translater légèrement la scapula en rapprochant son bord axial du rachis. Appliquer une faible résistance à l'abduction du bras à l'aide de la main de support peut être utile (figure 16-12). Voir p. 142 pour plus d'informations.

Pour la palpation des rhomboïdes, patient en procubitus, demandez-lui de placer la main dans le creux de la région lombale. Ensuite, demandez-lui de la décoller de cet endroit et appréciez la contraction des rhomboïdes (figure 16-13). Voir p. 146 pour plus d'informations.



**Figure 16-12** Palpation du trapèze en procubitus.



**Figure 16-13** Palpation des rhomboïdes en procubitus.

## GROUPE DES ÉRECTEURS DU RACHIS—PROCUBITUS

### ❑ INSERTIONS :

- o Sur le bassin, le rachis, la cage thoracique et la tête

### ❑ ACTIONS :

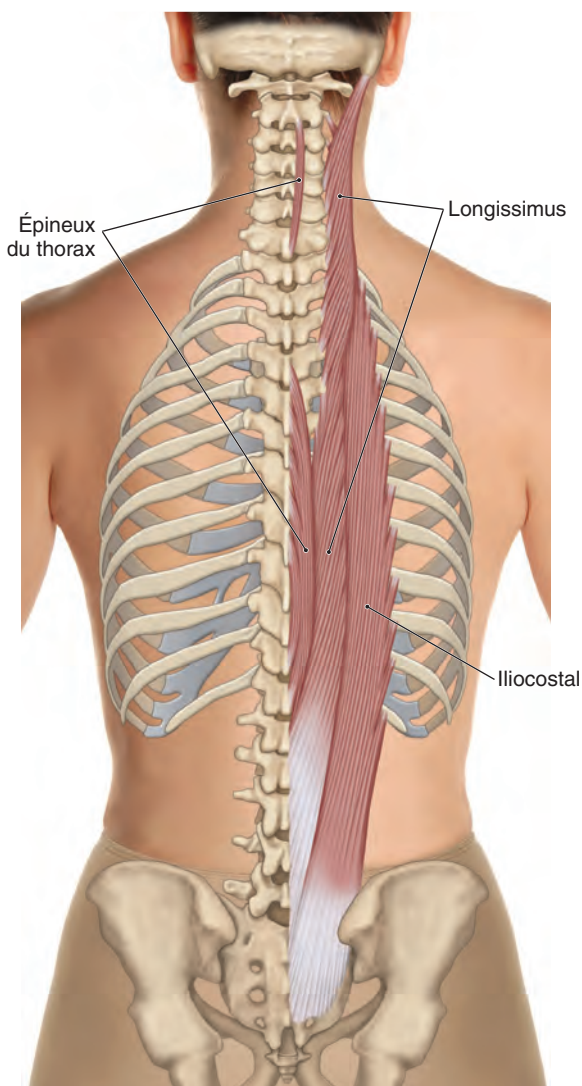
- o Extension, inclinaison latérale du rachis, rotation homolatérale du tronc, du cou, de la tête au niveau des articulations rachidiennes
- o Antéversion et élévation du bassin au niveau de la charnière lombosacrée.

### Position de départ (figure 16-15) :

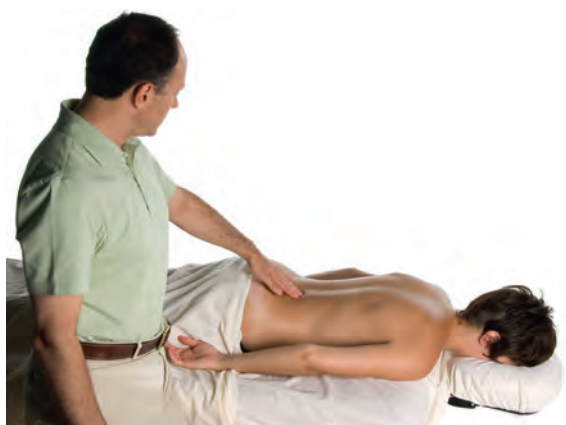- o Patient en procubitus
- o Thérapeute se tenant latéralement au patient
- o Main placée immédiatement en dehors de la colonne lombale

### Étapes palpatoires :

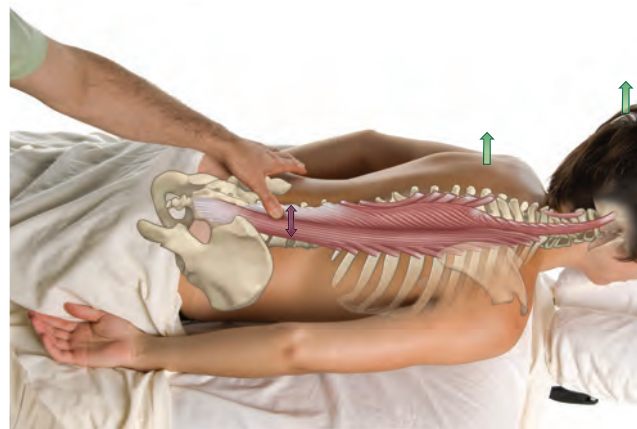1. Demander au patient d'étendre le tronc, le cou, la tête, et apprécier la contraction des érecteurs du rachis dans la région lombale (figure 16-16).
2. Palper transversalement aux fibres jusqu'à la plus basse insertion sur le pelvis et ensuite en direction des insertions supérieures, aussi haut que possible.
3. Une fois les érecteurs du rachis mis en évidence, demander au patient de relâcher ces muscles et palper pour évaluer leur tonus de base.



**Figure 16-14** Vue postérieure du groupe des érecteurs du rachis droits.



**Figure 16-15** Position de départ pour la palpation du groupe des érecteurs du rachis en procubitus.



**Figure 16-16** Palpation du groupe des érecteurs du rachis droits lorsque la patiente étend la tête, le cou et le tronc.



## GROUPE DES ÉRECTEURS DU RACHIS—PROCUBITUS—*Suite*

### Notes palpatoires :

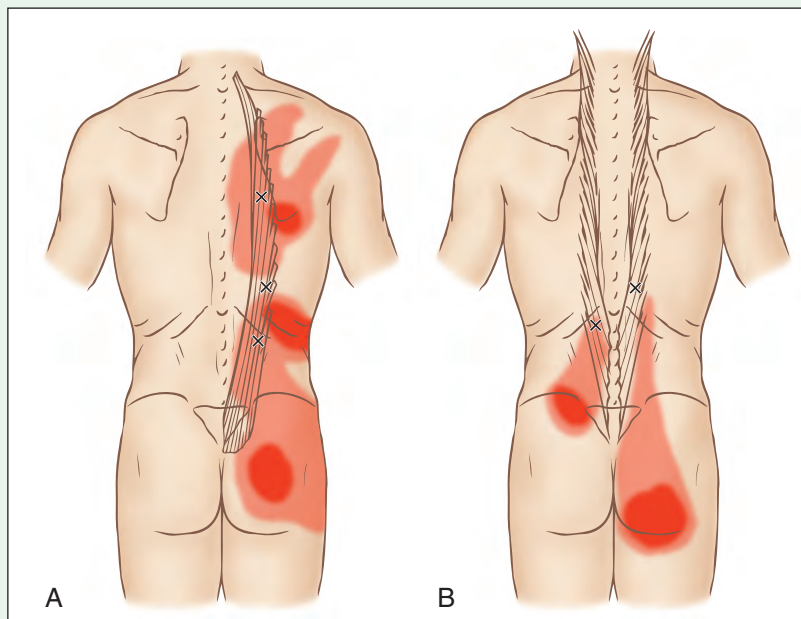
1. Bien que le groupe des érecteurs du rachis ne soit pas superficiel, il est suffisamment épais et massif pour être habituellement facile à palper.
2. Le groupe des érecteurs du rachis est plus facile à palper dans la région lombale.
3. Dans la région thoracique, les érecteurs du rachis voient leurs faisceaux diverger. La plupart d'entre eux sont interscapulaires et faciles à palper. Cependant, certains faisceaux étant très latéralisés sont situés sous la scapula. Pour permettre un accès direct à ces faisceaux, demandez au patient de laisser pendre le membre supérieur en dehors de la table pour permettre la sagittalisation de la scapula.
4. Dans la région cervicale et thoracique supérieure, l'essentiel des érecteurs du rachis se situent latéralement à la gouttière paravertébrale.
5. Au cou, il est beaucoup plus difficile de différencier les érecteurs du rachis de la musculature adjacente.
6. Lors de la palpation des érecteurs du rachis, gardez à l'esprit que leurs fibres sont orientées verticalement.
7. Le groupe des érecteurs du rachis est composé de trois muscles : l'iliocostal, le longissimus et l'épineux du thorax. Il peut être difficile de percevoir la limite entre l'iliocostal et le longissimus; il est habituellement plus difficile de percevoir celle entre le longissimus et l'épineux du thorax.

### POINTS GÂCHETTES

1. Souvent, les points gâchettes dans le groupe des érecteurs du rachis surviennent ou sont entretenus par une surutilisation aiguë ou chronique du muscle (par exemple station debout prolongée voûtée ou penchée en avant; levé de charge, particulièrement lorsque le rachis est fléchi et/ou en rotation), une immobilisation prolongée (par exemple long voyage en voiture), une scoliose (souvent provoquée par une inégalité de la longueur des membres ou une asymétrie pelvienne), une station assise prolongée ou inadéquate, ou une assise aux appuis asymétriques.
2. Les points gâchettes dans le groupe des érecteurs du rachis induisent une limitation d'amplitude des articulations rachidiennes (particulièrement une limitation en flexion et/ou en inclinaison controlatérale), augmentent la lordose lombale ou diminuent la cyphose thoracique.
3. Les zones de projection des points gâchettes du groupe des érecteurs du rachis doivent être différenciées de celles du dentelé antérieur, des dentelés postérieurs supérieur et inférieur, des droits de l'abdomen, des rhomboïdes, de l'élévateur de la scapula, des scalènes, de l'infraépineux, du grand dorsal, du carré des lombes, du grand psoas, du grand fessier, du moyen fessier, du petit fessier, des intercostaux et du piriforme.
4. Les points gâchettes des érecteurs du rachis sont souvent improprement attribués à des défauts de mobilité segmentaire, de l'arthrose, des pathologies discales, un syndrome facettaire, de l'angine de poitrine, des pathologies pulmonaires ou viscérales abdominales, un défaut de mobilité sacro-iliaque, une sciatique.
5. Des points gâchettes associés surviennent souvent dans le grand dorsal, le carré des lombes, le grand psoas, le groupe des transversaires épineux et les dentelés postérieurs supérieur et inférieur.
6. Remarques : 1) Les points gâchettes peuvent survenir à chaque niveau segmentaire; les points gâchettes illustrés n'en sont que des exemples. 2) Les points gâchettes sont plus à même de survenir au sein du longissimus et de l'iliocostal; les schémas et zones de projection de l'épineux du thorax n'ont pas encore été identifiés. 3) Les points gâchettes des érecteurs du rachis thoraciques irradient habituellement vers le crânial et le caudal, alors que les points gâchettes des érecteurs du rachis lombal n'irradient habituellement que vers le caudal (généralement dans la fesse). 4) Généralement, les irradiations douloureuses des points gâchettes des érecteurs du rachis sont plus latérales et plus diffuses que celle des points gâchettes des transversaires épineux. 5) Les points gâchettes des érecteurs du rachis peuvent aussi entraîner des irradiations douloureuses à la région thoracique antérieure et à la paroi abdominale, habituellement au même niveau segmentaire.

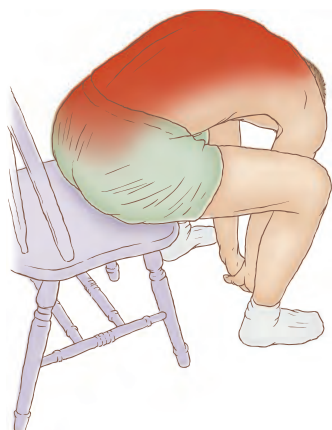
16

**Figure 16-17** Points gâchettes des érecteurs du rachis (iliocostal et longissimus). **A.** Vue postérieure illustrant les points gâchettes habituels de l'iliocostal et ses zones de projection. **B.** Vue postérieure illustrant les points gâchettes habituels du longissimus et ses zones de projection.



GROUPE DES ÉRECTEURS DU RACHIS—PROCUBITUS—*Suite*

## ÉTIREMENT DU GROUPE DES ÉRECTEURS DU



**Figure 16-18** Un étirement bilatéral du groupe des érecteurs du rachis. Le patient est assis sur une chaise et s'abaisse de lui-même en position de flexion. L'étirement unilatéral peut être favorisé en ajoutant un peu d'inclinaison latérale controlatérale. Remarque : lors du retour en position assise, il est préférable que le patient place ses avant-bras sur les cuisses, en les utilisant pour se redresser.



*Clé palpatoire :*  
Extension du  
tronc à partir  
du procubitus.

## GROUPE DES TRANSVERSAIRES ÉPINEUX—PROCUBITUS

### ❑ INSERTIONS :

- o Sur le bassin, le rachis, la tête. Généralement, chaque muscle s'insère d'un processus transverse inférieur à un processus transverse supérieur.

### ❑ ACTIONS :

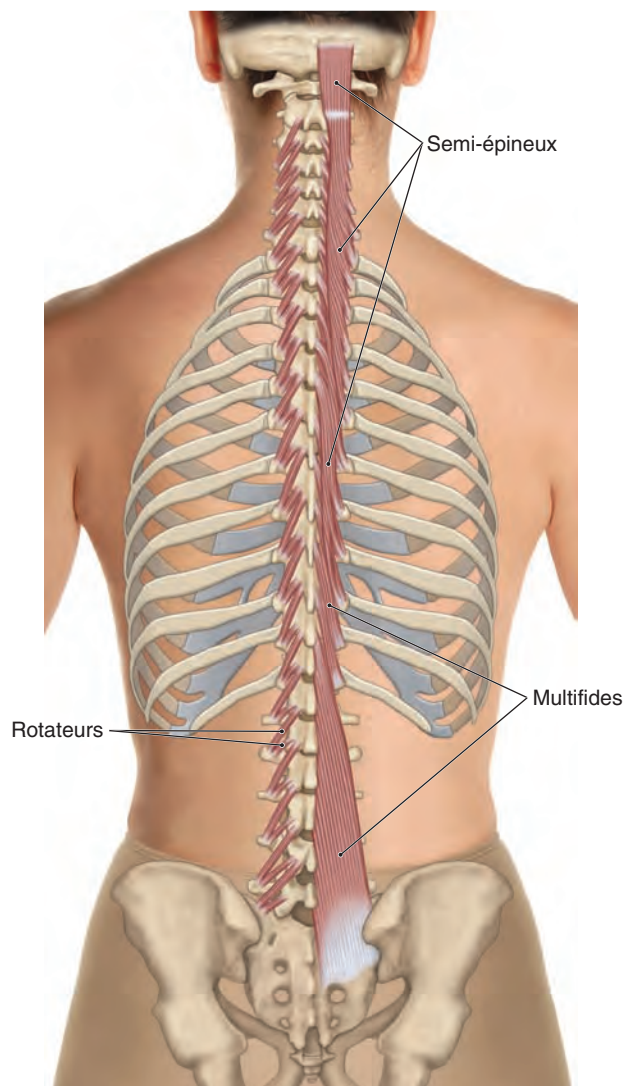
- o Extension, inclinaison latérale, rotation controlatérale du tronc et du cou à partir des articulations rachidiennes
- o Extension et inclinaison latérale de la tête à partir de l'articulation occipito-atloïdienne
- o Antéversion et élévation du bassin à partir de la charnière lumbosacrée

### Position de départ (figure 16-20) :

- o Patient en procubitus
- o Thérapeute debout, latéralement au patient
- o Les doigts assurant la palpation sont placés immédiatement en dehors des processus épineux de la colonne lombale, à l'aplomb des lames

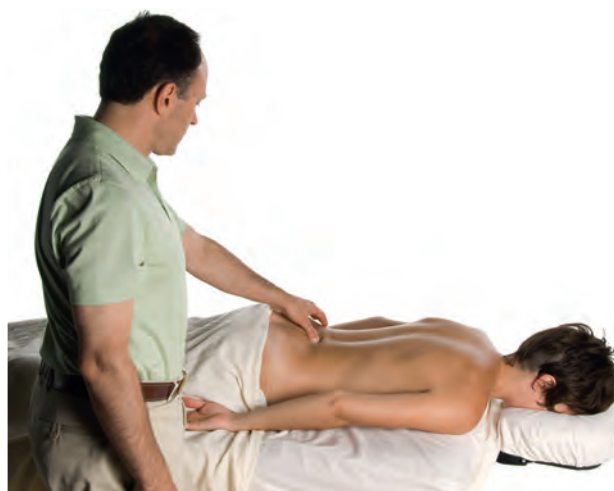### Étapes palpatoires :

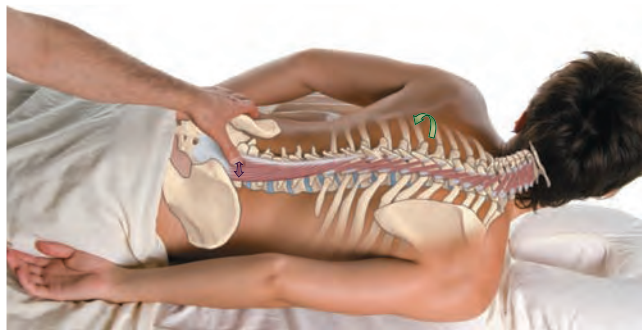1. En palpant en direction des lames de la colonne lombale, demandez au patient d'étendre légèrement le rachis inférieur en se tournant du côté opposé (rotation controlatérale). Appréciez la contraction des transversaires épineux, notamment le groupe des multifides (figure 16-21).
2. Une fois localisés, essayez de les palper perpendiculairement à la direction de leurs fibres et appréciez la contraction du multifides en profondeur des érecteurs du rachis.
3. Répétez cette procédure vers le crânial.
4. Pour palper le groupe des semi-épineux dans la région cervicale, installez le patient en procubitus avec la main dans le creux de la région lombale (Note palpatoire n° 1). Palpez les lames des vertèbres du rachis cervical et demandez au patient d'étendre légèrement la tête et le cou. Appréciez la contraction du semi-épineux en profondeur du trapèze supérieur (figure 16-22).
5. Une fois localisé, suivez le semi-épineux jusqu'à son insertion crâniale terminale à l'aide d'une palpation perpendiculaire à la direction des fibres.
6. Une fois la musculature du groupe des transversaires épineux localisée, demandez au patient de les relâcher afin d'apprécier leur tonus de repos.



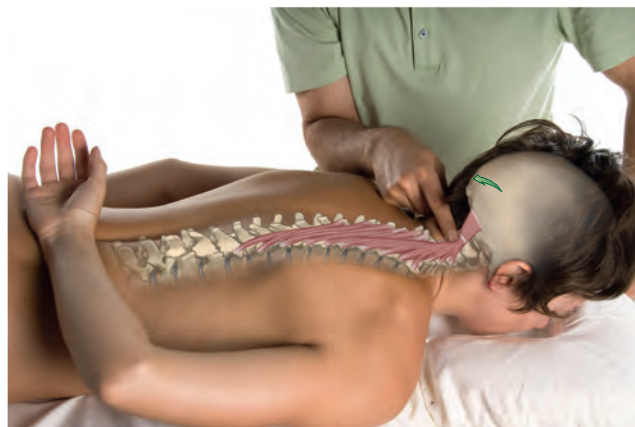
**Figure 16-19** Vue postérieure du groupe des transversaires épineux. Le semi-épineux et le multifides sont vus à droite, les rotateurs à gauche.

**Figure 16-20** Position de départ pour une palpation du groupe des transversaires épineux droits en procubitus.



**GROUPE DES TRANSVERSAIRES ÉPINEUX—PROCUBITUS—Suite**


**Figure 16-21** Palpation du multifides lombal droit lorsque le patient étend le tronc en rotation contrôlée (vers la gauche).



**Figure 16-22** Palpation du semi-épineux droit lorsque le patient étend la tête et le cou.

**Notes palpatoires :**

1. Le groupe des transversaires épineux (TE) est composé de trois sous-groupes : le semi-épineux, le multifides et les rotateurs. Chaque sous-groupe est composé de petits muscles individualisables. Les rotateurs relient une vertèbre à la (ou aux deux) vertèbre(s) inférieure(s), le multifides la relie aux trois ou quatre vertèbres inférieures, et le semi-épineux la relie aux cinq vertèbres inférieures au moins.
2. La musculature des TE est profondément située au sein des gouttières paravertébrales du rachis. Bien que volumineuse et massive dans la région lombale (le multifides est le plus grand muscle de la colonne lombale) et au cou (où le semi-épineux est le plus important), il peut être difficile de différencier aisément cette musculature des groupes musculaires voisins, plus superficiels.
3. Les gouttières paravertébrales sont situées au sein de la colonne vertébrale entre latéralement le processus transverse et médialement le processus épineux. La musculature des TE est située au sein des arcs lamellaires (exception faite du semi-épineux du cou, qui est aussi situé latéralement en deçà des arcs lamellaires).
4. Lorsqu'il est demandé au patient d'étendre le tronc pour solliciter les TE, les érecteurs du rachis les plus superficiels se contractent en même temps, ce qui rend la différenciation difficile avec le groupe des TE. Demander au patient de réaliser une rotation contrôlée est important pour permettre de solliciter davantage les TE et aussi pour permettre l'inhibition réciproque des érecteurs du rachis.
5. Lors de la palpation du semi-épineux dans la région cervicale, la main du patient est placée dans le creux lombal afin d'inhiber et de relâcher le trapèze supérieur (placer la main à cet endroit nécessite une extension et une adduction du bras, qui s'accompagnent d'une sonnette médiale; cette sonnette médiale provoque l'inhibition réciproque des muscles réalisant la sonnette latérale, comme le trapèze supérieur).

**Position alternative de palpation—décubitus**

Le semi-épineux du cou peut aussi être palpé le patient en décubitus (voir Région n° 2, palpation du semi-épineux de la tête, p. 210). La palpation est plus difficile en décubitus, mais il peut être demandé au patient de placer sa main sous la région lombale.


**Clé palpatoire :**

Palper les gouttières paravertébrales.

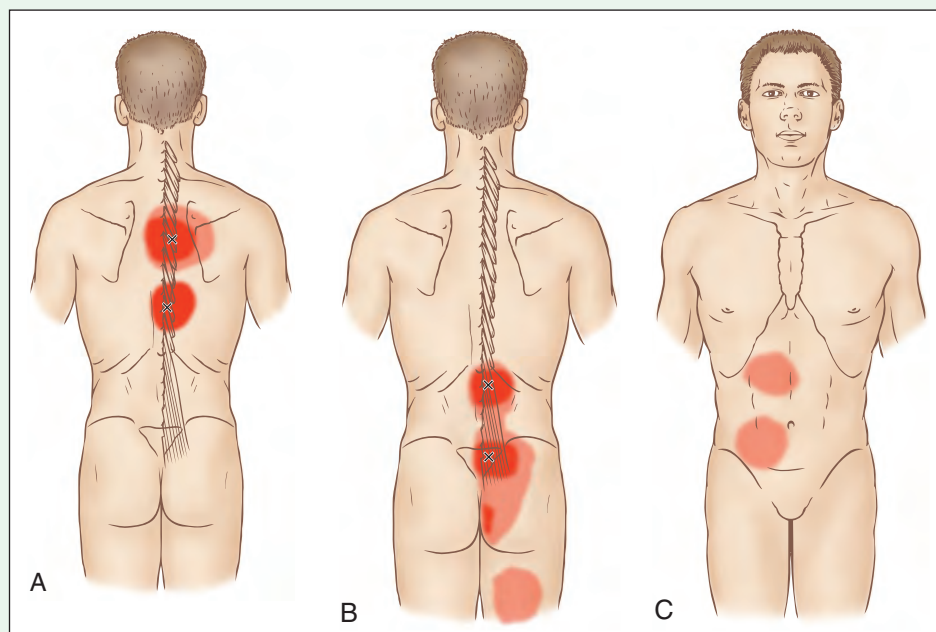


## GROUPE DES TRANSVERSAIRES ÉPINEUX—PROCUBITUS—Suite

### POINTS GÂCHETTES

1. Les points gâchettes situés dans le groupe des transversaires épineux (TE) sont souvent la conséquence d'une, ou sont pérennisés par une surutilisation aiguë ou chronique des muscles (par exemple une posture debout prolongée en position voûtée ou penchée en avant, le levé de charges, notamment lorsque la colonne vertébrale est fléchie et/ou en rotation), une immobilisation prolongée (par exemple longs voyages en voiture), une station assise prolongée, une station assise avachie, une scoliose (souvent provoquée par une inégalité de longueur des membres ou une asymétrie pelvienne), ou une assise avec des appuis asymétriques.
2. Les points gâchettes dans le groupe des TE sont responsables d'une douleur profonde et provoquent habituellement un défaut de mobilité intersegmentaire rachidienne (particulièrement une limitation en flexion, une attitude en hyperextension, une inclinaison latérale homolatérale, une rotation controlatérale), une augmentation de la lordose lombale ou une diminution de la cyphose thoracique.
3. Les irradiations provenant des points gâchettes du groupe des TE doivent être différenciées de celles du groupe des érecteurs du rachis, du droit de l'abdomen, du carré des lombes, du grand psoas, du grand fessier, du moyen fessier, du piriforme et des muscles du plancher pelvien.
4. Les points gâchettes dans le groupe des TE sont souvent improprement attribués à un défaut de mobilité segmentaire, de l'arthrose, des atteintes discales, un syndrome facettaire, de l'angine de poitrine, des pathologies pulmonaires ou viscérales, un défaut de mobilité sacro-iliaque, ou une sciatique.
5. Des points gâchettes associés se rencontrent fréquemment dans le grand psoas et le groupe des érecteurs du rachis.
6. Notes : 1) Les points gâchettes peuvent se développer à chaque niveau segmentaire; les points gâchettes illustrés ne sont que des exemples. 2) Les points gâchettes du semi-épineux sont généralement superposables à ceux du longissimus (voir figure 16-17, B). 3) Généralement, les points gâchettes des rotateurs présentent des irradiations douloureuses plus médiales (habituellement en direction du rachis ou immédiatement latérales au rachis) et de façon plus circonscrite que les points gâchettes du multifides. 4) Les points gâchettes des TE dans la région lombale peuvent aussi présenter des irradiations douloureuses à la face antérieure de l'abdomen, habituellement au même niveau segmentaire.

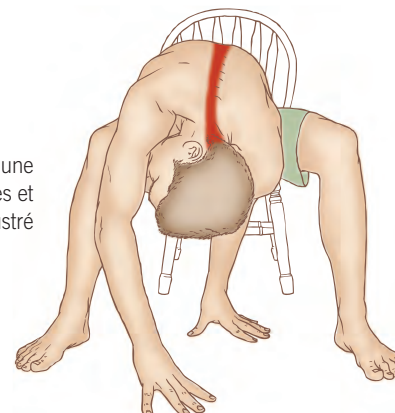
**Figure 16-23** Points gâchettes des transversaires épineux (multifides et rotateur). **A.** Vue postérieure illustrant les points gâchettes des transversaires épineux thoraciques et les zones de projection correspondantes. **B.** Vue postérieure illustrant les points gâchettes des transversaires épineux lombaux et les zones de projection correspondantes. **C.** Autres zones de projection des points gâchettes.



16

### ÉTIREMENT DU GROUPE DES TRANSVERSAIRES ÉPINEUX

**Figure 16-24** Un étirement du groupe des transversaires épineux (TE) droits. Le patient fléchit et réalise une rotation homolatérale (droite) du tronc et du cou. Cet étirement est particulièrement efficace pour le multifides et les rotateurs du groupe des TE. Le semi-épineux peut aussi être efficacement étiré à l'aide de l'étirement illustré en figure 16-18.



## CARRÉ DES LOMBES—PROCUBITUS

## ❑ INSERTIONS :

- o Du bord inféromédial de la 12<sup>e</sup> côte et des processus transverses de L1 à L4 à la partie postéromédiale de la crête iliaque

## ❑ ACTIONS :

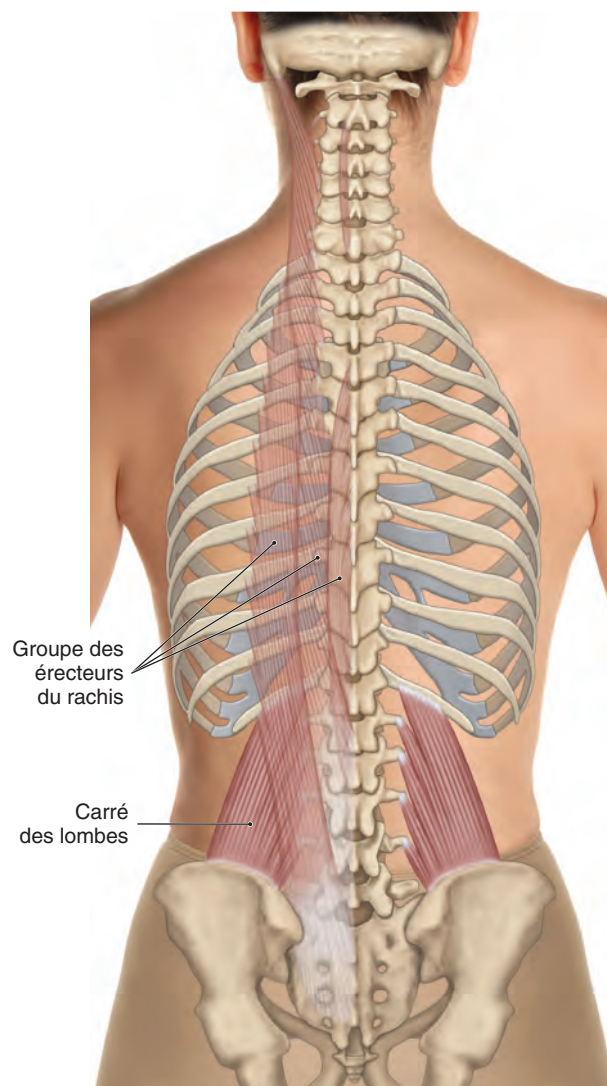
- o Élévation et antéverson du bassin au niveau de l'articulation lombosacrée
- o Extension et inclinaison latérale du tronc
- o Abaissement de la 12<sup>e</sup> côte à partir de l'articulation costovertébrale

## Position de départ (figure 16-26) :

- o Patient en procubitus
- o Thérapeute debout latéralement au patient
- o La main qui palpe est située immédiatement en dehors du bord latéral des érecteurs du rachis de la région lombale
- o L'appui peut être renforcé par l'appui direct de l'autre main (non illustré)

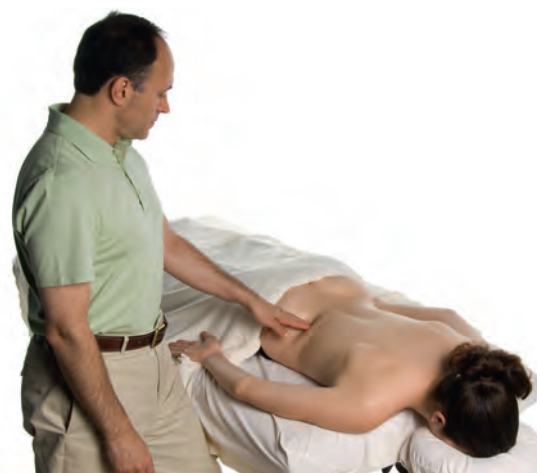## Étapes palpatoires :

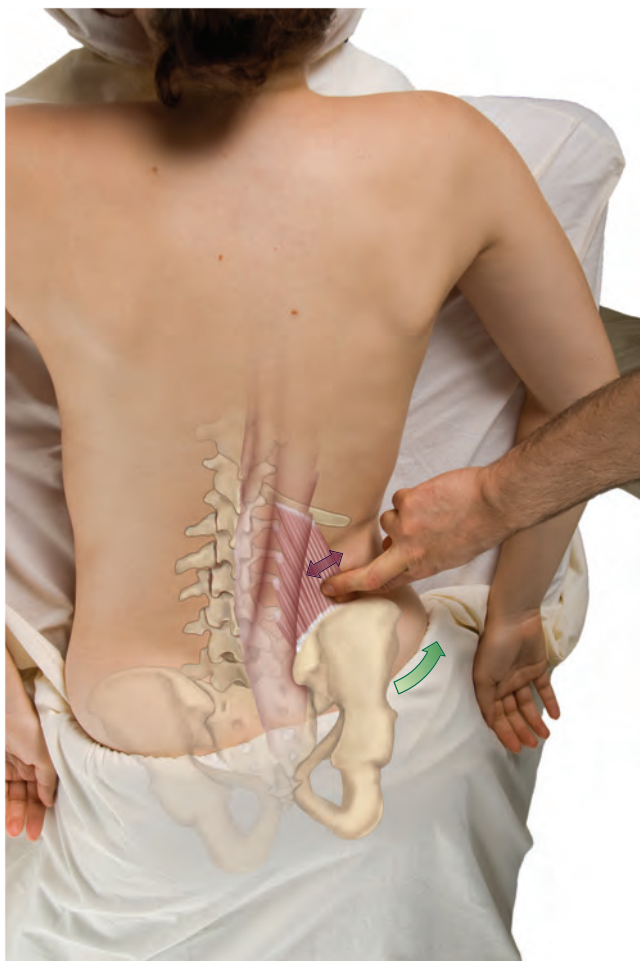1. Repérez en premier le bord latéral de la musculature des érecteurs du rachis (pour ce faire, demandez au patient de relever la tête et de décoller le thorax de la table); ensuite, placez les doigts immédiatement en dehors du rebord latéral des érecteurs du rachis.
2. Palpez à l'aide d'une pression directe en direction médiale, en profondeur de la musculature des érecteurs du rachis, pour appréhender le carré des lombes (CL).
3. Pour vous assurer de bien palper ce muscle, demandez au patient d'élever l'hémibassin homolatéral (Remarque : cela sous-entend de faire glisser le bassin sur la table en direction de la tête. En d'autres termes, le bassin ne doit pas décoller du plan de la table) et appréciez sa contraction (figure 16-27).
4. Une fois localisé, palpez médialement et crânialement en direction de la 12<sup>e</sup> côte, médialement et inférieurement en direction de la crête iliaque, et directement médialement en direction des processus transverses de la colonne lombale (figure 16-28).
5. Une fois le CL localisé, demandez au patient de se relâcher afin d'apprécier son tonus musculaire de repos.



**Figure 16-25** Vue postérieure du carré des lombes (CL) droit. Le CL gauche et le groupe des érecteurs du rachis ont été représentés en transparence in situ.

**Figure 16-26** Position de départ pour la palpation en procubitus du carré des lombes droit.



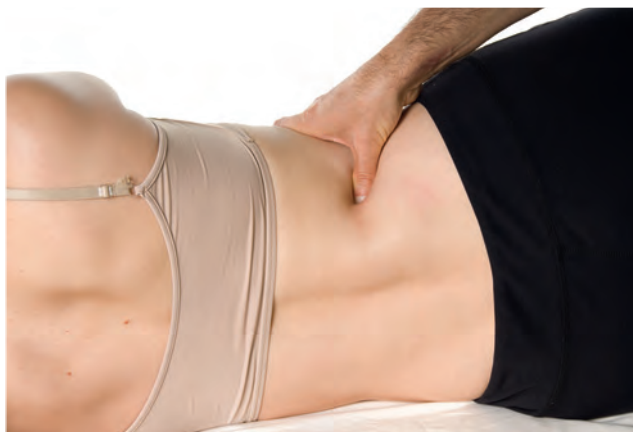CARRÉ DES LOMBES—PROCUBITUS—*Suite*

**Figure 16-27** Palpation du carré des lombes droit lorsque la patiente réalise une élévation de l'hémibassin droit. Les contours des muscles érecteurs du rachis droits ont été estompés.

#### Notes palpatoires :

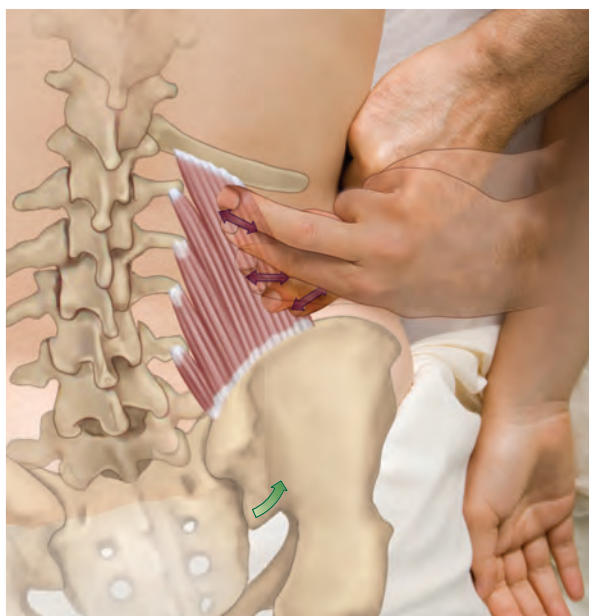1. Le CL ne peut pas être palpé à travers la musculature des érecteurs du rachis du fait de leur épaisseur. Pour palper avec succès le CL, vous devez vous situer latéralement aux érecteurs du rachis et ensuite réaliser une pression ferme en direction médiale.
2. La patiente de la figure 16-28 présente une bonne partie du CL accessible latéralement à la musculature des érecteurs du rachis. Cependant, l'importance de l'accès au CL varie en fonction des sujets. Chez certains d'entre eux, les érecteurs du rachis sont plus larges et/ou le CL plus étroit, ce qui donne peu d'accès au CL en dehors des érecteurs du rachis.
3. À chaque fois que vous pressez profondément pour palper le muscle, faites-le toujours fermement mais doucement! Demandez au patient de prendre une profonde inspiration, et appliquez votre pression doucement lors de l'expiration. Cette procédure peut être répétée deux ou trois fois, avec à chaque fois une pression de plus en plus profonde pour accéder au CL.
4. Les attaches costales et iliaques du CL sont habituellement les plus faciles à palper; les attaches sur les processus transverses sont les plus difficiles à aborder.

#### Position alternative de palpation—latérocubitus



**Figure 16-29** Le carré des lombes (CL) peut aisément être palpé sur le patient en latérocubitus. Comme lors de la palpation en procubitus, assurez-vous que vos doigts se situent latéralement à la musculature des érecteurs du rachis. Dans cette position, pressez en direction de la table pour palper le corps charnu et les insertions du CL.

16

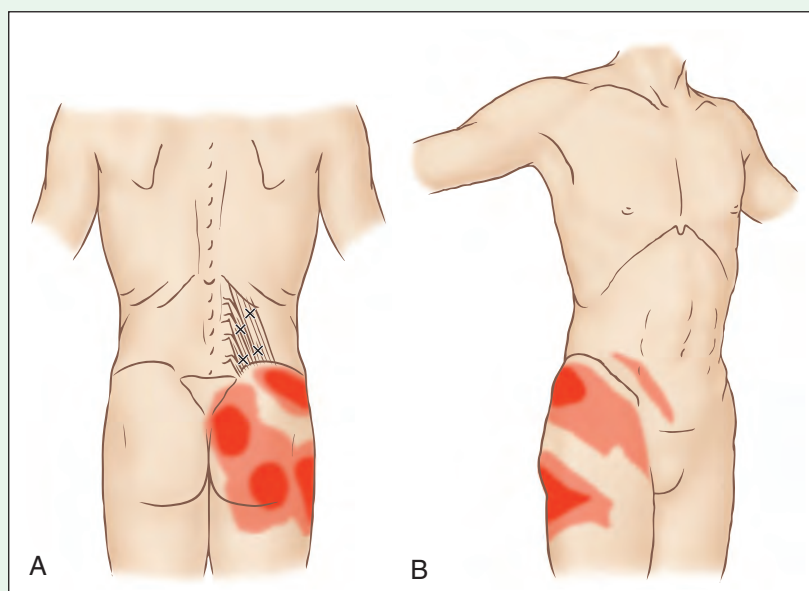


**Figure 16-28** Une fois le carré des lombes identifié, palpez en direction des insertions sur la côte, l'iliaque et les processus transverses.

CARRÉ DES LOMBES—PROCUBITUS—*Suite*

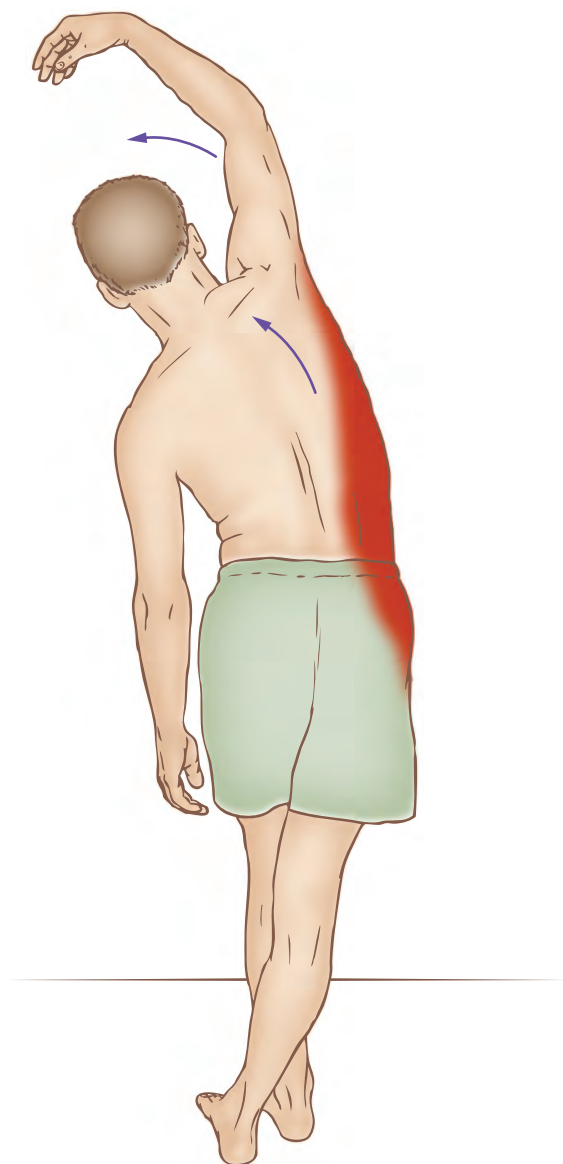
## POINTS GÂCHETTES

1. Les points gâchettes situés dans le carré des lombes (CL) sont souvent le résultat ou sont pérennisés par une surutilisation aiguë ou chronique du muscle (par exemple des soulevés répétés de charges lourdes, ou des flexions du tronc), une soudaine contrainte lors de l'étirement du muscle (par exemple lors d'une flexion du tronc, notamment avec une inclinaison latérale controlatérale et/ou une rotation d'un côté ou de l'autre), un défaut de mobilité de la colonne thoracolombale, une différence de longueur des membres inférieurs, ou une assise aux appuis asymétriques.
2. Les points gâchettes du CL procurent des douleurs lombales habituellement ressenties en profondeur, avec des douleurs en éclair itératives (la douleur peut être ressentie au repos, mais est habituellement plus importante en position debout ou assise), des difficultés à dormir (du fait des irradiations sur le grand trochanter), des difficultés à se tourner dans le lit ou de se lever du lit ou d'une chaise, de fortes douleurs lors de la toux ou des éternuements, une diminution
- de la flexion et de l'inclinaison latérale controlatérale, une élévation de l'hémibassin, et une scoliose avec une convexité du côté opposé. La douleur peut aussi irradier à la fesse, au scrotum et, chez un homme, au testicule.
3. Les irradiations des points gâchettes du CL doivent être différenciées de celles des groupes érecteurs du rachis et transversaires épineux, de l'iliopsoas, des petit, moyen et grand fessiers, du piriforme et des autres rotateurs latéraux profonds de hanche, ainsi que du tenseur du fascia lata.
4. Les points gâchettes du CL sont souvent improprement attribués à un défaut de mobilité sacro-iliaque, un syndrome discal lombal, une sciatique ou une bursite trochantérienne.
5. Des points gâchettes associés apparaissent souvent dans le CL controlatéral et les groupes des érecteurs du rachis et profonds du tronc, l'iliopsoas, les petit, moyen et grand fessiers, le piriforme et les autres rotateurs latéraux profonds de hanche, ainsi que l'oblique externe.



**Figure 16-30** A. Vue postérieure des points gâchettes habituels du carré des lombes (CL) et leurs zones de projection correspondantes. B. Vue antérolatérale illustrant la suite des zones de projection.



**CARRÉ DES LOMBES—PROCUBITUS—Suite****ÉTIREMENT DU CARRÉ DES LOMBES***Clé palpatoire :*

Latéralement aux  
érecteurs du rachis  
en pressant en  
direction médiale.

**Figure 16-31** Un étirement du carré des lombes droit. Le patient pose le pied gauche en avant du pied droit et réalise ensuite une inclinaison latérale, le membre supérieur élevé au-dessus de la tête et déplacé du côté gauche. Voir aussi p. 405, figure 17-18, pour un autre étirement du carré des lombes.

## INTERÉPINEUX—ASSIS

## ❑ INSERTIONS :

- o D'un processus épineux *au* processus épineux immédiatement sus-jacent (dans la région lombale et cervicale)

## ❑ ACTIONS :

- o Extension rachidienne du cou et du tronc

**Position de départ (figure 16-33) :**

- o Patient assis
- o Thérapeute assis en arrière du patient
- o Placez les doigts entre deux processus épineux dans la région lombale (les figures 16-33 et 16-34 montrent la palpation de deux muscles interépineux; en conséquence, deux doigts sont figurés lors de la palpation du sujet)
- o Une main stabilise la partie supérieure du rachis

**Étapes palpatoires :**

1. Lors de la palpation de deux espaces interépineux lombaux adjacents, demandez au patient une flexion antérieure légère pour apprécier les muscles interépineux entre les processus épineux.
2. À partir de cette position de flexion, demandez au patient de revenir en position anatomique pour apprécier la contraction des muscles interépineux. Au besoin, une résistance peut être appliquée sur le rachis par la main le stabilisant (voir figure 16-34).
3. Cette procédure peut être répétée pour les autres muscles interépineux entre les autres processus épineux.
4. Une fois ces muscles localisés, demandez au patient de se relâcher pour apprécier leur tonus de repos.

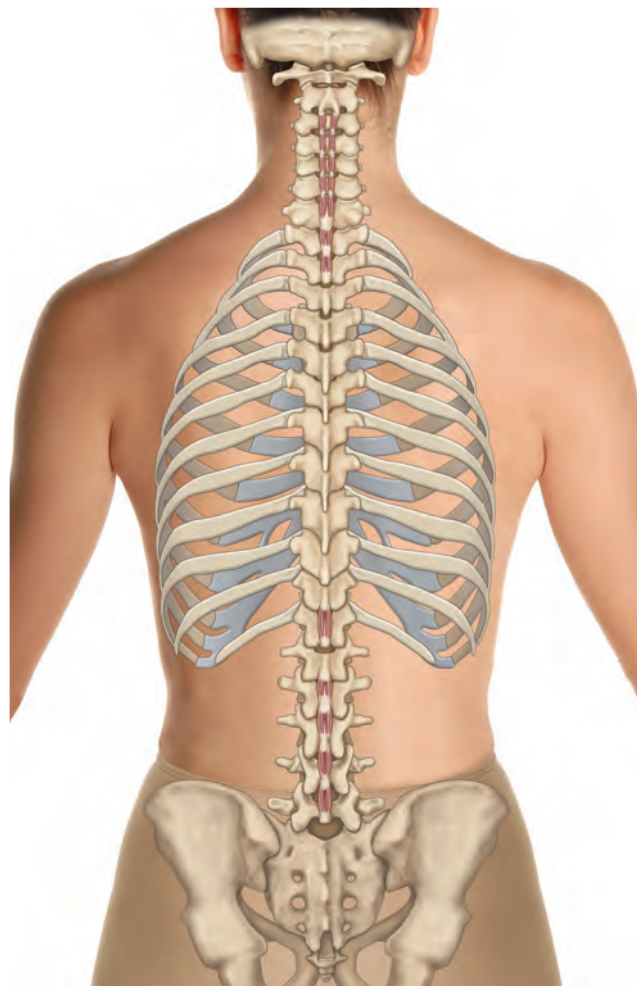

Figure 16-32 Vue postérieure des interépineux gauches et droits.

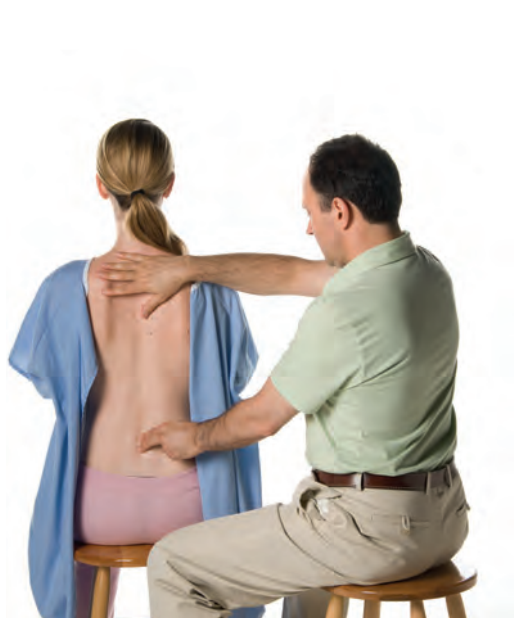

Figure 16-33 Position de départ pour la palpation des interépineux sujet assis.

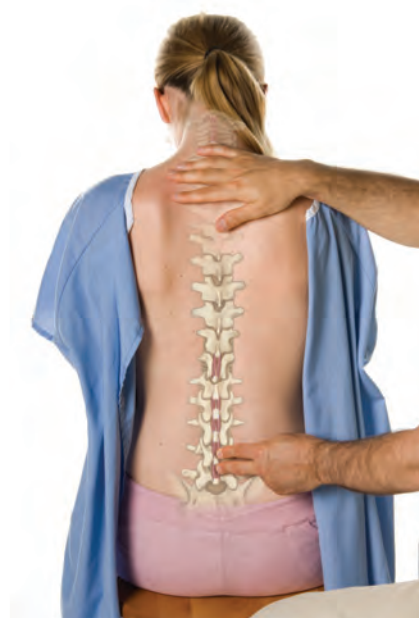

Figure 16-34 Palpation des interépineux lorsque la patiente étend le tronc en arrière de la position anatomique à partir d'une légère flexion.

## INTERÉPINEUX—ASSIS—Suite

**Notes palpatoires :**

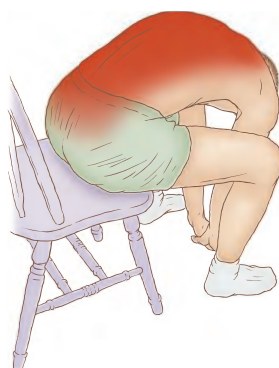
1. Remarquez que les muscles interépineux sont habituellement situés uniquement dans la région lombale et cervicale. Plus précisément, ils peuvent être retrouvés entre C2 et T2, T11 et T12, L1 et L5. Cependant, des variations anatomiques existent et ils sont souvent mis en évidence à d'autres niveaux, la plupart du temps sur le rachis thoracique haut ou bas.
2. La flexion de la région lombale entrouvre les espaces entre les processus épineux, ce qui rend l'accès plus facile aux interépineux. Cependant, si le patient fléchit de façon trop importante, des tissus mous plus superficiels sont tendus et étirés, ce qui limite l'accès aux muscles interépineux.
3. Du fait des courbures lordotiques lombale et cervicale, les interépineux peuvent être difficiles à palper et individualiser. Généralement, les interépineux lombaux sont plus faciles à palper que les cervicaux.

**Position alternative de palpation—procubitus**

Les interépineux peuvent aussi être palpés le patient en procubitus. Il est utile de placer un coussin sous l'abdomen dans le but d'ouvrir les espaces interépineux de la région lombale.

**POINTS GÂCHETTES**

Remarque : la situation des points gâchettes et les irradiations des interépineux n'ont pas été mises en évidence ni établies.

**ÉTIREMENT DES INTERÉPINEUX**

**Figure 16-35** Un étirement bilatéral des interépineux.

**Clé palpatoire :**

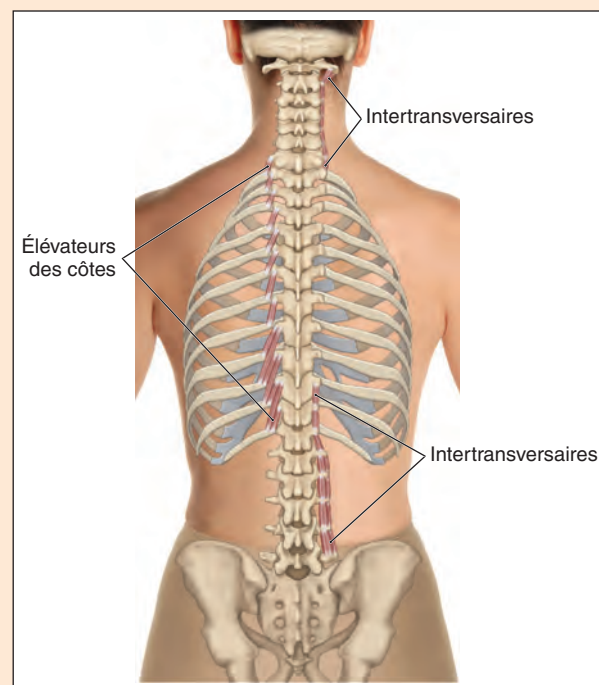
Palper entre  
les processus  
épineux.

**EXTENSION**

**Intertransversaires et élévateurs des côtes :** Les muscles appelés *intertransversaires* sont situés entre deux processus transverses adjacents des régions lombale et cervicale. Ils fléchissent latéralement le rachis et le cou. Ces muscles sont très petits et très profonds, ce qui rend leur palpation et leur différenciation des autres tissus mous adjacents quasi impossibles.

Les muscles appelés *élevateurs des côtes* sont situés à la région thoracique de la colonne vertébrale, entre les processus transverses de C7 à T11 et les 1<sup>er</sup> à 12<sup>e</sup> arcs costaux. Leur action consiste à élever les côtes. Les élévateurs des côtes sont aussi plutôt petits et profonds, ce qui rend leur palpation et leur mise en évidence extrêmement difficiles. Si vous souhaitez les palper, le patient étant en procubitus, placez les doigts entre la masse des érecteurs du rachis et les angles des côtes en demandant au patient d'inspirer et d'expirer lentement et profondément; essayez de ressentir leur contraction lorsque le patient inspire.

Remarque : la situation des points gâchettes et les irradiations des intertransversaires et des élévateurs des côtes n'ont pas été mises en évidence ni établies.



**Figure 16-36** Vue postérieure illustrant les intertransversaires du côté droit et les élévateurs des côtes du côté gauche.

## INTERCOSTAUX EXTERNES ET INTERNES—LATÉROCUBITUS

### ❑ INSERTIONS :

- o D'une côte à la côte immédiatement supérieure (au sein d'un espace intercostal)

### ❑ ACTIONS :

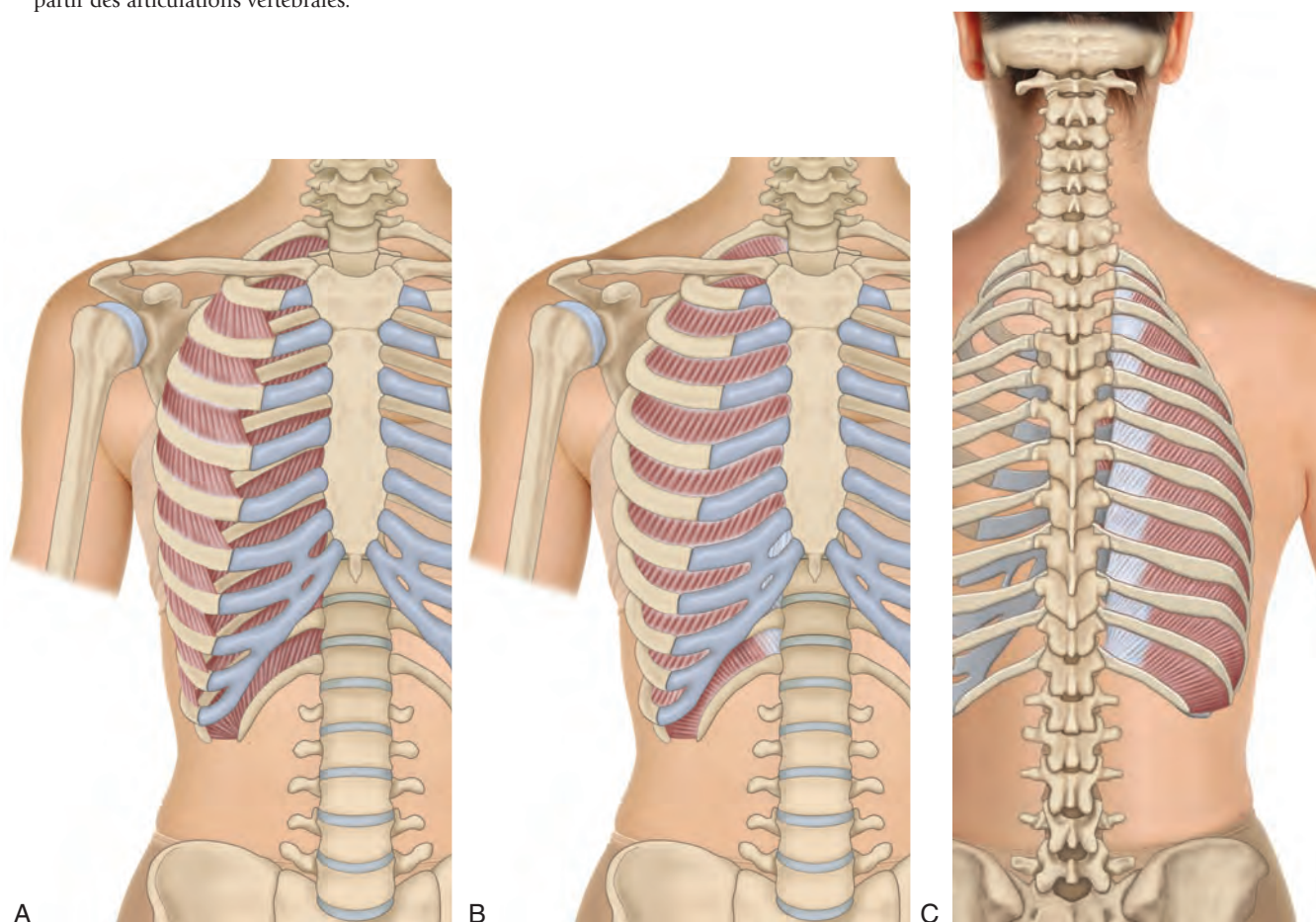
- o Les muscles intercostaux peuvent élever et abaisser les côtes à partir des articulations sternocostales et costotransversaires lors de la respiration (les intercostaux supérieurs sont habituellement plus actifs lors de l'élévation en inspiration; les plus inférieurs sont habituellement plus actifs en abaissement lors de l'expiration).
- o Les intercostaux externes comme internes fléchissent le tronc latéralement à partir des articulations vertébrales.
- o Les intercostaux externes sont rotateurs controlatéraux du tronc à partir des articulations vertébrales.
- o Les intercostaux internes sont rotateurs homolatéraux du tronc à partir des articulations vertébrales.

### Position de départ (figure 16-38) :

- o Patient en latérocubitus
- o Thérapeute se tenant debout en arrière du patient
- o Les doigts sont situés dans un espace intercostal (entre deux côtes) à la partie latérale du tronc (la palpation de deux étages intercostaux est illustrée dans les figures 16-38 et 16-39)

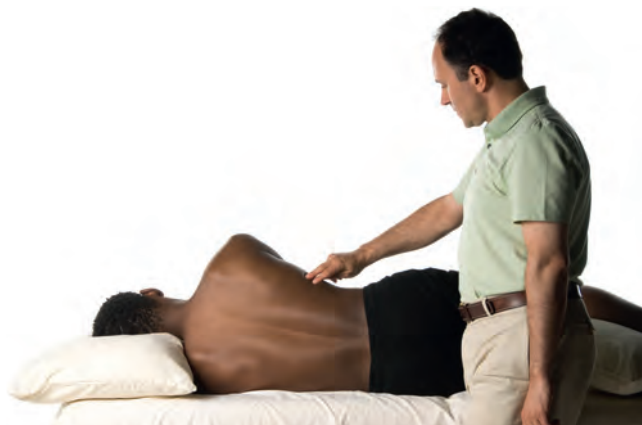### Étapes palpatoires :

1. Pour mettre en évidence un espace intercostal, appréciez la résistance des côtes et ensuite glissez les doigts dans l'espace intercostal situé entre elles (voir figure 16-39).
2. Une fois ressenti, palpez l'espace intercostal le plus loin possible, antérieurement, comme postérieurement.
3. Une fois les intercostaux localisés, assurez-vous que le patient présente une respiration suffisamment calme pour qu'ils soient relâchés et palpez-les pour évaluer leur tonus de base.

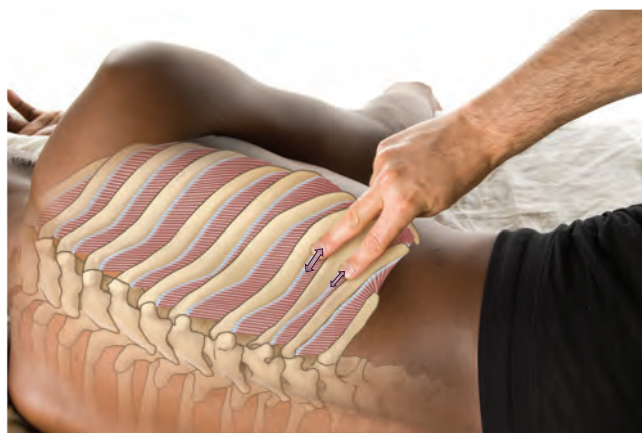

**Figure 16-37** Vues des intercostaux droits. **A.** Vue antérieure des intercostaux externes droits. **B et C.** Vues respectives antérieure et postérieure des intercostaux internes droits.



INTERCOSTAUX EXTERNES ET INTERNES—LATÉROCUBITUS—*Suite*

**Figure 16-38** Position de départ pour une palpation en latérocubitus des muscles intercostaux internes et externes en latérocubitus.



**Figure 16-39** Palpation des muscles intercostaux droits entre les côtes à la partie latérale du tronc.

#### Notes palpatoires :

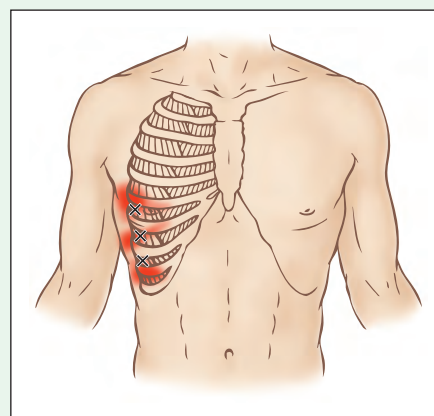
1. Si vous demandez au patient de prendre une inspiration profonde, les côtes vont légèrement s'écarter, augmentant la taille de l'espace intercostal et vous permettant un accès plus confortable aux muscles intercostaux.
2. Différencier un muscle intercostal externe du muscle intercostal interne sous-jacent (ou l'inverse) est extrêmement difficile.
3. Tous les muscles du tronc (à l'exception des éleveurs des côtes et du transverse du thorax) sont situés superficiellement aux intercostaux, ce qui rend la palpation de ces derniers plus difficile. Dans quelques cas, ces muscles sont suffisamment fins et ténus pour permettre la palpation profonde des intercostaux. Mais dans les autres cas, ces muscles plus superficiels sont aussi trop épais ou trop tendus pour permettre de discerner les muscles intercostaux sous-jacents.
4. Seuls les intercostaux internes sont situés dans les espaces adjacents aux cartilages costaux. Les fibres des intercostaux externes sont situées à distance, plus en arrière du rachis.

#### Position alternative de palpation—procubitus ou décubitus

En dépit du fait que les muscles intercostaux sont situés postérieurement, latéralement et antérieurement sur le tronc, ils peuvent aussi être palpés avec le patient en procubitus ou décubitus.

#### POINTS GÂCHETTES

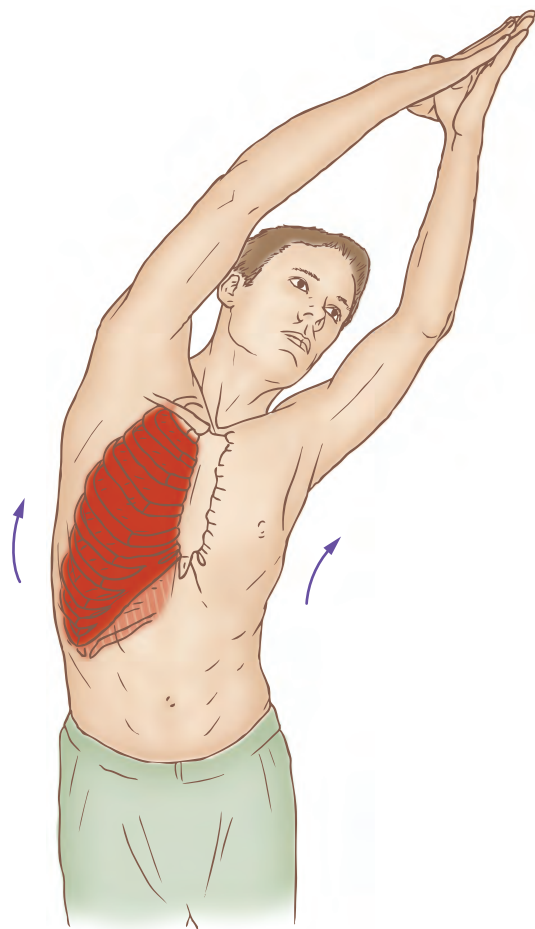
1. Les points gâchettes situés dans les intercostaux sont souvent le résultat d'une surutilisation aiguë ou chronique des muscles (par exemple un exercice intense nécessitant une respiration forcée prolongée, une toux chronique, des vomissements, une rotation rachidienne), d'un traumatisme (traumatisme physique ou chirurgie thoracique), d'une fracture costale ou d'une entorse, d'un zona, de perturbations cardiaques ou pulmonaires.
2. Les points gâchettes des intercostaux peuvent produire une douleur qui irradie ventralement par rapport à leur site d'origine ainsi que des espaces intercostaux adjacents dans les cas plus sévères, diminuant la mobilité du rachis en inclinaison latérale controlatérale et/ou en rotation dans l'une des deux directions. Cela limite souvent la mobilité du membre supérieur (du fait des insertions aponévrotiques sur la cage thoracique), provoque en conséquence une difficulté lors de la respiration profonde, de la toux, des éternuements. S'allonger sur le côté augmente la pression sur les points gâchettes, ce qui rend la position difficile.
3. Les irradiations provenant des points gâchettes issus des intercostaux doivent être différenciées de celles issues des grand et petit pectoraux, dentelé antérieur, dentelé postérieur et inférieur, subclavier, érecteurs du rachis et transversaires épineux, droit de l'abdomen, oblique externe, élévateur de la scapula, scalènes, rhomboïdes et grand dorsal.
4. Les points gâchettes des intercostaux sont souvent improprement attribués à un défaut de mobilité costale, une chondrite costale, une infection myocardique (ou autre pathologie intrathoracique), ou un zona.
5. Des points gâchettes associés surviennent souvent dans les autres muscles respirateurs accessoires et le grand pectoral.
6. Notes : 1) Habituellement, il n'y a pas de différence entre les irradiations des intercostaux internes et externes. 2) Les points gâchettes des intercostaux peuvent être localisés antérolatéralement ou postérolatéralement (ou entre les cartilages costaux lorsqu'ils sont très antérieurs).



**Figure 16-40** Vue antérieure illustrant les points gâchettes habituels des muscles intercostaux et leurs zones de projection correspondantes.

INTERCOSTAUX EXTERNES ET INTERNES—LATÉROCUBITUS—*Suite*

## ÉTIREMENT DES INTERCOSTAUX



**Figure 16-41** Un étirement des muscles intercostaux droits. Il est important de localiser le mieux possible l'inclinaison latérale à la région thoracique.

*Clé palpatoire :*

Débuter par un espace intercostal non recouvert par d'autres muscles.

## EXTENSION

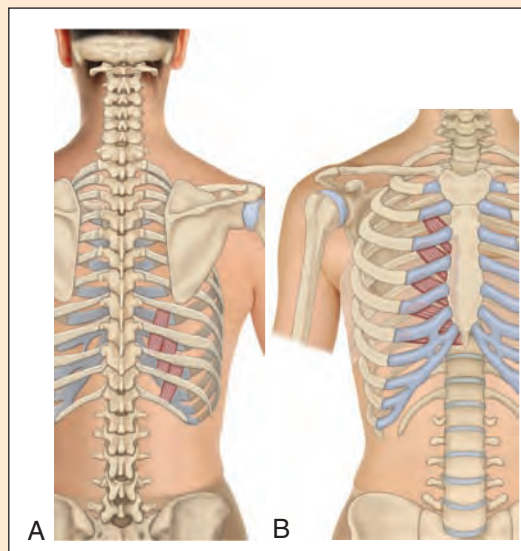
16-2

**Subcostaux et transverse du thorax :** Les subcostaux et le transverse du thorax sont situés profondément dans la cage thoracique et extrêmement difficiles voire impossibles à palper et à différencier de la musculature adjacente.

Les subcostaux (illustrés à droite dans la figure 16-42, A) s'insèrent des 10<sup>e</sup> à 12<sup>e</sup> côtes aux 8<sup>e</sup> à 10<sup>e</sup> côtes ; leur action consiste à abaisser les 8<sup>e</sup>, 9<sup>e</sup> et 10<sup>e</sup> côtes. Pour aborder les subcostaux, palpez immédiatement en dehors du bord latéral des érecteurs du rachis dans les espaces intercostaux des 8<sup>e</sup> à 12<sup>e</sup> côtes.

Le transverse du thorax (illustré à droite dans la figure 16-42, B) s'insère de la surface interne du sternum, du processus xiphoïde et des parties adjacentes des cartilages costaux aux faces internes des 2<sup>e</sup> à 6<sup>e</sup> cartilages costaux. Pour palper le transverse du thorax, palpez soit immédiatement en dehors du processus xiphoïde du sternum, soit dans l'espace intercostal antéromédial entre les 2<sup>e</sup> à 6<sup>e</sup> côtes, immédiatement en dehors du sternum.

Remarque : les schémas des points gâchettes et leurs irradiations pour les muscles subcostaux et transverse du thorax n'ont pas été mis en évidence ni cartographiés.

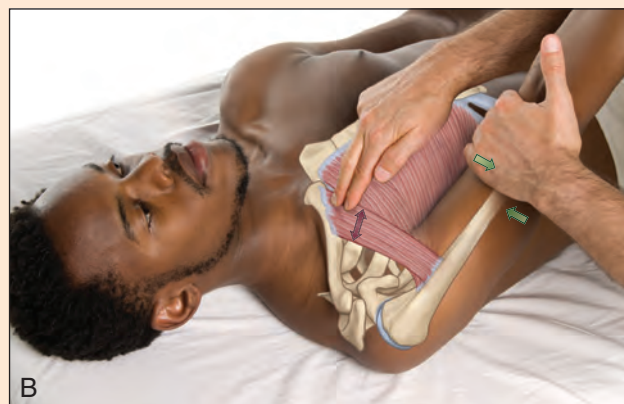
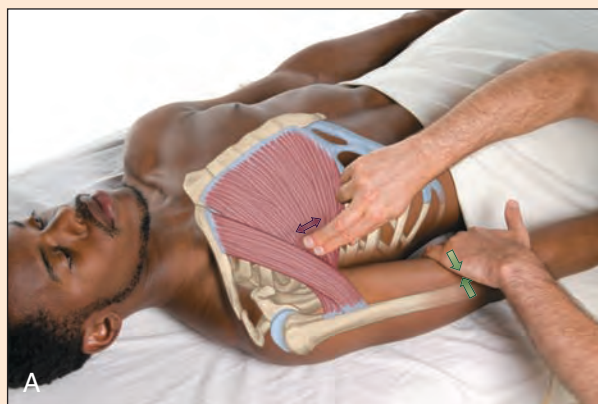
**Figure 16-42** Les éleveurs des côtes et le transverse du thorax sont situés en profondeur de la cage thoracique et sont très difficiles à palper et à différencier de la musculature adjacente.

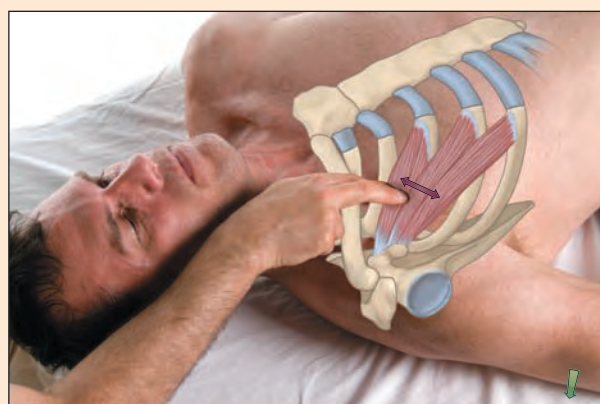
INTERCOSTAUX EXTERNES ET INTERNES—LATÉROCUBITUS—*Suite*

## EXTENSION

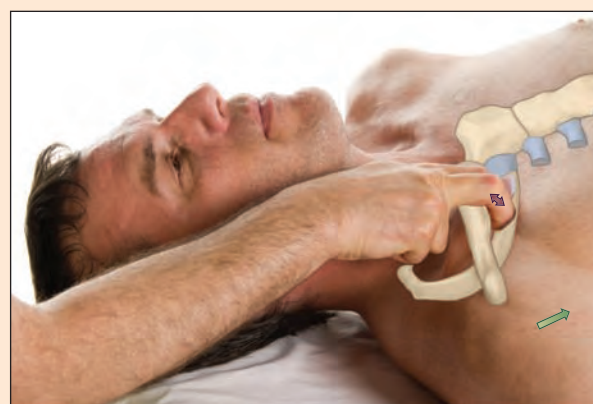## Autres muscles de la paroi antérieure du thorax



**Figure 16-43** Palpation du grand pectoral droit. **A.** Palpation du chef sternocostal lorsque le patient réalise une adduction du bras contre résistance. **B.** Palpation du chef claviculaire lorsque le patient réalise une flexion et une adduction du bras contre résistance. Voir p. 172 pour plus d'informations sur la palpation du grand pectoral.



**Figure 16-44** Palpation du petit pectoral droit. Le patient est en décubitus avec sa main sous la région lombale (non clairement visible sur cette figure). Appréciez la contraction du petit pectoral lorsque le patient appuie la main et l'avant-bras sur la table. Voir p. 175 pour plus d'informations sur la palpation du petit pectoral.



**Figure 16-45** Palpation du subclavier droit. Demandez au patient d'abaisser la clavicle à partir de l'articulation sternocostoclaviculaire (c'est-à-dire d'abaisser le moignon de l'épaule [scapula et clavicule]), et appréciez la contraction du subclavier. Voir p. 177 pour plus d'informations sur la palpation du subclavier.



## DROIT DE L'ABDOMEN—DÉCUBITUS

## ❑ INSERTIONS :

- o De la crête et de la symphyse pubienne *au* processus xiphoïde du sternum *et* aux cartilages costaux des 5<sup>e</sup> à 7<sup>e</sup> côtes.

## ❑ ACTIONS :

- o Flexion et inclinaison latérale du rachis
- o Rétroversion du bassin à partir de la charnière lombosacrée

**Position de départ (figure 16-47) :**

- o Patient en décubitus avec un petit coussin sous les genoux
- o Thérapeute debout au côté du patient
- o Palpation immédiatement en dehors de la partie médiane de l'abdomen

**Étapes palpatoires :**

1. Demandez au patient de fléchir légèrement le tronc (recourber légèrement le tronc vers le haut) et appréciez la contraction du droit de l'abdomen (figure 16-48).
2. Lors de la contraction du droit de l'abdomen, exercez une pression glissée palpatoire perpendiculaire aux fibres du muscle pour mettre en évidence les bords médiaux et latéraux du muscle.
3. Poursuivre la palpation transversale aux fibres en direction des insertions supérieures et ensuite des insertions inférieures.
4. Une fois le droit de l'abdomen mis en évidence, demandez au patient de le relâcher afin d'apprécier son tonus de repos.

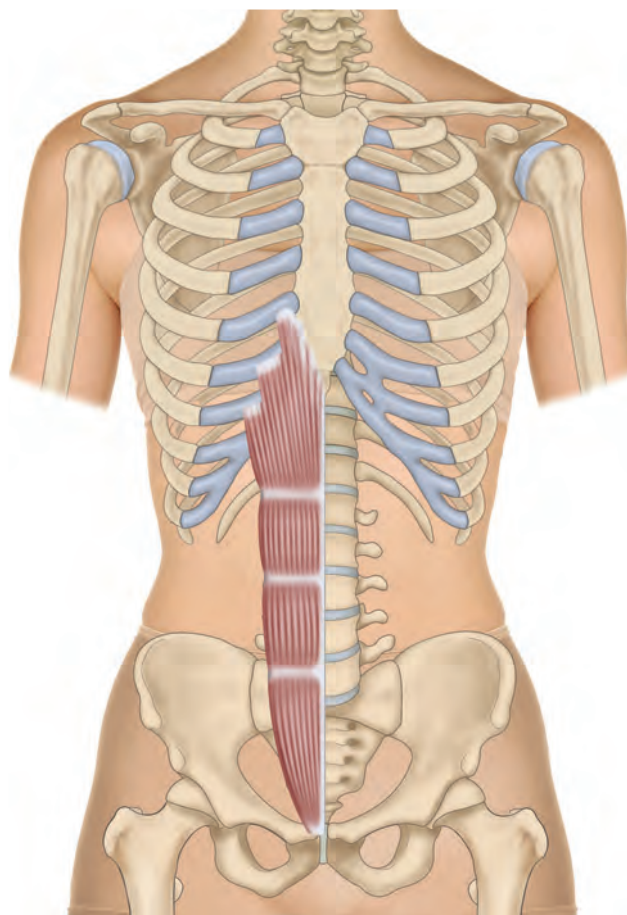


Figure 16-46 Vue antérieure du droit de l'abdomen droit.

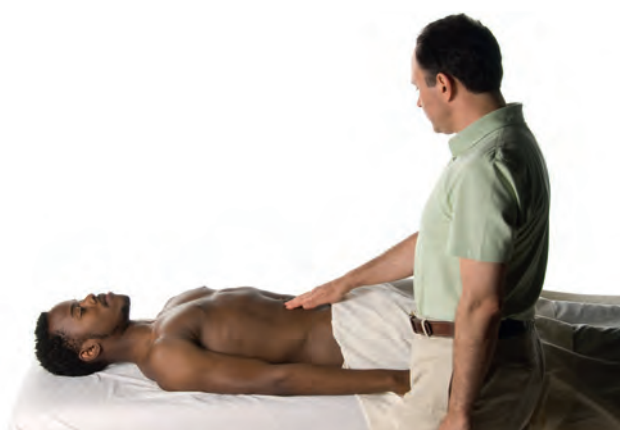

Figure 16-47 Position de départ pour la palpation du droit de l'abdomen droit en décubitus.

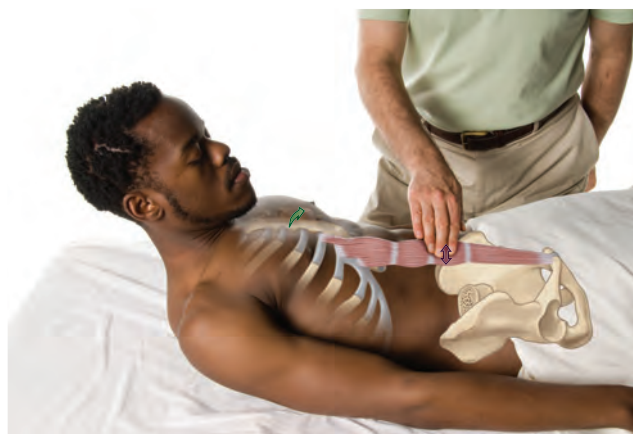

Figure 16-48 Palpation du droit de l'abdomen droit lorsque le patient fléchit le tronc contre pesanteur. La palpation doit être réalisée perpendiculairement aux fibres comme illustré.



DROIT DE L'ABDOMEN—DÉCUBITUS—*Suite***Notes palpatoires :**

1. Le droit de l'abdomen est superficiel et peut être suffisamment développé chez certains sujets pour être visible. Du fait de ses insertions tendineuses, quatre parties peuvent y être distinguées.
2. Les praticiens inexpérimentés appréhendent souvent de palper les insertions inférieures du muscle sur le pubis, du fait du risque de prendre contact accidentellement avec les parties génitales du patient. Pour éviter cela, il peut être utile de déprimer doucement l'abdomen lorsque le droit de l'abdomen est relâché, de façon à apprécier la souplesse de la paroi abdominale. Ainsi, lorsque le

pubis (et par conséquent les insertions inférieures du droit de l'abdomen) est recherché, la consistance rigide du pubis sera aisément différenciée de la souplesse abdominale. Utiliser le bord ulnaire de la main pour une pression exercée à 45° en direction caudale permet de repérer aisément le pubis.

3. En partie médiale de la paroi abdominale antérieure, le droit de l'abdomen est le seul muscle palpable. Les trois autres muscles de la paroi abdominale antérieure sont situés latéralement au muscle droit de l'abdomen.

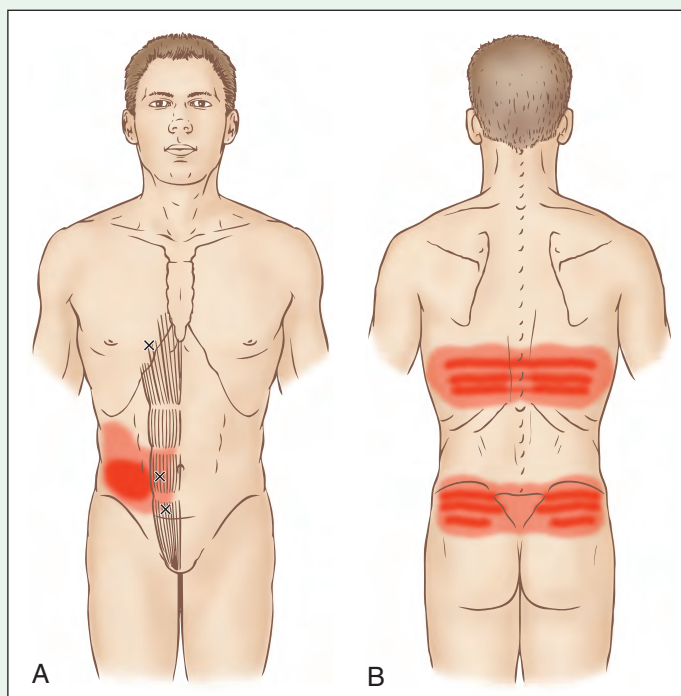
**POINTS GÂCHETTES**

1. Les points gâchettes du droit de l'abdomen sont souvent la conséquence d'une surutilisation aiguë ou chronique du muscle (par exemple exercices abdominaux trop intenses en enroulement du tronc, efforts de défécation lors d'une constipation, toux chronique, respiration abdominale forcée prolongée), d'un traumatisme direct (traumatisme physique ou incision chirurgicale), de viscéralgies (maladies gastro-intestinales) ou d'un stress émotionnel (responsable d'une rétention, il peut provoquer une contraction de la paroi abdominale).
2. Les points gâchettes du droit de l'abdomen peuvent évoquer des douleurs pouvant être ressenties à la partie inférieure de la région cardiaque (dans le cas de points gâchettes situés en partie supérieure du muscle gauche), une impression diffuse d'inconfort abdominal, des symptômes viscéraux, comme des régurgitations acides, une indigestion, une crampe abdominale, de la nausée, éventuellement de la diarrhée ou des vomissements. Ils peuvent aussi comprimer une branche antérieure des nerfs rachidiens, conduisant à des douleurs abdominales basses ou pelviennes.
3. Les zones de projection des points gâchettes du droit de l'abdomen doivent être différenciées de celles des groupes érecteurs du rachis

et transversaires épineux, des obliques internes et externes, du transverse de l'abdomen, des intercostaux, du grand pectoral et du dentelé postérieur et inférieur.

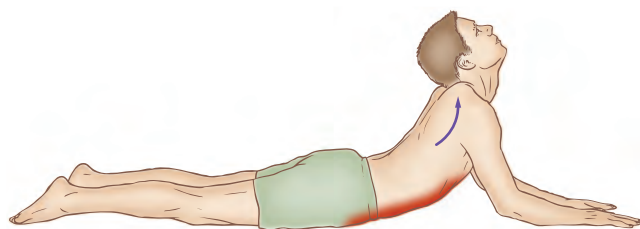
4. Les points gâchettes du droit de l'abdomen sont souvent improprement attribués à de nombreuses affections viscérales (par exemple ulcère gastroduodénal, hernie hiatale, appendicite, maladie intestinale, coliques néphrétiques, cholécystite, et affections gynécologiques comme les dysménorrhées) ou à des défauts de mobilité lombale ou sacro-iliaque.
5. Des points gâchettes associés surviennent souvent dans les autres muscles de la paroi abdominale (droit de l'abdomen controlatéral, transverse de l'abdomen et obliques internes et externes homo- et controlatéraux) ainsi que les muscles adducteurs de hanche.
6. Remarque : les irradiations douloureuses du droit de l'abdomen à la partie postérieure du tronc franchissent souvent la ligne médiane du corps ; elles peuvent ainsi être ressenties à la fois à la partie homolatérale et controlatérale du dos.

**Figure 16-49 A.** Vue antérieure illustrant les points gâchettes les plus habituels du droit de l'abdomen et leurs zones de projection correspondantes. **B.** Vue postérieure illustrant le reste des zones de projection. Notez que, en partie postérieure du tronc, les zones de projection peuvent franchir la ligne médiane en direction de l'hémicorps controlatéral.



DROIT DE L'ABDOMEN—DÉCUBITUS—*Suite*

## ÉTIREMENT DU DROIT DE L'ABDOMEN



**Figure 16-50** Un étirement bilatéral des muscles droits de l'abdomen. Le patient est en procubitus et utilise ses avant-bras pour favoriser l'extension du tronc. L'étirement unilatéral peut être augmenté par l'ajout d'une inclinaison latérale du côté opposé.

*Clé palpatoire :*

Demander un enroulement antérieur et palper la ligne médiane.

## ABDOMINAUX OBLIQUES EXTERNE ET INTERNE—DÉCUBITUS

16-3

*Oblique externe de l'abdomen :*❑ **INSERTIONS :**

- o De l'aponévrose de l'abdomen, os pubien, ligament inguinal, partie antérieure de la crête iliaque aux huit dernières côtes (figure 16-51, A)

❑ **ACTIONS :**

- o Flexion, inclinaison latérale et rotation controlatérale du rachis
- o Rétroversion, élévation et rotation homolatérale du bassin à partir de la charnière lombosacrée
- o Augmentation de la pression intra-abdominale

*Oblique interne de l'abdomen :*❑ **INSERTIONS :**

- o Du ligament inguinal, crête iliaque, aponévrose thoracolombale aux trois dernières côtes et à l'aponévrose abdominale (figure 16-51, B)

❑ **ACTIONS :**

- o Flexion, inclinaison latérale et rotation homolatérale du rachis
- o Rétroversion, élévation et rotation controlatérale du bassin à partir de la charnière lombosacrée
- o Augmentation de la pression intra-abdominale

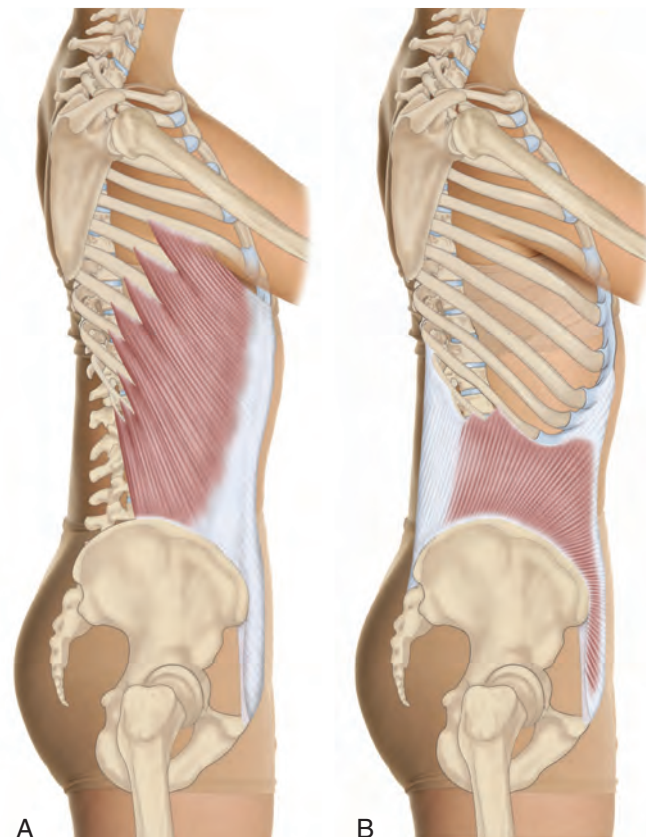
**Position de départ (figure 16-52) :**

- o Patient en décubitus avec un petit coussin circulaire sous les genoux
- o Thérapeute debout, latéral au patient
- o Main située à la partie antérolatérale de la paroi abdominale

**Étapes palpatoires :**

1. Lors de la palpation de la paroi antérolatérale de l'abdomen entre la crête iliaque et les côtes inférieures (assurez-vous d'être en dehors du droit de l'abdomen), demandez au patient d'effectuer une rotation controlatérale du tronc et appréciez la contraction de l'oblique externe de l'abdomen (figure 16-53, A).
2. Essayez de distinguer les orientations diagonales des fibres de l'oblique externe de l'abdomen à l'aide d'une pression glissée palpatoire perpendiculaire aux fibres.

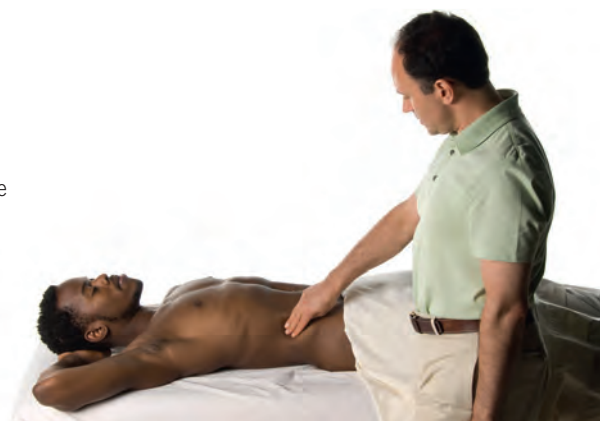3. Poursuivez la palpation de l'oblique externe de l'abdomen en direction de ses insertions crânielles et caudales.
4. Répétez la même procédure pour l'oblique interne de l'abdomen, avec cette fois une flexion et une rotation homolatérale du tronc (figure 16-53, B).
5. Une fois perçus les obliques interne et externe de l'abdomen, demandez au patient de se relâcher afin d'apprécier leurs tonus de base.



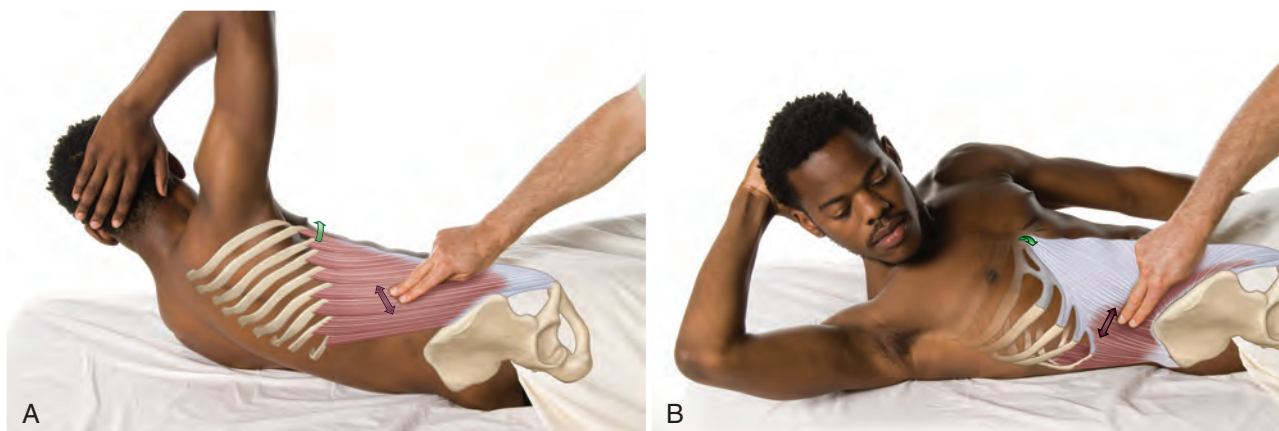**Figure 16-51** Les obliques de l'abdomen droits. **A.** Vue latérale de l'oblique externe droit de l'abdomen. **B.** Vue latérale de l'oblique interne droit de l'abdomen.

16

**Figure 16-52** Position de départ pour une palpation en décubitus des obliques interne et externe de l'abdomen.



## ABDOMINAUX OBLIQUES EXTERNE ET INTERNE—DÉCUBITUS—Suite



**Figure 16-53** Palpation des obliques interne et externe droits de l'abdomen. **A.** Palpation de l'oblique externe de l'abdomen droit lorsque le patient fléchit et réalise une rotation controlatérale (gauche) du tronc contre pesanteur. **B.** Palpation de l'oblique interne droit de l'abdomen lorsque le patient fléchit et réalise une rotation homolatérale (droite) du tronc contre pesanteur.

## Notes palpatoires :

1. Lorsque vous demandez au patient de réaliser une rotation homolatérale (pour mettre en évidence l'oblique interne de l'abdomen) ou une rotation controlatérale (pour mettre en évidence l'oblique externe de l'abdomen), veillez à ce que le patient réalise le moins de flexion possible, de façon à ce que tous les obliques de l'abdomen ne se contractent pas en même temps.
2. La direction des fibres de l'oblique externe de l'abdomen est identique à celle de la poche haute d'un manteau.
3. Apprécier la direction des fibres de chacun des obliques de l'abdomen et différencier sur un côté l'oblique externe de l'oblique interne peut être ardu.
4. Anatomiquement, le ligament inguinal n'est pas une insertion de l'oblique externe de l'abdomen, mais plutôt une partie de son aponévrose.

## Position alternative de palpation—latérocubitus ou procubitus

Du fait que les obliques de l'abdomen sont situés à la face latérale du tronc et liés en partie dorsale à l'aponévrose thoracolombale (qui s'insère sur le rachis), ils peuvent être palpés le patient placé en latérocubitus ou en procubitus.

*Clé palpatoire :*

Fléchir et faire une rotation controlatérale pour l'oblique externe de l'abdomen ;  
fléchir et faire une rotation homolatérale pour l'oblique interne de l'abdomen.

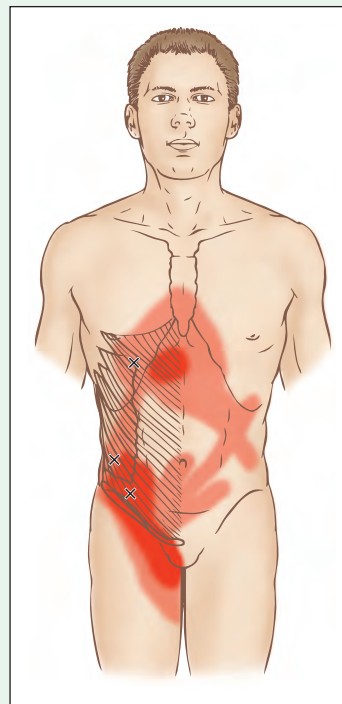


## ABDOMINAUX OBLIQUES EXTERNE ET INTERNE—DÉCUBITUS—Suite

### POINTS GÂCHETTES

1. Les points gâchettes situés dans les obliques de l'abdomen sont souvent la conséquence d'une surutilisation aiguë ou chronique du muscle (par exemple exercices abdominaux trop intenses, enroulements du tronc, efforts de défécation lors d'une constipation, toux chronique, respiration abdominale forcée prolongée, posture prolongée en rotation du tronc), d'un traumatisme direct (physique ou résultant d'incisions chirurgicales), de pathologies viscérales (par exemple pathologies gastro-intestinales), ou d'un stress émotionnel (responsable de rétention, ce qui contracte la paroi abdominale).
2. Les points gâchettes des obliques de l'abdomen procurent des douleurs dans la poitrine (particulièrement les plus supérieurs d'entre eux), dans l'abdomen, le bassin et la fesse (notamment les plus inférieurs d'entre eux) ; évoquent des symptômes viscéraux comme les régurgitations acides, l'indigestion, les crampes abdominales, les nausées et éventuellement les diarrhées ou vomissements.
3. Les zones de projection des points gâchettes des obliques de l'abdomen doivent être différenciées de celles des droits de l'abdomen, transverse de l'abdomen, intercostaux et grand pectoral.
4. Les points gâchettes des obliques de l'abdomen sont souvent improprement attribués à une multitude de pathologies viscérales (par exemple ulcère gastroduodénal, hernie hiatale, appendicite, pathologie intestinale, coliques néphrétiques, cholécystite, et maladies gynécologiques comme des dysménorrhées).
5. Des points gâchettes associés surviennent souvent dans les autres muscles de la paroi antérieure de l'abdomen (obliques de l'abdomen controlatéraux, transverse de l'abdomen homo- et controlatéral, droits de l'abdomen) ainsi que dans les muscles adducteurs de la hanche.
6. Notes : 1) Pour la plupart des fibres, les obliques de l'abdomen interne et externe sont contiguës, dans la superficie comme la profondeur, et les douleurs projetées de leurs points gâchettes ne peuvent être discernées les unes des autres. En conséquence, elles sont évoquées conjointement (la seule exception est la présence de points gâchettes dans la région supérieure de l'oblique externe de l'abdomen qui ne peut être attribuée à l'oblique interne de l'abdomen). 2) Les douleurs projetées des points gâchettes des obliques

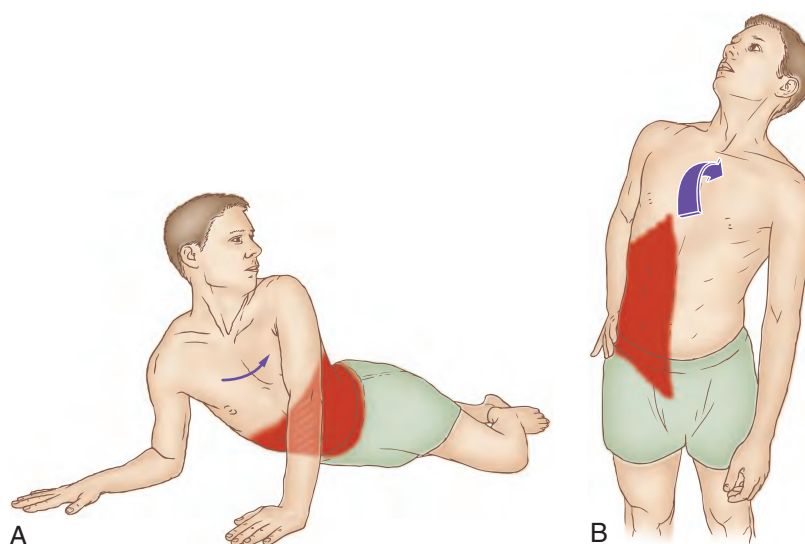
de l'abdomen franchissent souvent la ligne médiane du corps et peuvent être ressenties du côté homolatéral comme controlatéral du corps.



**Figure 16-54** Vue antérieure illustrant les points gâchettes les plus habituels des obliques interne et externe de l'abdomen droits et leurs zones de projection correspondantes. Le point gâchette le plus haut appartient à l'oblique externe de l'abdomen. Le point gâchette le plus bas peut appartenir à l'oblique interne ou externe de l'abdomen. Notez que les zones de projection peuvent franchir l'axe médian du corps et aborder l'hémicorps controlatéral.

### ÉTIREMENT DES OBLIQUES DE L'ABDOMEN

**Figure 16-55** Étirements des obliques de l'abdomen droits. **A.** Un étirement de l'oblique interne de l'abdomen droit ; le patient réalise une extension, une latéroflexion gauche et une rotation controlatérale (gauche) du tronc. **B.** Un étirement de l'oblique externe de l'abdomen ; le patient réalise une extension, une latéroflexion gauche et une rotation homolatérale (droite) du tronc.

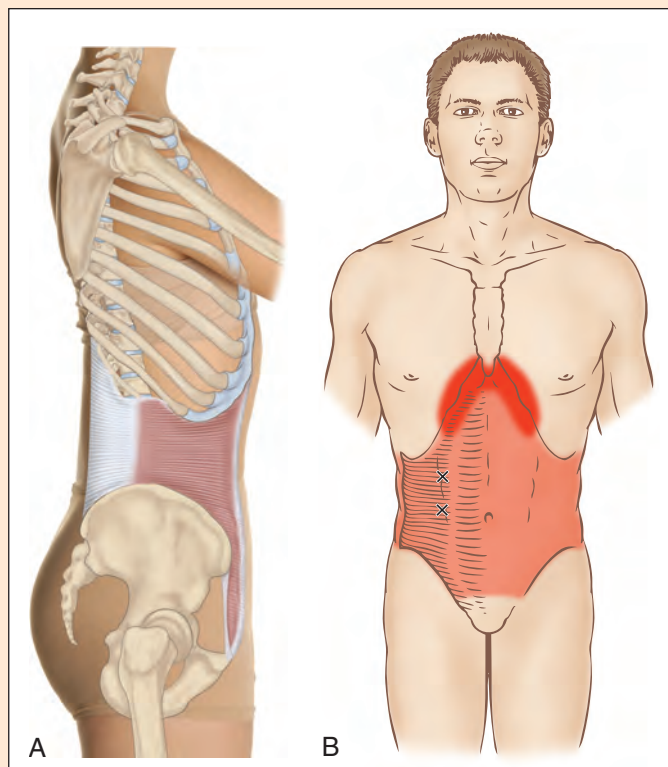


## ABDOMINAUX OBLIQUES EXTERNE ET INTERNE—DÉCUBITUS—Suite

## EXTENSION

**Transverse de l'abdomen :** Le transverse de l'abdomen s'insère *du* ligament inguinal, de la crête iliaque, de l'aponévrose thoracolombale et des cartilages costaux des 7<sup>e</sup> à 12<sup>e</sup> côtes à l'aponévrose abdominale. Il agit comme un corset, comprimant le contenu abdominal à l'intérieur de la cavité abdominale. Palpez la paroi abdominale antérolatérale du patient, et demandez-lui de rentrer son ventre à l'aide d'une expiration

forcée; appréciez la contraction du transverse de l'abdomen. Le transverse de l'abdomen est situé en profondeur des obliques interne et externe de l'abdomen et est extrêmement difficile à différencier de ces muscles, du fait de leur contraction conjointe lors de la contraction abdominale.



**Figure 16-56** Vues du transverse de l'abdomen (TA). **A.** Vue latérale du TA droit. **B.** Vue antérieure illustrant les points gâchettes les plus habituels et leur zone de projection correspondante. Notez que les zones de projection peuvent franchir l'axe médian du corps et aborder l'hémicorps controlatéral.

## DIAPHRAGME—DÉCUBITUS

## ❑ INSERTIONS :

- o Des surfaces internes des six dernières côtes, processus xiphoïde du sternum et surfaces antérieures de L1 à L3 *au centre phrénique* (situé en partie médiane du muscle)

## ❑ ACTIONS :

- o Augmente le volume de la cavité thoracique, ce qui permet aux poumons d'augmenter leur volume lors de l'inspiration

**Position de départ (figure 16-58) :**

- o Patient en décubitus, avec un coussin sous les genoux pour fléchir les cuisses
- o Thérapeute assis à côté du patient
- o Palpation à l'aide des doigts recourbés sous l'auvent costal

**Étapes palpatoires :**

1. À l'aide de vos doigts recourbés sous le bord inférieur de la partie antérieure de la cage thoracique, demandez au patient de prendre une profonde inspiration, puis d'expirer. Lorsque le patient expire, augmentez votre pression digitale en partie inférieure et profonde de la partie antérieure de la cage thoracique et abordez le diaphragme à la partie interne de la cage thoracique (figure 16-59).
2. Répétez cette procédure vers le ventral et le dorsal de la cage thoracique, le plus loin possible.
3. L'évaluation du diaphragme ne peut être réalisée que lors de son complet relâchement, soit à la fin de l'expiration.

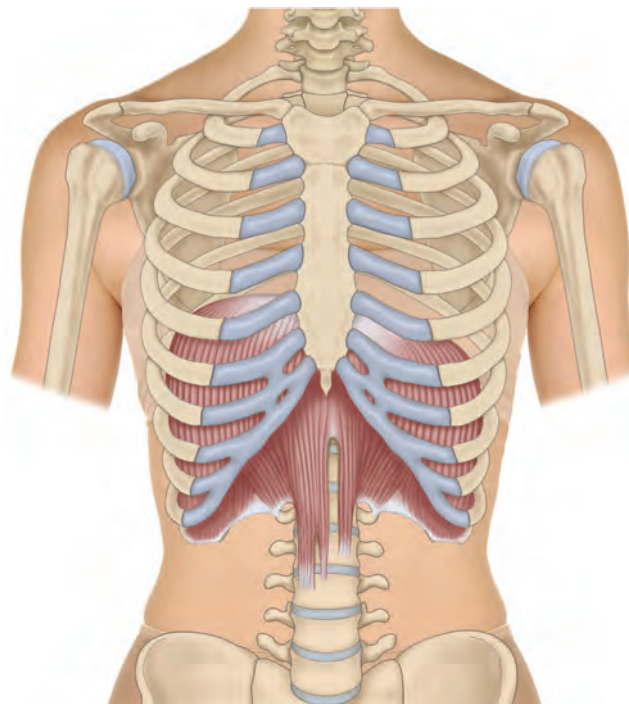


Figure 16-57 Vue antérieure du diaphragme.

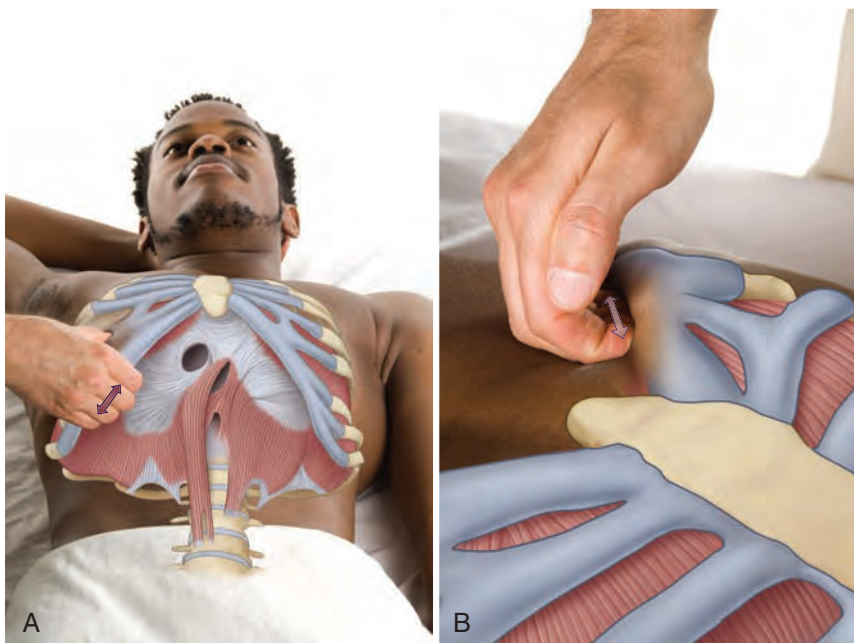
16



Figure 16-58 Position de départ pour la palpation du diaphragme en décubitus.

*Clé palpatoire :*

Crochetez  
les doigts sous  
la cage thoracique.

DIAPHRAGME—DÉCUBITUS—*Suite*

**Figure 16-59** Palpation du diaphragme. **A.** Palpation de la partie droite du diaphragme lorsque le patient réalise une expiration lente. **B.** Plan rapproché illustrant la palpation du diaphragme en crochétant les doigts sur la cage thoracique de façon à ce que leurs pulpes soient en direction du muscle.

**Notes palpatoires :**

1. Le placement d'un coussin circulaire sous les genoux du patient permet de fléchir les hanches, ce qui induit une rétroversion du bassin, relâchant la paroi abdominale antérieure et permettant un meilleur accès au diaphragme.
2. Comme pour chaque muscle dont la palpation doit être profonde, il est important d'utiliser une pression douce mais ferme et de pénétrer *doucement* dans la profondeur des tissus.
3. Une palpation du diaphragme réussie requiert un abdomen relâché et fléchi. Grâce à cela, la palpation antérieure du diaphragme aisée parce que la paroi abdominale antérieure est la plus facile à relâcher. Il n'en est pas de même en partie latérale, où la palpation du diaphragme devient très difficile. Il est très difficile voire impossible de palper le diaphragme à travers la partie postérieure du tronc.

## Position alternative de palpation—latérocubitus ou assise



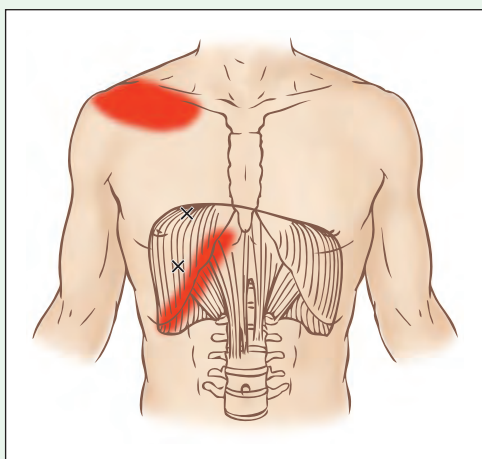
**Figure 16-60** Le diaphragme peut aussi être palpé le patient assis ou en latérocubitus. Si le patient est en latérocubitus, lui demander de fléchir le tronc et les hanches à partir des coxofémorales. Cela permet le relâchement de la paroi abdominale antérieure et un meilleur accès au diaphragme. De la même façon, si le patient est assis, lui demander de fléchir légèrement le tronc pour relâcher la paroi abdominale, ce qui permet un meilleur abord du diaphragme.



DIAPHRAGME—DÉCUBITUS—*Suite*

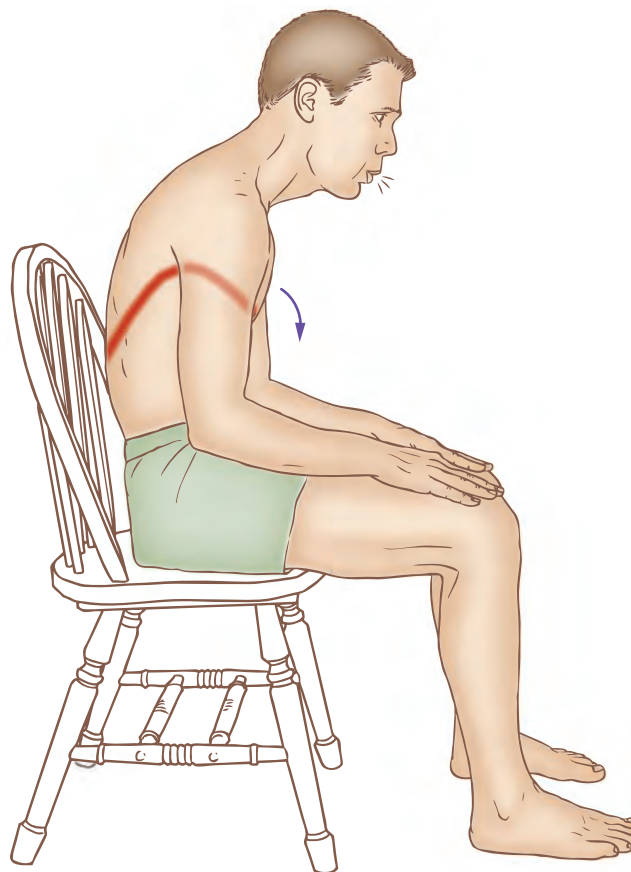
## POINTS GÂCHETTES

1. Les points gâchettes diaphragmatiques sont souvent le résultat d'une surutilisation aiguë ou chronique du muscle (par exemple exercices intenses entraînant une respiration soutenue excessive, hoquet chronique) ou d'une toux chronique.
2. Les points gâchettes du diaphragme ont tendance à produire des douleurs à l'effort (particulièrement lors d'une expiration profonde) à la partie antérieure de la cage thoracique, souvent décrites comme un « point de côté » ou le fait d'avoir le souffle court.
3. Les zones projetées des points gâchettes du diaphragme doivent être différenciées de celles de l'oblique externe de l'abdomen, du subclavier et du petit pectoral.
4. Les points gâchettes du diaphragme sont souvent improprement attribués à un ulcère peptique, une pathologie vésiculaire, un reflux gastro-œsophagien, ou une hernie hiatale.
5. Des points gâchettes associés surviennent souvent dans les muscles intercostaux, le droit de l'abdomen, et les obliques interne et externe de l'abdomen.



**Figure 16-61** Vue antérieure illustrant les points gâchettes habituels du diaphragme et les zones de projection correspondantes.

## ÉTIREMENT DU DIAPHRAGME



**Figure 16-62** Un étirement du diaphragme. Le patient réalise une expiration forcée, vidant le plus d'air possible de ses poumons, lors d'une légère flexion du tronc.

## ILIOPSOAS—ASSIS

16-4

16-5

## ❑ INSERTIONS :

- o De la partie antérolatérale (corps, disques, processus transverses) des vertèbres T12 à L5 (grand psoas) et de la face interne de l'os coxal (iliaque) au petit trochanter du fémur

## ❑ ACTIONS :

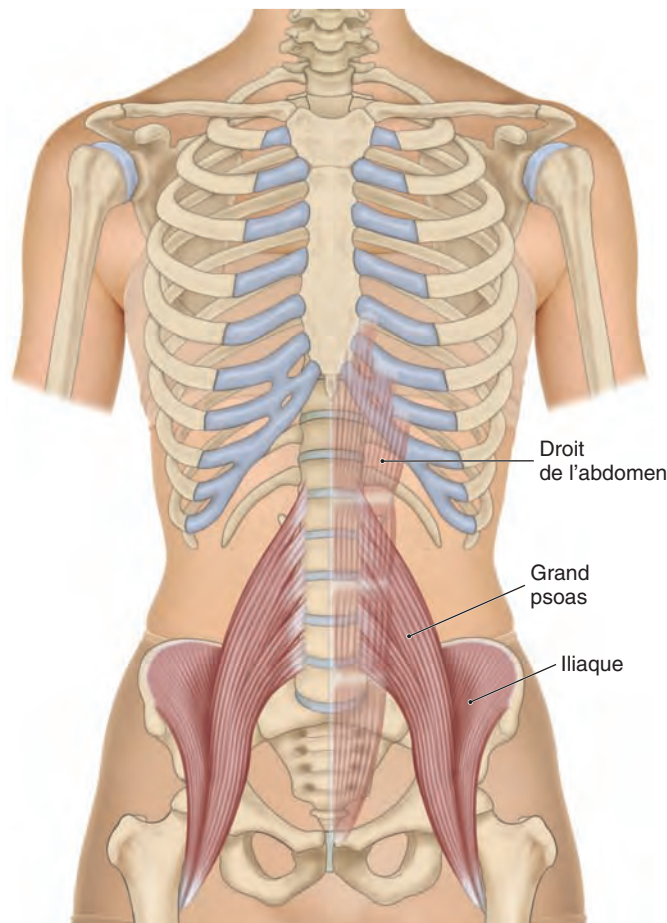
- o Le grand psoas réalise une flexion, une inclinaison latérale et une rotation controlatérale du tronc à partir des articulations intervertébrales.
- o Le grand psoas comme l'iliaque réalisent une flexion et une rotation latérale de la cuisse et une antéverson du bassin, à partir de l'articulation coxofémorale.

## Position de départ (figure 16-64) :

- o Patient assis avec le rachis légèrement fléchi
- o Thérapeute assis au côté du patient, lui faisant face
- o Main palpatoire située à la partie antérolatérale de la paroi abdominale du patient, approximativement à mi-distance de l'ombilic et de l'EIAS (épine iliaque antérosupérieure); assurez-vous d'être en dehors du bord latéral du droit de l'abdomen
- o Doigts de l'autre main venant renforcer l'appui des doigts de la main destinée à la palpation de façon à accroître leur force et stabilité (non illustré en figure 16-64)

## Étapes palpatoires :

1. Demandez au patient relâché de réaliser une respiration profonde; lors de l'expiration, pressez doucement (mais fermement) en direction du ventre du grand psoas par un appui diagonal en direction du rachis. Vous pouvez être amené à répéter deux à trois fois cette procédure avant d'accéder au corps charnu du grand psoas à proximité du rachis.
2. Pour confirmer votre palpation du grand psoas, demandez au patient de fléchir doucement la cuisse à partir de l'articulation coxofémorale en décollant légèrement le pied du sol, et appréciez la contraction du grand psoas (figure 16-65).
3. Réalisez une pression glissée palpatoire perpendiculaire aux fibres pour apprécier le volume du muscle.
4. Poursuivez la palpation en direction de ses attaches vertébrales supérieures et inférieurement le plus profondément possible dans la cavité abdominopelvienne.
5. Pour palper l'iliaque, recourbez vos doigts sur la crête iliaque avec la pulpe des doigts orientée en direction de la surface interne de l'os coxal (figure 16-66). Pour solliciter l'iliaque,

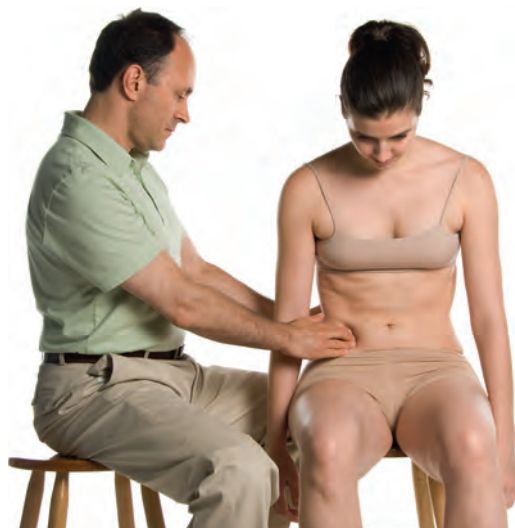

**Figure 16-63** Vue antérieure de l'iliopsoas droit. L'iliopsoas gauche et le droit de l'abdomen ont été représentés en transparence in situ.

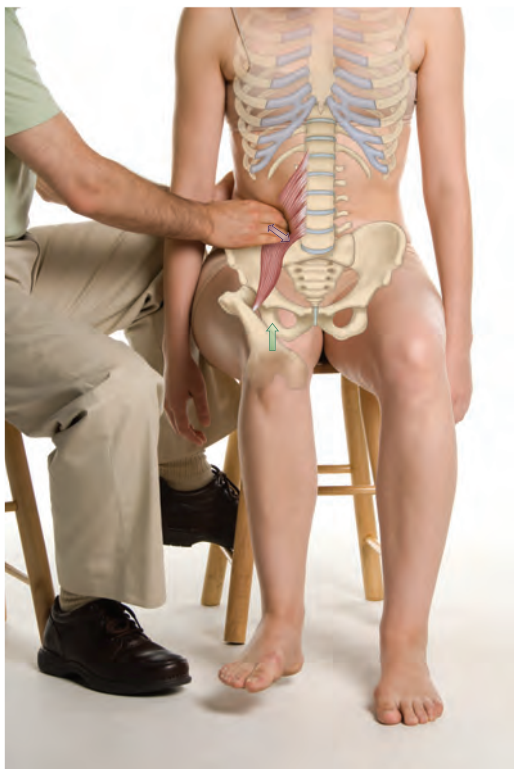demandez au patient de fléchir la cuisse à partir de l'articulation coxofémorale en levant légèrement le pied du sol.

6. Une fois l'iliopsoas mis en évidence, demandez au patient de le relâcher et palpez-le pour évaluer son tonus de base.

16



**Figure 16-64** Position de départ pour la palpation assise de l'iliopsoas droit.

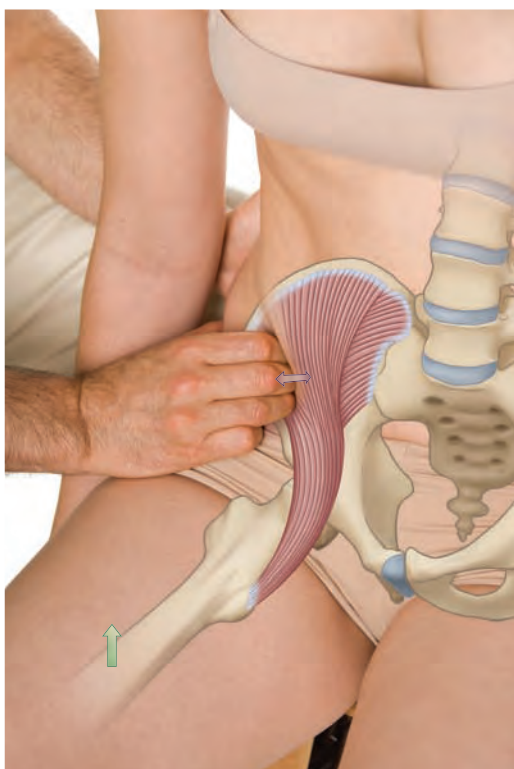ILIOPSOAS—ASSIS—*Suite*

**Figure 16-65** Palpation du grand psoas droit lorsque la patiente fléchit doucement la cuisse à partir de la coxofémorale en soulevant légèrement son pied du sol.

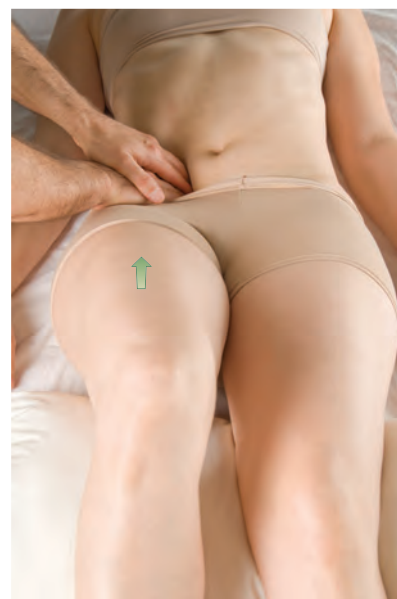### Notes palpatoires :

1. L'iliopsoas est composé du muscle grand psoas et du muscle iliaque.
2. Le rachis du patient est placé au départ en légère flexion pour incliner et en conséquence relâcher les muscles de la paroi abdominale antérieure, permettant un abord plus facile et une meilleure distinction du psoas et de l'iliaque.
3. Avant de débiter la procédure de palpation, demandez au patient de vous montrer de quelle façon il va décoller le pied du sol, de sorte qu'aucun temps ne sera perdu lors de la palpation abdominale pour la réalisation de cette étape.
4. Seules les fibres de l'iliaque proches de la crête iliaque sont palpables ; les autres sont trop profondes pour être appréciées.
5. **Soyez prudent lors de la palpation profonde du corps charnu du grand psoas dans la cavité abdominale ; d'importants vaisseaux (aorte et artères iliaques) sont situés à proximité. Si vous ressentez une pulsation sous les doigts, déplacez votre palpation en dehors de l'artère.**
6. Palper le corps charnu et le tendon distal de l'iliopsoas est plus facile à réaliser avec le patient en décubitus (voir figure 16-67).
7. **Soyez prudent lors de la palpation de l'iliopsoas à la partie proximale de la cuisse du fait de la présence du nerf fémoral, de l'artère et de la veine fémorales, situés en avant de l'iliopsoas et du pectiné dans cette région (voir figure 16-2). Si vous ressentez une pulsation sous les doigts, soit déplacez doucement l'artère, soit déplacez vos doigts du contact avec celle-ci. De façon similaire, si vous comprimez le nerf fémoral et que cela provoque des paresthésies douloureuses dans la cuisse, déplacez votre contact.**

### Position alternative de palpation—décubitus ou latérocubitus



**Figure 16-66** L'iliaque droit est palpé en recourbant les doigts sur la crête iliaque, de telle façon que leurs pulpes soient en direction du muscle.



**Figure 16-67** Le grand psoas peut aussi être palpé patient en décubitus ou en latérocubitus. L'inconvénient de la palpation en décubitus est que les abdominaux se contractent pour stabiliser le bassin lorsque le patient fléchit la cuisse à partir de la coxofémorale. Cela peut perturber la palpation du grand psoas, situé en profondeur de ces muscles. Cela peut aussi partiellement survenir lors de la palpation en latérocubitus.

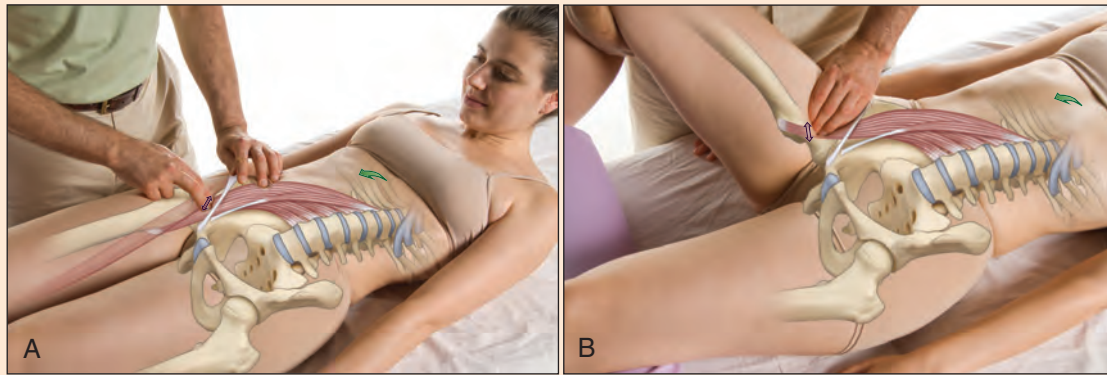


## ILIOPSOAS—ASSIS—Suite

## EXTENSION

**Partie distale du corps charnu de l'iliopsoas et son tendon :** Patient en décubitus, localisez en premier le sartorius (en demandant une rotation latérale et une flexion de la cuisse au niveau de l'articulation coxofémorale); ensuite, quittez le sartorius en dedans en direction de l'union du corps charnu distal et du tendon de l'iliopsoas. Pour confirmer l'emplacement, demandez au patient de fléchir le tronc en se recourbant et appréciez la tension du corps charnu du psoas (le grand psoas constitue en médial la majeure partie de l'iliopsoas). Aucun autre muscle de la face antérieure de la cuisse ne se contracte avec la flexion du rachis (figure 16-68, A).

Ensuite, maintenez passivement la cuisse du patient en flexion, et suivez le corps charnu et le tendon en direction du petit trochanter en demandant au patient de réaliser une alternance de contractions et relâchements du grand psoas à l'aide d'un enroulement du tronc suivi d'un relâchement (figure 16-68, B). La texture du tendon et du corps charnu distal n'apparaîtra résistante que lors de la contraction du muscle, alors que celle du petit trochanter sera identique indépendamment de cette contraction. Remarque : gardez à l'esprit la présence du nerf fémoral, de l'artère et de la veines fémorales dans cette région (voir la Note palpatoire n° 6).

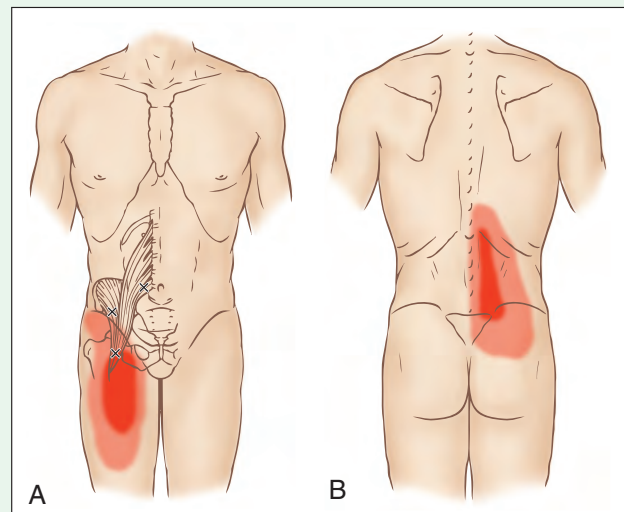


**Figure 16-68** Palpation de la partie distale du corps charnu et du tendon du grand psoas à la partie proximale de la cuisse lorsque la patiente réalise une flexion du tronc (en enroulement) contre pesanteur. **A.** Palpation de la partie distale du corps charnu immédiatement en deçà du ligament inguinal; le sartorius a été estompé. **B.** Palpation du tendon distal à son insertion sur le petit trochanter.

## POINTS GÂCHETTES

1. Les points gâchettes situés dans l'iliopsoas sont souvent la conséquence d'une surutilisation aiguë ou chronique du muscle (par exemple exercices abdominaux excessifs, courses trop intenses, tirs répétés lors de la pratique du football), de raccourcissements prolongés du muscle (par exemple station assise en flexion de hanche prononcée, sommeil en position fœtale, lordose lombale excessive), et d'une différence de longueur des membres inférieurs, ou d'une assise avec appuis asymétriques prolongés.
2. Les points gâchettes de l'iliopsoas induisent une perte de l'extension coxofémorale ou une douleur caractéristique en position verticale le long de la colonne lombale qui augmente en station debout et cède à la position couchée (la douleur est aussi souvent diminuée lorsque la hanche est passivement amenée en flexion). Les points gâchettes du grand psoas peuvent comprimer les nerfs fémoral et génitofémoral lorsqu'ils passent de la cavité abdominale au pelvis (ce qui peut créer des dysesthésies à la cuisse).
3. Les zones de projection des points gâchettes de l'iliopsoas doivent être différenciées de celles du carré des lombes, des érecteurs du rachis ou des transversaires épineux, du piriforme, des moyen et grand fessiers, du sartorius, du pectiné, des long et court adducteurs, et du droit de l'abdomen.
4. Les points gâchettes de l'iliopsoas sont souvent improprement attribués à un défaut de mobilité thoracique inférieure, lombale ou sacro-iliaque, ou à une appendicite.
5. Des points gâchettes associés surviennent souvent dans les érecteurs du rachis et le carré des lombes, le droit de l'abdomen, les

fessiers, les ischiojambiers, le tenseur du fascia lata, le droit fémoral, le pectiné et l'iliopsoas controlatéral.

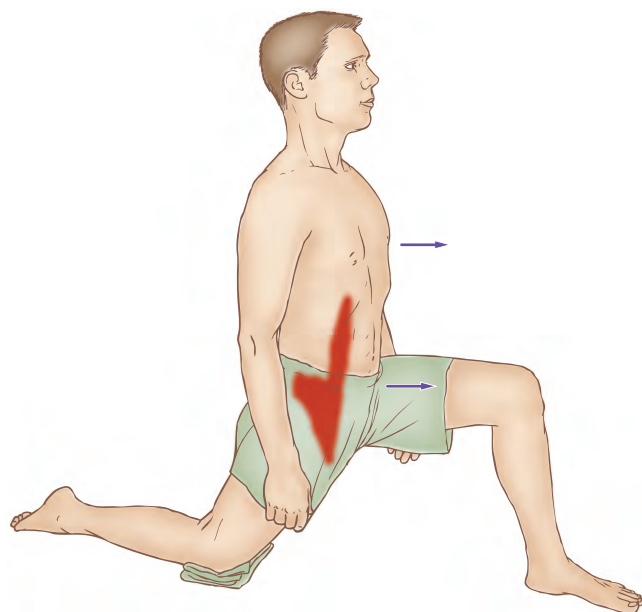


**Figure 16-69** **A.** Vue antérieure illustrant les points gâchettes habituels de l'iliopsoas et la zone de projection correspondante. **B.** Vue postérieure illustrant la suite de la zone de projection.



ILIOPSOAS—ASSIS—*Suite*

## ÉTIREMENT DE L'ILIOPSOAS



**Figure 16-70** Un étirement de l'iliopsoas droit. Le patient se place en fente, avançant le tronc et le bassin de façon à induire une extension de la hanche droite. Remarque : il est important de conserver le dos droit ou légèrement étendu, ou le grand psoas ne sera pas étiré.

16

*Clé palpatoire :*

Grand psoas : appliquez une pression en diagonale en direction du rachis, doucement mais fermement.

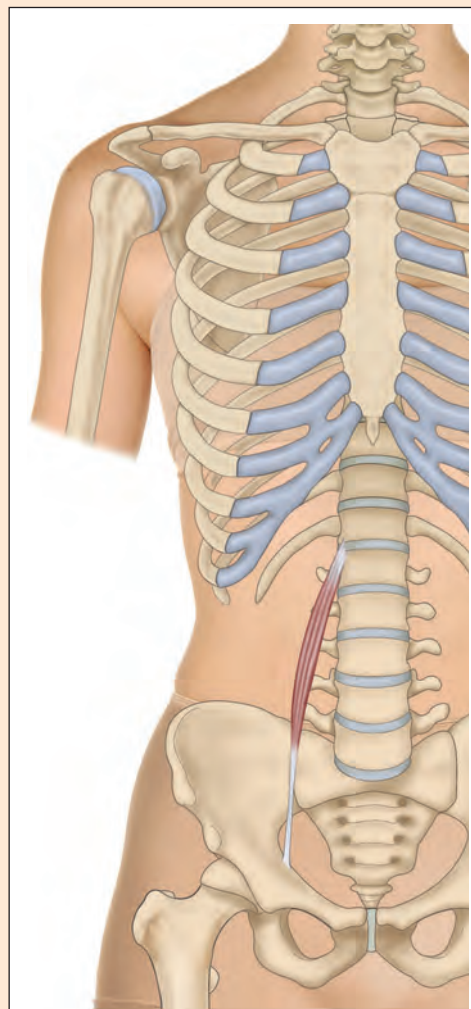
Iliaque : crochetez vos doigts autour de la crête iliaque.

## EXTENSION

**Petit psoas :** Le petit psoas est un petit muscle qui s'insère des parties antérolatérales des corps vertébraux de T12 et L1 à l'os du pubis. Il fléchit le rachis à partir des articulations intervertébrales et rétroverse le bassin à partir de la charnière lombosacrée.

Étant donné que le grand psoas réalise aussi ces actions et que le petit psoas repose directement sur le corps charnu du grand psoas, il peut être très difficile de différencier le petit psoas du grand psoas lors d'une flexion du tronc. De plus, la flexion du tronc sollicitera plus volontiers les obliques de l'abdomen plus superficiels, interdisant toute palpation du petit psoas. Si vous tentez la palpation du petit psoas, mettez en évidence le grand psoas (voir p. 385) et ensuite recherchez une petite bande musculaire située en avant de lui. Pour ensuite différencier les deux muscles, recherchez une bande musculaire qui ne se contracte pas lors de la flexion de la cuisse sur le tronc.

Le petit psoas peut être étiré de la même façon que le droit de l'abdomen (voir figure 16-50). Les points gâchettes et les zones de projection du petit psoas n'ont pas été clairement définis et séparés de ceux issus du corps charnu du grand psoas. Remarque : le petit psoas est souvent inconstant.



**Figure 16-71** Vue antérieure du petit psoas droit.

## Récapitulatif essentiel et approfondi : muscles du tronc

### Patient en procubitus :

1. **Grand dorsal** : Le patient est en procubitus avec le membre supérieur sur la table, relâché le long du corps; vous êtes assis ou debout à côté du patient. Appréciez la contraction du grand dorsal le long du bord postérieur du creux axillaire lorsque le patient étend son bras contre votre résistance. Une fois ressentie, poursuivez la palpation en direction des insertions rachidiennes et pelviennes alors que le patient réalise une alternance de contractions et de relâchements du muscle. Ensuite, palpez les insertions humérales dans le creux axillaire à l'aide d'une pression glissée palpatoire perpendiculaire au muscle alors que le patient réalise une alternance de contractions et de relâchements. Remarque : il peut être ardu de différencier le grand dorsal du grand rond. À son insertion humérale, le grand dorsal est situé en avant de celle du grand rond, et il est en conséquence plus facile à palper directement et à ressentir.
2. **Groupe des muscles érecteurs du rachis** : Le patient est en procubitus; vous êtes situé latéralement à lui. Appréciez la contraction des muscles érecteurs du rachis immédiatement en dehors de la colonne lombale lorsque le patient étend le tronc, le cou et la tête en les décollant de la table à l'aide des articulations intervertébrales. Une fois ressentie, palpez transversalement les muscles érecteurs du rachis pour apprécier leur volume. Ensuite, palpez-les en direction de leurs insertions inférieures puis supérieures le plus crânialement possible à l'aide d'une pression glissée palpatoire perpendiculaire aux fibres, le patient réalisant une alternance de contractions et de relâchements de ces muscles. Remarque : il est habituellement difficile de palper et de mettre en évidence la musculature des érecteurs du rachis au cou.
3. **Groupe des transversaires épineux** : Le patient est en procubitus; vous êtes situé latéralement à lui. Appréciez la contraction de la musculature des transversaires épineux au niveau des gouttières paravertébrales de la colonne lombale lorsque le patient étend légèrement le tronc en effectuant une rotation controlatérale à partir des articulations intervertébrales. (Remarque : c'est essentiellement le multifides qui est palpable à ce niveau.) Une fois perçue, essayez de palper perpendiculairement aux fibres et appréciez le multifides en profondeur des muscles érecteurs du rachis. Répétez cette procédure en partie haute du rachis. Pour palper le groupe des semi-épineux (essentiellement le semi-épineux de la tête) dans la région cervicale, demandez au patient de se placer en procubitus avec la main dans la région lombale. Placez les doigts utilisés pour la palpation au-dessus des gouttières paravertébrales cervicales et demandez au patient d'étendre légèrement le cou au niveau des articulations intervertébrales; appréciez la contraction du semi-épineux en profondeur du trapèze supérieur. Une fois repéré, suivre le semi-épineux jusqu'à ses insertions crânielles à l'aide d'une pression glissée palpatoire perpendiculaire à la direction des fibres lorsque le patient contracte et relâche alternativement le muscle.
4. **Carré des lombes (CL)** : Le patient est en procubitus; vous êtes situé latéralement à lui. Repérez le bord latéral du groupe des muscles érecteurs du rachis dans la région lombale. Une fois perçu, palpez immédiatement en dehors. Comprimez les

tissus doucement mais fermement en direction antéromédiale vers le CL. Pour confirmer votre palpation du CL, demandez au patient d'élever l'hémibassin à partir de la charnière lombosacrée. (Remarque : l'élévation de l'hémibassin sous-entend de le déplacer parallèlement à la table en direction de la tête.) Une fois perçu, palpez le CL à la partie inféromédiale de la 12<sup>e</sup> côte, supéromédiale de la crête iliaque, et médialement en direction des processus transverses lorsque le patient alternativement contracte et relâche le muscle.

### Patient assis :

5. **Interépineux** : Le patient est assis avec le rachis légèrement fléchi; vous êtes debout ou assis en arrière du patient. Insinuez vos doigts dans les espaces interépineux entre deux vertèbres adjacentes du rachis lombal et appréciez les muscles interépineux qui y sont situés. Ensuite, demandez au patient d'étendre le dos en arrière de la position anatomique et appréciez la contraction des muscles interépineux. Si besoin est, une résistance peut être surimposée. Répétez cette procédure pour les autres muscles interépineux. Cependant, si les vertèbres sont trop fléchies, tous les tissus environnants deviennent trop tendus et il n'est pas possible de palper les espaces interépineux.

### Patient en latérocubitus :

6. **Intercostaux interne et externe** : Le patient est en latérocubitus; vous êtes debout en arrière de lui. Les muscles intercostaux sont situés entre les côtes à la partie antérieure, postérieure et latérale du tronc. Cependant, comme il est habituellement plus facile de les palper latéralement, apprenez à les palper à cet endroit en premier. Placez vos doigts dans un espace intercostal à la partie latérale du tronc et appréciez la musculature intercostale. Une fois ressentie, poursuivez cette palpation au même niveau le plus loin possible en antérieur comme en postérieur. Répétez cette procédure pour les autres niveaux des muscles intercostaux.

### Patient en décubitus avec un petit coussin rond sous les genoux :

7. **Droit de l'abdomen** : Le patient est en décubitus avec un petit coussin rond sous les genoux; vous êtes debout latéralement au patient. Placez vos doigts sur la partie antérieure de l'abdomen, immédiatement en dehors de la ligne médiane, et appréciez la contraction du droit de l'abdomen lorsque le patient fléchit légèrement le tronc. Une fois ressentie, palpez transversalement le droit de l'abdomen pour évaluer son volume. Ensuite, poursuivez la palpation du muscle en direction crâniale et caudale à l'aide d'une palpation perpendiculaire aux fibres, le patient contractant et relâchant alternativement le muscle. Remarque : il est plus facile de palper les insertions inférieures du pubis lorsque le droit de l'abdomen est relâché.

8. **Muscles de la paroi antérolatérale de l'abdomen (obliques interne [OIA] et externe de l'abdomen [OEA], et transverse de l'abdomen [TA]) :** Le patient est en décubitus avec un petit coussin rond sous les genoux; vous êtes debout latéralement au patient. Placez votre main à la paroi antérolatérale de l'abdomen (latéralement au droit de l'abdomen) et appréciez la contraction de l'OEA lorsque le patient fléchit légèrement et effectue une rotation contralatérale du rachis à partir des articulations intervertébrales. Une fois la contraction ressentie, essayez de déterminer l'orientation des fibres de l'OEA à l'aide d'une palpation perpendiculaire à elles; ensuite, poursuivez avec la palpation crâniale et caudale de l'OEA en direction de ses insertions. Répétez la même procédure pour l'OIA, plus profond, en demandant au patient de réaliser cette fois une rotation homolatérale couplée à la flexion, et repérez la direction de ses fibres, perpendiculaires à celles de l'OEA. Une fois ceci acquis, palpez transversalement les fibres de l'OIA d'une insertion à l'autre. Pour palper le TA en profondeur des obliques de l'abdomen, demandez au patient de rentrer le ventre (en gardant à l'esprit que cela peut aussi solliciter les obliques interne et externe de l'abdomen). Remarque : il peut être très difficile de différencier les muscles de la paroi antérolatérale de l'abdomen parce que les deux obliques de l'abdomen se contractent lors de la flexion du tronc et participent à l'augmentation de pression intra-abdominale.
9. **Diaphragme :** Le patient est en décubitus avec un petit coussin rond en dessous des genoux; vous êtes assis ou debout à côté du patient. En premier, courbez vos doigts en dessous du bord inférieur de la partie antérieure de la cage thoracique du patient, la pulpe des doigts orientée en direction du muscle. Ensuite, demandez au patient de prendre une respiration profonde et d'expirer lentement. Lors de l'expiration, approfondissez la palpation diaphragmatique. Répétez cette procédure le plus loin possible antérieurement et postérieurement des deux côtés de la cage thoracique.

### Patient assis :

10. **Iliopsoas (grand psoas et iliaque) :** Le patient est assis dans une position légèrement courbée en avant; vous êtes assis antérolatéralement au patient. Placez vos doigts sur la paroi antérolatérale de l'abdomen, à mi-distance de l'ombilic et de l'EIAS (assurez-vous d'être en dehors du bord latéral du droit de l'abdomen). Demandez au patient de prendre une inspiration lente et profonde, et palpez fermement mais doucement en profondeur de l'abdomen en direction du rachis lorsque le patient expire lentement (répétez cette étape une ou deux fois si nécessaire jusqu'à atteindre le grand psoas). Une fois que vous avez estimé être en contact avec le grand psoas, confirmez votre palpation en demandant au sujet de fléchir la cuisse à partir de l'articulation coxofémorale en décollant légèrement le pied du sol. Une fois la contraction ressentie, réalisez une pression glissée palpatoire perpendiculaire aux fibres pour apprécier le volume du muscle. Ensuite, poursuivez la palpation en direction des insertions crâniales et aussi caudalement que possible à l'aide d'une pression glissée palpatoire, le patient contractant et relâchant alternativement le muscle. Pour palper l'iliaque, courbez vos doigts sur la crête iliaque en partie médiale de l'ilium et appréciez sa contraction lorsque le patient décolle encore une fois le pied du sol. Une fois ressentie, palpez l'iliaque le plus profondément possible.
11. **Petit psoas :** Pour apprécier le petit psoas, repérez en premier le corps charnu du grand psoas et recherchez ensuite une bande musculaire située en avant du corps charnu du grand psoas. Le petit psoas ne doit pas se contracter à l'aide de la flexion de la cuisse (comme lors du levé du pied du sol).



## Chapitre 17

# Région n°8—Palpation des muscles du bassin

### Présentation

Ce chapitre décrit la palpation des muscles du bassin. Il débute par les muscles fessiers et se poursuit par le piriforme, le carré fémoral et les autres rotateurs latéraux profonds de la cuisse. La palpation de chacun de ces muscles est décrite en position de procubitus, exception faite du moyen fessier, dont la palpation est montrée en latérocubitus. Des positions de palpation alternatives sont aussi décrites. Les muscles principaux de la région bénéficient chacun d'une description particulière; plusieurs extensions sont consacrées aux autres muscles de la région. Les informations concernant les points gâchettes et les étirements de chacun des principaux muscles (ainsi que du moyen fessier) sont développées ici. Le chapitre se conclut par un *récapitulatif essentiel et approfondi* décrivant la procédure palpatoire de chacun des muscles analysés dans ce chapitre.

### Plan du chapitre

Grand fessier, 400	Carré fémoral, 409
Moyen fessier, 403	Extension aux autres rotateurs latéraux profonds, 411
Extension au petit fessier, 406	Récapitulatif essentiel et approfondi : muscles du bassin, 412
Piriforme, 407	

### Objectifs du chapitre

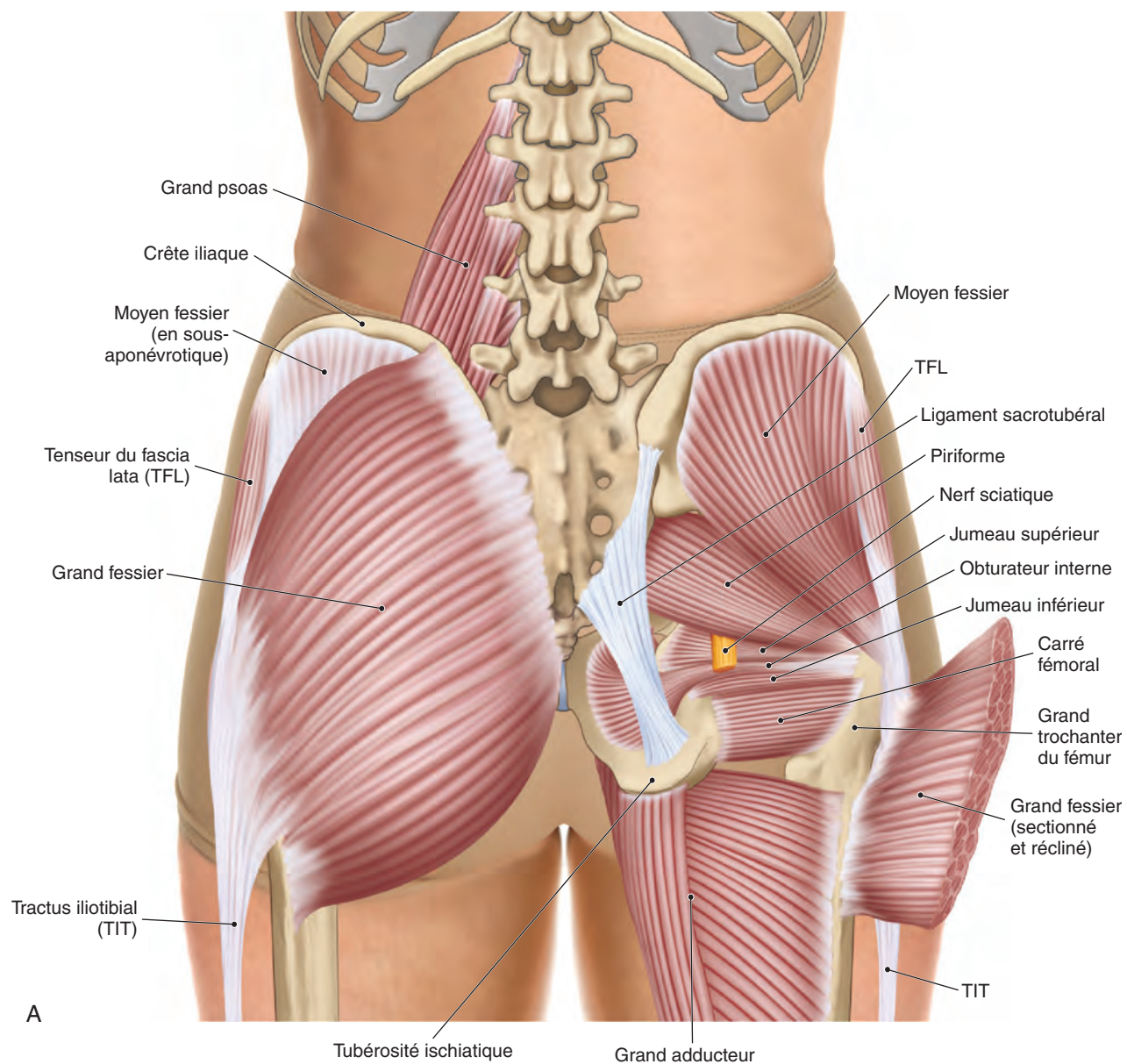
*Après avoir terminé ce chapitre, l'étudiant doit être capable, pour chaque muscle traité dans ce chapitre, de réaliser les éléments suivants.*

1. Énoncer les insertions.
2. Énoncer les actions.
3. Décrire la position de départ pour la palpation.
4. Décrire et expliquer l'objectif de chaque étape palpatoire.
5. Palper chaque muscle.
6. Indiquer la « clé palpatoire ».
7. Décrire les positions alternatives de palpation.
8. Indiquer l'emplacement des points gâchettes les plus courants.
9. Décrire les zones de projection des points gâchettes.
10. Énoncer les facteurs les plus courants qui induisent et/ou perpétuent les points gâchettes.
11. Énumérer les symptômes les plus couramment provoqués par les points gâchettes.
12. Décrire et réaliser un étirement.



*Des démonstrations vidéo de la palpation des muscles de ce chapitre sont présentées dans le chapitre 17 sur le DVD 1.*





**Figure 17-1** Vues postérieures des muscles du bassin. **A.** Vue du plan superficiel à gauche et vue du plan moyen à droite.

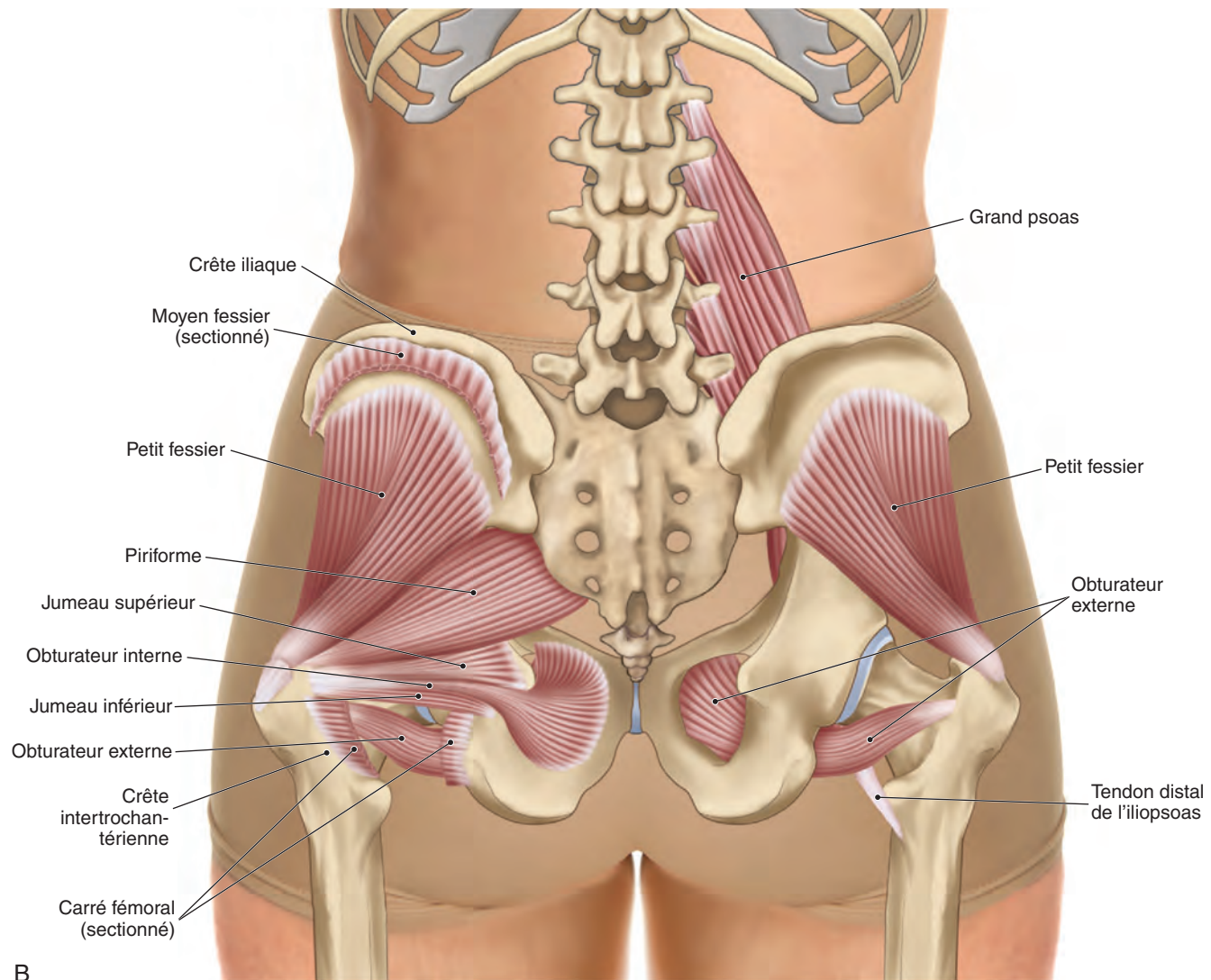
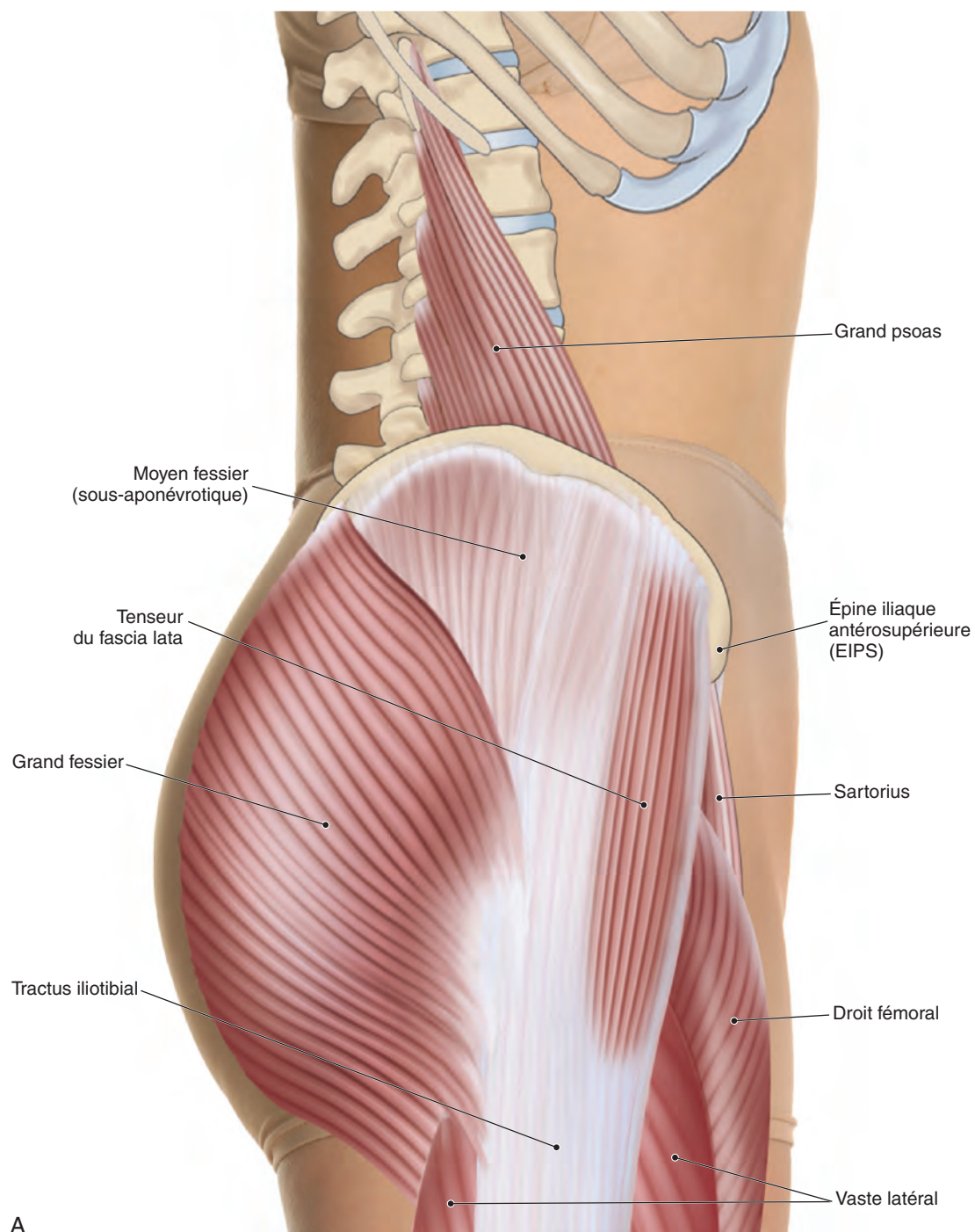


Figure 17-1, suite B. Vues des plans profonds.



**Figure 17-2** Vues latérales droites des muscles du bassin. **A.** Vue superficielle.



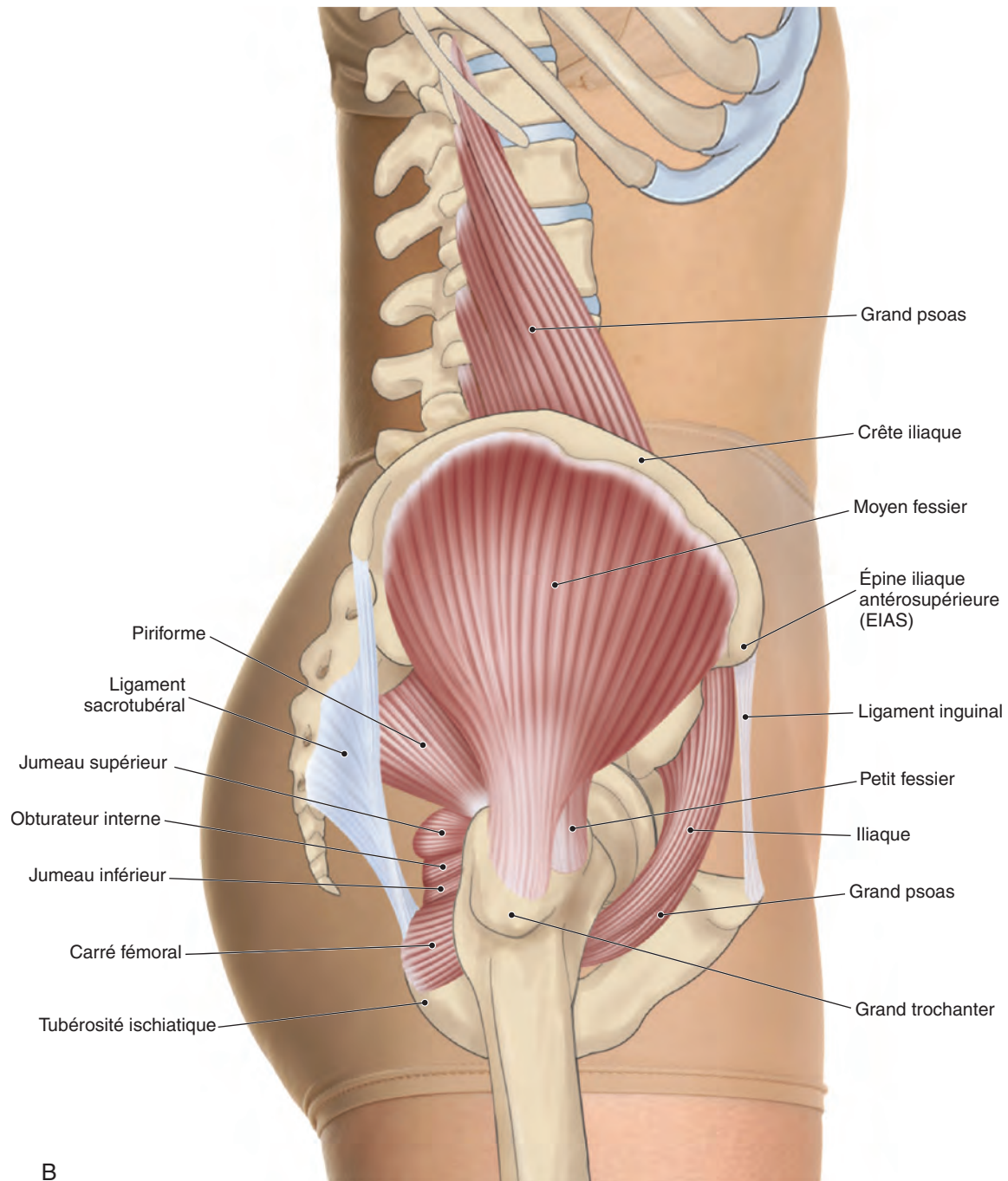


Figure 17-2, suite B. Vue intermédiaire.



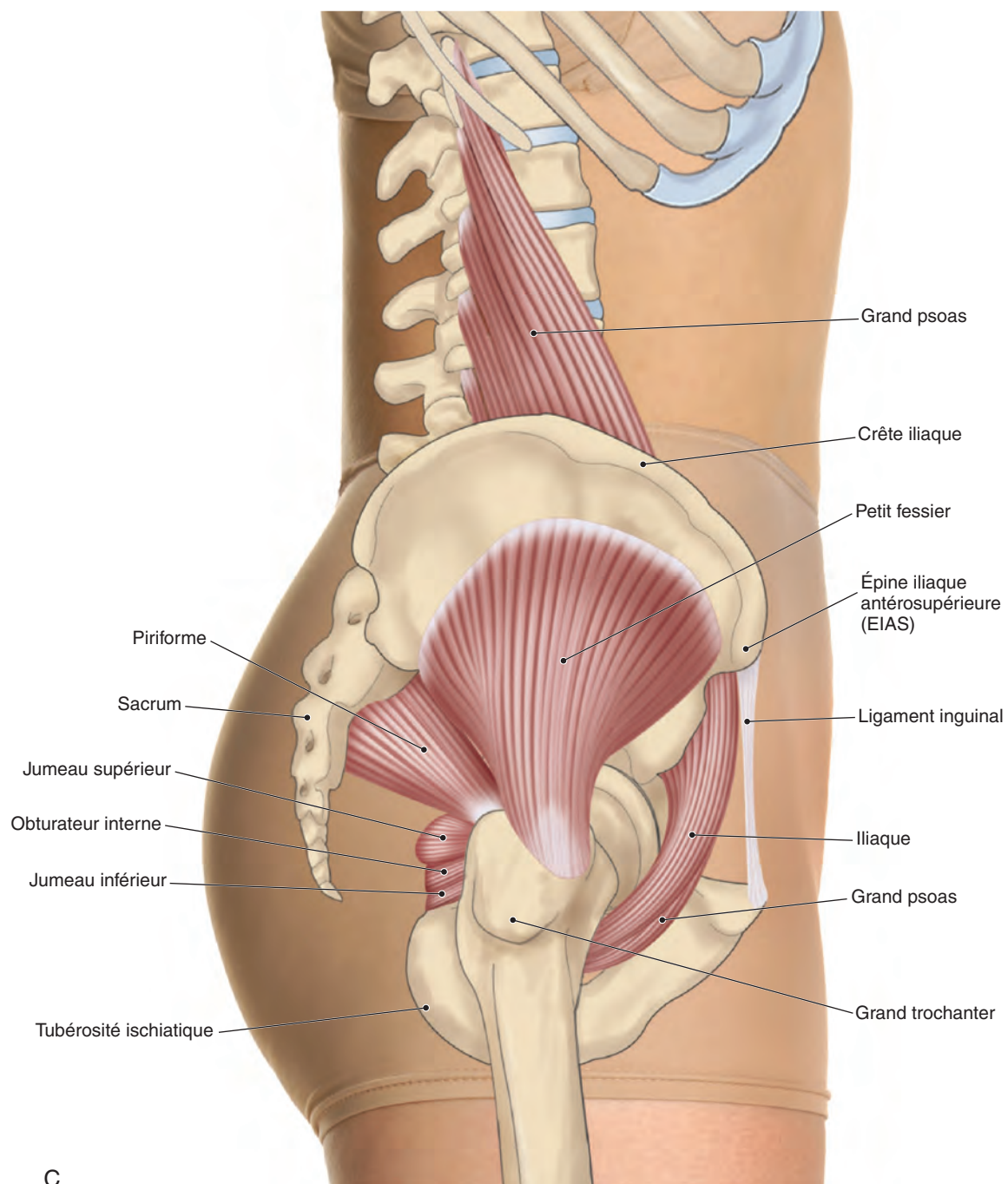
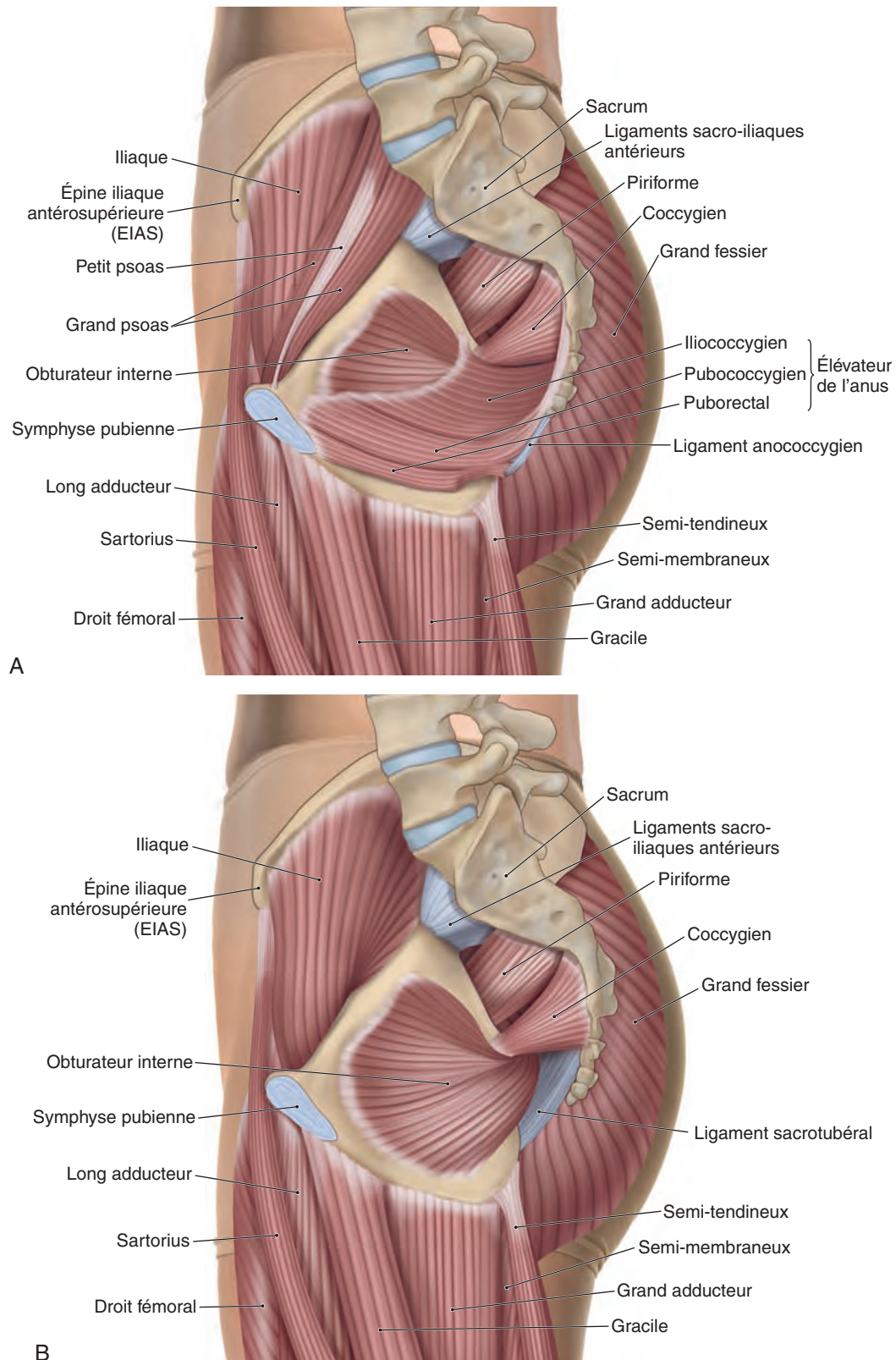
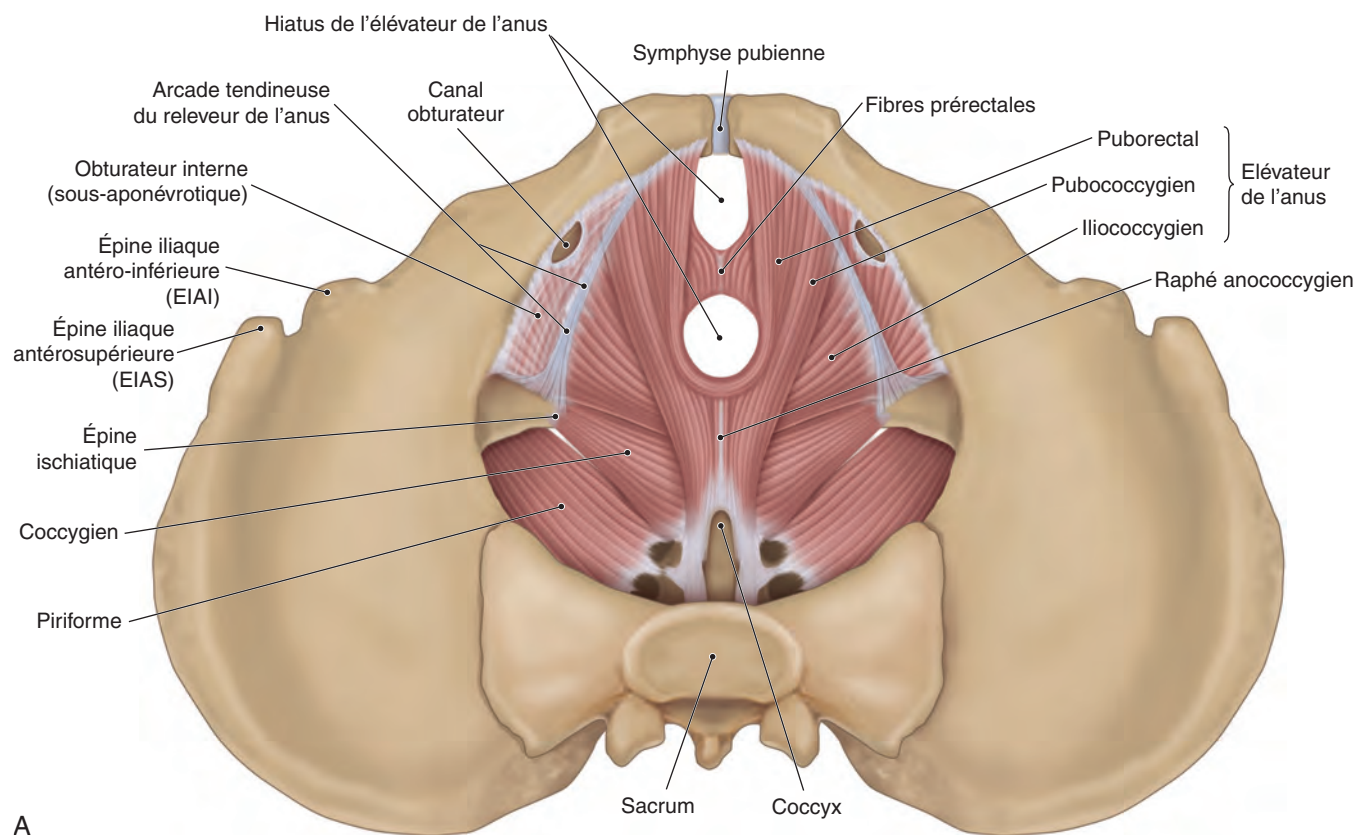


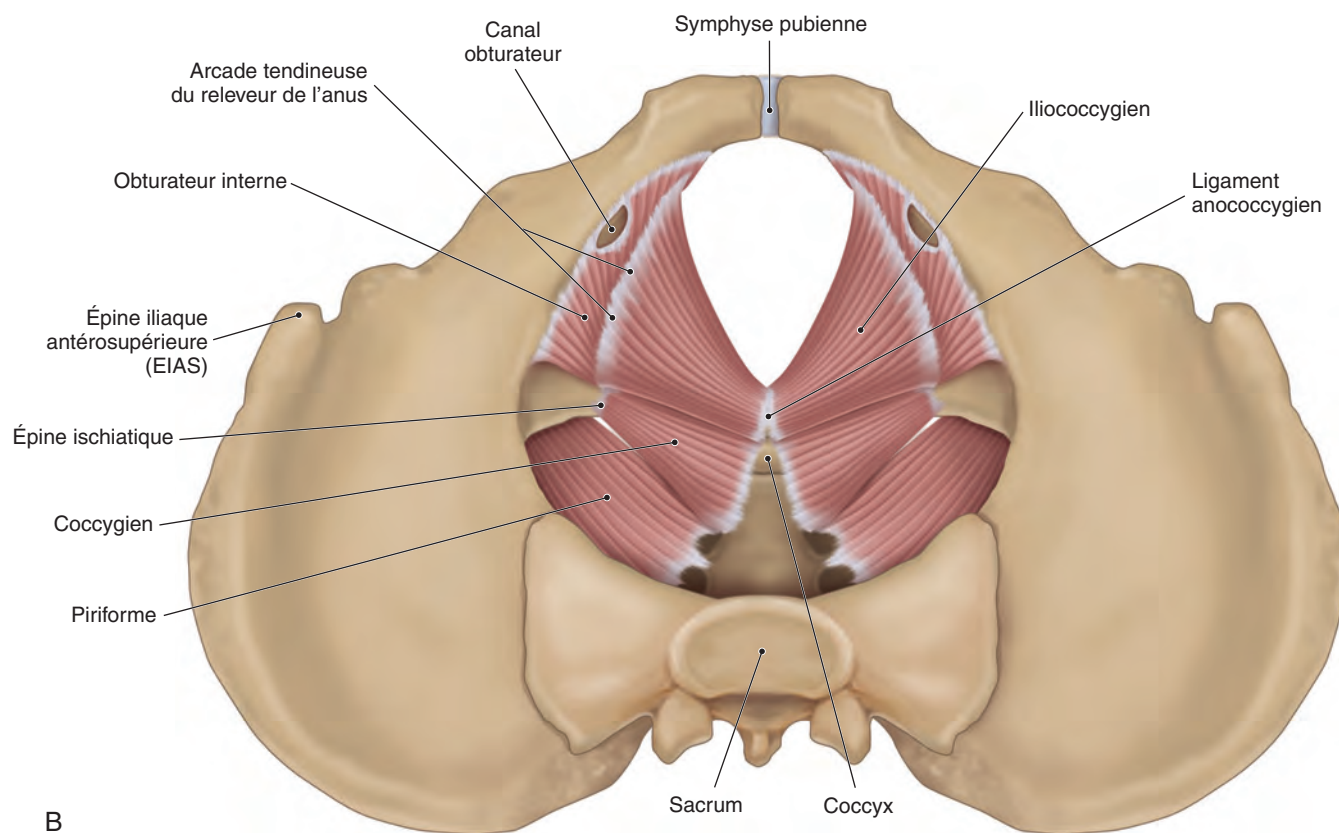
Figure 17-2, suite C. Vue profonde.



**Figure 17-3** Vues intermédiaires des muscles du bassin du côté droit. **A.** Vue superficielle. **B.** Vue profonde.



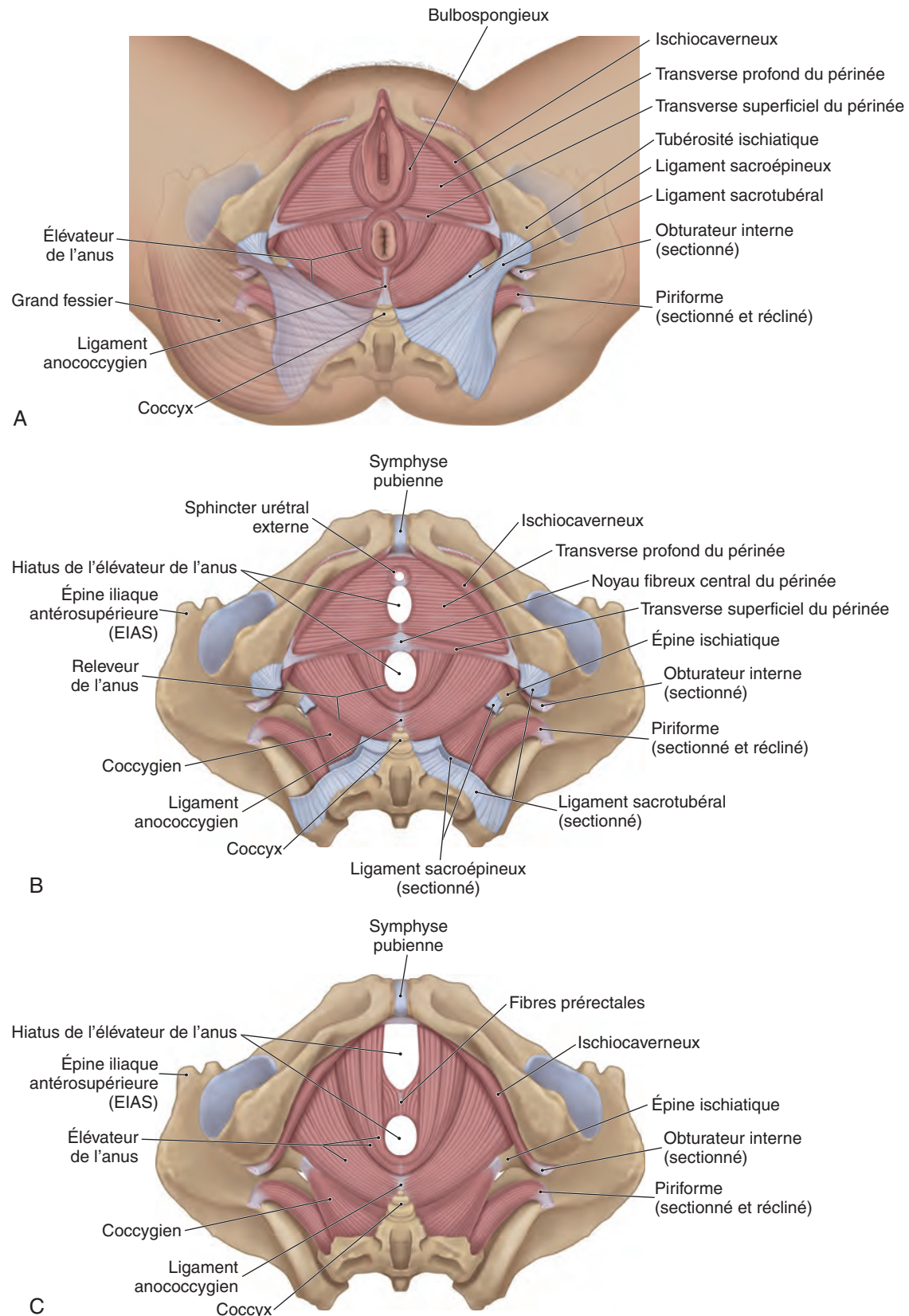
A



B

**Figure 17-4** Vues supérieures des muscles du plancher pelvien; bassin féminin. **A.** Vue superficielle. **B.** Vue profonde.





**Figure 17-5** Vues inférieures des muscles du plancher pelvien; bassin féminin. **A.** Vue superficielle. **B.** Vue intermédiaire. **C.** Vue profonde.



## GRAND FESSIER—PROCUBITUS

17-1

## ❑ INSERTIONS :

- o De la crête iliaque postérieure, face postérieure du sacrum et du coccyx à la tubérosité glutéale du fémur et au tractus iliotibial.

## ❑ ACTIONS :

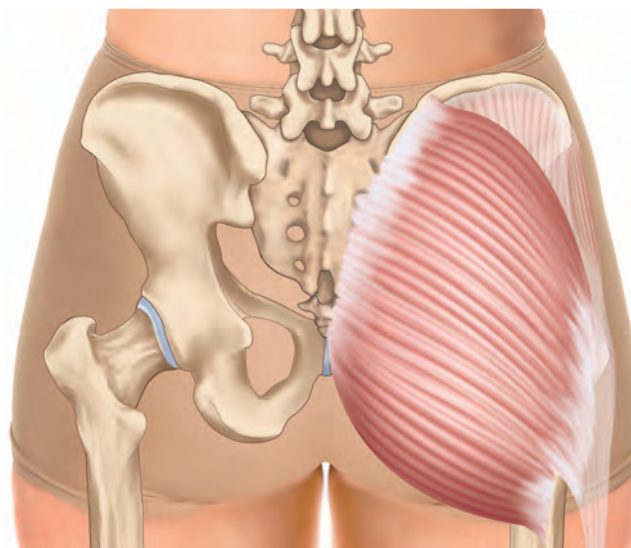
- o Extension et rotation latérale de la cuisse
- o Abduction de la cuisse par les fibres les plus supérieures et adduction de la cuisse par les fibres les plus inférieures
- o Rétroversion du bassin à partir de l'articulation coxofémorale

**Position de départ (figure 17-7) :**

- o Patient en procubitus
- o Thérapeute debout latéralement au patient
- o Main palpatoire placée latéralement au sacrum
- o Main de support placée à l'extrémité distale et postérieure de la cuisse dans le cas où une résistance serait nécessaire.

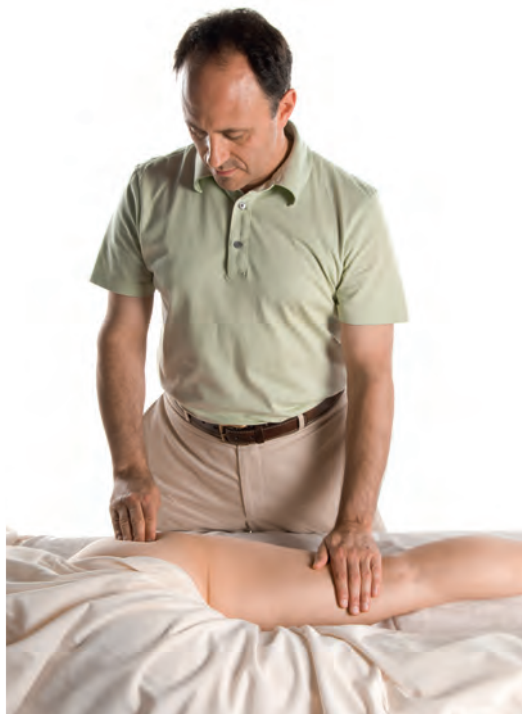**Étapes palpatoires :**

1. Demandez au patient d'étendre et d'effectuer une rotation latérale de la cuisse à partir de l'articulation coxofémorale et appréciez la contraction du grand fessier (figure 17-8).
2. Lors de la contraction du muscle, exercez une pression glissée palpatoire de direction perpendiculaire aux fibres pour mettre en évidence les limites du muscle.
3. Continuez la palpation latérale et inférieure (distale) du grand fessier jusqu'à ses insertions distales à l'aide d'une pression glissée palpatoire perpendiculaire aux fibres.
4. Si vous le souhaitez, vous pouvez augmenter la résistance à l'extension de cuisse pour recruter davantage le grand fessier.
5. Une fois le grand fessier mis en évidence, demandez au patient de le relâcher afin d'apprécier son tonus de base.

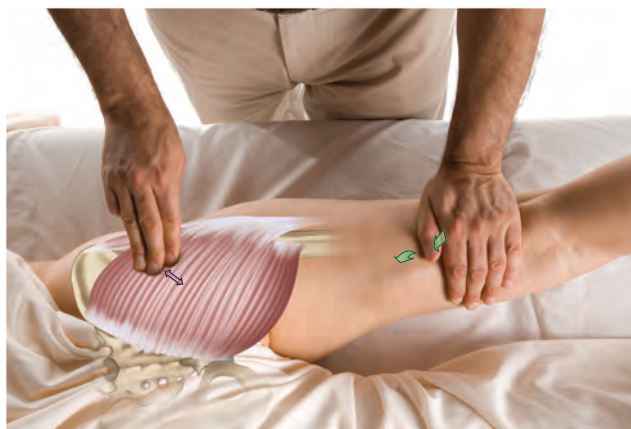


**Figure 17-6** Vue postérieure du grand fessier droit. Le tenseur du fascia lata et le tractus iliotibial ont été estompés.

17



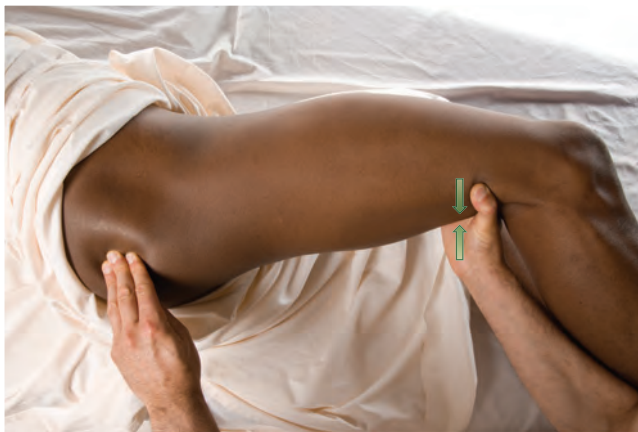**Figure 17-7** Position de départ pour la palpation en procubitus du grand fessier droit.



**Figure 17-8** Palpation du grand fessier droit lorsque la patiente réalise une extension et une rotation latérale de la cuisse contre résistance.

GRAND FESSIER—PROCUBITUS—*Suite***Notes palpatoires :**

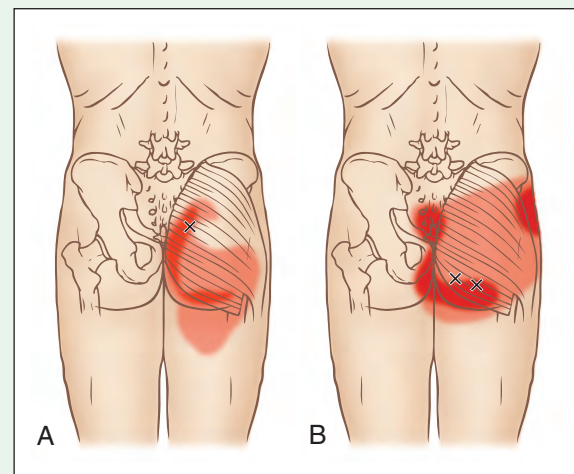
1. Le grand fessier est superficiel et facile à palper.
2. Le grand fessier est considéré comme le principal muscle postérieur de la fesse. Cependant, il ne recouvre pas entièrement celle-ci. Le moyen fessier est superficiel en partie supérolatérale. Lorsque vous palpez le grand fessier à partir du sacrum et en direction de ses insertions distales, assurez-vous de maintenir le contact latéralement et en partie inférieure (distale).

**Position alternative de palpation—latérocubitus**

**Figure 17-9** Le grand fessier peut aussi être palpé le patient en latérocubitus. Palpez le grand fessier supralatéral en demandant au patient de réaliser une extension active couplée à une rotation. Cependant, l'extension étant réalisée sans l'action de la pesanteur, le praticien doit utiliser la main de support pour ajouter une résistance à l'extension et solliciter ainsi le grand fessier.

**POINTS GÂCHETTES**

1. Les points gâchettes situés dans le grand fessier sont souvent le résultat ou sont pérennisés par une surutilisation aiguë ou chronique (souvent lors d'une forte contraction excentrique, comme le fait de grimper sur une colline, notamment en position penchée en avant ; ou lors d'une contraction concentrique comme en nageant le crawl), une position en étirement longtemps maintenue (par exemple dormir en flexion de hanche), une position assise prolongée (particulièrement si la poche arrière du pantalon contient un portefeuille épais), un traumatisme direct, une irritation à la suite d'injections intramusculaires, une maladie de Morton.
2. Les points gâchettes situés dans le grand fessier peuvent produire des tensions et douleurs lors de la station assise prolongée, des insomnies, des douleurs lors des escalades (particulièrement en étant penché en avant), des douleurs lors des positions fléchies, et une limitation de la flexion de hanche.
3. Les zones de projection des points gâchettes du grand fessier doivent être distinguées de celles des points gâchettes des moyen fessier, petit fessier, piriforme, tenseur du fascia lata, vaste latéral, semi-tendineux, semi-membraneux, carré des lombes, ainsi que des muscles du plancher pelvien.
4. Les points gâchettes situés dans le grand fessier sont souvent improprement attribués à un défaut de mobilité sacro-iliaque, un syndrome facettaire lombal, une bursite trochantérienne, une coccygodynie, ou une compression radicaire d'origine discale.
5. Des points gâchettes associés se produisent souvent dans le moyen fessier, le petit fessier, les ischiojambiers, le groupe des érecteurs du rachis, le droit fémoral et l'iliopsoas.

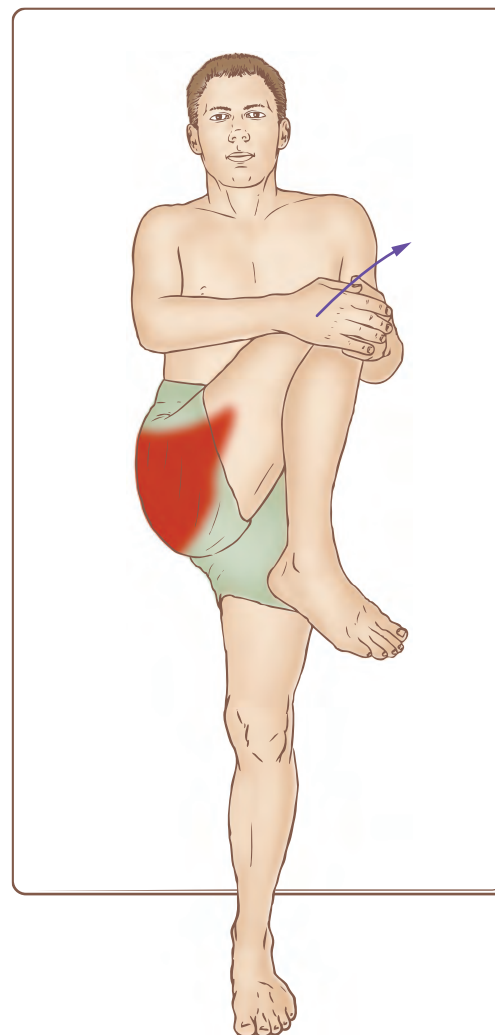


**Figure 17-10** Vues postérieures des points gâchettes habituels du grand fessier et leurs zones de projection correspondantes.

GRAND FESSIER—PROCUBITUS—*Suite*

## ÉTIREMENT DU GRAND FESSIER

**Figure 17-11** Un étirement du grand fessier droit. Le patient tracte de ses mains le genou fléchi afin d'amener la cuisse vers le crânial en direction de l'épaule opposée. Pour augmenter l'étirement des fibres inférieures du grand fessier, la cuisse devrait être portée vers le haut vers l'épaule du même côté. Remarque : si le patient ressent un pincement dans le pli de l'aîne lors de cet étirement, il est utile de préalablement étirer les fléchisseurs de hanche (notamment le sartorius et l'iliopsoas), ou de réaliser une rotation latérale et une abduction de la cuisse pour déplier et assouplir la capsule articulaire de l'articulation coxofémorale avant de réaliser l'étirement.

*Clé palpatoire :*

Étendre et réaliser une rotation latérale de la cuisse.

## MOYEN FESSIER—LATÉROCUBITUS

17-1

## ❑ INSERTIONS :

- o De la surface externe de l'ilium (de la partie toute inférieure à la crête iliaque) à la surface latérale du grand trochanter fémoral

## ❑ ACTIONS :

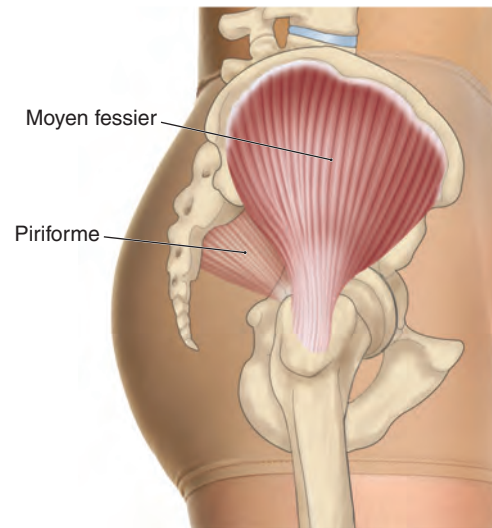
- o Fibres postérieures :
  - o Abduction, extension et rotation latérale de la cuisse
  - o Rétroversion et translation controlatérale du bassin
- o Fibres moyennes :
  - o Abduction de la cuisse
  - o Translation controlatérale du bassin
- o Fibres antérieures :
  - o Abduction, flexion et rotation médiale de la cuisse
  - o Antéversion et translation controlatérale du bassin

## Position de départ (figure 17-13) :

- o Patient en latérocubitus
- o Thérapeute debout en arrière du patient
- o Main palpatoire située immédiatement en distal de la partie médiane de la crête iliaque, entre la crête iliaque et le grand trochanter fémoral
- o Main de support placée à la face latérale de l'extrémité distale de la cuisse

## Étapes palpatoires :

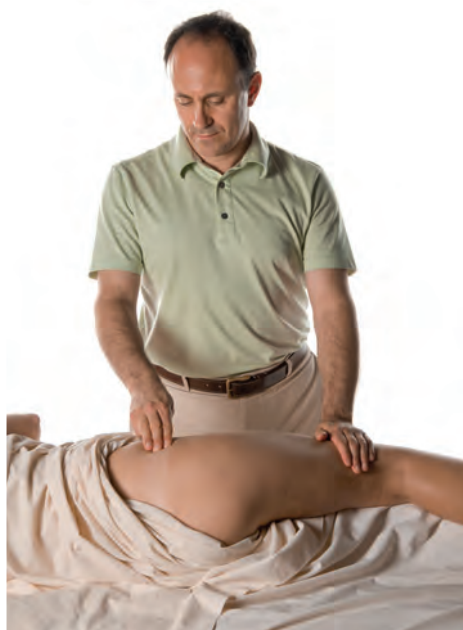1. Lors de la palpation située juste en deçà de la partie médiane de la crête iliaque, demandez au patient de réaliser une abduction de la cuisse à partir de l'articulation coxofémorale et appréciez la contraction des fibres moyennes du moyen fessier (figure 17-14). Si besoin est, une résistance supplémentaire à l'abduction de cuisse peut être imposée à l'aide de la main de support.
2. Exercez une pression glissée palpatoire perpendiculaire à la partie distale des fibres moyennes du moyen fessier en direction du grand trochanter.
3. Pour palper les fibres antérieures, placez la main palpatoire immédiatement en partie caudale et postérieure de l'EIAS,



**Figure 17-12** Vue latérale du moyen fessier droit. Le piriforme a été estompé.

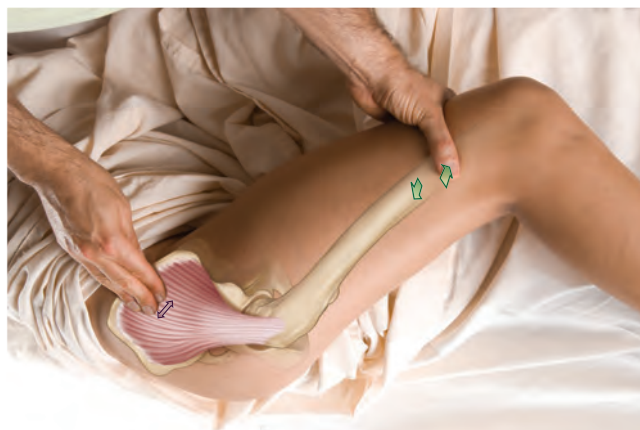demandez au patient de fléchir et de réaliser une rotation médiale de la cuisse à partir de l'articulation coxofémorale, et appréciez la contraction des fibres antérieures du moyen fessier (figure 17-15, A) (voir la Note palpatoire n° 1). Il peut être nécessaire d'y adjoindre une résistance.

4. Pour palper les fibres postérieures, placez la main palpatoire au niveau de la partie postérosupérieure du moyen fessier, demandez au patient d'étendre et de réaliser une rotation latérale de la cuisse à partir de l'articulation coxofémorale, et appréciez la contraction des fibres postérieures du moyen fessier (figure 17-15, B) (voir la Note palpatoire n° 1). Il peut être nécessaire d'y adjoindre une résistance.
5. Une fois le moyen fessier mis en évidence, demandez au patient de le relâcher afin d'apprécier son tonus de base.



**Figure 17-13** Position de départ pour une palpation en latérocubitus du moyen fessier droit. Remarque : le praticien est habituellement debout en arrière du patient, mais il est photographié ici debout en avant de lui pour raison de commodité pour le lecteur.



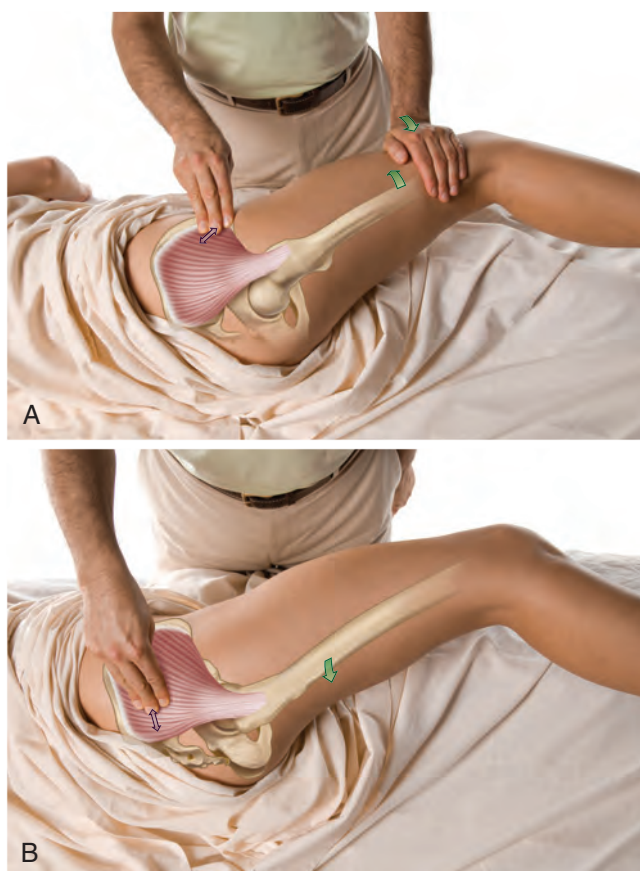MOYEN FESSIER—LATÉROCUBITUS—*Suite*

**Figure 17-14** Palpation des fibres moyennes du moyen fessier droit immédiatement en deçà du centre de la crête iliaque, la patiente réalisant une abduction de cuisse contre résistance.

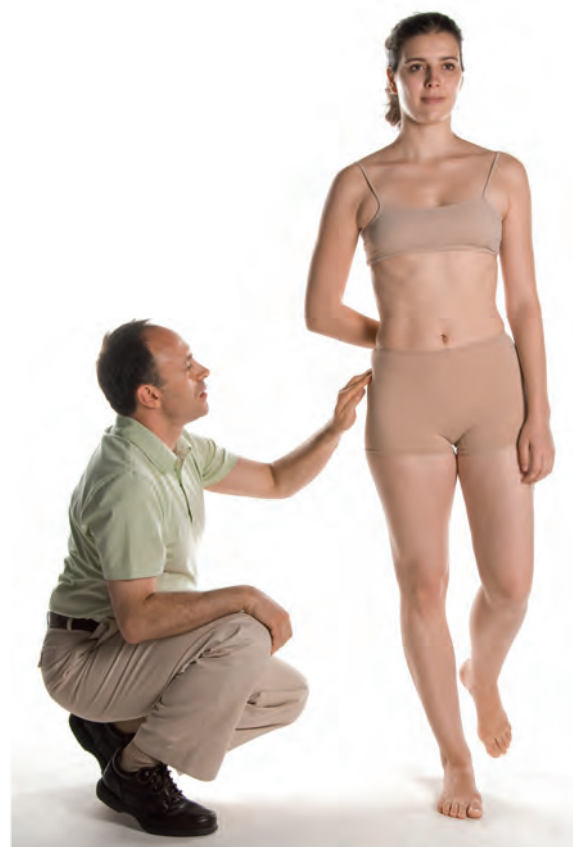## Notes palpatoires :

1. Les fibres moyennes du moyen fessier sont superficielles et faciles à palper. Les fibres antérieures sont situées à proximité et en profondeur du tenseur du fascia lata (TFL) et sont difficiles à distinguer de celles du TFL. Les fibres postérieures sont proches du piriforme et en profondeur du grand fessier et sont difficiles à distinguer de ces deux muscles.
2. Lors de la marche, durant le pas oscillant, lorsqu'un membre inférieur a quitté le sol et que le poids du corps est supporté par l'autre membre, la contraction du moyen fessier en charge peut être facilement ressentie. Son action est d'incliner le bassin de ce côté, ce qui induit une élévation de l'hémibassin controlatéral, empêchant ainsi sa chute (inclinaison) du côté oscillant.

## Position alternative de palpation—debout



**Figure 17-15** Palpation en latérocubitus des fibres antérieures et postérieures du moyen fessier droit. **A.** Palpation des fibres antérieures, la patiente réalisant une abduction et une rotation médiale de la cuisse. **B.** Palpation des fibres postérieures du moyen fessier lorsque la patiente abducte et réalise une rotation latérale de la cuisse.

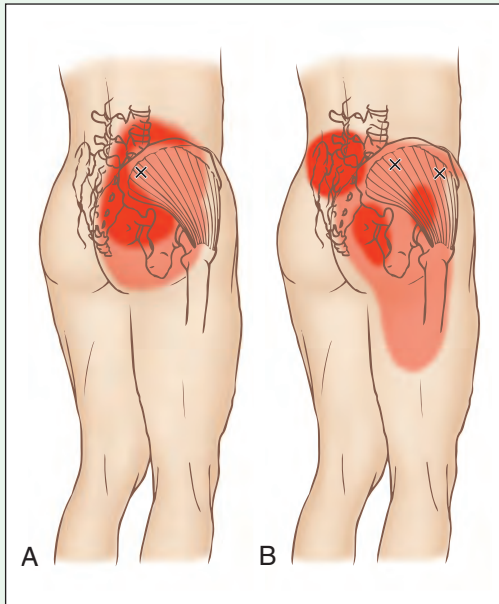


**Figure 17-16** Les fibres moyennes du moyen fessier peuvent être facilement palpées lorsque le sujet est debout. Palpez juste en distal du milieu de la crête iliaque, et demandez au sujet de marcher doucement sur place ou simplement de déporter le poids de son corps d'un pied à l'autre. Vous pourrez palper la contraction du moyen fessier du côté porteur.

MOYEN FESSIER—LATÉROCUBITUS—*Suite*

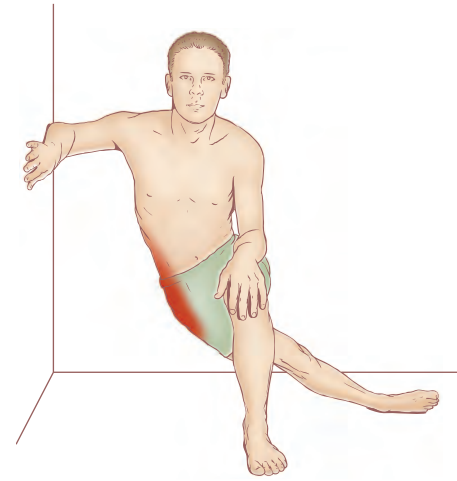
## POINTS GÂCHETTES

1. Les points gâchettes situés dans le moyen fessier sont souvent le résultat d'une surutilisation aiguë ou chronique du muscle (par exemple effort excessif de marche ou de course, marche sur du sable mou, appui unipodal prolongé), d'une immobilisation prolongée, d'un défaut de mobilité sacro-iliaque, de l'assise sur un portefeuille épais, d'un traumatisme direct, d'injections intramusculaires, et d'une maladie de Morton.
2. Les points gâchettes situés dans le moyen fessier peuvent être douloureux lors du couchage sur le côté atteint ou de la marche, lors d'une limitation de l'adduction de hanche, d'une coxalgie, d'une marche antalgique, d'une sciatalgie et d'une posture en inclinaison du bassin (accompagnée d'une scoliose secondaire).
3. Les zones de projection des points gâchettes du moyen fessier doivent être distinguées de celles des grand fessier, petit fessier et piriforme.
4. Les points gâchettes situés dans le moyen fessier sont souvent improprement attribués à une lombalgie, un défaut de mobilité sacro-iliaque, un syndrome facettaire lombal ou une bursite trochantérienne.
5. Des points gâchettes associés surviennent souvent dans le grand fessier, le petit fessier, le piriforme, le tenseur du fascia lata et le carré des lombes.



**Figure 17-17** Vues postérolatérales des points gâchettes habituels du moyen fessier et de leurs irradiations correspondantes.

## ÉTIREMENT DU MOYEN FESSIER



**Figure 17-18** Un étirement des moyen et petit fessiers droits. Le patient réalise une adduction de la cuisse en arrière de l'autre membre inférieur en utilisant un mur comme support. Remarque : il est important de ne pas trop imposer de contraintes sur la cheville du membre placé en arrière du corps. Voir aussi p. 368, figure 16-31, pour un autre étirement du moyen fessier.

*Clé palpatoire :*

Palpez immédiatement en partie distale du milieu de la crête iliaque et demandez au patient une abduction de la cuisse.

## MOYEN FESSIER—LATÉROCUBITUS—Suite

## EXTENSION

17-1

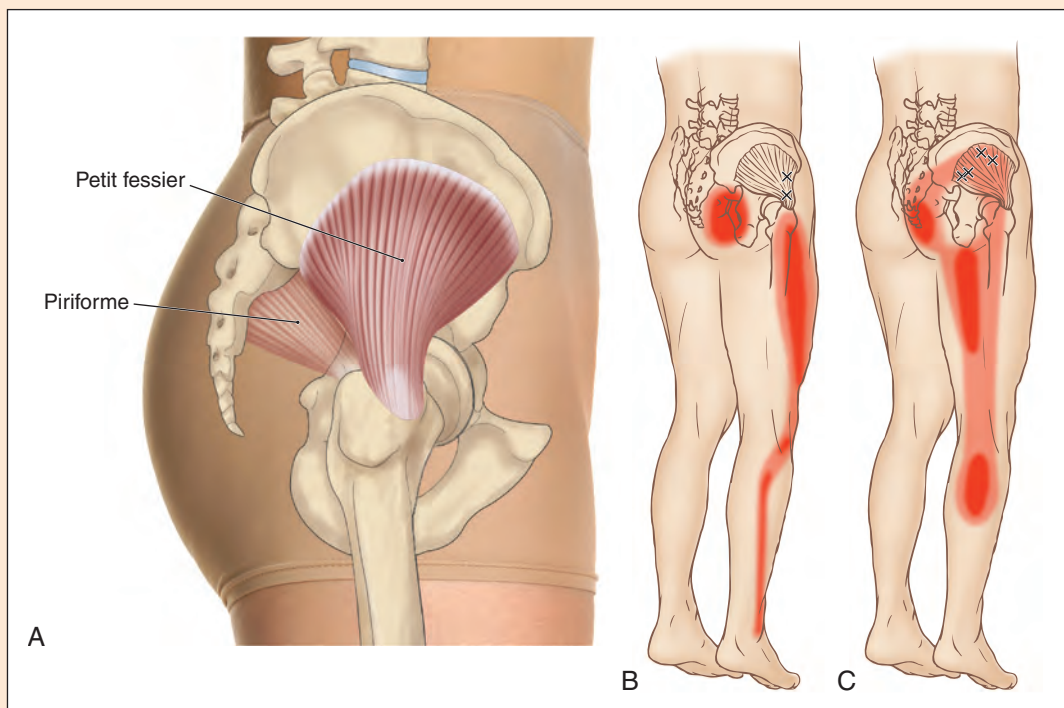
**Petit fessier :** Le petit fessier s'insère de la face externe de l'os coxal au grand trochanter fémoral et est situé en profondeur du moyen fessier. Il a aussi les mêmes actions que le moyen fessier. En conséquence, il est très difficile à discerner du moyen fessier.

**Points gâchettes :**

1. Les points gâchettes situés dans le petit fessier sont souvent le résultat des mêmes activités pouvant générer des points gâchettes au sein du moyen fessier.
2. Les points gâchettes situés dans le petit fessier produisent généralement les mêmes symptômes que ceux situés dans le moyen fessier. Cependant, les zones de projection des points gâchettes du petit fessier s'étendent souvent plus distalement (parfois jusqu'à la cheville) que celles provenant des moyen et grand fessiers. En outre, la

douleur provenant des points gâchettes du petit fessier est souvent persistante et intense.

3. Les zones de projection des points gâchettes du petit fessier doivent être distinguées de celles des grand fessier, moyen fessier, piriforme, ischiojambiers, tenseur du fascia lata (TFL), gastrocnémien, soléaire, long et court fibulaires, poplité, et tibial postérieur.
4. Les points gâchettes situés dans le petit fessier sont souvent improprement attribués à une compression radulaire de L5 ou S1, ou une bursite trochantérienne.
5. Des points gâchettes associés surviennent souvent dans le moyen fessier, le piriforme, le vaste latéral, le long fibulaire, le grand fessier, le TFL et le carré des lombes.



**Figure 17-19** Vues du petit fessier droit. **A.** Vue latérale du petit fessier droit. Le piriforme a été représenté en transparence. **B et C.** Vues postérolatérales des points gâchettes habituels du petit fessier et leurs irradiations correspondantes.



## PIRIFORME—PROCUBITUS

17-2

## ❑ INSERTIONS :

- o De la surface antérieure du sacrum au grand trochanter

## ❑ ACTIONS :

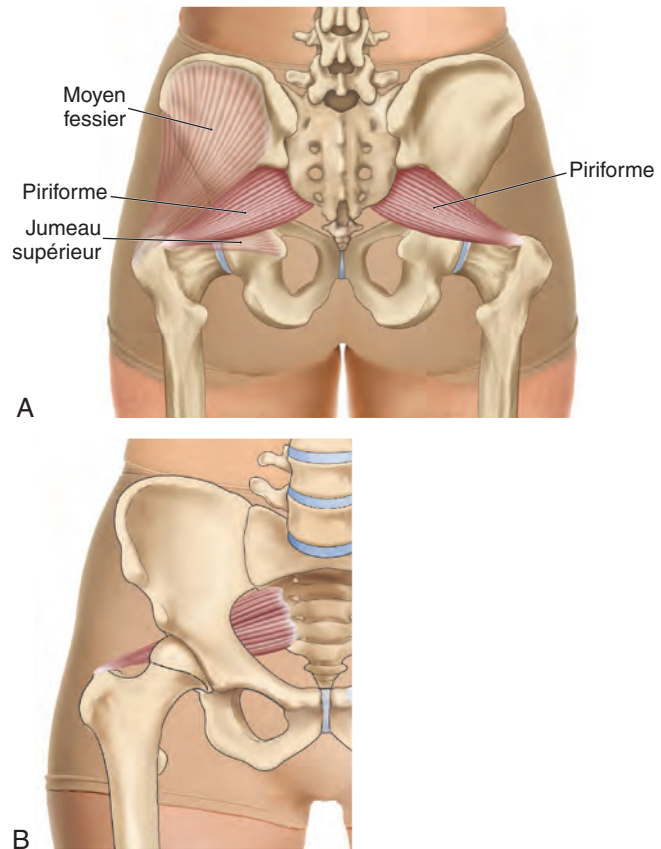
- o Rotation latérale de la cuisse
- o Si la cuisse est fléchie d'environ 60° et plus, le piriforme devient adducteur et rotateur médial de la cuisse

**Position de départ (figure 17-21) :**

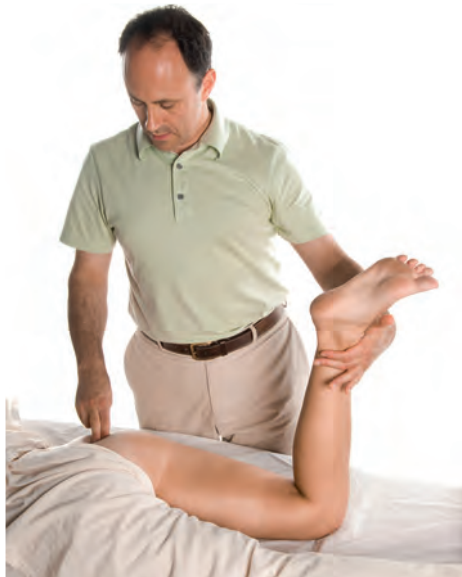- o Patient en procubitus avec la jambe fléchie à 90°
- o Thérapeute debout latéralement au patient
- o Main palpatoire située immédiatement latéralement au sacrum, à mi-distance entre l'épine iliaque postérosupérieure (EIPS) et l'apex du sacrum.
- o Main de support située à la face latérale de l'extrémité distale de la jambe, en proximal de l'articulation de la cheville

**Étapes palpatoires :**

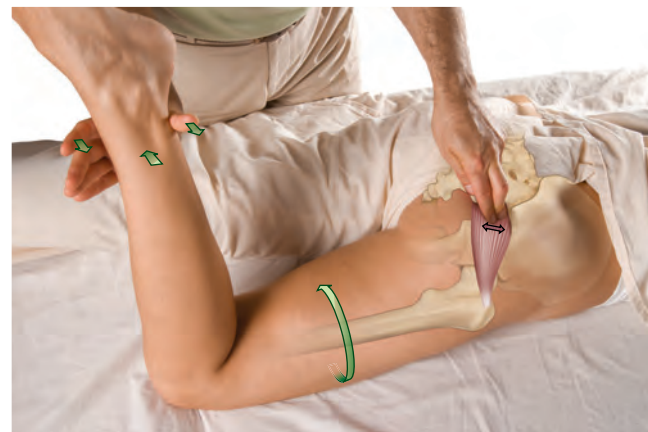1. Débutez en situant le point à la partie latérale du sacrum qui est à mi-distance entre l'EIPS et l'apex du sacrum. Se déplacer immédiatement en dehors du sacrum pour repérer le piriforme.
2. Résistez à la rotation latérale de hanche produite par le patient et appréciez la contraction du piriforme (figure 17-22). Remarque : réaliser une rotation latérale de la cuisse sous-entend que le pied du patient se déplace en dedans en direction de l'axe médian (et du côté opposé) du corps.
3. Poursuivez la palpation du piriforme latéralement en direction du bord supérieur du grand trochanter fémoral à l'aide d'une pression glissée palpatoire perpendiculaire aux fibres du muscle lorsque le patient contracte (contre résistance) et relâche le piriforme.
4. Une fois le piriforme mis en évidence, demandez au patient de le relâcher afin d'apprécier son tonus de base.



**Figure 17-20** Vues du piriforme. **A.** Vue postérieure. Le piriforme a été représenté en bilatéral. Le moyen fessier et le jumeau supérieur ont été estompés du côté gauche. **B.** Vue antérieure du piriforme droit, illustrant son insertion sur la face antérieure du sacrum.



**Figure 17-21** Position de départ pour la palpation en procubitus du piriforme droit.



**Figure 17-22** Palpation du piriforme droit, la patiente réalisant une rotation latérale de la cuisse contre une résistance faible à modérée.

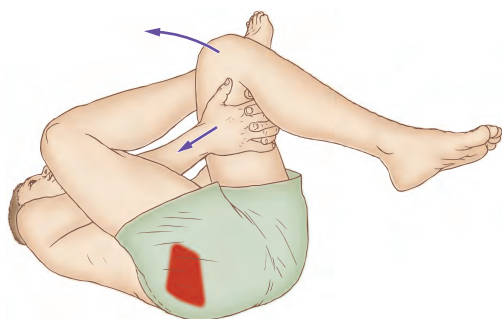


## PIRIFORME—PROCUBITUS—Suite

**Notes palpatoires :**

1. Dès la crête sacrée repérée, il peut être utile de trouver le grand trochanter afin de matérialiser le grand axe du piriforme avant de débiter la palpation. De cette façon, vous n'avez pas à interrompre le protocole palpatoire pour repérer le grand trochanter.
2. Lorsque vous sollicitez les rotateurs latéraux de cuisse du patient, ne le laissez pas le faire avec trop d'intensité, sinon les fibres les plus superficielles du grand fessier (qui est aussi rotateur latéral) peuvent être recrutées, ce qui empêchera la palpation du piriforme, plus en profondeur.
3. Il peut être difficile de mettre en évidence les limites du piriforme en partie supérieure avec le moyen fessier, en partie inférieure avec le jumeau supérieur, ces muscles étant aussi des rotateurs latéraux de la cuisse pouvant être sollicités lors d'une contraction du piriforme.
4. Le nerf sciatique fait habituellement irruption de la partie antérieure du petit bassin dans la fesse entre le piriforme et le jumeau supérieur. Dans environ 10 à 20 % des cas, tout ou partie du nerf sciatique traverse le corps charnu du piriforme. Quelle que soit la conformation anatomique, vous devez savoir que le nerf sciatique est à proximité lorsque vous palpez le piriforme.
5. L'insertion sacrée du piriforme peut être palpée à la face antérieure du sacrum. Pour ce faire, le praticien doit utiliser un gant et le palper à l'aide d'un abord intrarectal. Cependant, il est possible que cette manœuvre ne soit pas autorisée par les lois en vigueur.
6. Si la cuisse est fléchie à partir de l'articulation coxofémorale selon un angle de 60° ou plus, le piriforme peut réaliser une abduction de la cuisse et aussi devenir rotateur médial au lieu d'être rotateur latéral. Cette transformation modifie la façon d'étirer ce muscle (figure 17-23).

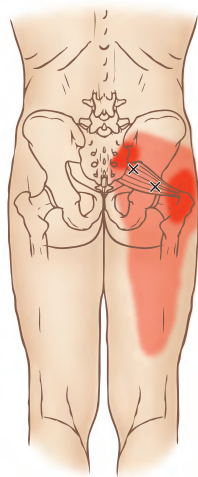
## ÉTIREMENT DU PIRIFORME



**Figure 17-23** Un étirement du piriforme droit. À l'aide de la jambe droite en contact avec la face antérieure de la cuisse gauche, le patient tracte en flexion la cuisse gauche à l'aide de ses mains. Remarque : dans cette position de flexion augmentée de la cuisse, le piriforme devient rotateur médial et est étiré en rotation latérale. Voir aussi p. 410, figure 17-28, pour un autre étirement du piriforme.

**POINTS GÂCHETTES**

1. Les points gâchettes situés dans le piriforme sont souvent la conséquence d'une surutilisation aiguë ou chronique du muscle (par exemple conduire avec un appui maintenu sur l'accélérateur, s'endormir sur le côté avec le membre inférieur supralatéral fléchi et en adduction), d'une entorse sacro-iliaque, d'une coxarthrose, d'une maladie de Morton, d'une différence de longueur des membres inférieurs, et d'un valgus calcanéen prononcé.
2. Les points gâchettes situés dans le piriforme peuvent produire une tension et un inconfort lors de la station assise, une rotation latérale de la cuisse, conséquence de l'éversion du pied, des limitations de la rotation médiale de cuisse, et un défaut de mobilité sacro-iliaque.
3. Les zones de projection des points gâchettes du piriforme doivent être différenciées de celles des grand, moyen et petit fessiers, du carré des lombes et des muscles du plancher pelvien.
4. Les points gâchettes du piriforme sont souvent improprement attribués à un défaut de mobilité sacro-iliaque, un syndrome du piriforme (compression du nerf sciatique), une compression des racines L5 ou S1 par hernie discale, ou un syndrome facettaire.
5. Des points gâchettes associés apparaissent souvent dans le petit fessier, les jumeaux inférieurs et supérieurs, l'obturateur interne, le muscle coccygien, le releveur de l'anus.



**Figure 17-24** Vue postérieure des points gâchettes habituels du piriforme et leurs irradiations correspondantes.

**Clé palpatoire :**

Trouver la partie médiane du bord latéral du sacrum. Ensuite, tirer une ligne imaginaire de ce point au grand trochanter.

## CARRÉ FÉMORAL—PROCUBITUS

17-3

## ❑ INSERTIONS :

- o Du bord latéral de la tubérosité ischiatique à la crête intertrochantérienne du fémur.

## ❑ ACTIONS :

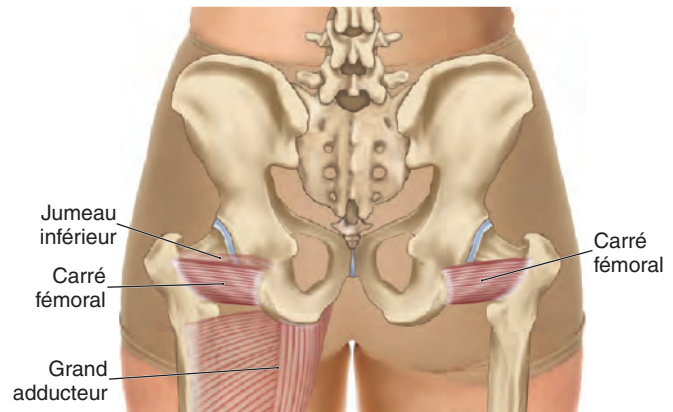
- o Rotation latérale de la cuisse

**Position de départ (figure 17-26) :**

- o Patient en procubitus la jambe fléchie à 90°
- o Thérapeute debout latéralement au patient
- o Main palpatoire située immédiatement en dehors du bord latéral de la tubérosité ischiatique
- o Main de support située sur la surface médiale de l'extrémité distale de la jambe, juste en dessous de l'articulation de la cheville

**Étapes palpatoires :**

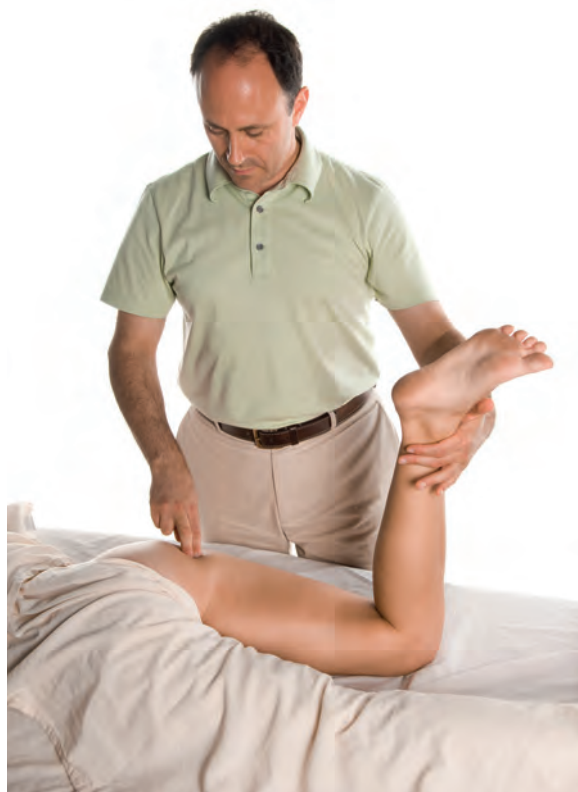1. Débutez par la palpation du rebord latéral de la tubérosité ischiatique. C'est habituellement réalisé au mieux en trouvant en premier le rebord inférieur (distal) et en poursuivant la palpation vers le rebord latéral. Une fois perçu, placez la main palpatoire immédiatement en dehors du rebord latéral de la tubérosité ischiatique.
2. À l'aide d'une force légère à modérée, résistez à la rotation latérale de la cuisse et appréciez la contraction du carré fémoral (figure 17-27). Remarque : réaliser une rotation latérale de la cuisse sous-entend que le pied du patient se



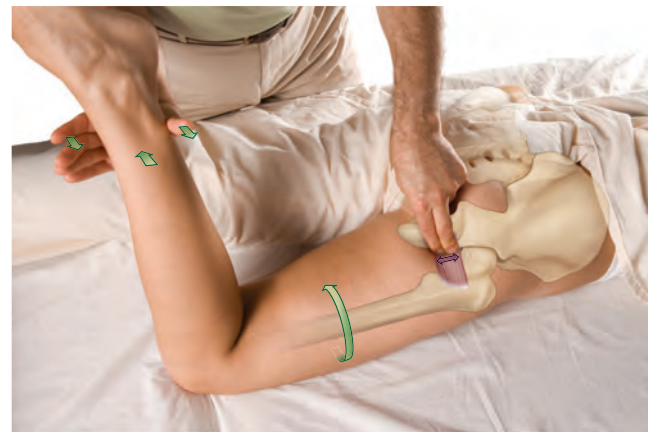**Figure 17-25** Vue postérieure du carré fémoral représenté en bilatéral. Le jumeau inférieur et le grand adducteur ont été estompés à gauche.

déplace en dedans en direction de l'axe médian (et du côté opposé) du corps.

3. Poursuivez la palpation du carré fémoral latéralement en direction de la crête intertrochantérienne à l'aide d'une pression glissée palpatoire perpendiculaire aux fibres du muscle lorsque le patient alternativement contracte (contre résistance) et relâche son carré fémoral.
4. Une fois le carré fémoral mis en évidence, demandez au patient de le relâcher afin d'apprécier son tonus de base.



**Figure 17-26** Position de départ pour la palpation en procubitus du carré fémoral droit.



**Figure 17-27** Palpation du carré fémoral lorsque la patiente réalise une rotation latérale de la cuisse contre une résistance faible à modérée.

17

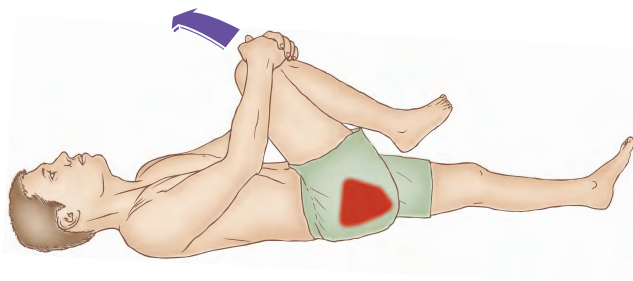
**Clé palpatoire :**

Mettre en évidence  
le bord latéral  
de la tubérosité  
ischiatique.

CARRÉ FÉMORAL—PROCUBITUS—*Suite***Notes palpatoires :**

1. Lorsque vous imposez une résistance à la rotation latérale de cuisse, ne permettez pas au patient de développer une force trop intense, ou les fibres les plus superficielles du grand fessier (également rotateur latéral) seront sollicitées, ce qui limitera les possibilités de palpation du carré fémoral, plus profond.
2. Des six rotateurs latéraux profonds de la cuisse, le piriforme est le plus connu ; le carré fémoral est cependant le plus volumineux.
3. Si la cuisse est fléchie de 60° ou plus, le carré fémoral peut alors réaliser une abduction de la cuisse.
4. **Abordez la palpation du carré fémoral avec précaution : le nerf sciatique repose directement sur ce muscle.**

## ÉTIREMENT DU CARRÉ FÉMORAL



**Figure 17-28** Illustration d'un étirement du carré fémoral droit. Le patient utilise ses mains pour tracter la cuisse en adduction horizontale. Remarque : si le patient ressent un pincement dans l'aîne lors de l'étirement, il est utile de réaliser préalablement un étirement des fléchisseurs de hanche (particulièrement le sartorius et l'iliopsoas), ou de mobiliser en premier en abduction et rotation latérale la cuisse de façon à déplisser et relâcher la capsule de l'articulation coxofémorale avant de réaliser l'étirement. Voir aussi p. 408, figure 17-23, pour un autre étirement de cette région.

**POINTS GÂCHETTES**

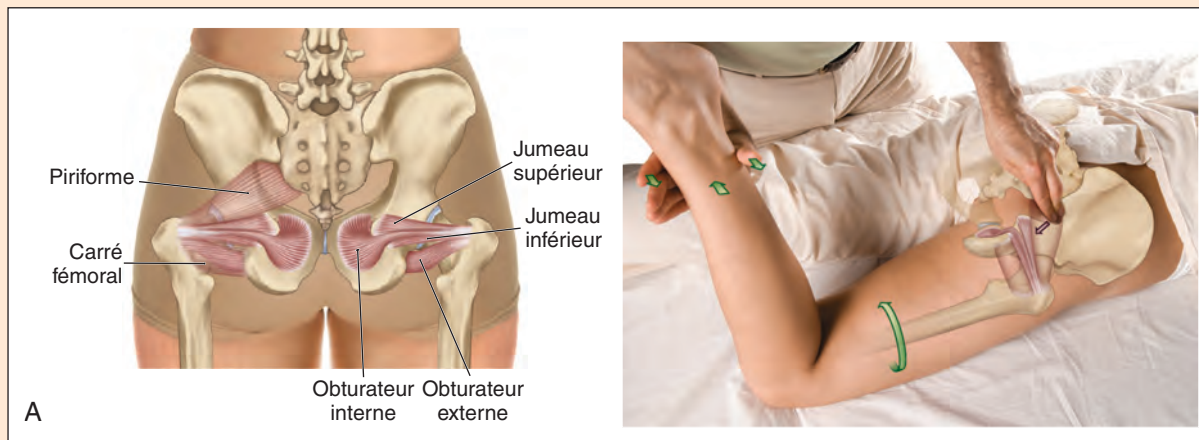
Remarque : les localisations des points gâchettes et les zones de projection du carré fémoral et des autres rotateurs latéraux profonds (voir l'Extension aux autres rotateurs latéraux profonds en page suivante) n'ont pas été différenciées de celles

du piriforme. En outre, les facteurs pouvant provoquer ou perpétuer des points gâchettes dans le carré fémoral et les autres rotateurs latéraux profonds sont probablement les mêmes que ceux du piriforme.

## EXTENSION

**Autres rotateurs latéraux profonds :** Du groupe des six rotateurs latéraux profonds de cuisse (piriforme, jumeau supérieur, obturateur interne, jumeau inférieur, obturateur externe, carré fémoral), le piriforme en est le plus supérieur et le carré fémoral en est le plus inférieur. Les autres rotateurs latéraux profonds, relativement petits et difficiles à individualiser, sont à palper en un seul groupe. Pour palper ces rotateurs latéraux profonds, vous pouvez soit repérer le piriforme et palper en deçà de lui, soit repérer le carré fémoral et palper au-dessus de ce

dernier. Suivez la même procédure que celle utilisée pour palper le piriforme et le carré fémoral en imposant une résistance faible à modérée lors de la rotation latérale de la cuisse. Remarque : l'obturateur externe étant le plus profond muscle du groupe, c'est aussi habituellement le plus difficile à palper.



**Figure 17-29** Les rotateurs latéraux profonds de la cuisse. **A.** Vue postérieure des rotateurs latéraux profonds. Le piriforme et le carré fémoral ont été estompés du côté gauche et effacés du côté droit. **B.** Palpation des autres rotateurs latéraux profonds à partir du repérage du piriforme suivie d'une palpation caudale. Cette palpation s'effectue lorsque le patient réalise une rotation latérale de cuisse contre une résistance faible à modérée.



## Récapitulatif essentiel et approfondi : muscles du bassin

### Patient en procubitus :

**1. Grand fessier :** Le patient est en procubitus; vous êtes debout latéralement à lui. Placez votre main palpatoire immédiatement en dehors du sacrum et appréciez la contraction du grand fessier lorsque le patient réalise une extension et une rotation latérale de la cuisse (une résistance peut être ajoutée si nécessaire). Une fois la contraction ressentie, poursuivez la palpation en direction des insertions distales du muscle à l'aide d'une pression glissée palpatoire perpendiculaire aux fibres lorsque le patient contracte et relâche alternativement le muscle.

### Patient en latérocubitus :

**2. Moyen fessier :** Le patient est en latérocubitus; vous êtes debout en arrière du patient. Placez votre main palpatoire immédiatement en caudal de la partie moyenne de la crête iliaque et appréciez la contraction des fibres moyennes du moyen fessier lorsque le patient réalise une abduction de la cuisse (une résistance peut être ajoutée si nécessaire). Une fois la contraction ressentie, poursuivez la palpation des fibres moyennes distalement en direction du grand trochanter à l'aide d'une pression glissée palpatoire perpendiculaire aux fibres lorsque le patient contracte et relâche le muscle. Les fibres antérieures et postérieures sont situées en profondeur d'autres muscles et plus difficiles à mettre en évidence et palper. Pour palper les fibres antérieures, placez votre main palpatoire immédiatement en partie distale et postérieure de l'EIAS, demandez au patient de fléchir et de réaliser une rotation médiale de la cuisse, et appréciez la contraction des fibres antérieures du moyen fessier en profondeur de celles du tenseur du fascia lata (TFL). Une fois ressenties, palpez le reste du muscle en profondeur du TFL. Pour palper les fibres postérieures, placez votre main palpatoire sur la partie supérieure et postérieure du grand fessier, demandez au patient de réaliser une extension et une rotation latérale de cuisse, et appréciez la contraction des fibres postérieures du moyen fessier en profondeur de celles du grand fessier. Une fois ressenties, essayez de palper le reste du muscle en profondeur du grand fessier. Remarque : le petit fessier est complètement situé dans un plan profond et réalise les mêmes mouvements que le

moyen fessier. En conséquence, bien qu'il soit palpable, il est extrêmement difficile de l'individualiser du moyen fessier.

- 3. Piriforme :** Le patient est en procubitus avec la jambe fléchie à 90° sur la cuisse; vous êtes debout latéralement au patient. Placez votre main palpatoire juste en dehors du sacrum, à mi-distance entre l'EIPS et la pointe du sacrum, et appréciez la contraction du piriforme lorsque le patient réalise une rotation latérale de la cuisse contre une résistance faible à modérée. Remarque : la rotation latérale de la cuisse dans cette position sous-entend que le pied du patient croise la ligne médiane du corps en direction du côté opposé. Une fois ressentie, poursuivez la palpation du piriforme en direction de ses insertions sur le grand trochanter à l'aide d'une pression glissée palpatoire perpendiculaire aux fibres lorsque le patient contracte et relâche alternativement le muscle. Remarque : il peut être difficile de différencier son rebord supérieur de la masse du moyen fessier ainsi que son rebord inférieur du jumeau supérieur.
- 4. Carré fémoral :** Le patient est en procubitus, la jambe fléchie à 90° sur la cuisse; vous êtes debout latéralement au patient. Placez votre main palpatoire immédiatement en dehors du bord latéral de la tubérosité ischiatique et appréciez la contraction du carré fémoral lorsque le patient réalise une rotation latérale de la cuisse contre une résistance faible à modérée. Remarque : la rotation latérale de la cuisse dans cette position sous-entend que le pied du patient croise la ligne médiane du corps en direction du côté opposé. Une fois ressentie, poursuivez la palpation du carré fémoral en direction de son insertion fémorale distale à l'aide d'une pression glissée palpatoire perpendiculaire aux fibres lorsque le patient contracte et relâche alternativement le muscle.
- 5. Extension : les autres rotateurs latéraux profonds (jumeau supérieur, obturateur interne, jumeau inférieur, obturateur externe) :** Le patient est en procubitus avec la jambe fléchie à 90° sur la cuisse; vous êtes debout latéralement au patient. Ces autres rotateurs latéraux profonds situés entre le piriforme et le carré fémoral sont petits et profonds, mais ils peuvent habituellement être palpés. Ils sont cependant difficiles à individualiser les uns des autres (l'obturateur externe est le plus profond et généralement le plus difficile à palper). Pour palper ces muscles, suivez la même procédure que celle employée sur le piriforme et le carré fémoral en imposant une résistance faible à modérée à la rotation latérale de la cuisse effectuée par le patient, et palpez entre piri-forme et carré fémoral.

## Chapitre 18

# Région n° 9—Palpation des muscles de la cuisse

### Présentation

Ce chapitre est une revue palpatoire des muscles de la cuisse. Cette revue commence avec les muscles ischiojambiers à la face postérieure de la cuisse et se poursuit avec les muscles de la face antérieure, avec en particulier le quadriceps fémoral. La revue se termine par les muscles adducteurs de la loge musculaire médiale. Sauf pour les muscles ischiojambiers dont la palpation se fait en procubitus, celle des autres muscles se fait en coucher dorsal. La cuisse du patient est sur la table tandis que sa jambe pend en dehors de la table. Bien que les patients soient rarement placés dans cette position pour un traitement, cette position est particulièrement efficace pour la palpation puisqu'elle permet une bonne contraction isolée de chaque muscle cible de la cuisse. Cependant, il faut noter que cette position peut être inconfortable si elle est maintenue longtemps. Si nécessaire, chacune de ces palpations peut être faite avec le membre inférieur entièrement sur la table. Des positions alternatives de palpation sont aussi décrites. Les principaux muscles ou groupes musculaires de la région sont tous montrés en plans successifs. Quelques extensions à d'autres muscles de la région sont également indiquées. Des informations sur les points gâchettes et les étirements sont proposées pour chacun des muscles traités dans ce chapitre. Le chapitre se termine par un *récapitulatif essentiel et approfondi* qui décrit la présentation séquentielle de tous les muscles du chapitre.

### Plan du chapitre

Ischiojambiers, 420	Pectiné, 436
Extension au grand adducteur, 423	Long adducteur, 439
Tenseur du fascia lata, 424	Extension au court adducteur, 442
Sartorius, 427	Gracile, 443
Extension au corps musculaire distal du muscle iliopsoas, 430	Grand adducteur, 447
Muscle quadriceps fémoral, 431	Récapitulatif essentiel et approfondi : muscles de la cuisse, 450

### Objectifs du chapitre

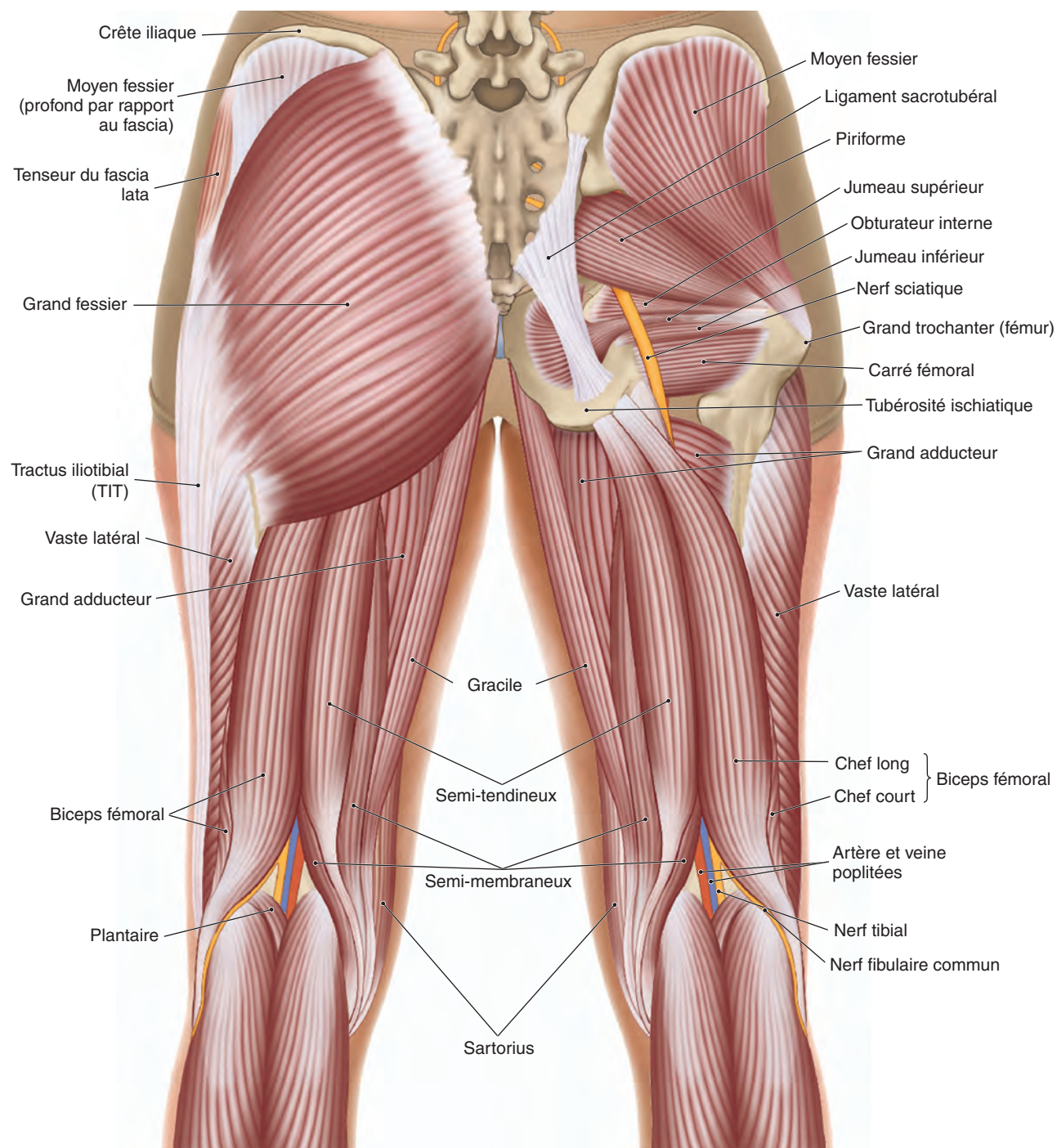
Après avoir terminé ce chapitre, l'étudiant doit être capable, pour chaque muscle traité dans ce chapitre, de réaliser les éléments suivants.

1. Énoncer les insertions.
2. Énoncer les actions.
3. Décrire la position de départ pour la palpation.
4. Décrire et expliquer l'objectif de chaque étape palpatoire.
5. Palper chaque muscle.
6. Indiquer la « clé palpatoire ».
7. Décrire les positions alternatives de palpation.
8. Indiquer l'emplacement des points gâchettes les plus courants.
9. Décrire les zones de projection des points gâchettes.
10. Énoncer les facteurs les plus courants qui induisent et/ou perpétuent les points gâchettes.
11. Énumérer les symptômes les plus couramment provoqués par les points gâchettes.
12. Décrire et réaliser un étirement.



Des démonstrations vidéo de la palpation des muscles de ce chapitre sont présentées dans le chapitre 18 sur le DVD 1.

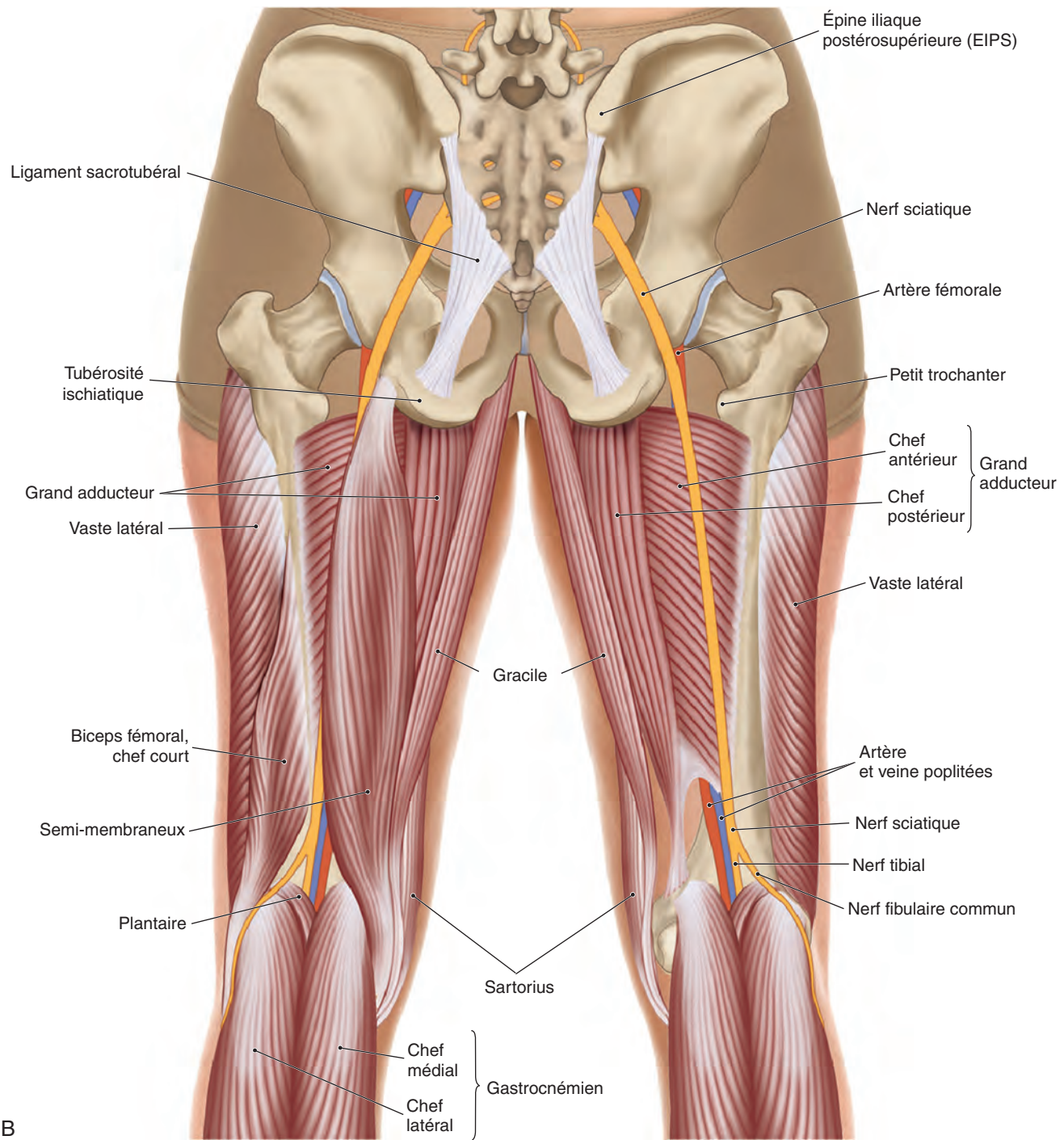




A

18

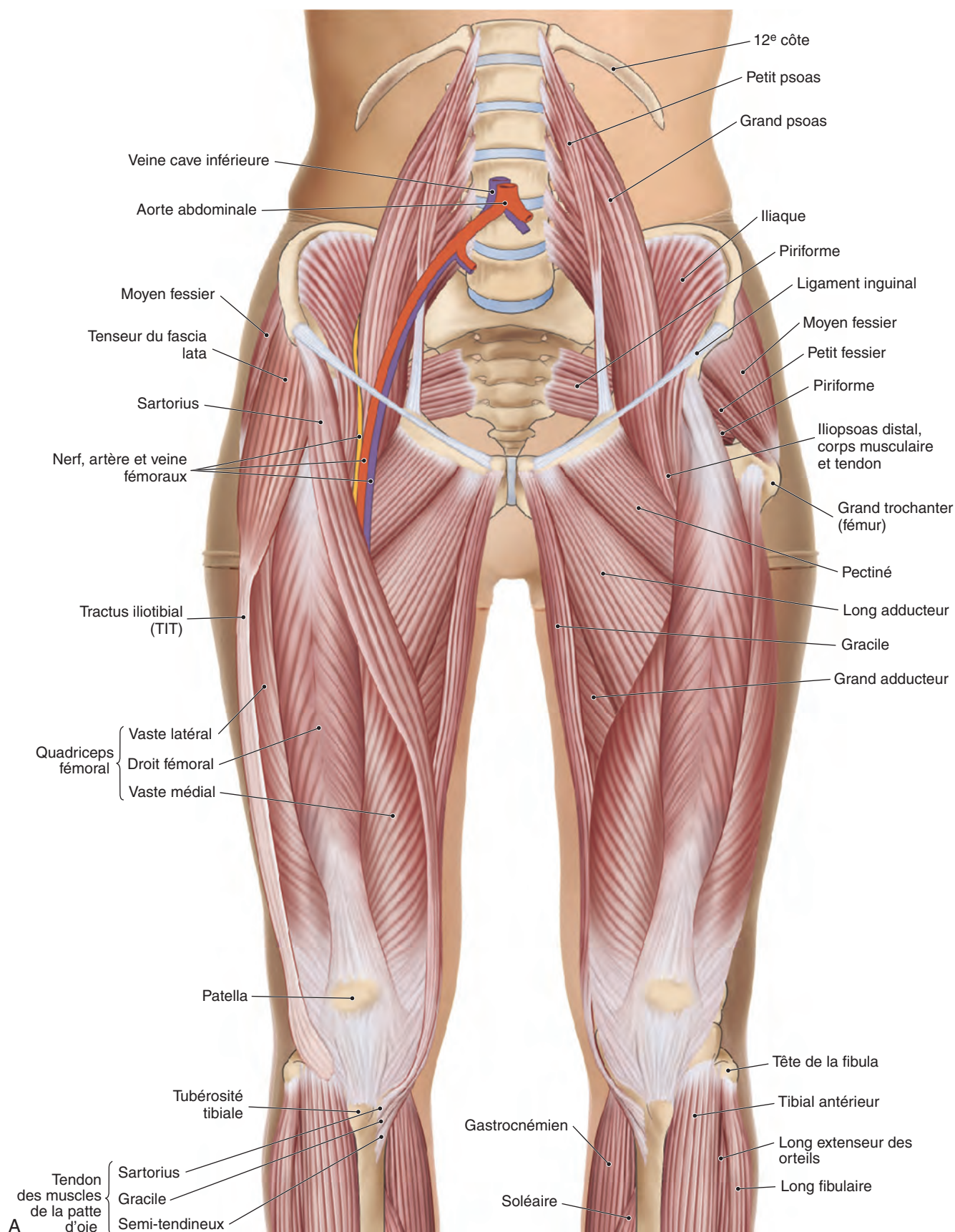
**Figure 18-1** Vues postérieures des muscles du bassin et de la cuisse. **A.** Vue superficielle à gauche et vue intermédiaire à droite.



B

Figure 18-1, suite B. Vue profonde.





**Figure 18-2** Vues antérieures de la cuisse. **A.** Vue superficielle à droite et vue intermédiaire à gauche.

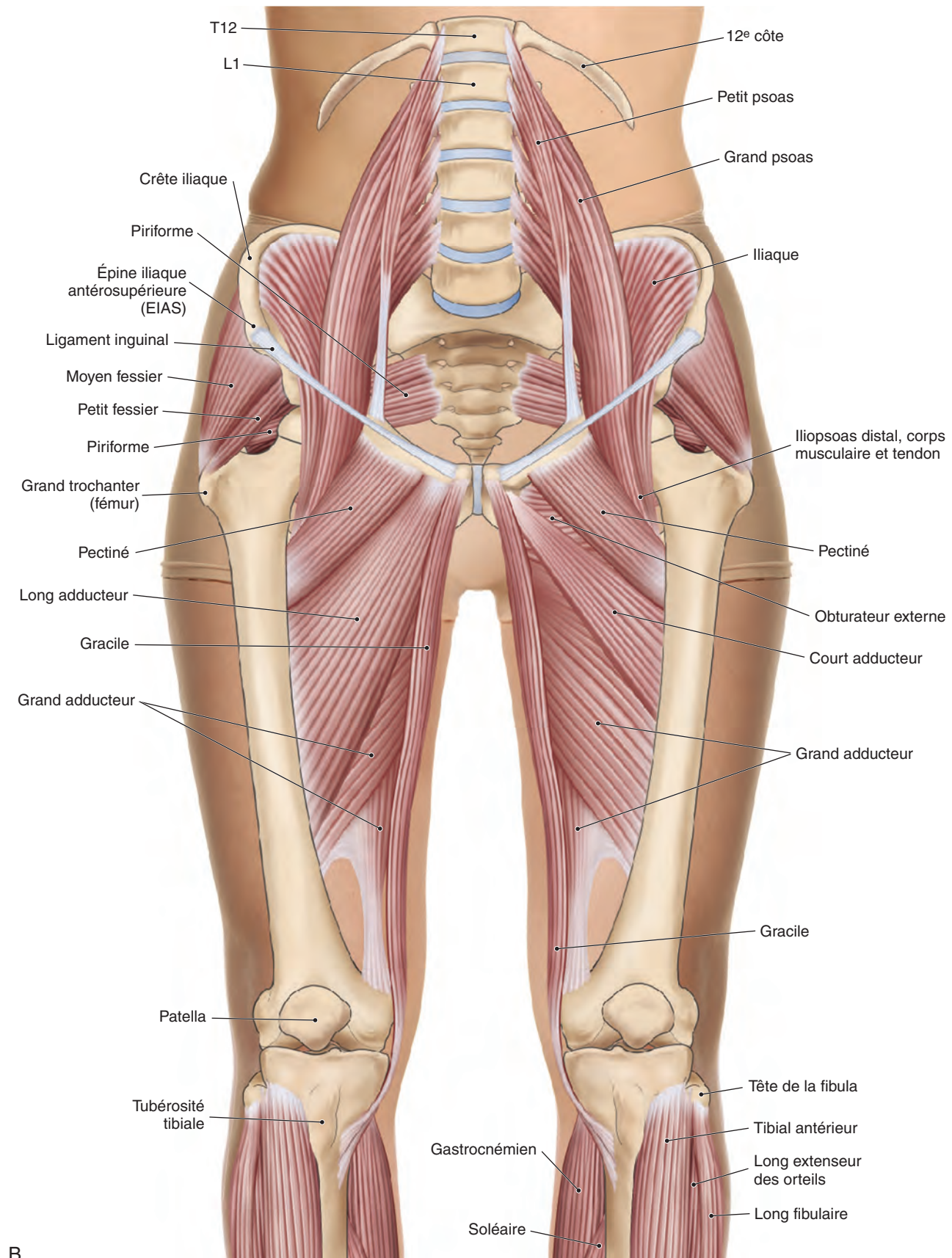
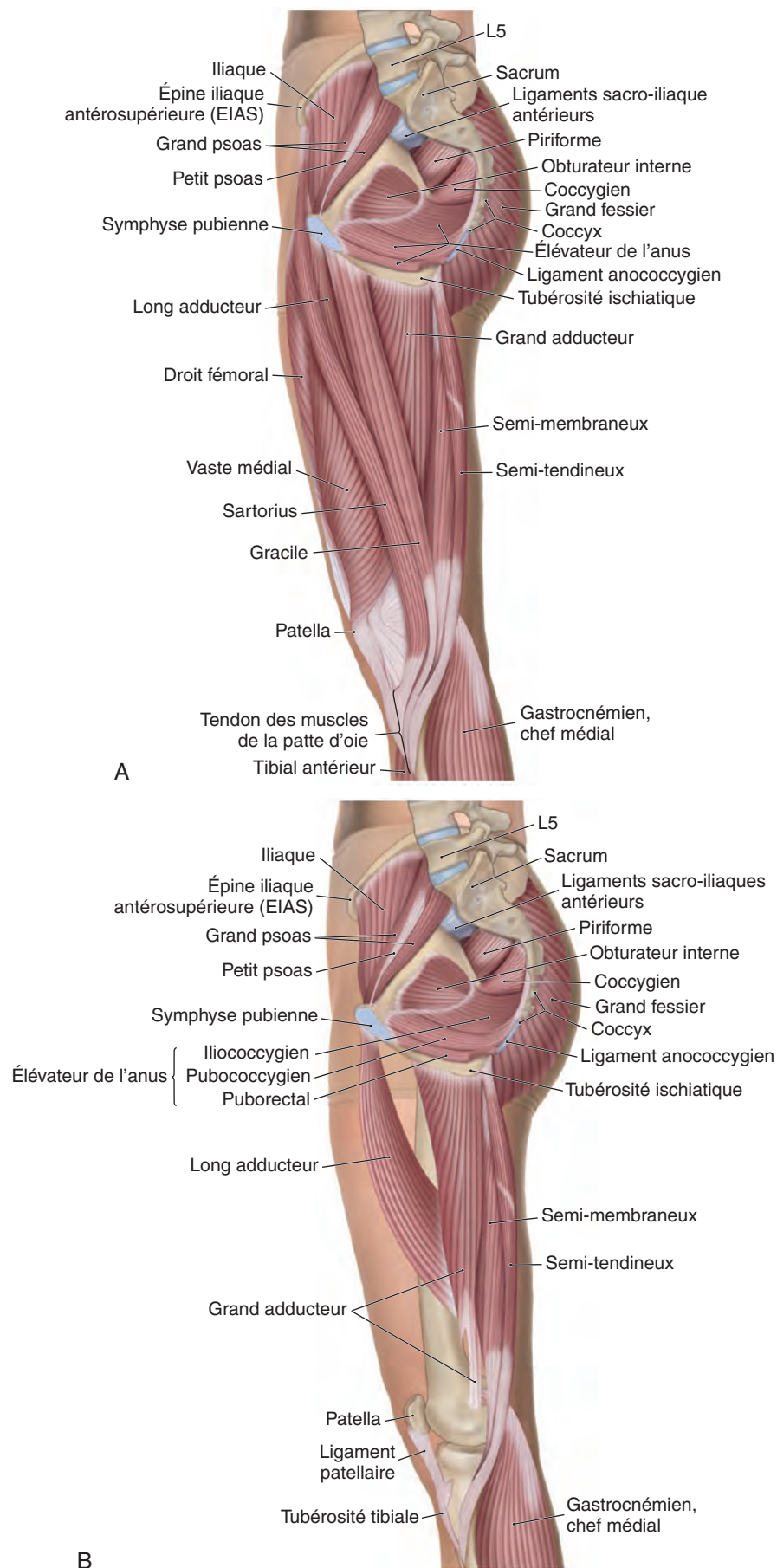
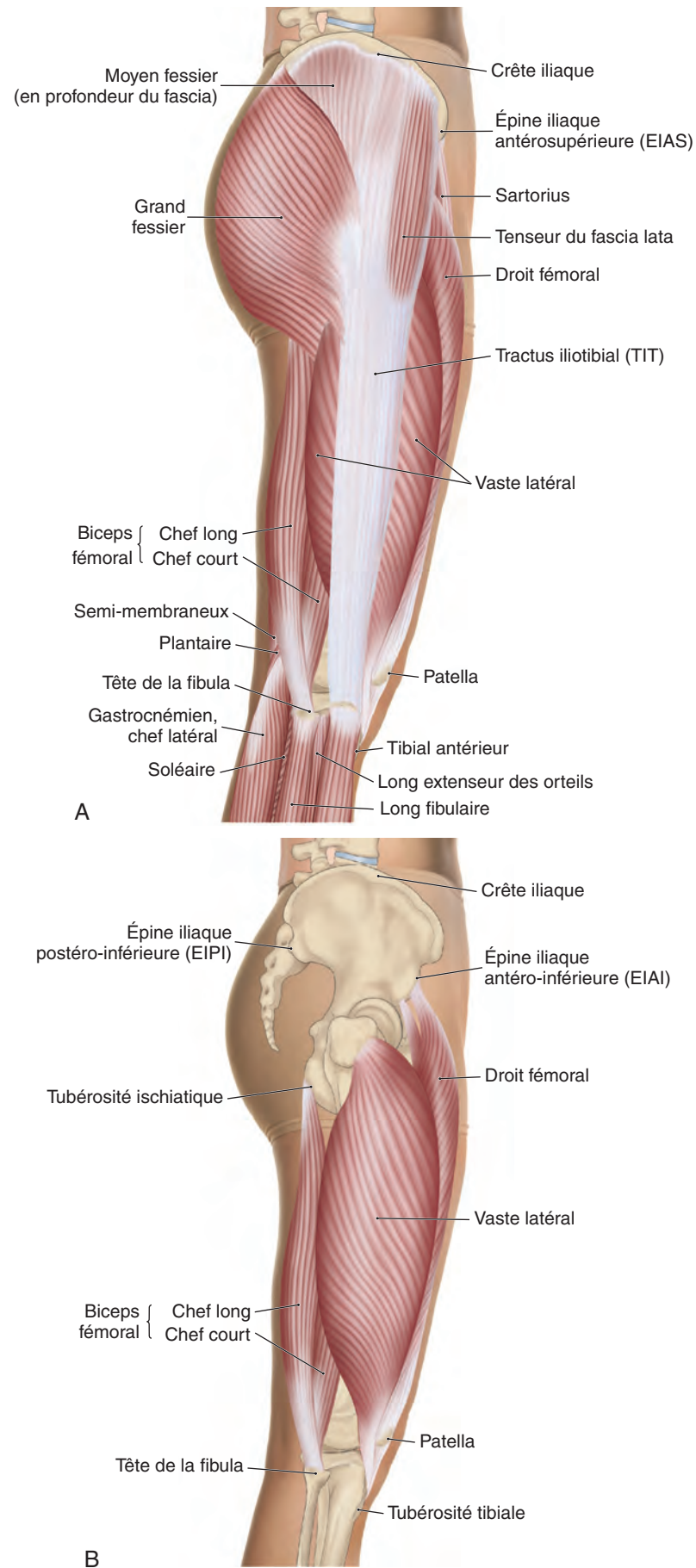


Figure 18-2, suite B. Vue profonde.





**Figure 18-3** Vues médiales droites du bassin et de la cuisse. **A.** Vue superficielle. **B.** Vue profonde.



**Figure 18-4** Vues d'une cuisse droite en latéral. **A.** Vue superficielle. **B.** Vue profonde (seuls le quadriceps et le biceps fémoral sont dessinés).



## ISCHIOJAMBIERS—PROCUBITUS

18-1

Ischiojambier latéral : biceps fémoral, chef long et chef court  
 Ischiojambiers médiaux : semi-tendineux et semi-membraneux

### ❑ INSERTIONS :

- o Biceps fémoral : *de* la tubérosité ischiatique (chef long) et *de* la ligne âpre du fémur (chef court), *à la* tête de la fibula et au condyle latéral du tibia
- o Semi-tendineux : *de* la tubérosité ischiatique *au* tendon des muscles de patte d'oie à la partie antéromédiale et supérieure du tibia
- o Semi-membraneux : *de* la tubérosité ischiatique *à* la face postérieure du condyle médial du tibia

### ❑ ACTIONS :

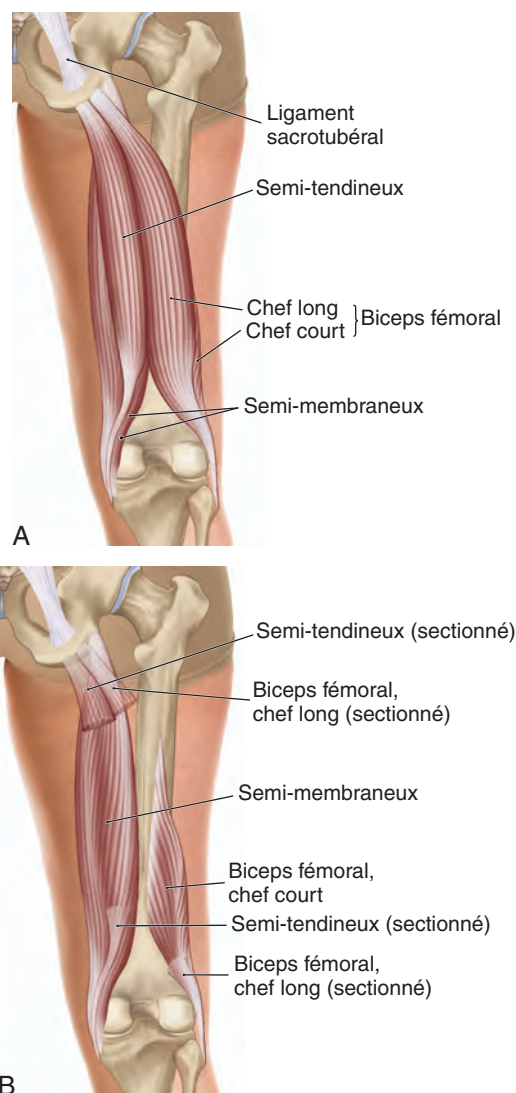
- o L'ensemble des ischiojambiers sont fléchisseurs de la jambe dans l'articulation du genou, extenseurs de la cuisse dans l'articulation de la hanche, et ils tractent le bassin vers l'arrière au niveau de la hanche (rétroversion)
- o L'ischiojambier latéral est rotateur latéral ; les ischiojambiers médiaux sont rotateurs médiaux de la jambe dans l'articulation du genou
- o Remarque : le chef court du biceps fémoral ne croise pas l'articulation coxofémorale et n'a donc pas d'action sur la hanche

### Position de départ (figure 18-6) :

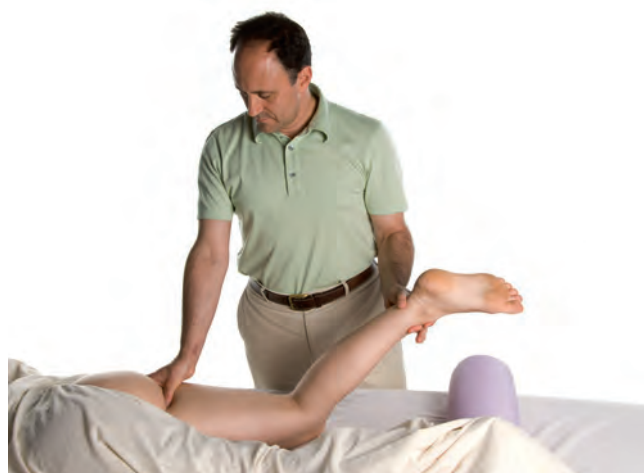- o Patient en procubitus avec la jambe en flexion modérée
- o Thérapeute debout à côté du patient
- o Main palpatoire placée juste en distal de la tubérosité ischiatique
- o Main de support placée en distal, juste au-dessus de la cheville

### Étapes palpatoires :

1. Palper juste en dessous de la tubérosité ischiatique, résister à une augmentation de la flexion du genou du patient et sentir la contraction des ischiojambiers.
2. Faire une pression glissée palpatoire perpendiculairement aux fibres musculaires, suivre le biceps fémoral jusqu'à la tête de la fibula. Répéter cette façon de faire à partir de la tubérosité ischiatique en suivant le trajet des ischiojambiers médiaux jusqu'à la face médiale de la jambe (figure 18-7).
3. Une fois que chaque muscle a été repéré, on demande au patient de se relâcher, puis on palpe de façon à apprécier la tension musculaire de repos.

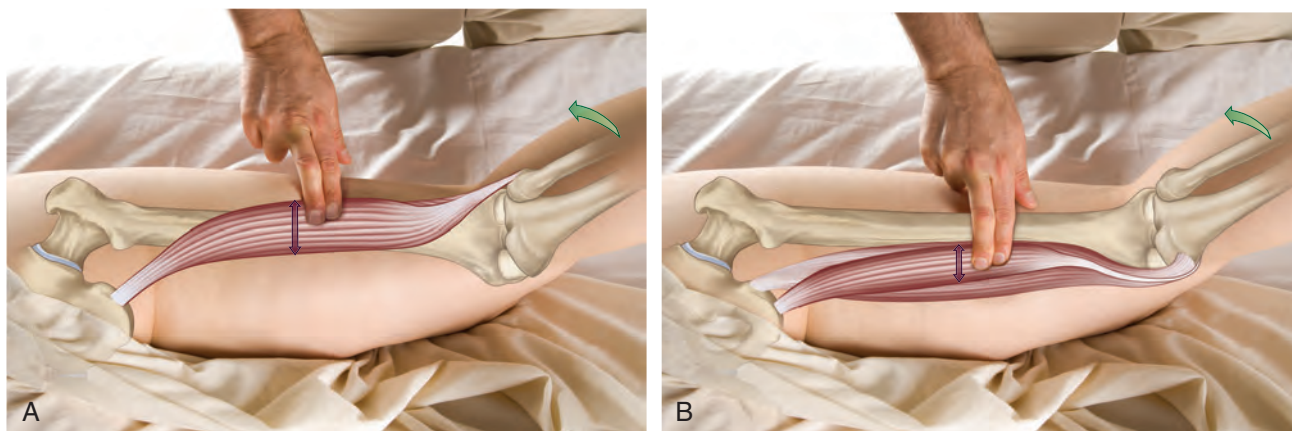


**Figure 18-5** Vues postérieures des ischiojambiers droits. **A.** Vue superficielle des trois muscles ischiojambiers. **B.** Vue profonde. Les tendons proximal et distal du semi-tendineux et du chef long du biceps fémoral ont été sectionnés et estompés.



**Figure 18-6** Position de départ pour une palpation en procubitus des ischiojambiers droits.

## ISCHIOJAMBIERS—PROCUBITUS—Suite

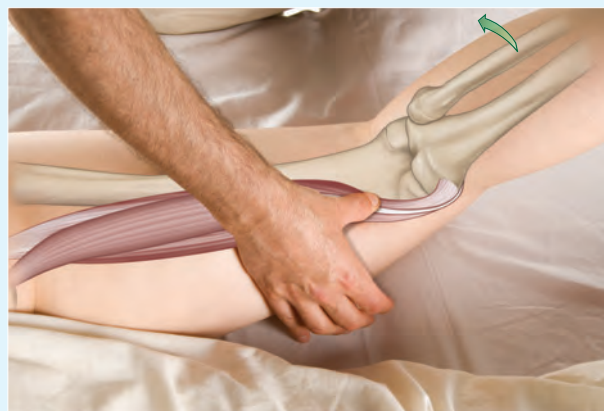

**Figure 18-7** Palpation des muscles ischiojambiers superficiels, le patient faisant une flexion de la jambe contre résistance. **A.** Palpation du chef long du biceps fémoral sur le côté latéral. **B.** Palpation du semi-tendineux sur le côté médial.

**Notes palpatoires :**

1. En distal, les tendons des ischiojambiers latéral et médiaux sont bien séparés et facilement séparables. En proximal, ils sont proches les uns des autres et plus difficiles à distinguer. On peut utiliser les rotations de la jambe, ce qui est un excellent moyen de les séparer. Les ischiojambiers médiaux sont rotateurs médiaux et le latéral est rotateur latéral. Il faut garder à l'esprit que le genou ne peut avoir de rotation que s'il est préalablement fléchi. L'angle de flexion recommandé est de 90°.
2. Quand le patient ne contracte pas ses ischiojambiers pour essayer de fléchir le genou contre la résistance de votre main de support, il faut utiliser votre main de support pour soutenir la jambe du patient de façon que les muscles ischiojambiers puissent être complètement détendus. Autrement, si le patient maintient sa jambe fléchie sans appui, les ischiojambiers resteraient contractés, sans relâchement possible. Un relâchement complet, intercalé entre des contractions, permet de grandes modifications dans le tonus des muscles, rendant plus faciles la palpation et la localisation des muscles ischiojambiers cibles.
3. Il peut être difficile de discerner entre eux, les corps musculaires des deux muscles ischiojambiers médiaux. Noter que le tendon distal du muscle semi-tendineux est très proéminent et facile à mettre en évidence. Le muscle semi-membraneux peut être palpé de chaque côté du tendon distal du muscle semi-tendineux, particulièrement sur le côté médial (figure 18-8).
4. Directement antérieur au biceps fémoral, on trouve le muscle vaste latéral. On utilise la flexion-extension de la jambe pour mettre en

évidence la ligne de partage. Directement antérieur aux ischiojambiers médiaux, on trouve, en proximal de la cuisse, le muscle grand adducteur. On utilise la flexion de la jambe pour les séparer. Le grand adducteur ne croise pas le genou et reste donc au repos en cas de flexion du genou, alors que les ischiojambiers se contractent à la flexion.

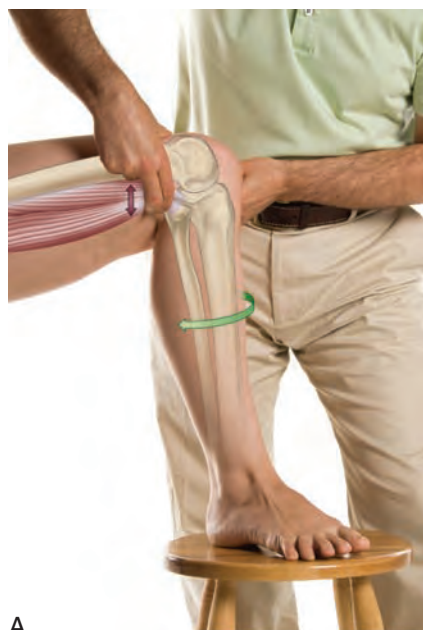

**Figure 18-8** La partie distale du semi-membraneux peut être palpée de chaque côté du tendon distal du semi-tendineux. Est montrée la palpation sur le côté latéral.

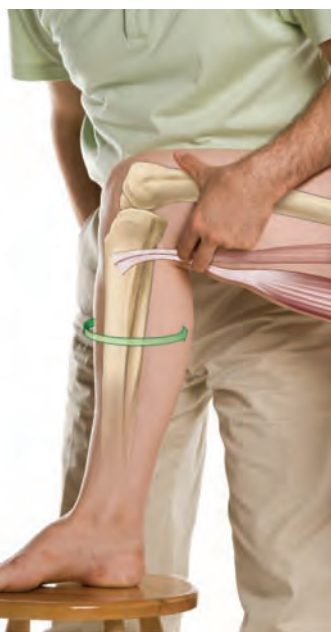## ISCHIOJAMBIERS—PROCUBITUS—Suite

### Position alternative de palpation—assis

Sur un patient assis, avec le pied à plat sur une surface quelconque permettant la flexion du genou, on peut utiliser les rotations de la jambe autour du genou pour mettre en évidence les tendons distaux des muscles biceps fémoral, semi-tendineux et gracile. Grâce à une rotation latérale, le biceps fémoral devient facilement palpable en latéral. Grâce à une rotation médiale, deux tendons apparaissent en médial, le semi-tendineux et le gracile. Le tendon du semi-tendineux est le plus gros des deux et il est plus latéral (proche de la ligne médiane de la cuisse).



A

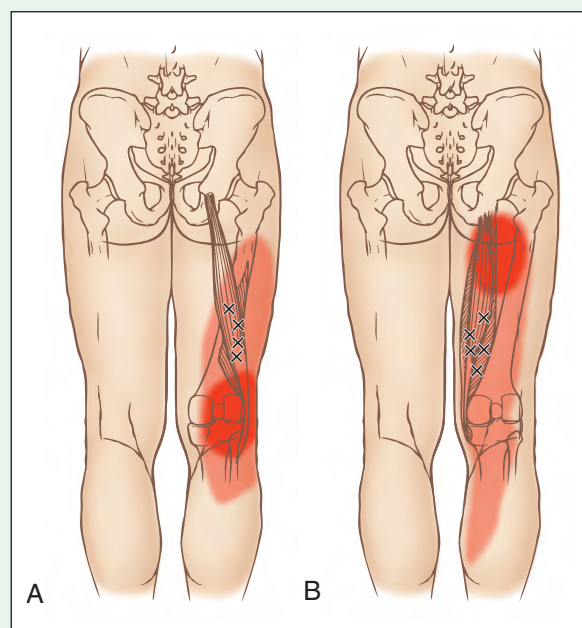


B

**Figure 18-9** Palpation des tendons distaux du biceps fémoral, du semi-tendineux et du gracile pendant que le patient fait une rotation de la jambe autour de l'articulation du genou. **A.** Palpation du biceps fémoral pendant que la patiente fait une rotation latérale. **B.** Palpation du semi-tendineux et du gracile pendant que la patiente fait une rotation médiale de la jambe. Remarque : pour ces photographies, la patiente est debout avec le pied posé sur un tabouret.

### POINTS GÂCHETTES

1. Les points gâchettes des muscles ischiojambiers sont provoqués ou entretenus par une surutilisation aiguë ou chronique des muscles, ou bien par une ischémie provoquée par une compression de la partie postérieure et distale de la cuisse en position assise dans un fauteuil de malade. Ils peuvent aussi survenir après une position raccourcie prolongée des muscles comme dormir en position fœtale.
2. Les points gâchettes des ischiojambiers médiaux ont tendance à produire une douleur superficielle et vive, tandis que celle des points gâchettes de l'ischiojambier latéral est plus profonde et plus sourde. Les points gâchettes dans l'ischiojambier latéral réveillent souvent le patient la nuit et provoquent un sommeil non reposant.
3. Les zones de projection des points gâchettes des ischiojambiers doivent être bien séparées de celles des piriforme, moyen et petit fessiers, obturateur interne, vaste médial, poplité, plantaire et gastrocnémien.
4. Les points gâchettes des ischiojambiers sont souvent incorrectement étiquetés sciatalgie ou encore douleurs dégénératives de l'articulation du genou.
5. Des points gâchettes associés se produisent fréquemment dans les muscles grand adducteur, vaste latéral, gastrocnémien, iliopsoas et quadriceps fémoral.



A

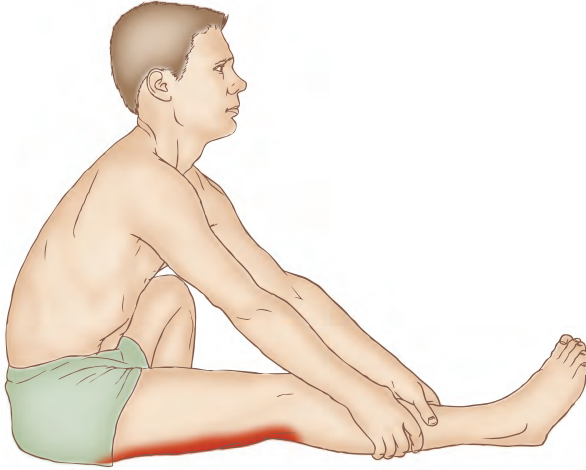
B

**Figure 18-10** Vues postérieures des points gâchettes habituels des ischiojambiers latéral et médiaux, avec les zones de projection correspondantes. **A.** Ischiojambier latéral (biceps fémoral). **B.** Ischiojambiers médiaux (semi-tendineux et semi-membraneux).

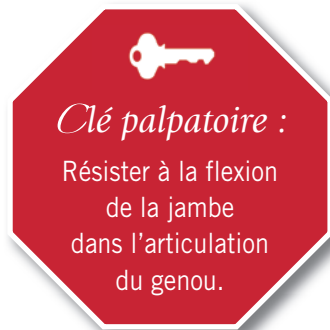

## ISCHIOJAMBIERS—PROCUBITUS—Suite

## ÉTIREMENT DES ISCHIOJAMBIERS




**Figure 18-11** Un étirement des ischiojambiers droits. Le patient est assis avec le genou droit en extension complète et le bassin pivote vers l'avant en antéversion autour de l'articulation de la hanche. Remarque : il n'est pas utile de fléchir le rachis pour effectuer cet étirement.



## EXTENSION

**Grand adducteur :** Dès que les ischiojambiers médiaux ont été localisés, au niveau proximal de la cuisse, glissez vers le médial (en antérieur) jusqu'au bord médial des muscles, et votre main se positionne sur le muscle grand adducteur. Le grand adducteur est situé entre les ischiojambiers médiaux et le gracile. Pour confirmer votre position, il faut demander au patient de fléchir la jambe et le genou. Cela met en contraction les ischiojambiers médiaux et le gracile, mais pas le grand adducteur, situé entre eux. Une adduction contre résistance de la cuisse dans l'articulation de la hanche sollicite le grand adducteur (et le gracile) (figure 18-12).



**Figure 18-12** Le grand adducteur peut être palpé entre les ischiojambiers médiaux et le gracile. Les ischiojambiers médiaux et le gracile se contractent quand le patient fléchit la jambe autour de l'articulation du genou, tandis que le grand adducteur ne se contracte pas.

## TENSEUR DU FASCIA LATA—DÉCUBITUS

## ❑ INSERTIONS :

- o De l'épine iliaque antérosupérieure (EIAS) et de la partie antérieure de la crête iliaque au tractus iliotibial, 1/3 proximal de la cuisse

## ❑ ACTIONS :

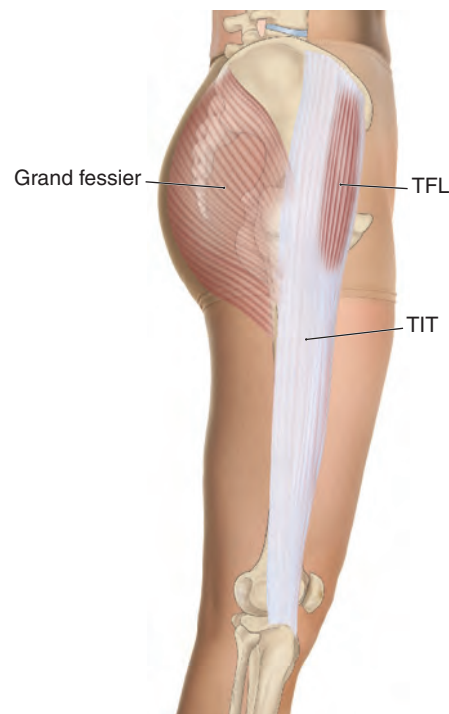
- o Rotation médiale, flexion et abduction de la cuisse dans l'articulation de la hanche
- o Antéversion et inclinaison homolatérale du bassin autour de la hanche

**Position de départ (figure 18-14) :**

- o Patient en décubitus avec les cuisses sur la table et les jambes pendantes en dehors de la table
- o Thérapeute debout à côté du patient
- o Main palpatoire placée juste en distal et latéral de l'EIAS
- o Si une résistance est nécessaire, la main de support est placée sur la cuisse en distal et antérolatéral

**Étapes palpatoires :**

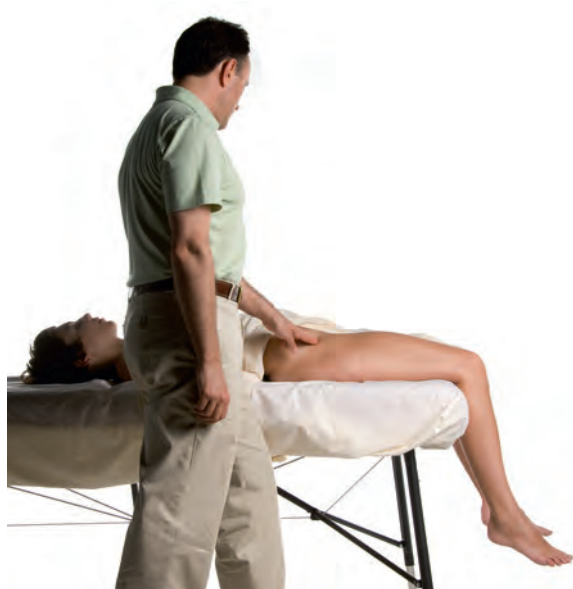1. Demander au patient de faire une rotation médiale et une flexion de la cuisse dans l'articulation de la hanche pour sentir une contraction du tenseur du fascia lata (TFL), immédiatement en distal et un peu en latéral de l'EIAS (figure 18-15).
2. Continuer la palpation du TFL vers le distal jusqu'à son insertion sur le tractus iliotibial par une pression glissée palpatoire perpendiculairement aux fibres.
3. Le fait que le patient soulève sa cuisse en flexion, tout en la maintenant en rotation médiale, est une résistance généralement suffisante pour mettre en évidence le TFL. Cependant, et si nécessaire, une résistance supplémentaire peut être apportée par la main de support placée sur la partie antérieure et distale de la cuisse.



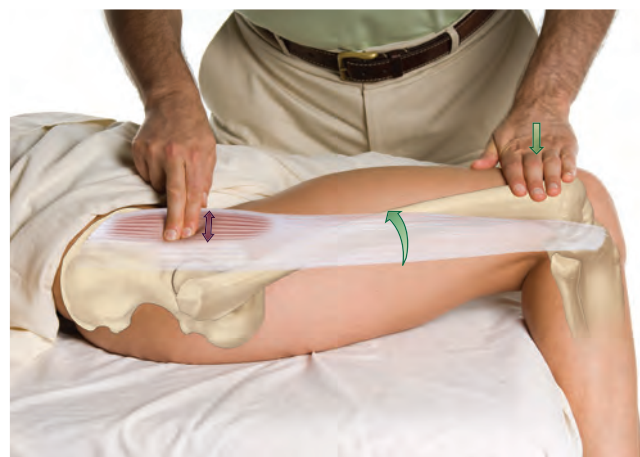**Figure 18-13** Vue latérale du tenseur du fascia lata (TFL) droit. Le grand fessier a été estompé. TIT, tractus iliotibial.

4. Une fois que le TFL a été localisé, on demande au patient de se relâcher, puis on palpe de façon à évaluer la tension musculaire de repos.

18



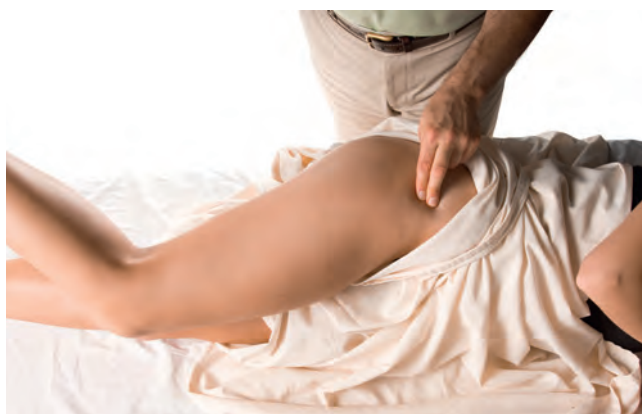**Figure 18-14** Position de départ pour une palpation en décubitus du TFL droit.



**Figure 18-15** Le TFL droit est palpé en demandant à la patiente de faire une rotation médiale et une flexion de la cuisse autour de l'articulation du genou.

TENSEUR DU FASCIA LATA—DÉCUBITUS—*Suite***Notes palpatoires :**

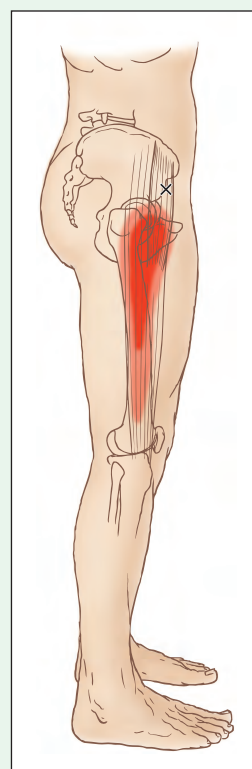
1. Le TFL est superficiel et facilement palpable.
2. Il est intéressant de comparer les façons de palper les muscles TFL et sartorius. Les deux muscles ont une insertion commune sur l'EIAS et sont des fléchisseurs de la cuisse dans l'articulation de la hanche. Toutefois, le TFL est aussi un rotateur médial de la cuisse, tandis que le sartorius est un rotateur latéral de la hanche. Par conséquent, pour palper le TFL, on palpe juste en distal et en latéral de l'EIAS en demandant au patient de faire une rotation médiale de la cuisse dans l'articulation de la hanche. Pour palper le sartorius, on palpe juste en distal et en médial de l'EIAS en demandant au patient de faire une rotation latérale de la cuisse dans l'articulation de la hanche.
3. Entre les insertions proximales du TFL et du sartorius, on trouve le droit fémoral du muscle quadriceps.
4. La raison pour laquelle le patient laisse pendre ses jambes en dehors de la table est que cela permet une palpation immédiate et facile du droit fémoral, en demandant au patient de faire une extension du genou sans aucune contraction des fléchisseurs de la hanche. Localiser le droit fémoral permet une meilleure séparation entre le TFL et droit fémoral. Cette position permet aussi une palpation facile des autres muscles antérieurs et médiaux de la cuisse.

**Position alternative de palpation—latérocubitus**

**Figure 18-16** Parce que le TFL est situé en antérolatéral de la cuisse, on peut aussi le palper facilement avec un patient en latérocubitus. On demande au patient de faire une rotation médiale et une flexion (on peut aussi ajouter une petite amplitude d'abduction) de la cuisse, et l'on sent ainsi la contraction du TFL.

**POINTS GÂCHETTES**

1. Les points gâchettes du tenseur du fascia lata (TFL) sont souvent provoqués ou entretenus par une surutilisation aiguë ou chronique du muscle, ou bien après une position raccourcie prolongée du muscle comme dormir en position fœtale.
2. Les zones de projection des points gâchettes du TFL doivent être distinguées de celles des fibres antérieures des moyen et petit fessiers, du vaste latéral et du carré des lombes.
4. Les points gâchettes des TFL sont souvent assimilés à une bursite trochantérienne, un syndrome de l'articulation sacro-iliaque ou comme une méralgie paresthésique.
5. Des points gâchettes associés surviennent fréquemment dans les muscles petit fessier, droit fémoral, iliopsoas et sartorius.

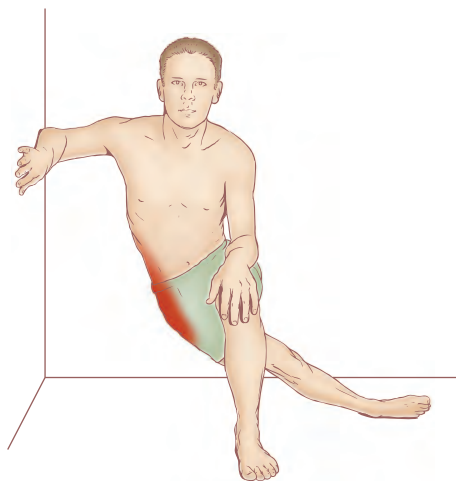


**Figure 18-17** Vue latérale des points gâchettes usuels du TFL avec les zones de projection correspondantes.

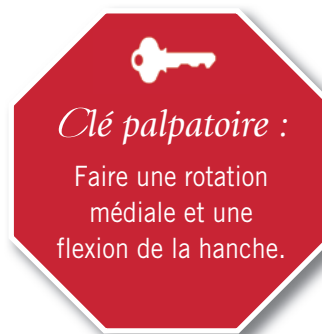

## TENSEUR DU FASCIA LATA—DÉCUBITUS—*Suite*

### ÉTIREMENT DU TENSEUR DU FASCIA LATA



**Figure 18-18** Un étirement du TFL droit. Le patient fait une adduction de la cuisse droite en postérieur du corps tout en utilisant le mur comme soutien. Remarque : il est important de ne pas mettre trop de poids sur la cheville du membre inférieur postérieur. Voir figure 16-31, p. 368, pour un autre étirement du TFL.



## SARTORIUS—DÉCUBITUS

## ❑ INSERTIONS :

- o De l'épine iliaque antérosupérieure (EIAS) au tendon des muscles de la patte d'oie en proximal et antéromédial du tibia

## ❑ ACTIONS :

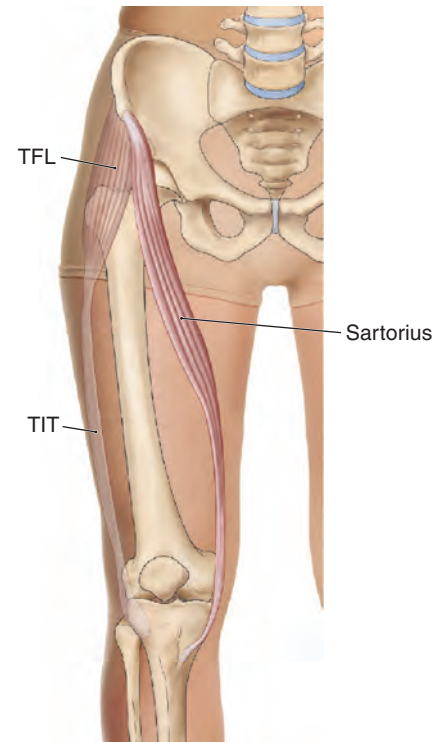
- o Rotation latérale, flexion et abduction de la cuisse dans l'articulation de la hanche
- o Antéverson et inclinaison homolatérale du bassin
- o flexion et rotation médiale de la jambe dans l'articulation du genou

**Position de départ (figure 18-20) :**

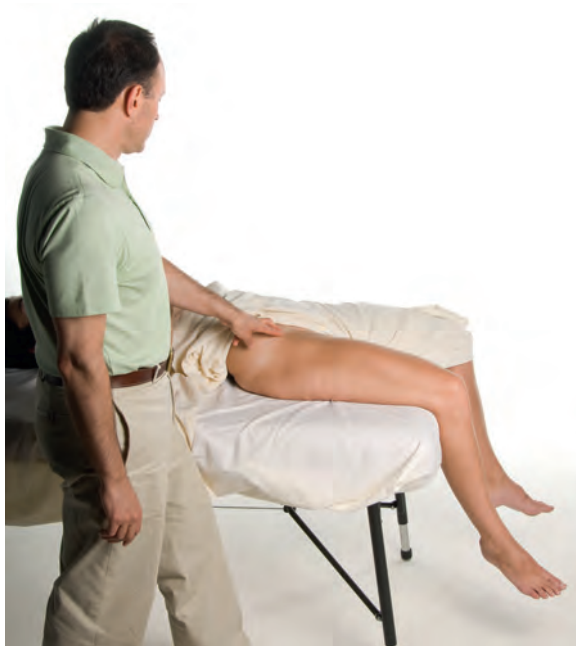- o Patient en décubitus avec les cuisses sur la table et les jambes pendantes en dehors de la table
- o Thérapeute debout à côté du patient
- o Main palpatoire placée juste en distal et médial de l'EIAS
- o Si une résistance est nécessaire, la main de support est placée sur la cuisse en distal et antéromédial

**Étapes palpatoires :**

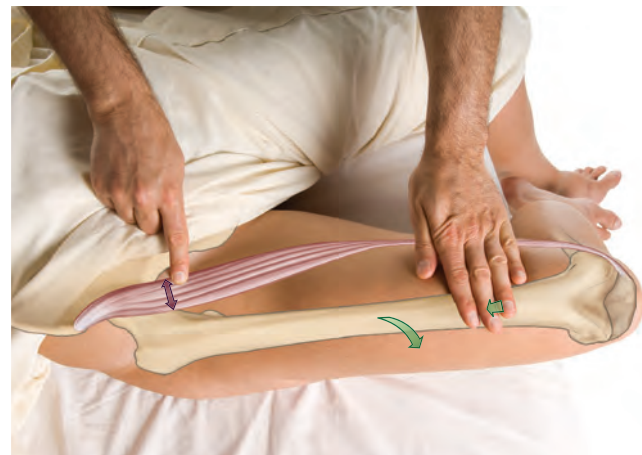1. Demander au patient de faire une rotation latérale et une flexion de la cuisse dans l'articulation de la hanche et sentir la contraction du sartorius immédiatement en distal et légèrement en médial de l'EIAS (figure 18-21).
2. Si nécessaire, on utilise la main de support pour ajouter une résistance quand le patient fléchit et tourne en rotation médiale la cuisse.
3. On continue la palpation du sartorius en direction de son insertion distale par une pression glissée palpatoire perpendiculairement aux fibres.
4. Une fois que le TFL a été localisé, on demande au patient de se relâcher, puis on palpe de façon à évaluer la tension musculaire de repos.



**Figure 18-19** Vue antérieure du sartorius droit. Le tenseur du fascia lata (TFL) et le tractus iliotibial (TIT) ont été estompés.



**Figure 18-20** Position de départ pour une palpation en décubitus du sartorius droit.



**Figure 18-21** Le corps musculaire proximal du sartorius droit se contracte et est facilement palpable quand le patient fait une rotation latérale et une flexion de la cuisse. Remarque : le thérapeute se place habituellement face à la table, mais il est ici montré dans le placement opposé pour les besoins de la photographie.

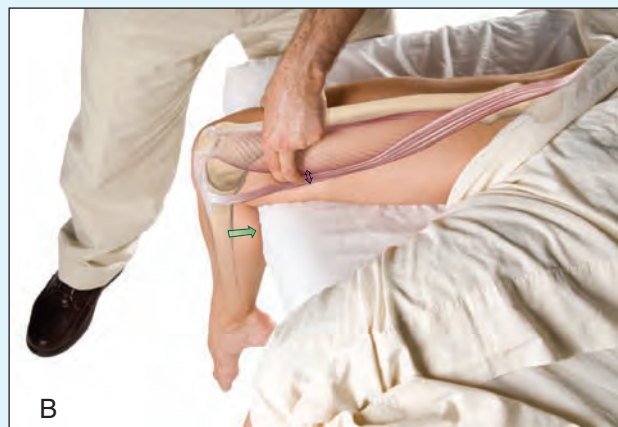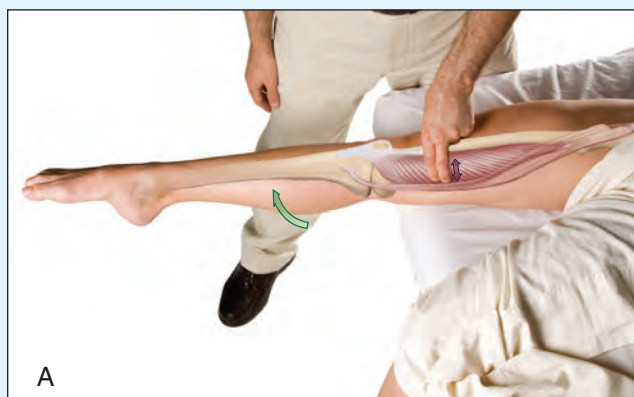## SARTORIUS—DÉCUBITUS—Suite

**Notes palpatoires :**

1. Même s'il est superficiel, la moitié distale du sartorius est souvent difficile à palper et à distinguer des muscles adjacents. Une méthode pour le mettre en évidence est d'abord de localiser le vaste médial à la partie distale de la cuisse (il est habituellement bien développé et il forme souvent un relief arrondi chez les sujets musclés). Pour mettre en évidence le vaste médial, demander au sujet de faire une extension de la jambe dans l'articulation du genou. Une fois que le vaste médial est trouvé, il faut se déplacer vers le médial (en postérieur) en arrière du vaste médial, pour se trouver juste au-dessus du sartorius. On demande ensuite au patient de fléchir la jambe et le genou pour solliciter le sartorius. Dans cette position, on peut demander au patient d'appuyer sa jambe sur la table (figure 18-22).
2. En plus de demander au patient de faire une rotation latérale et une flexion de la cuisse, il peut être utile de demander au patient de faire

aussi une abduction de la cuisse dans l'articulation de la hanche et de fléchir la jambe et le genou. Ces quatre actions sont celles du sartorius sur la cuisse et la jambe.

3. Le sartorius et le TFL sont palpés d'une manière identique. Pour palper le sartorius, on palpe juste en distal et en médial de l'EIAS, tout en demandant au patient de faire une rotation latérale et une flexion de la cuisse dans l'articulation de la hanche. Pour palper le TFL, on palpe juste en distal et en latéral de l'EIAS, tout en demandant au patient de faire une rotation médiale et une flexion de la cuisse dans l'articulation de la hanche. Remarque : entre les insertions proximales du TFL et du sartorius, on trouve le muscle droit fémoral du quadriceps.
4. En proximal, le bord médial du sartorius forme la limite latérale du trigone fémoral. Dans le trigone fémoral, on trouve les muscles iliopsoas et pectiné ainsi que le nerf, l'artère et la veine fémorales.



**Figure 18-22** Palpation du corps musculaire distal du sartorius droit en repérant d'abord le vaste médial. **A.** Palpation du vaste médial sollicité par l'extension de la jambe faite par la patiente. **B.** Une fois que le vaste médial a été repéré, le thérapeute palpe le corps musculaire distal du sartorius immédiatement en médial (postérieurement) du vaste médial. La patiente sollicite le sartorius par une flexion de la jambe autour de l'articulation du genou contre une résistance due à l'appui sur la table.

## Position alternative de palpation—décubitus avec l'ensemble du membre inférieur sur la table

18

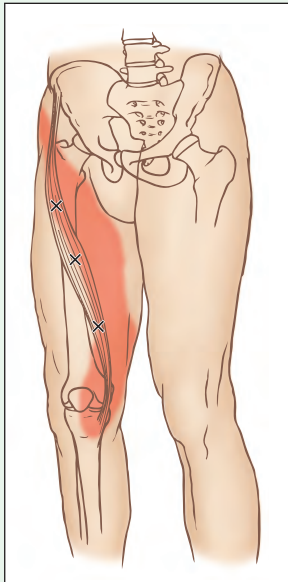


**Figure 18-23** Le sartorius peut être palpé sur un patient en décubitus avec la cuisse et la jambe sur la table. Le sartorius droit est ici sollicité et palpé en demandant au patient de faire une rotation latérale et une flexion de la cuisse au niveau de la hanche.

# SARTORIUS—DÉCUBITUS—Suite

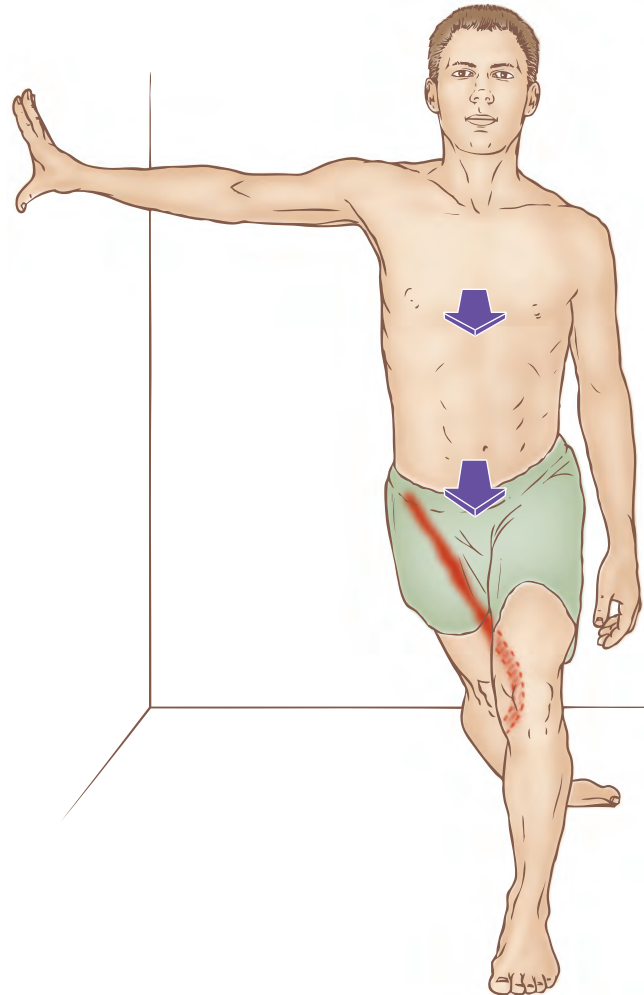
## POINTS GÂCHETTES

1. Les points gâchettes du sartorius sont souvent provoqués ou entretenus par surutilisation aiguë ou chronique du muscle, ou bien après une position raccourcie prolongée du muscle comme être assis en tailleur ou dormir en position fœtale.
2. Les points gâchettes dans le sartorius ont tendance à provoquer une douleur vive ou des picotements comparativement à la douleur profonde et sourde habituelle et typique des points gâchettes myofasciaux.
3. Les zones de projection des points gâchettes du sartorius doivent être bien dissociées de celles des vaste médial, vaste intermédiaire, pectiné, iliopsoas et des trois « adducteurs » de la cuisse.
4. Les points gâchettes dans le sartorius sont souvent diagnostiqués de façon incorrecte comme une meralgie paresthésique ou comme un dysfonctionnement médial du genou.
5. Des points gâchettes associés surviennent fréquemment dans le muscle quadriceps et dans les trois « adducteurs » de la cuisse.



**Figure 18-24** Vue antéromédiale des points gâchettes les plus fréquents du sartorius avec les zones de projection correspondantes.

## ÉTIREMENT DU SARTORIUS



**Figure 18-25** Un étirement du sartorius droit. Le patient fait une rotation médiale, une extension et une adduction de la cuisse droite. En même temps, il fait pivoter le bassin et le tronc vers l'arrière (rétroversion) pour augmenter l'étirement autour de l'articulation de la hanche. Remarque : il est important de ne pas laisser le bassin partir en antéversion pour être certain qu'un poids excessif ne se place pas sur la cheville du membre inférieur postérieur.



## SARTORIUS—DÉCUBITUS—Suite

## EXTENSION

**Corps musculaire distal du muscle iliopsoas :** Glissez immédiatement en médial du tendon proximal du sartorius et vous serez sur le corps musculaire distal du muscle iliopsoas. On peut le confirmer en demandant au sujet de fléchir doucement le tronc au niveau du rachis (en se recroquevillant au niveau de l'abdomen) pour mettre en évidence la contraction de la partie psoas du corps musculaire distal et du tendon de l'iliopsoas (la partie psoas se trouve en médial de l'iliopsoas). Bien faire attention au paquet vasculonerveux fémoral qui est situé en superficie par rapport au corps musculaire distal de l'iliopsoas. Pour plus de détails, voir p. 387.



**Figure 18-26** Palpation du corps musculaire et du tendon distal du psoas droit, portion de l'iliopsoas, en médial du sartorius, sous une flexion du rachis par un recroquevillement du tronc.



*Clé palpatoire :*

Faire une rotation latérale et une flexion de la cuisse.

## MUSCLE QUADRICEPS FÉMORAL—DÉCUBITUS

18-2

Le muscle quadriceps fémoral est composé des muscles droit fémoral, vaste médial, vaste latéral et vaste intermédiaire.

#### ❑ INSERTIONS :

- o Droit fémoral : *de l'épine iliaque antéro-inférieure (EIAI) à la tubérosité tibiale*
- o Vastes médial, latéral et intermédiaire : *de la ligne âpre du fémur à la tubérosité tibiale*

#### ❑ ACTIONS :

- o Les quatre muscles du quadriceps font de l'extension de la jambe dans l'articulation du genou.
- o Le droit fémoral fait aussi de la flexion de la cuisse et de l'antéversion du bassin et de la hanche.

#### Position de départ (figure 18-28) :

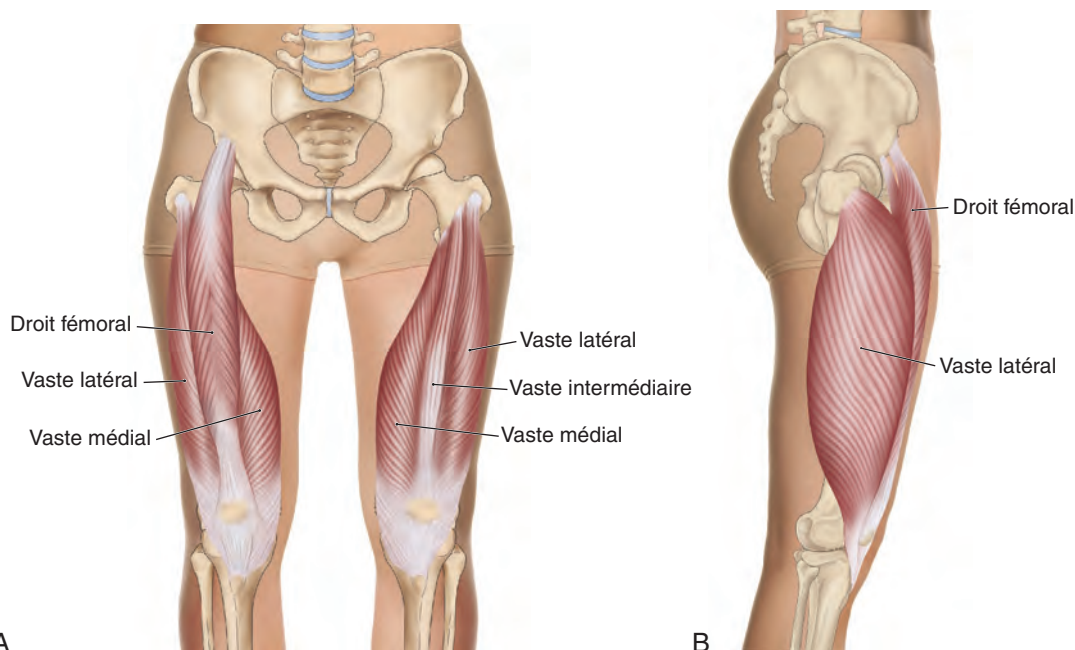
- o Patient en décubitus avec les cuisses sur la table et les jambes pendantes en dehors de la table
- o Thérapeute debout à côté du patient
- o Main palpatoire placée en proximal et en antérieur de la cuisse
- o Si une résistance est nécessaire, la main de support est placée sur l'extrémité distale de la jambe, juste au-dessus de la cheville

#### Étapes palpatoires :

1. En proximal, le droit fémoral est situé entre le tenseur du fascia lata (TFL) et le sartorius. Commencer par une localisation du tendon du

TFL (voir p. 424) et glisser vers le médial, ou bien localiser le sartorius (voir p. 427) et glisser latéralement, et l'on sera situé sur le droit fémoral.

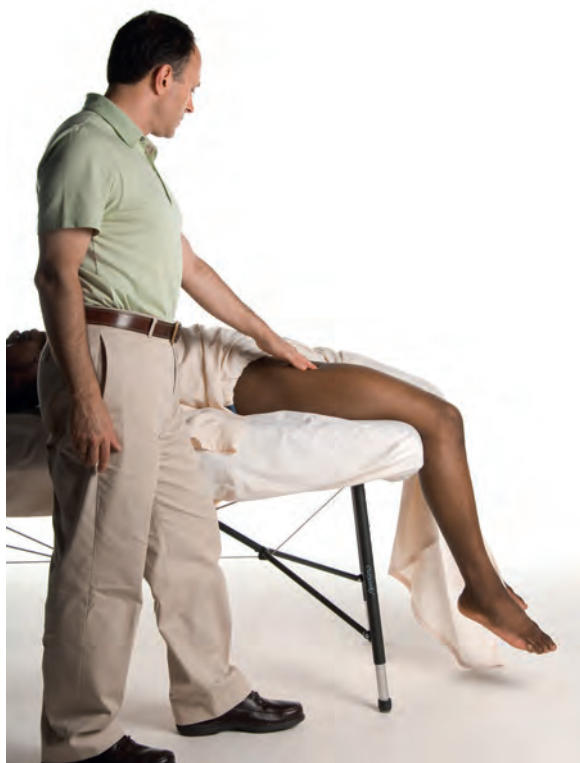2. Demander au patient de faire une extension de la jambe dans l'articulation du genou et sentir la contraction du droit fémoral (figure 18-29, A). Si nécessaire, utiliser la main de support pour ajouter une résistance à l'extension de la jambe faite par le patient.
3. Continuer de palper le droit fémoral vers la tubérosité tibiale par une pression glissée palpatoire perpendiculaire aux fibres musculaires.
4. Pour le vaste médial, palper la cuisse en antéromédial, juste en proximal de la patella tandis que le patient fait une extension de la jambe dans l'articulation du genou, et sentir la contraction. Faire ensuite une pression glissée palpatoire perpendiculaire aux fibres du muscle et palper autant que possible le vaste médial sur le maximum de sa longueur (figure 18-29, B).
5. Pour le vaste latéral, palper la cuisse en antérolatéral, juste en proximal de la patella pendant que le patient fait une extension de la jambe dans l'articulation du genou, et sentir la contraction. Faire ensuite une pression glissée palpatoire perpendiculaire aux fibres et palper le vaste latéral sur la cuisse en antérolatéral et en latéral en profondeur du tractus iliotibial (TIT) et en postérolatéral, immédiatement en postérieur du TIT (figure 18-29, C).
6. Une fois que le quadriceps a été localisé, demander au patient de se relâcher, puis palper de façon à évaluer la tension musculaire de repos.



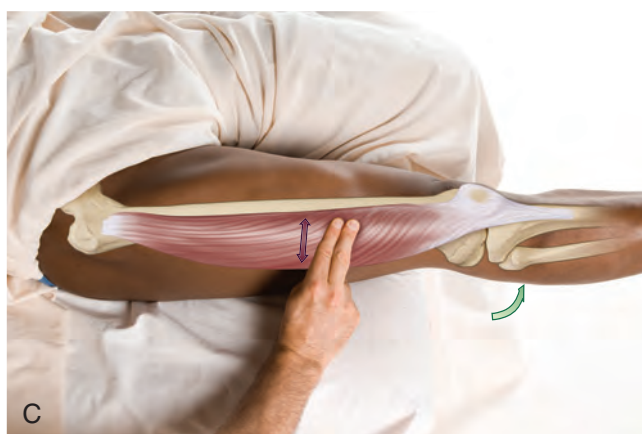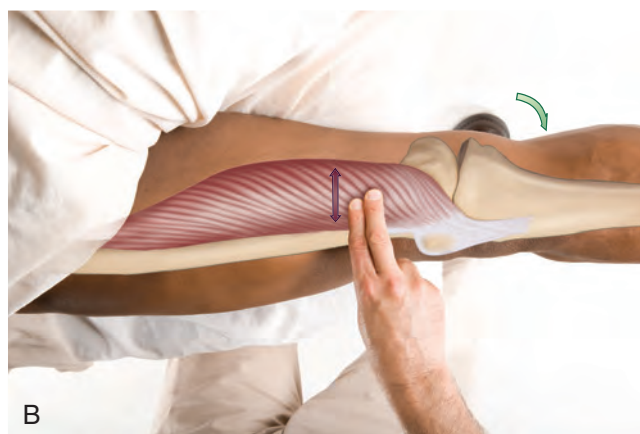
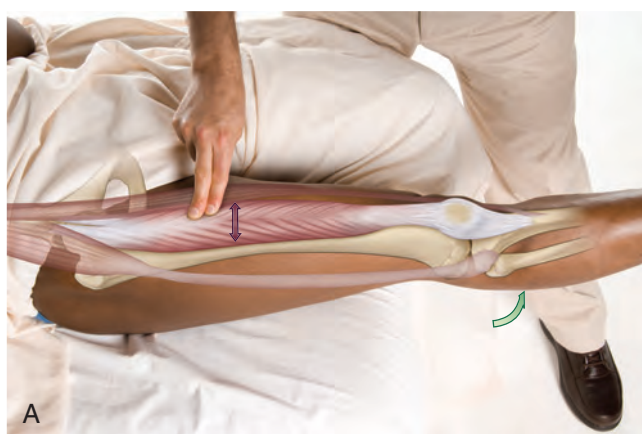A

B

**Figure 18-27** Vues de l'ensemble du quadriceps fémoral. **A.** Vues antérieures superficielle et profonde. Le côté droit est la vue superficielle. Le droit fémoral a été sectionné sur le côté gauche de façon à montrer le vaste intermédiaire. **B.** Vue latérale droite.

MUSCLE QUADRICEPS FÉMORAL—DÉCUBITUS—*Suite*

**Figure 18-28** Position de départ pour une palpation en décubitus du quadriceps fémoral droit.

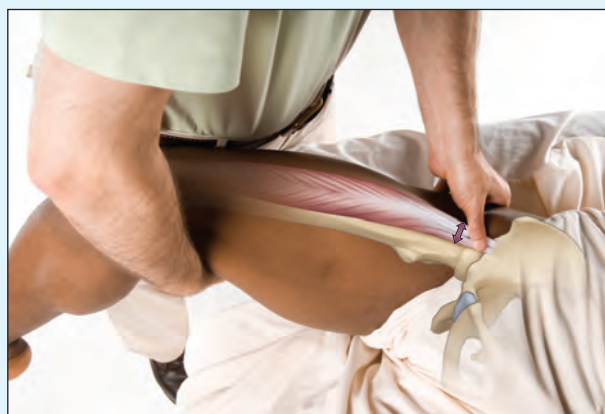


**Figure 18-29** Palpation du quadriceps fémoral pendant que le patient fait une extension du genou. **A.** Vue antérolatérale montrant la palpation du droit fémoral. **B.** Vue antéromédiale montrant la palpation du vaste médial. **C.** Vue antérolatérale montrant la palpation du vaste latéral.

MUSCLE QUADRICEPS FÉMORAL—DÉCUBITUS—*Suite***Notes palpatoires :**

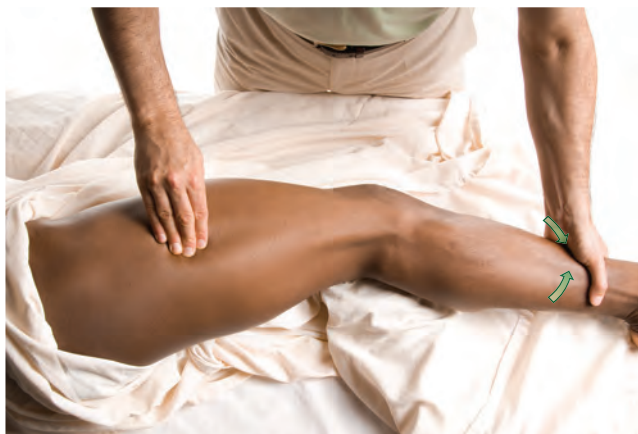1. En proximal, le droit fémoral est situé entre le TFL et le sartorius. Ces deux muscles peuvent donc servir de repères pour mettre en évidence le droit fémoral.
2. Le droit fémoral peut être palpé tout au long à partir de l'EIAI. Suivez le droit fémoral aussi loin que possible avec le patient en position de départ (voir la figure 18-28). Ensuite, faites passivement une flexion de la cuisse dans l'articulation de la hanche tout en continuant de palper plus proximale vers l'EIAI. Demandez au patient de contracter et de relâcher alternativement le droit fémoral en faisant une extension de la jambe dans l'articulation du genou et sentez la tension dans le tendon proximal. Quand vous aurez atteint l'EIAI elle-même, assurez-vous que le droit fémoral est relâché et passivement détendu de façon à discerner la texture ferme des tissus mous adjacents au tendon proximal du droit fémoral (figure 18-30).
3. Sur les patients musclés, il est habituel de discerner la ligne de démarcation du droit fémoral et du vaste latéral sur le côté latéral, et celle séparant le droit fémoral du vaste médial en médial. Pendant une contraction du quadriceps, faites une pression glissée palpatoire perpendiculaire en travers du droit fémoral en sentant bord à bord la largeur du muscle. Sentez ensuite un sillon creux vertical, palpable de chaque côté, entre le droit fémoral et les muscles vastes.
4. Le vaste médial est superficiel et facile à palper en distal de la cuisse. Toutefois, en proximal, il est plus profond et peut devenir difficile à palper et à séparer des muscles adjacents.
5. Le vaste latéral est superficiel en antérolatéral de la cuisse et profond seulement vers le TIT en latéral. Dans cette topographie, il est facile à palper. Il est aussi superficiel et très facile à palper en postérieur immédiat du TIT en postérolatéral de la cuisse. Toutefois, l'insertion sur la ligne âpre est profonde et elle est difficilement repérable et palpable.

6. Puisque le vaste latéral est en profondeur du tractus iliotibial, on accuse souvent le tractus iliotibial de la tension du muscle vaste latéral.
7. Le vaste intermédiaire est très difficilement palpable et localisable puisqu'il est profond sous le droit fémoral et le vaste latéral et qu'il a la même action que ces muscles.
8. La patelle est un os sésamoïde qui s'est développé au fur et à mesure de l'évolution à l'intérieur du tendon quadricipital. Sa principale fonction est d'augmenter le bras de levier de la force du quadriceps fémoral et donc sa puissance.



**Figure 18-30** Palpation du tendon proximal du droit fémoral au niveau de l'EIAI (voir Note palpatoire n° 2).

## Position alternative de palpation—latérocubitus



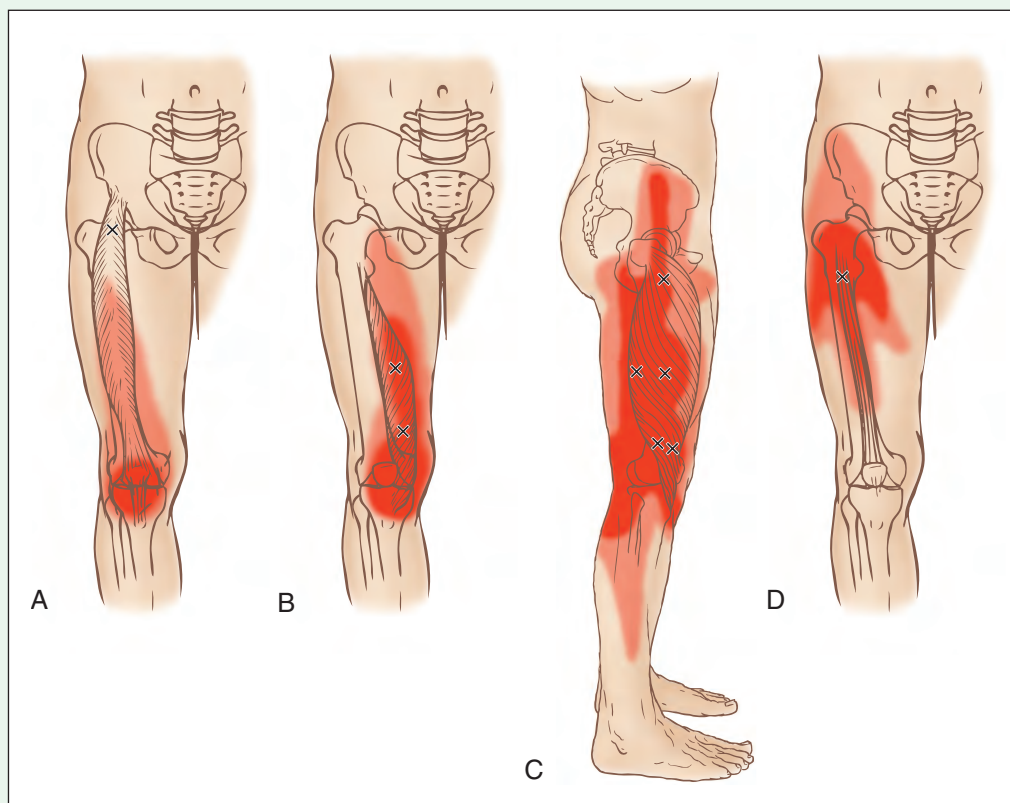
**Figure 18-31** Parce que le vaste latéral est situé si loin en latéral, il est facile de le palper sur un patient en latérocubitus. On palpe en antérieur, en profondeur, mais aussi en postérieur du tractus iliotibial. On sent la contraction quand le patient fait une extension de la jambe autour de l'articulation du genou. Remarque : dans cette position, à cause de l'extension de la jambe sans la pesanteur, il est habituellement nécessaire d'ajouter une résistance à l'extension de la jambe au moyen de la main de support pour augmenter la force de contraction du vaste latéral, ce qui le rend plus facilement palpable.



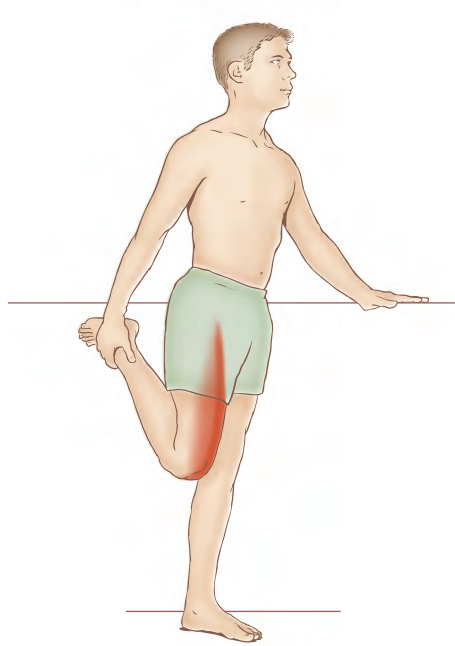
MUSCLE QUADRICEPS FÉMORAL—DÉCUBITUS—*Suite*

## POINTS GÂCHETTES

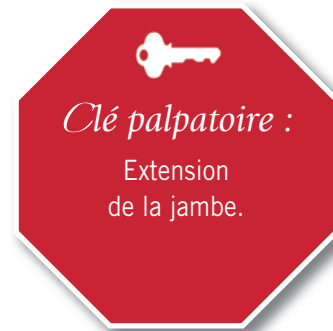1. Les points gâchettes du quadriceps fémoral sont souvent provoqués ou perpétués par le surmenage aigu ou chronique (par exemple la course, le cyclisme), par un traumatisme direct ou une insuffisance d'étirement par un manque de flexion complète du genou (cela peut se produire chez les sédentaires aussi bien que chez les patients en convalescence d'une chirurgie ou d'une fracture des articulations du genou ou de la hanche). Les autres facteurs sont par exemple le fait de placer une charge lourde sur ses genoux (ordinateur portable, enfant) ou bien de recevoir des piqûres intramusculaires à répétition.
2. Les points gâchettes du quadriceps fémoral ont tendance à produire des douleurs dans l'articulation du genou (cela est habituel chez les enfants et les adultes). Quand une faiblesse du genou survient, il apparaît souvent une déformation du genou pendant la marche. Les patients porteurs de points gâchettes du vaste latéral sont souvent incapables de dormir sur le côté incriminé.
3. Les zones de projection des points gâchettes du quadriceps fémoral doivent être distinguées de celles des muscles petit fessier, moyen fessier, sartorius, tenseur du fascia lata, des trois « adducteurs » de la cuisse, du gracile, et éventuellement du pectiné et de l'iliopsoas.
4. Les points gâchettes du quadriceps fémoral sont souvent diagnostiqués de façon incorrecte comme un dysfonctionnement de l'articulation du genou, une bursite trochantérienne ou une méralgie paresthésique.
5. Des points gâchettes associés surviennent fréquemment dans les autres muscles du quadriceps fémoral, les ischiojambiers, l'iliopsoas, le sartorius, les trois « adducteurs » de la cuisse et le petit fessier.



**Figure 18-32** Vues des points gâchettes les plus fréquents du quadriceps fémoral et des zones de projection correspondantes. **A.** Vue antérieure du droit fémoral. **B.** Vue antérieure du vaste médial. **C.** Vue latérale du vaste latéral. **D.** Vue antérieure du vaste intermédiaire.

**MUSCLE QUADRICEPS FÉMORAL—DÉCUBITUS—Suite****ÉTIREMENT DU QUADRICEPS FÉMORAL**

**Figure 18-33** Un étirement du quadriceps fémoral droit. Le patient est debout et utilise sa main pour tracter l'articulation du genou en flexion complète. Si la hanche est en extension pendant l'étirement, le but est de plus étirer le droit fémoral ; mais si la hanche est en flexion, le but est de plus étirer les muscles vastes. Remarque : il est important, quand on pratique cet étirement, d'être certain que le genou n'est pas en rotation.



## PECTINÉ—DÉCUBITUS

## ❑ INSERTIONS :

- o De la branche supérieure du pubis à la crête pectinéale au niveau postérieur de l'extrémité supérieure du fémur

## ❑ ACTIONS :

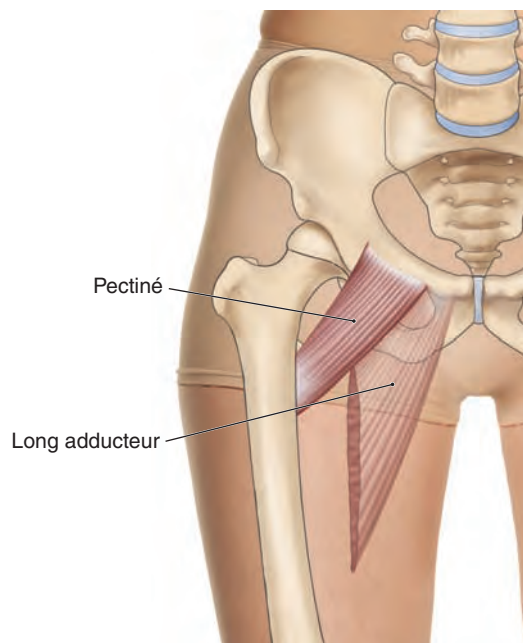
- o Adduction et flexion de la cuisse dans l'articulation de la hanche
- o Antéversion du bassin au niveau de la hanche

**Position de départ (figure 18-35, A) :**

- o Patient en décubitus avec les cuisses sur la table et les jambes pendantes en dehors de la table
- o Thérapeute debout à côté du patient
- o Placer les doigts de palpation sur la partie proximale et antéromédiale de la cuisse et repérer le tendon proximal du long adducteur. Pour ce repérage, palper simplement le long du pubis de latéral en médial jusqu'à rencontrer un tendon proéminent (c'est le tendon le plus proéminent de la région) (figure 18-35, B)
- o La main de support se situe sur la partie distale et antéromédiale de la cuisse, juste en proximal de l'articulation du genou

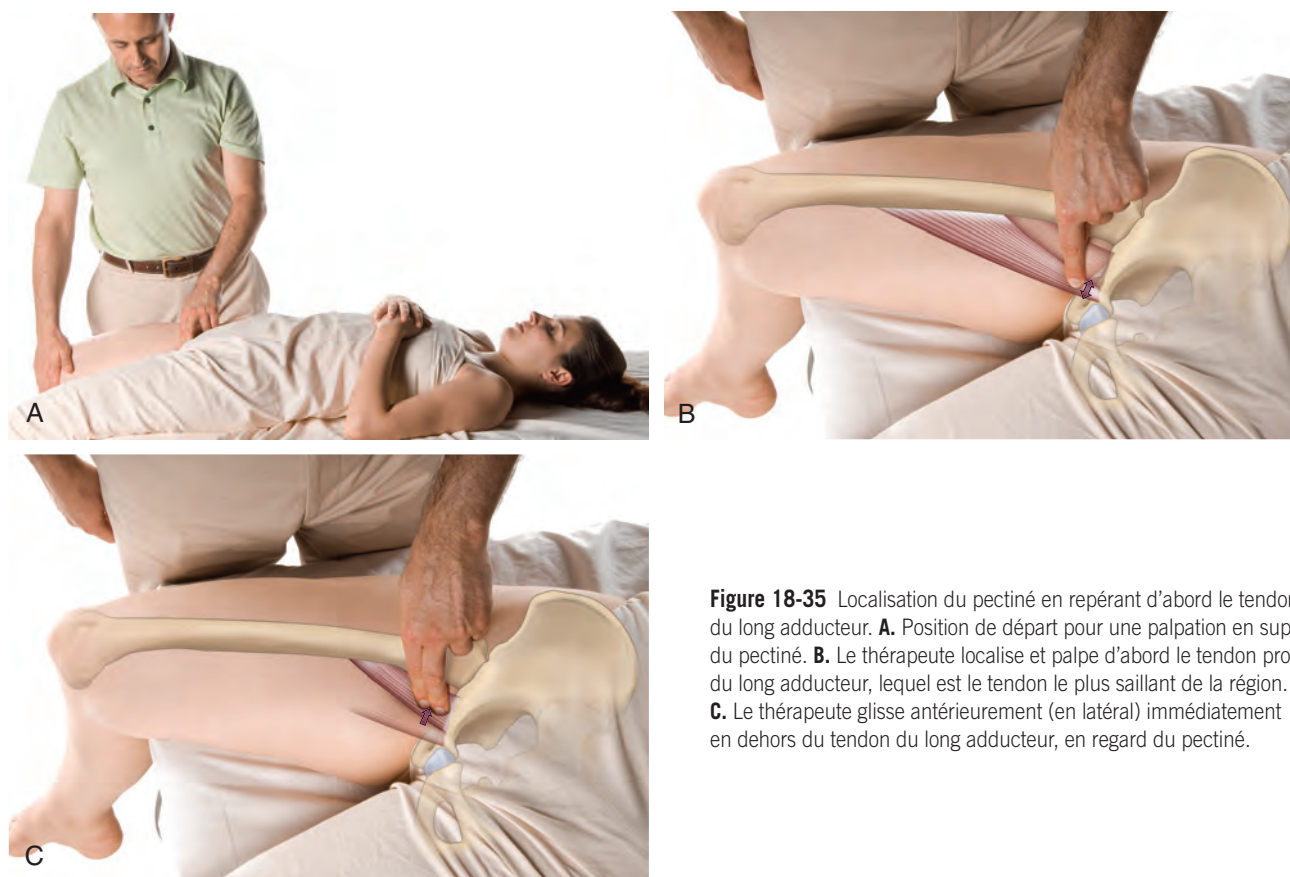**Étapes palpatoires :**

1. Après avoir repéré le tendon proximal du muscle long adducteur, glisser en antérieur (vers le latéral) et vous serez placé sur le muscle pectiné (figure 18-35, C).
2. Pour faire se contracter le pectiné, exercer un appui contre le pubis tout en demandant au sujet de faire une adduction de la cuisse dans l'articulation de la hanche. Utiliser la main de support pour ajouter une résistance est souvent utile (figure 18-36).
3. Une fois le muscle repéré, faire une pression glissée palpatoire perpendiculaire aux fibres et continuer à palper le muscle aussi loin que possible.



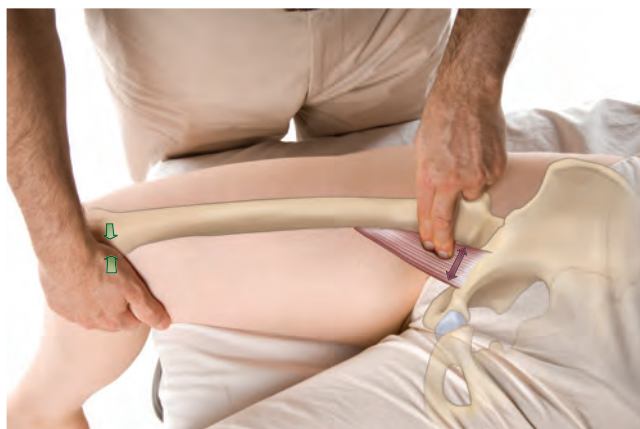**Figure 18-34** Vue antérieure du pectiné droit. Les adducteurs ont été sectionnés et estompés.

4. Une fois que le pectiné a été localisé, demander au patient de se relâcher, puis palper de façon à évaluer la tension musculaire de repos.



**Figure 18-35** Localisation du pectiné en repérant d'abord le tendon du long adducteur. **A.** Position de départ pour une palpation en supination du pectiné. **B.** Le thérapeute localise et palpe d'abord le tendon proximal du long adducteur, lequel est le tendon le plus saillant de la région. **C.** Le thérapeute glisse antérieurement (en latéral) immédiatement en dehors du tendon du long adducteur, en regard du pectiné.

## PECTINÉ—DÉCUBITUS—Suite



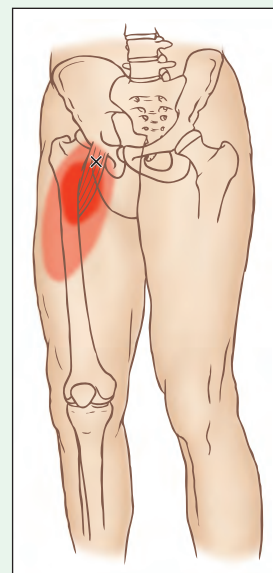
**Figure 18-36** Cette figure montre la sollicitation et la palpation du pectiné la patiente faisant une adduction de la cuisse contre résistance.

## Notes palpatoires :

1. Pour repérer le muscle pectiné, le tendon du long adducteur est un excellent point de repère puisqu'il est le plus proéminent dans cette région de la cuisse. Quand il a été repéré, on doit le palper directement près du pubis. Si on est placé plus loin en distal sur la cuisse, on ne sera pas capable de sentir le pectiné.
2. Une autre façon de mettre en évidence le pectiné et de repérer en premier le tendon distal du muscle iliopsoas (voir p. 387), puis de glisser vers le médial (en postérieur) et on sera placé sur le pectiné. La ligne de démarcation entre l'iliopsoas et le pectiné peut être mise en évidence en demandant au sujet de recroqueviller le tronc. Cela met en tension le tendon du psoas mais pas celui du pectiné. Si les doigts sont toujours situés sur l'iliopsoas, se déplacer le long du pubis vers le médial; une fois que l'on est sur des tissus qui ne se contractent pas et ne se mettent pas en tension, on est situé sur le pectiné.
3. Même en sachant que le muscle pectiné est presque entièrement superficiel, il reste plus profond que les muscles voisins. Quand on palpe le pectiné, on sent comme si les doigts glissaient dans une dépression ou une poche. Pour cette raison, le pectiné est quelquefois un peu difficile à repérer du premier coup et on doit soit faire une pression plus profonde, soit exercer une résistance plus importante à l'adduction de la cuisse dans l'articulation de la hanche.
4. Il faut garder à l'esprit que demander au patient une adduction active de la cuisse dans l'articulation de la hanche provoque une contraction des autres muscles adducteurs.
5. Si on demande au patient de faire une adduction de la cuisse dans l'articulation de la hanche ne provoque pas de contraction du pectiné, on peut essayer de demander au patient de fléchir la cuisse (on peut ajouter une résistance avec la main de support). Il faut simplement se souvenir que, dans ce cas, tous les muscles antérieurs de la cuisse vont se trouver en contraction.
6. **Soyez prudent quand vous palpez la partie antérieure et proximale de la cuisse à cause de la présence du nerf, de l'artère et de la veine fémorales qui se situent à cet endroit en superficie de l'iliopsoas et du pectiné. Si vous sentez une pulsation sous vos doigts, vous pouvez très doucement écarter l'artère de votre champ palpatoire ou bien déplacer vos doigts de palpation par rapport au trajet artériel. De la même manière, si vous appuyez sur le nerf fémoral et que le patient ressent des douleurs d'élanement, il faut déplacer les doigts de palpation par rapport au trajet nerveux.**

## POINTS GÂCHETTES

1. Les points gâchettes du pectiné sont souvent provoqués ou perpétués par un surmenage aigu ou chronique du muscle (par exemple équitation, gymnastique ou activité sexuelle), ou bien après une position raccourcie prolongée du muscle comme être assis jambes croisées, ou dormir en position fœtale. Ils peuvent aussi apparaître secondairement à une maladie dégénérative de la hanche.
2. Les points gâchettes du pectiné ont tendance à provoquer une douleur sourde et profonde dans l'aîne.
3. Les zones de projection des points gâchettes doivent être distinguées de celles des muscles iliopsoas, sartorius, gracile et des trois « adducteurs » de la cuisse.
4. Les points gâchettes du pectiné sont souvent diagnostiqués de façon incorrecte comme des lésions dégénératives de la hanche ou bien comme une compression du nerf obturateur.
5. Des points gâchettes associés au pectiné surviennent souvent dans l'iliopsoas, le gracile et les trois « adducteurs » de la cuisse.

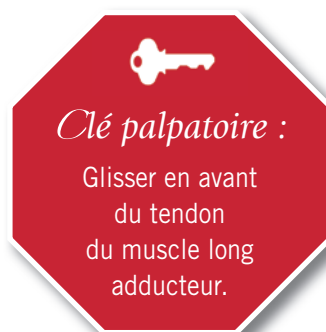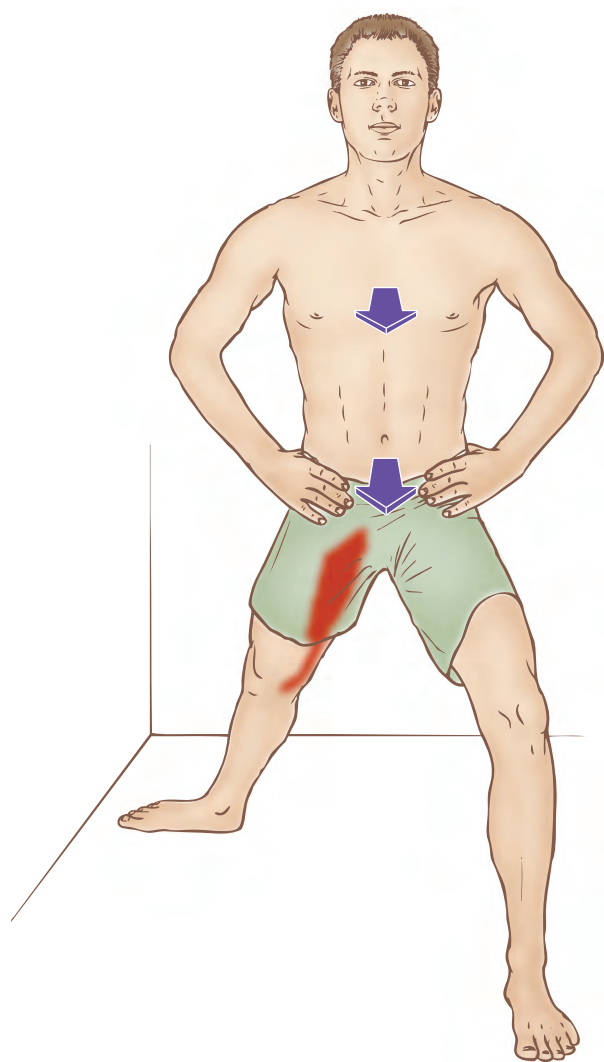


**Figure 18-37** Vue antéromédiale des points gâchettes les plus fréquents du pectiné et des zones de projection correspondantes.



## PECTINÉ—DÉCUBITUS—Suite

## ÉTIREMENT DU PECTINÉ



**Figure 18-38** Un étirement du pectiné droit. Le patient fait une extension, une abduction et une rotation latérale de la cuisse tout en faisant un pivotement postérieur du bassin (rétroversion) ainsi que du tronc, de façon à augmenter l'intensité de l'étirement autour de la hanche. Remarque : il est important de ne pas laisser le bassin partir en antéversion de façon à être certain de ne pas placer un poids excessif sur la cheville du membre inférieur postérieur. Voir figure 18-43, p. 441, et figure 18-52, p. 449, pour deux autres façons d'étirer le pectiné.

## LONG ADDUCTEUR—DÉCUBITUS

## ❑ INSERTIONS :

- o Du corps du pubis à la ligne âpre du fémur

## ❑ ACTIONS :

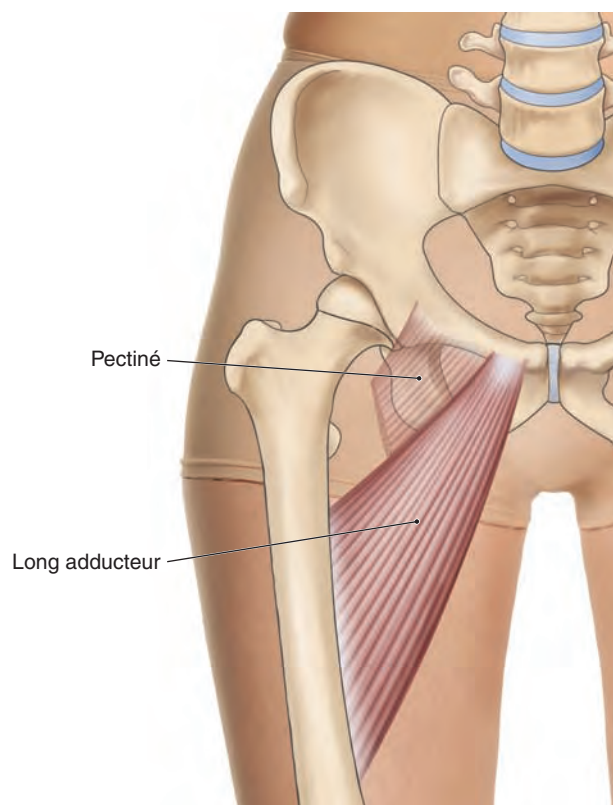
- o Adduction et flexion de la cuisse dans l'articulation de la hanche
- o Antéverson du bassin au niveau de la hanche

**Position de départ (figure 18-40) :**

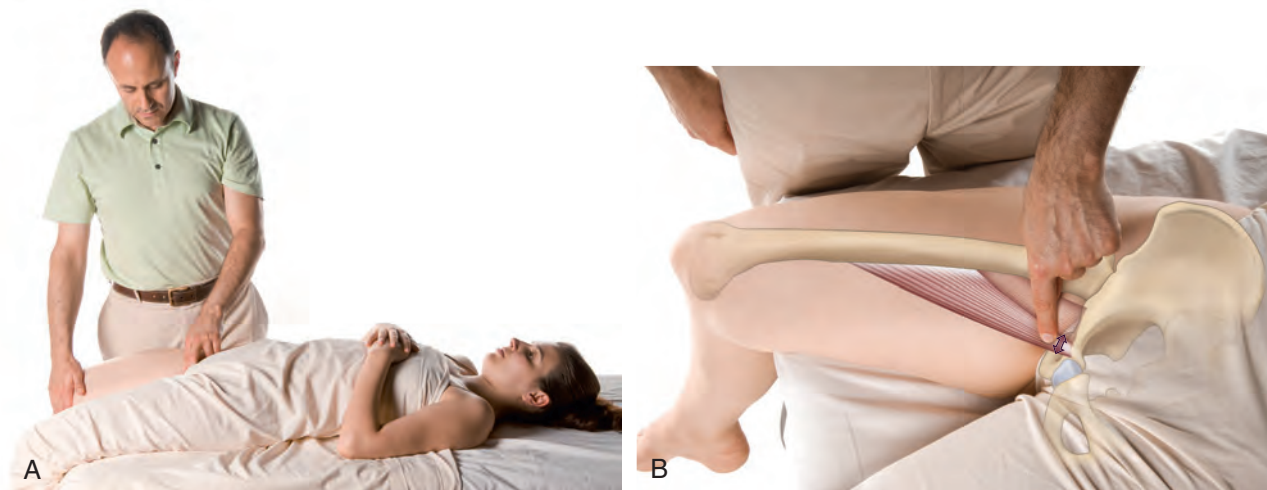- o Patient en décubitus avec les cuisses sur la table et les jambes pendantes en dehors de la table
- o Thérapeute debout à côté du patient
- o Placer les doigts de palpation sur le tendon proéminent du long adducteur à la partie proximale et antérieure de la cuisse
- o La main de support se situe sur la cuisse en distal et en antéromédial, juste en proximal du genou

**Étapes palpatoires :**

1. Le tendon proximal du long adducteur est le tendon le plus proéminent en médial de la cuisse et il est habituellement facilement palpable. Pour le repérer, il suffit simplement de palper le long du pubis de latéral en médial jusqu'à ce qu'on rencontre un tendon proéminent.
2. Une fois le repérage fait et pour confirmer que l'on est au bon endroit, demander au patient de faire une adduction de la cuisse dans l'articulation de la hanche contre une résistance et bien sentir la contraction (figure 18-41).
3. Faire une pression glissée palpatoire perpendiculairement au tendon pour le palper dans sa largeur.
4. Continuer la palpation vers le distal aussi loin que possible vers l'insertion sur la ligne âpre.
5. Une fois que le long adducteur a été localisé, demander au patient de se relâcher, puis palper de façon à évaluer la tension musculaire de repos.

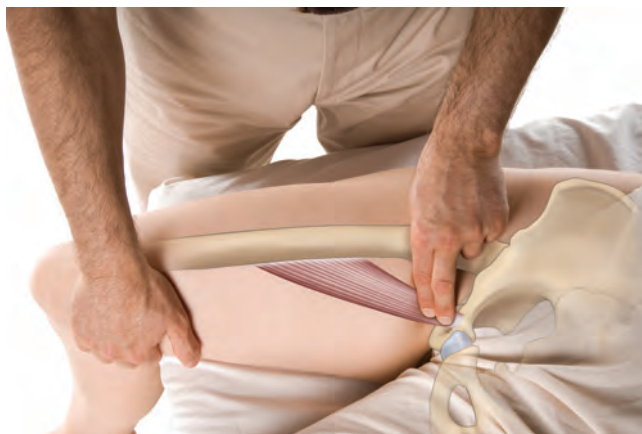


**Figure 18-39** Vue antérieure du long adducteur droit. Le pectiné a été sectionné et estompé.



**Figure 18-40** Palpation du long adducteur droit. **A.** Position de départ pour une palpation en décubitus du long adducteur. **B.** Situation du tendon proximal du long adducteur, lequel est le plus saillant des tendons de cette région.

## LONG ADDUCTEUR—DÉCUBITUS—Suite



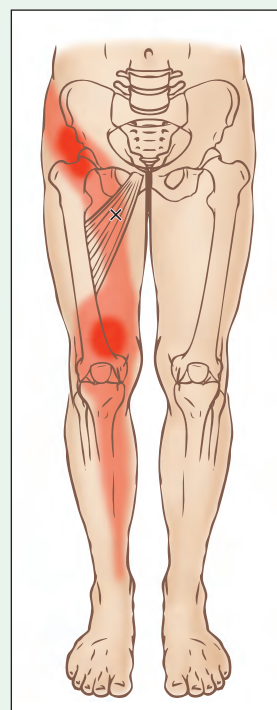
**Figure 18-41** Sollicitation et palpation du long adducteur droit quand la patiente fait une adduction de la cuisse contre une résistance.

### Notes palpatoires :

1. Le tendon proximal du muscle long adducteur est très proéminent et facilement palpable, même si le muscle est relâché. Il forme aussi un excellent repère à utiliser pour mettre en évidence le pectiné (situé en antérieur du long adducteur) et le gracile (situé en postérieur du long adducteur). Si vous rencontrez des difficultés pour localiser le tendon proximal du long adducteur, c'est que probablement vous ne palpez pas assez en proximal. Il faut palper directement sur l'os pubien.
2. En proximal, le bord médial du long adducteur forme la limite médiale du trigone fémoral<sup>1</sup>. Dans le trigone fémoral, on trouve l'iliopsoas et le paquet vasculonerveux fémoral.

### POINTS GÂCHETTES

1. Les points gâchettes du long adducteur sont souvent provoqués ou perpétués par un surmenage aigu ou chronique du muscle (pendant une activité comme l'équitation), ou bien après une position raccourcie prolongée du muscle comme dormir sur le côté, hanche en adduction, ou être assis longtemps, surtout avec les jambes croisées.
2. Les points gâchettes du muscle long adducteur peuvent être la cause première de douleur dans l'aine et ils limitent souvent l'adduction de la cuisse dans l'articulation de la hanche.
3. Les zones de projection des points gâchettes du long adducteur doivent être distinguées de celles des deux autres muscles « adducteurs », pectiné, sartorius et du vaste médial.
4. Les points gâchettes du long adducteur sont souvent diagnostiqués de façon incorrecte comme une tendinite/périostite des adducteurs, une maladie dégénérative de la hanche, une hernie inguinale, une prostatite ou une compression des nerfs obturateur et génitofémoral.
5. Des points gâchettes associés surviennent fréquemment dans les deux autres muscles « adducteurs », le gracile, le pectiné, et le vaste médial.

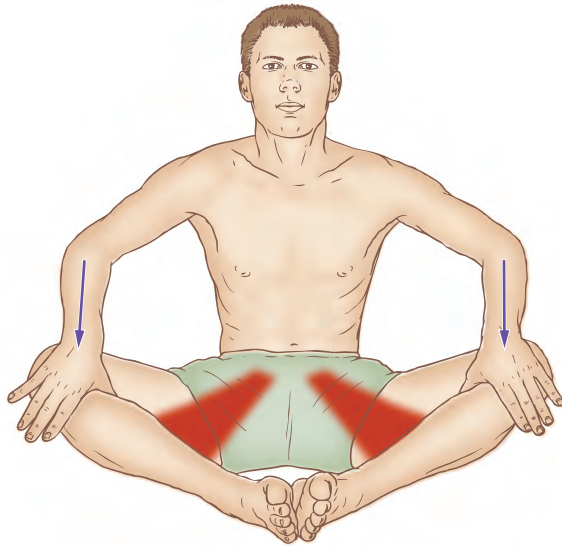


**Figure 18-42** Vue antérieure des points gâchettes les plus fréquents du long adducteur et des zones de projection habituelles.

1. En ce qui nous concerne, nous dirions que c'est le bord latéral du long adducteur qui forme la limite médiale du trigone fémoral. (NdT)

LONG ADDUCTEUR—DÉCUBITUS—*Suite*

## ÉTIREMENT DU MUSCLE LONG ADDUCTEUR



**Figure 18-43** Un étirement bilatéral des longs et courts adducteurs. Le patient est assis et laisse le poids des membres emmener les cuisses en abduction et extension [c'est surtout la rotation latérale qui est maximale. (NdT)]; le patient peut ensuite utiliser ses mains pour augmenter l'étirement. Voir figure 18-38, p. 438, et figure 18-57, p. 449, pour deux autres façons d'étirer les longs et courts adducteurs.

*Clé palpatoire :*

Tendon le plus  
proéminent  
de la région  
de l'aîne.



## LONG ADDUCTEUR—DÉCUBITUS—Suite

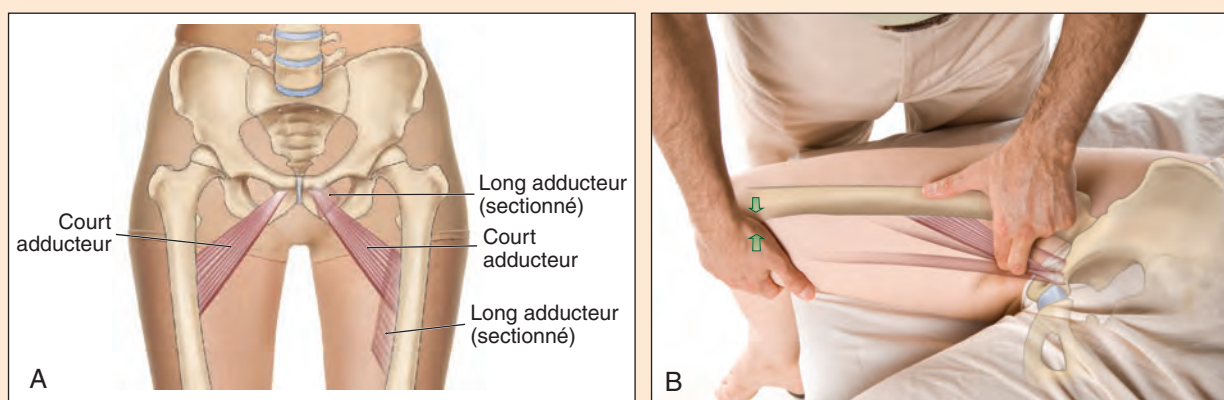
## EXTENSION

**Court adducteur :** Le muscle court adducteur est inséré de l'os pubis à la ligne âpre du fémur. Il est habituellement situé en profondeur des autres adducteurs, principalement du long adducteur. Il a aussi un rôle équivalent (adduction et flexion de la cuisse dans l'articulation de la hanche) comme les adducteurs proches. Pour cette raison, il est très difficilement palpable et il est tout aussi difficile de le séparer des autres muscles. Toutefois, une petite partie du muscle est quelquefois accessible entre le long adducteur et le gracile. Pour palper le court adducteur, il faut repérer la limite entre le long adducteur et le gracile, et essayer d'appuyer entre ces deux muscles, avec une palpation profonde pour le court adducteur (figure 18-44, B). On peut aussi essayer de palper le court adducteur au travers du long adducteur. Il faut garder à l'esprit

que si l'on demande au patient de faire une adduction de la cuisse, tous les muscles adducteurs de la région vont se contracter, rendant difficile une palpation précise du court adducteur.

**Points gâchettes :**

1. Les facteurs créant ou perpétuant les points gâchettes du court adducteur ainsi que les symptômes s'y référant sont les mêmes que ceux du muscle long adducteur.
2. Les zones de projection des points gâchettes du court adducteur ne sont pas différentes de celles du long adducteur.
3. Remarque : à cause de sa profondeur, la palpation et la mise en évidence des points gâchettes du muscle court adducteur peuvent être difficiles.



**Figure 18-44** Le court adducteur. **A.** Vue antérieure. À gauche, le long adducteur a été sectionné et estompé. **B.** Palpation du court adducteur droit, en proximal entre le long adducteur (estompé) et le gracile pendant la patiente fait une adduction de la cuisse contre résistance.

**Clé palpatoire :**

Palpation entre  
le long adducteur  
et le gracile.

## GRACILE—DÉCUBITUS

## ❑ INSERTIONS :

- o Du corps et de la branche inférieure du pubis au tendon terminal des muscles de la patte d'oie en proximal et antéromédial du tibia

## ❑ ACTIONS :

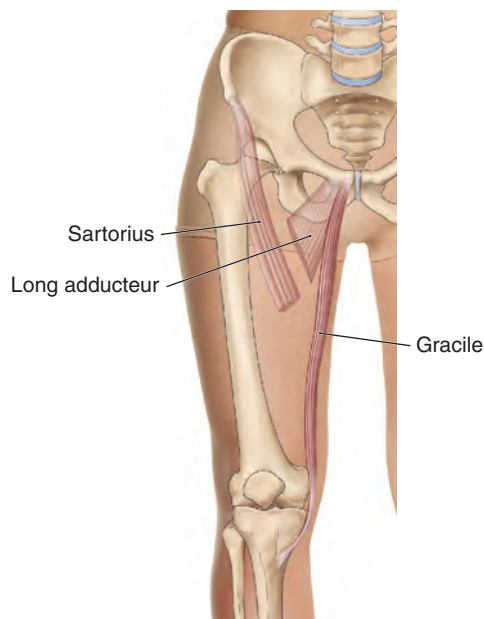
- o Flexion et rotation médiale de la jambe dans l'articulation du genou
- o Adduction et flexion de la cuisse dans l'articulation de la hanche
- o Antéverson du bassin au niveau de la hanche

**Position de départ (figure 18-46, A) :**

- o Patient en décubitus avec les cuisses sur la table et les jambes pendantes en dehors de la table
- o Thérapeute debout à côté du patient
- o Main palpatoire sur la cuisse en proximal et médial, sur le tendon proximal du long adducteur

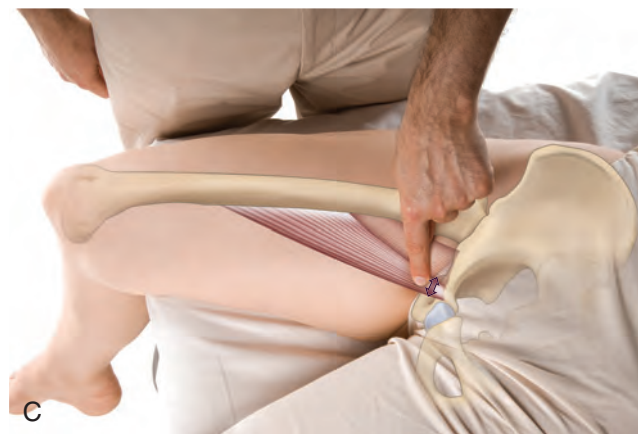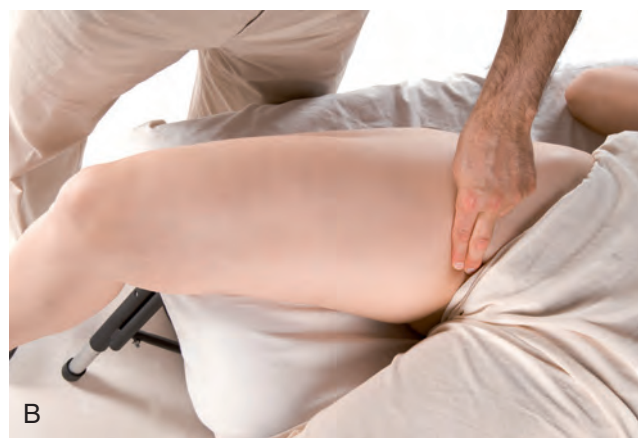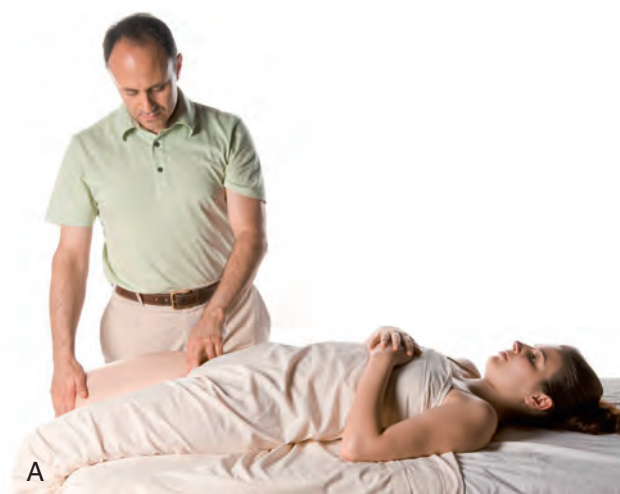**Étapes palpatoires**

1. En premier, repérer le tendon proximal du long adducteur; c'est le tendon le plus proéminent de la région. Pour le localiser, il faut simplement palper le long du pubis de latéral en médial jusqu'à ce qu'on rencontre un tendon saillant (figure 18-46, B et C). Ensuite, il suffit de glisser vers le postérieur (médialement) et on sera en face du gracile (figure 18-47, A).
2. On demande au patient de contracter le gracile par une flexion de la jambe dans l'articulation du genou; cela est facile à réaliser en demandant au patient d'appuyer la jambe contre la table. Cela va mettre le gracile en contraction, sans le long et le grand adducteurs homolatéraux, ce qui rend la mise en évidence du gracile facile à la partie proximale de la cuisse (figure 18-47, B).

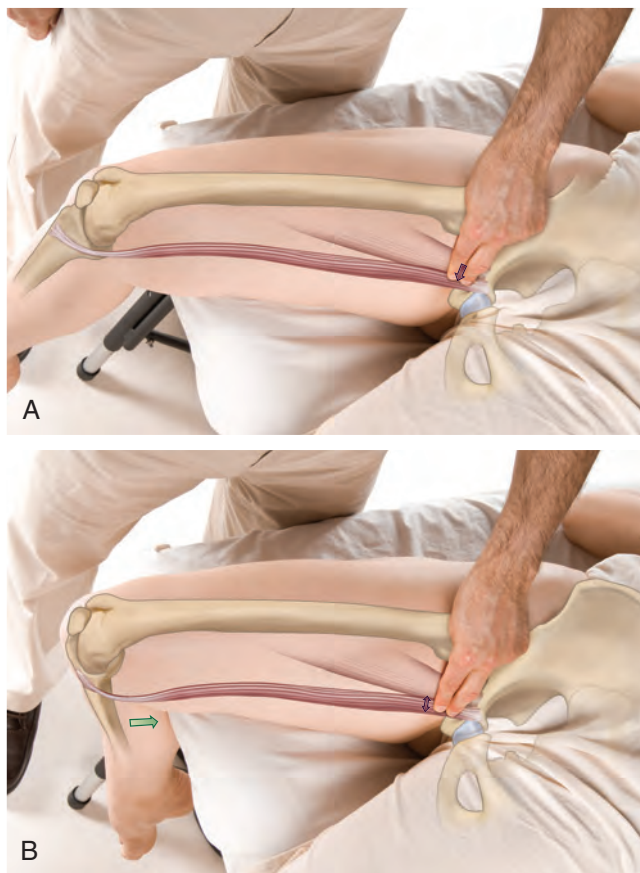


**Figure 18-45** Vue antérieure du gracile droit. Le long adducteur a été sectionné et estompé.

3. Une fois le repérage fait, on fait une pression glissée palpatoire perpendiculaire aux fibres et on continue de palper le gracile aussi loin que possible en distal.
4. Une fois que le gracile a été localisé, demander au patient de se relâcher, puis palper de façon à évaluer la tension musculaire de repos



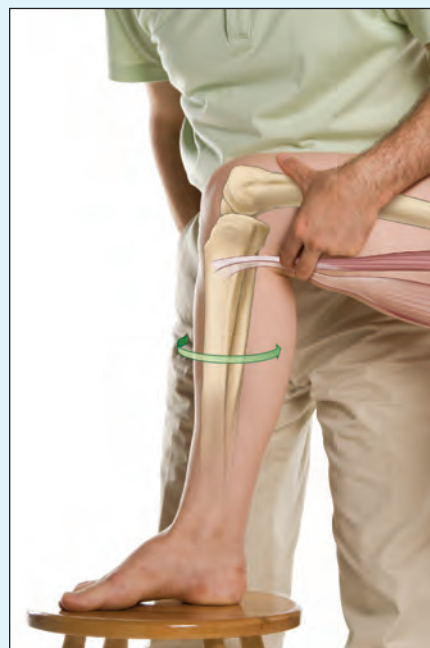**Figure 18-46** Localisation de la partie proximale du gracile en repérant d'abord le tendon du long adducteur. **A.** Position de départ pour une palpation en décubitus du gracile droit. **B et C.** Le thérapeute localise et palpe en premier le tendon proximal du long adducteur, lequel est le tendon le plus saillant de la région.

GRACILE—DÉCUBITUS—*Suite*

**Figure 18-47** Palpation proximale du gracile droit. **A.** Le thérapeute repère le tendon proximal du gracile en s'écartant médialement du tendon du long adducteur. **B.** Sollicitation et palpation du gracile pendant que la patiente fléchit la jambe contre un appui résistant de la table.

**Notes palpatoires :**

1. En proximal de la cuisse, le gracile est longé par le long adducteur en antérieur et le grand adducteur en postérieur. Comme aucun de ces deux muscles ne croise le genou, demander au patient de fléchir la jambe dans l'articulation du genou contre la table met le gracile en contraction sans ces muscles proches. Cela permet une mise en évidence proximale fiable du gracile.
2. Pour séparer le gracile du sartorius en distal, on utilise l'abduction et l'adduction au niveau de la hanche. Le sartorius se contracte avec une abduction, tandis que le gracile se contracte avec une adduction.
3. Le tendon distal du gracile peut aussi être mis en évidence facilement. Palper la partie postéromédiale de la cuisse pendant que le patient fait une rotation médiale de la jambe dans l'articulation du genou (le genou doit être fléchi) et sentir deux tendons se mettre réellement en tension (figure 18-48). Le gracile est le plus petit et le plus médial des deux (le semi-tendineux est l'autre tendon, et il est volumineux et plus latéral, c'est-à-dire plus proche de la ligne médiane de la cuisse). Une fois le repérage fait, pratiquer une pression glissée palpatoire perpendiculaire et palper le gracile vers le proximal et le pubis.

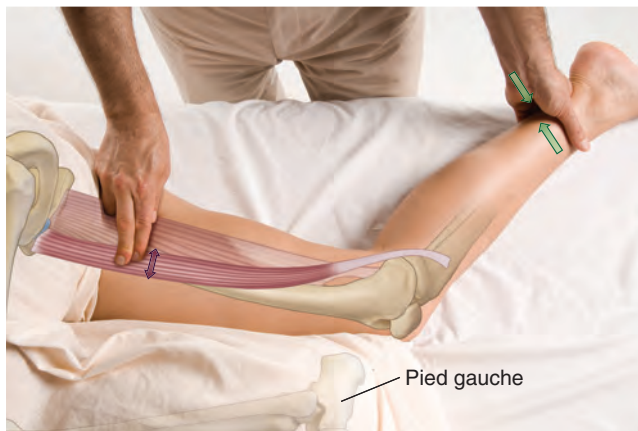

**Figure 18-48** Palpation en position assise du tendon distal du gracile droit tandis que la patiente fait une rotation médiale de la jambe au niveau du genou. Le semi-tendineux a été estompé. Remarque : pour les besoins de la photographie, la patiente a son pied posé sur un tabouret.

## GRACILE—DÉCUBITUS—Suite

## Position alternative de palpation—assise, procubitus ou latérocubitus

Le gracile peut être palpé avec un patient dans différentes positions. La palpation en position assise est fiable (voir Note palpatoire n° 3 et figure 18-48). Le gracile peut aussi être palpé sur un patient en procubitus; dans cette situation, le muscle gracile est situé au-delà du (antérieur au) grand adducteur. On peut aussi palper le gracile en latérocubitus. Dans cette position, on palpe le gracile du membre inférieur homolatéral à la table. Remarque : pour accéder au gracile, il est nécessaire d'avoir la cuisse du patient, côté controlatéral à la table, fléchie à la hanche et au genou. On utilise une résistance à la flexion de la jambe dans l'articulation du genou pour mettre le gracile en contraction et sentir sa contraction (figure 18-49).

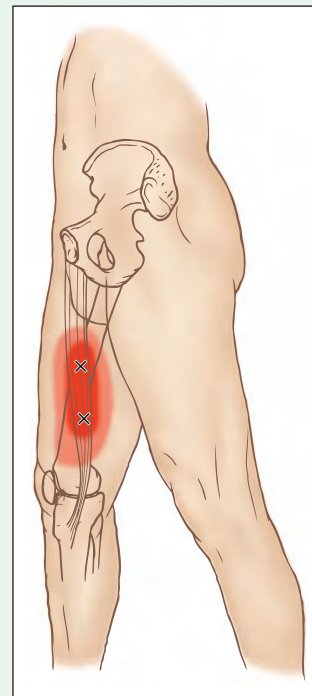


**Figure 18-49** Palpation en latérocubitus de gracile droit, pendant une flexion du genou contre une résistance. Le grand adducteur a été estompé. Remarque : pour accéder au gracile droit, le membre inférieur gauche de la patiente est fléchi à la hanche et au genou.

## POINTS GÂCHETTES

## POINTS GÂCHETTES

1. Les points gâchettes du gracile sont souvent provoqués ou perpétués par un surmenage aigu ou chronique du muscle (par exemple équitation), ou bien après une position raccourcie prolongée du muscle comme dormir sur le côté, hanche en adduction, ou être assis longtemps, surtout avec les jambes croisées.
2. Les points gâchettes du gracile ont tendance à produire des douleurs cuisantes ou lancinantes. Cela peut entraîner une diminution de l'amplitude d'abduction de la cuisse dans l'articulation de la hanche. Les patients avec des points gâchettes dans le gracile ont souvent des difficultés à trouver une position de confort.
3. Les zones de projection des points gâchettes du gracile doivent être distinguées de celles des muscles trois « adducteurs » de la cuisse, pectiné, sartorius et vaste médial.
4. Les points gâchettes du gracile sont souvent diagnostiqués de façon incorrecte comme une tendinite/périostite des adducteurs, une hernie inguinale, une bursite de la patte d'oie, une prostatite, ou une compression des nerfs obturateur ou génitofémoral.
5. Des points gâchettes associés surviennent souvent dans la partie distale du sartorius.

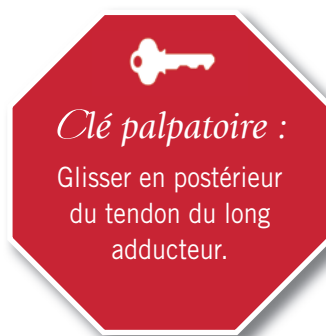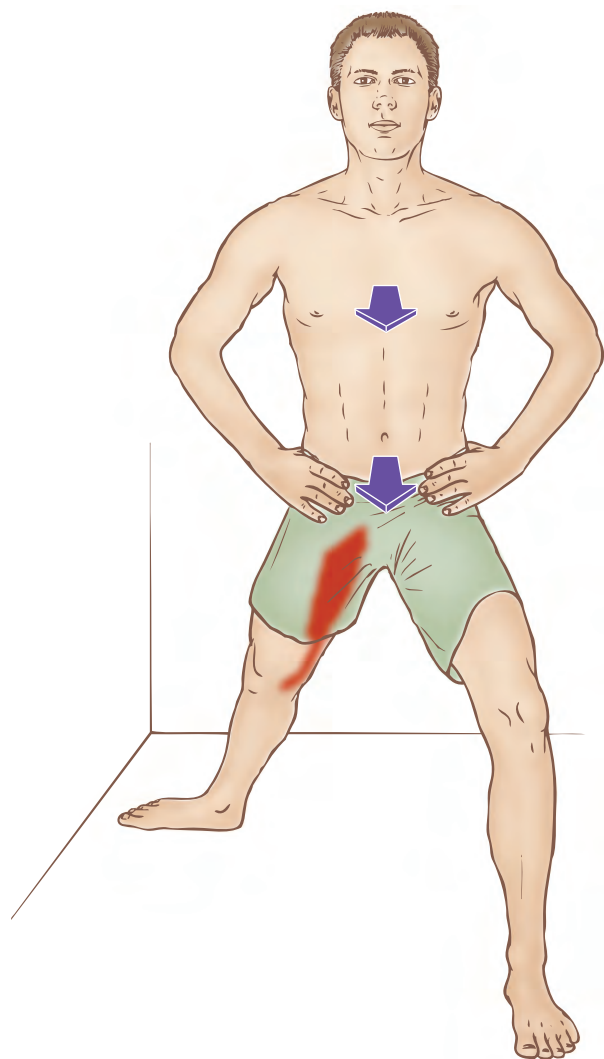


**Figure 18-50** Vue médiale des points gâchettes les plus fréquents du gracile et des zones de projection correspondantes.



## GRACILE—DÉCUBITUS—Suite

## ÉTIREMENT DU GRACILE



**Figure 18-51** Un étirement du gracile droit. Le patient fait une extension, une abduction et une rotation latérale de la cuisse droite au niveau de la hanche tout en gardant le genou en extension. Le patient emmène vers l'avant le bassin (rétroversion) et le tronc pour augmenter le degré d'étirement autour de la hanche. Remarque : il est important de ne pas laisser le bassin partir en antéversion de façon à être certain de ne pas placer un poids excessif sur la cheville du membre inférieur postérieur. Voir figure 18-57, p. 449, pour un autre étirement du gracile.

## GRAND ADDUCTEUR—DÉCUBITUS

### ❑ INSERTIONS :

- o De la tubérosité ischiatique et de la branche ischiopubienne à la ligne âpre et au tubercule de l'adducteur du fémur

### ❑ ACTIONS :

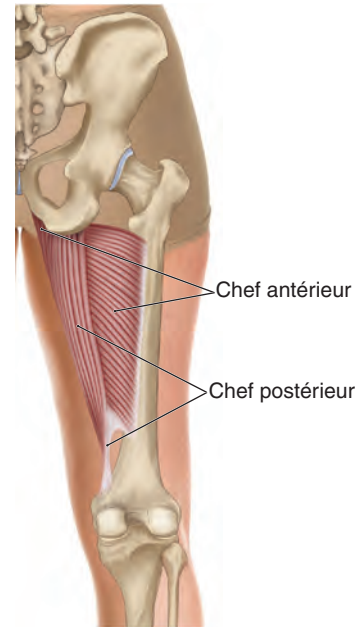
- o Adduction et extension de la cuisse dans l'articulation de la hanche
- o Rétroversion du bassin à la hanche

### Position de départ (figure 18-53) :

- o Patient en décubitus avec les cuisses sur la table et les jambes pendantes en dehors de la table
- o Thérapeute debout à côté du patient
- o Placer les doigts de palpation à la partie proximale et médiale de la cuisse (entre le gracile les ischiojambiers médiaux)
- o La main de support se situe sur la cuisse en distal et en médial

### Étapes palpatoires :

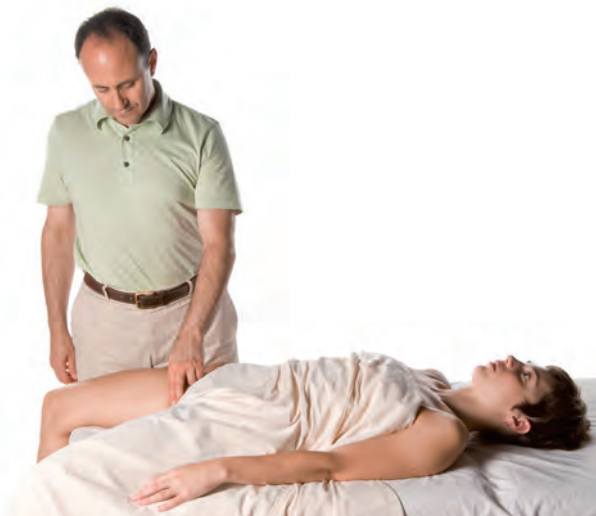1. Le grand adducteur est assez facile à palper en proximomédial de la cuisse entre le gracile et les ischiojambiers médiaux (semi-tendineux et semi-membraneux). Il est localisé dans une dépression entre ces muscles.
2. Repérer le grand adducteur en mettant d'abord en évidence le gracile et les ischiojambiers médiaux qui se contractent en faisant faire au patient une flexion de la jambe dans l'articulation du genou (appuyer la jambe contre la table). Une fois que ces muscles sont mis en évidence par un durcissement palpable suite à la flexion de la jambe, sentir le grand adducteur entre ces deux muscles (il doit rester décontracté et relâché pendant ce mouvement) (figure 18-54, A).
3. Pour mettre le grand adducteur en contraction et confirmer que l'on est sur son trajet, on demande au patient de faire soit une adduction de la cuisse contre une résistance de la main



**Figure 18-52** Vue postérieure du grand adducteur droit.

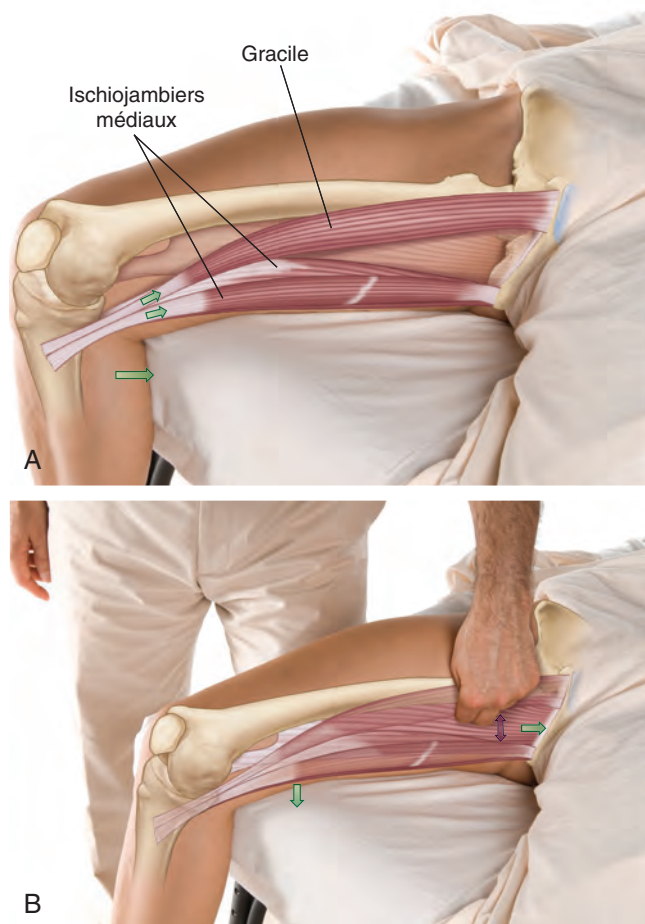
de support, soit une extension de la hanche contre la résistance de la table (comme montré figure 18-54, B).

4. Continuer la palpation du grand adducteur vers le distal autant que possible en faisant une pression glissée palpatoire perpendiculairement aux fibres pendant que le patient contracte et relâche alternativement le muscle.
5. Une fois le grand adducteur repéré, demander au patient de le relâcher, puis palper pour évaluer sa tension de repos.



**Figure 18-53** Position de départ pour une palpation en décubitus du grand adducteur droit.

## GRAND ADDUCTEUR—DÉCUBITUS—Suite



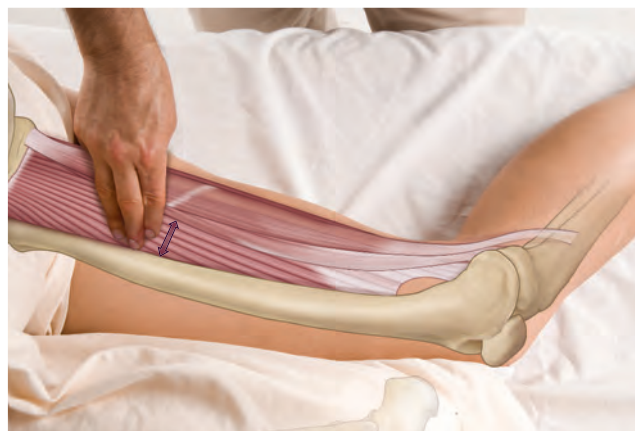**Figure 18-54** Palpation du grand adducteur droit le long de la cuisse en médial, entre le gracile et les ischiocondyli médiaux. **A.** Le gracile et les ischiocondyli médiaux sont contractés quand la patiente fait une flexion de la jambe en appuyant celle-ci contre la table. **B.** Sollicitation et palpation du grand adducteur entre ces muscles pendant que la patiente fait une extension de la cuisse au niveau de la hanche en pressant celle-ci vers le postérieur, contre la table.

**Notes palpatoires :**

1. La façon la plus facile d'être sûr de palper le grand adducteur est de demander au patient de fléchir la jambe dans l'articulation du genou. Le gracile et les ischiocondyli médiaux (semi-membraneux et semi-tendineux) situés de part et d'autre du grand adducteur se contractent lors de ce mouvement et deviennent palpables, tandis que le grand adducteur ne se contracte pas et reste relâché. Si on se trouve entre ces deux muscles, alors on se situe en regard du grand adducteur.
2. Le grand adducteur lui-même peut être sollicité en demandant au sujet de faire une adduction ou une extension de la cuisse dans l'articulation de la hanche. Remarque : le gracile se contracte aussi si on fait une adduction, mais pas si on fait une extension. Les ischiocondyli médiaux se contractent aussi en cas d'extension, mais pas s'il y a adduction. En conséquence, ces différentes actions peuvent aussi être utilisées pour distinguer les limites du grand adducteur d'avec les muscles voisins.
3. Le grand adducteur siège dans une légère dépression en médial de la cuisse entre le gracile et les ischiocondyli médiaux. Il est donc souvent nécessaire d'appuyer doucement mais fermement sur le muscle pour le sentir.
4. Bien que la partie proximale du muscle grand adducteur soit superficielle dans la partie haute et médiale de la cuisse, la plus grande partie du corps musculaire est profonde et difficile à individualiser des muscles adjacents. D'un point de vue antérieur, le grand adducteur peut être assimilé au plancher des autres muscles adducteurs, situés en antérieur. D'un point de vue postérieur, le grand adducteur peut être perçu comme le plancher des muscles ischiocondyli, situés en postérieur.
5. L'insertion sur le tubercule de l'adducteur à la partie médiale de l'articulation du genou est souvent palpable.

## Position alternative de palpation—procubitus ou latéroprocubitus

Le grand adducteur peut aussi être évalué sur un patient en procubitus ou en latéroprocubitus. En procubitus, le grand adducteur se situe directement en antérieur des muscles ischiocondyli médiaux (voir figure 18-1, A). En latéroprocubitus, le membre inférieur controlatéral à la table doit être fléchi à la hanche comme au genou de façon que le grand adducteur en homolatéral à la table puisse être accessible.

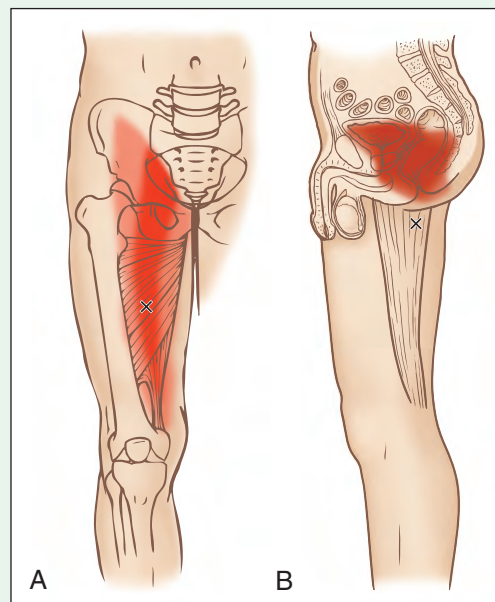


**Figure 18-55** Palpation en latéroprocubitus du grand adducteur droit.

## GRAND ADDUCTEUR—DÉCUBITUS—Suite

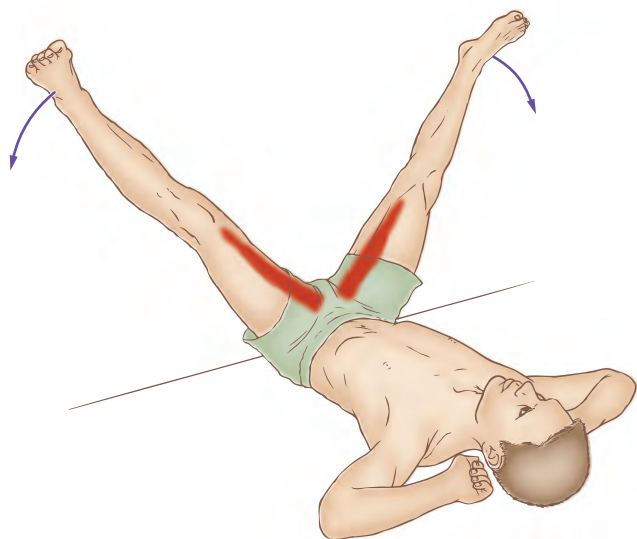
## POINTS GÂCHETTES

1. Les points gâchettes du grand adducteur sont souvent provoqués ou perpétués par un surmenage aigu ou chronique du muscle (par exemple pratique du ski et de l'équitation), ou bien après une position raccourcie prolongée du muscle comme dormir sur le côté avec la cuisse en adduction, ou être assis longtemps, surtout avec les jambes croisées.
2. Les patients présentant des points gâchettes du grand adducteur sont susceptibles d'avoir des difficultés à positionner leur membre inférieur pendant la nuit. Le point gâchette le plus proximal (figure 18-55, B) du grand adducteur peut créer une douleur ressentie au niveau du bassin. Chez certains patients, cette douleur survient pendant une activité sexuelle.
3. Les zones de projection des points gâchettes du grand adducteur doivent être distinguées de celles des autres muscles « adducteurs », des muscles pectiné, sartorius, vaste médial et peut-être de l'iliopsoas.
4. Les points gâchettes du grand adducteur sont souvent diagnostiqués de façon incorrecte comme une tendinite/périostite des adducteurs, une hernie inguinale, une prostatite, une maladie viscérale ou gynécologique, ou bien une compression des nerfs obturateur ou génitifémoral.
5. Des points gâchettes associés surviennent souvent dans les deux autres muscles « adducteurs », le pectiné et le vaste médial.
6. Remarque : puisque la plus grande partie du muscle grand adducteur est profonde, la palpation de ce muscle peut être difficile.



**Figure 18-56** Vues du grand adducteur montrant les points gâchettes habituels et leurs zones de projection correspondantes. **A.** Vue antérieure. **B.** Vue médiale d'une coupe sagittale au travers du bassin montrant d'autres points gâchettes habituels et leurs zones de projection viscérales fréquentes.

## ÉTIREMENT DU GRAND ADDUCTEUR



**Figure 18-57** Un étirement en bilatéral des grands adducteurs. Le patient est couché le long d'un mur et laisse la gravité tracter sur ses cuisses en abduction. Voir figure 18-43, p. 441, pour une autre possibilité d'étirement des grands adducteurs. La figure 18-51, p. 446, montre un bon étirement des fibres les plus proximales des chefs antérieurs (faisceaux supérieur I et moyen II) du grand adducteur.

*Clé palpatoire :*

Entre le gracile  
et les ischiojambiers  
médiaux.



## Récapitulatif essentiel et approfondi : muscles de la cuisse

Pour toute la palpation des muscles de la cuisse, le thérapeute se place debout et sur le côté du patient.

### Patient en décubitus :

Pour toute la palpation des muscles de la cuisse, sauf la palpation en procubitus des muscles ischiojambiers, le patient est en décubitus avec les cuisses sur la table et les jambes pendantes en dehors de la table.

- 1. Tenseur du fascia lata (TFL) :** Demander d'abord au patient de faire une rotation médiale de la cuisse dans l'articulation de la hanche, puis une flexion de la hanche sans appui. Palper juste en distal et en latéral de l'épine iliaque antérosupérieure (EIAS), sentir la contraction du TFL. Faire une pression glissée palpatoire perpendiculaire et palper l'insertion distale.
- 2. Sartorius :** Demander au patient de commencer par faire une rotation latérale de la cuisse dans l'articulation de la hanche, puis de fléchir la hanche sans appui. Palper juste en distal et en médial de l'EIAS, sentir la contraction du sartorius. Faire une pression glissée palpatoire perpendiculaire et palper vers l'insertion distale aussi loin que possible. En distal, le sartorius est directement postérieur au vaste médial; utiliser l'extension de la jambe dans l'articulation du genou pour mettre en évidence le vaste médial. Confirmer qu'on est sur la partie distale du sartorius en demandant au patient de fléchir la jambe dans l'articulation du genou contre la résistance de la table.
- 3. Quadriceps fémoral :** En proximal, le droit fémoral se situe entre le sartorius et le TFL. Il faut d'abord trouver un de ces muscles puis glisser sur le droit fémoral. Demander au patient de faire une extension de la jambe dans l'articulation du genou et sentir la contraction du droit fémoral. Faire une pression glissée palpatoire perpendiculaire et palper vers l'insertion distale. Palper dans la partie distale et antéromédiale de la cuisse pour le vaste médial et dans la partie antérolatérale, latérale et postérolatérale de la cuisse pour le vaste latéral. Toujours demander une extension de la jambe dans l'articulation du genou pour mettre ces muscles en évidence.
- 4. Corps musculaire distal et tendon de l'iliopsoas :** Il faut commencer par trouver l'insertion proximale du sartorius et glisser immédiatement en médial pour se trouver sur le corps musculaire distal et le tendon de l'iliopsoas. Demander au patient de se recroqueviller au niveau du tronc et sentir la tension du corps musculaire et du tendon du grand psoas. Être attentif à la présence du paquet vasculonerveux fémoral dans cette région.
- 5. Long adducteur :** Palper le long de l'os pubis dans la partie antéromédiale de la cuisse, sentir le tendon proéminent du long adducteur. Une fois celui-ci localisé, demander au patient de faire une adduction de la cuisse contre une résistance faible ou modérée, et sentir la contraction du long adducteur. Faire une pression glissée palpatoire perpendiculaire et continuer de palper aussi loin que possible vers le distal. Être attentif au fait que tous les adducteurs de cette région vont se contracter avec une adduction contre résistance de la cuisse.
- 6. Pectiné :** En premier, il faut localiser le tendon proximal du long adducteur, puis glisser immédiatement vers le latéral (antérieurement) en regard du pectiné. Demander au patient de faire soit une adduction, soit une flexion ou les deux en même temps de

la cuisse et sentir la contraction du pectiné. Faire une pression profonde et/ou exercer une résistance plus forte peut être nécessaire. Faire une pression glissée palpatoire et continuer de palper le pectiné vers le distal aussi loin que possible. Faire attention à la présence du paquet vasculonerveux fémoral dans cette région.

- 7. Gracile :** En premier, il faut palper le tendon proximal du long adducteur, puis glisser immédiatement vers le médial (en postérieur) en regard du gracile. Demander au patient de fléchir la jambe dans l'articulation du genou en appuyant la jambe contre la table et sentir la contraction du muscle gracile. Faire une pression glissée palpatoire perpendiculaire aux fibres et suivre vers le distal vers le tendon des muscles de la patte d'oie. Remarque : le tendon distal peut aussi être repéré en palpant la cuisse en distal et antéromédial, et en demandant au patient de faire une rotation médiale de la jambe dans l'articulation du genou. Sentir le gracile et le tendon du semi-tendineux se mettre en tension. Le gracile est le plus petit et le plus médial de ces deux tendons. Faire une pression glissée perpendiculaire et palper le muscle en proximal sur le pubis.
- 8. Grand adducteur :** Palper immédiatement en postérieur du gracile en regard du grand adducteur. On sait qu'on est sur le grand adducteur quand on ne sent pas de contraction si le patient appuie sur la table avec sa jambe (flexion de la jambe dans l'articulation du genou). Confirmer la bonne position devant le grand adducteur en résistant à une adduction de la cuisse dans l'articulation de la hanche (faire attention que dans ce cas tous les adducteurs de la cuisse sont en contraction); ou bien par une extension de la cuisse en appuyant celle-ci sur la table (faire attention que dans ce cas tous les ischiojambiers sont en contraction). Palper vers le distal aussi loin que possible par une pression glissée palpatoire perpendiculaire aux fibres. Remarque : le grand adducteur est situé entre le gracile et les ischiojambiers médiaux; on peut sentir ces muscles se contracter quand le patient appuie sa jambe contre la table (flexion de la jambe dans l'articulation du genou). Le grand adducteur ne croise pas le genou et reste donc décontracté quand on fait une flexion du genou.
- 9. Ischiojambiers (décubitus) :** À partir du grand adducteur, on peut palper immédiatement en postérieur les ischiojambiers médiaux (semi-tendineux et semi-membraneux). Pour être sûr d'être en face de ces muscles, il faut sentir leur contraction quand le patient appuie la jambe contre la table (flexion du genou).

### Patient en procubitus avec la jambe légèrement fléchie au niveau du genou :

- 10. Ensemble des ischiojambiers :** Résister à une augmentation de la flexion du genou faite par le patient. Sentir l'insertion proximale commune du groupe des ischiojambiers, juste en distal de la tubérosité ischiatique. Faire une pression glissée palpatoire perpendiculaire aux fibres et continuer la palpation du biceps fémoral vers la tête de la fibula. Faire ensuite une pression glissée palpatoire perpendiculaire et continuer de palper les ischiojambiers médiaux vers le distal en direction de la face médiale de la jambe. Les ischiojambiers médiaux et latéral sont côte à côte en proximal de la cuisse, mais ils divergent en distal de la cuisse. Remarque : le semi-tendineux est généralement superficiel par rapport au semi-membraneux, et son tendon distal est très proéminent. Palper de chaque côté du tendon distal du semi-tendineux pour le semi-membraneux.

## Chapitre 19

# Région n° 10—Palpation des muscles de la jambe

### Présentation

Ce chapitre est une revue palpatoire des muscles de la jambe. Cette revue commence avec les muscles de la loge antérieure et se poursuit avec les muscles de la loge latérale, pour se terminer par les muscles superficiels et profonds de la loge postérieure. La palpation des muscles de la loge antérieure est montrée en décubitus; la palpation des muscles de la loge latérale est montrée en latérocubitus, et la palpation des muscles de la loge postérieure en procubitus. Des positions alternatives de palpation sont également décrites pour presque tous ces muscles. Les muscles ou groupes musculaires les plus importants de la région sont présentés séparément et vous trouverez aussi quelques extensions vers d'autres muscles de la région. Des informations sur les points gâchettes et les étirements sont proposées pour chaque muscle traité dans ce chapitre. Le chapitre se termine par un *récapitulatif essentiel et approfondi* qui explique la palpation séquentielle de tous les muscles du chapitre.

### Plan du chapitre

Tibial antérieur, 456	Soléaire, 473
Long extenseur des orteils, 459	Poplité, 476
Extension au troisième fibulaire, 462	Tibial postérieur, long fléchisseur des orteils et long fléchisseur de l'hallux, 479
Long extenseur de l'hallux, 463	Récapitulatif essentiel et approfondi : muscles de la jambe, 485
Long fibulaire et court fibulaire, 466	
Gastrocnémien, 469	
Extension au muscle plantaire 472	

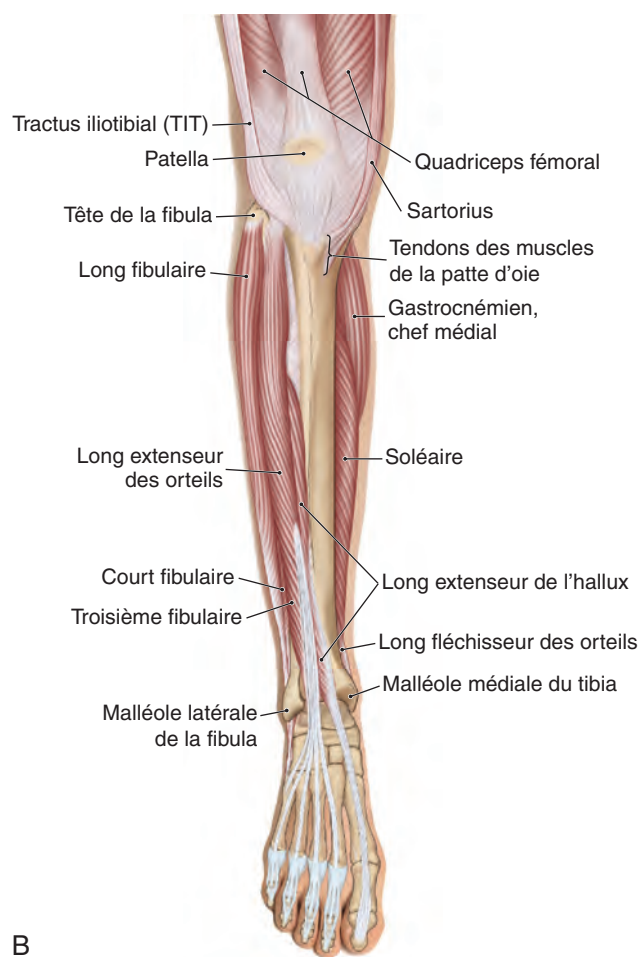
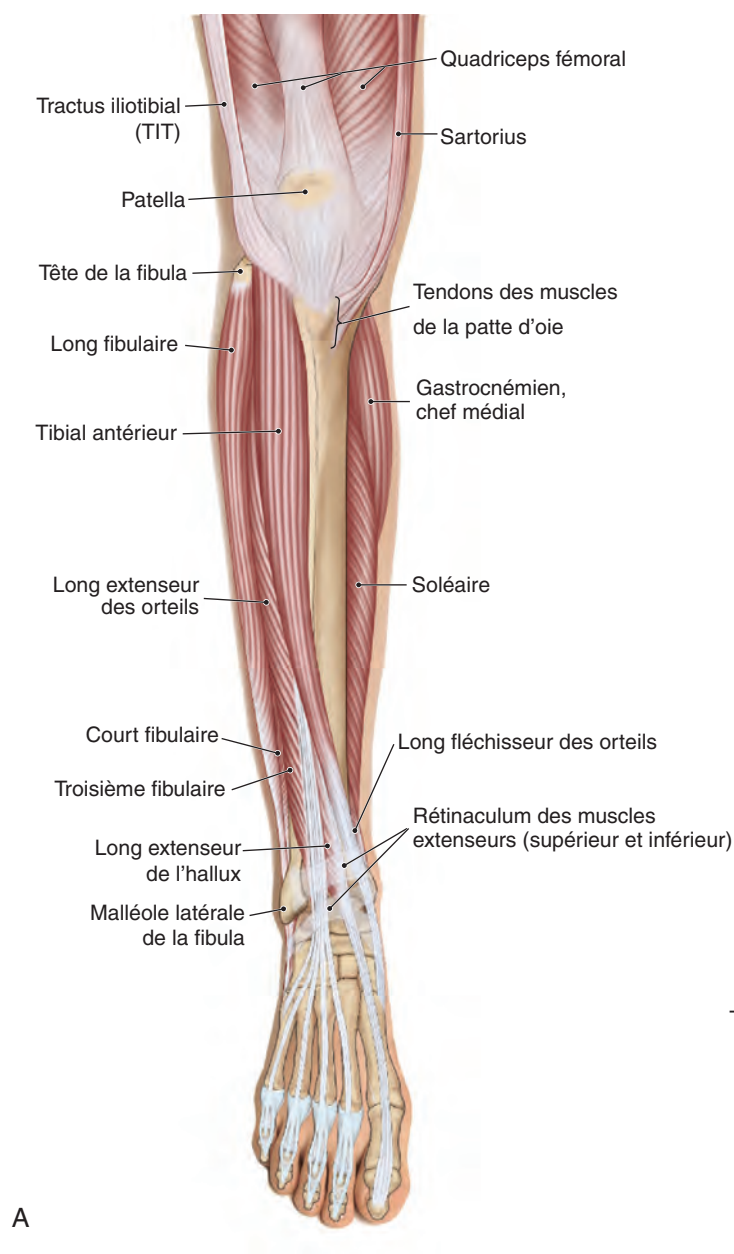
### Objectifs du chapitre

Après avoir terminé ce chapitre, l'étudiant doit être capable, pour chaque muscle traité dans ce chapitre, de réaliser les éléments suivants.

1. Énoncer les insertions.
2. Énoncer les actions.
3. Décrire la position de départ pour la palpation.
4. Décrire et expliquer l'objectif de chaque étape palpatoire.
5. Palper chaque muscle.
6. Indiquer la « clé palpatoire ».
7. Décrire les positions alternatives de palpation.
8. Indiquer l'emplacement des points gâchettes les plus courants.
9. Décrire les zones de projection des points gâchettes.
10. Énoncer les facteurs les plus courants qui induisent et/ou perpétuent les points gâchettes.
11. Énumérer les symptômes les plus couramment provoqués par les points gâchettes.
12. Décrire et réaliser un étirement.

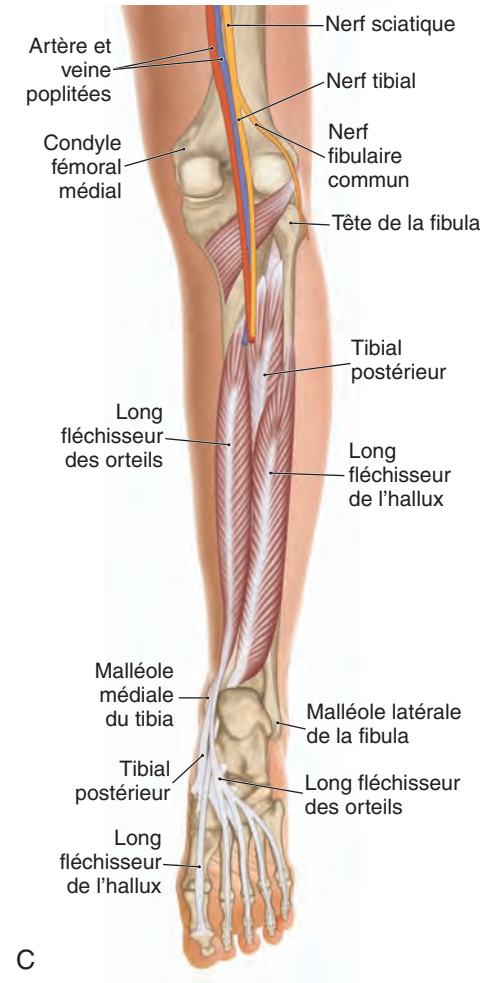
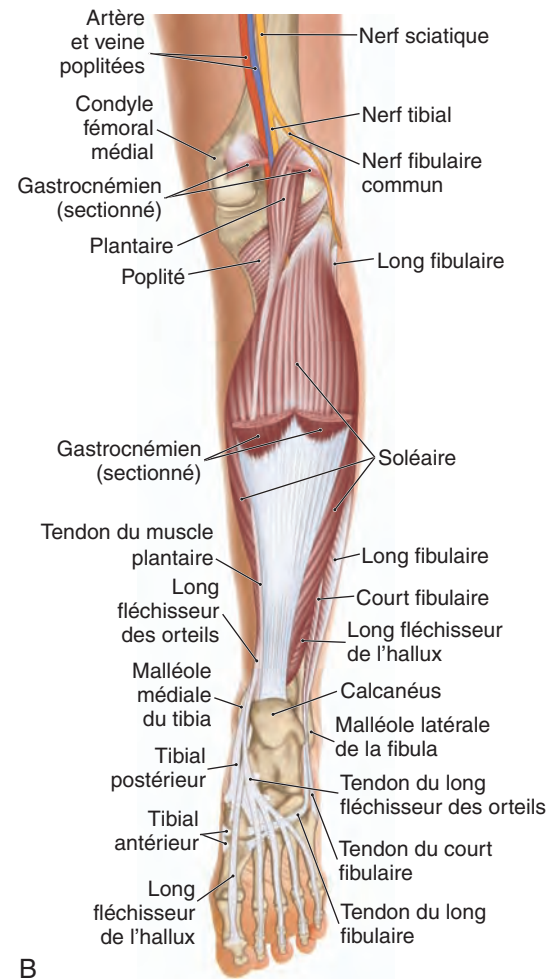
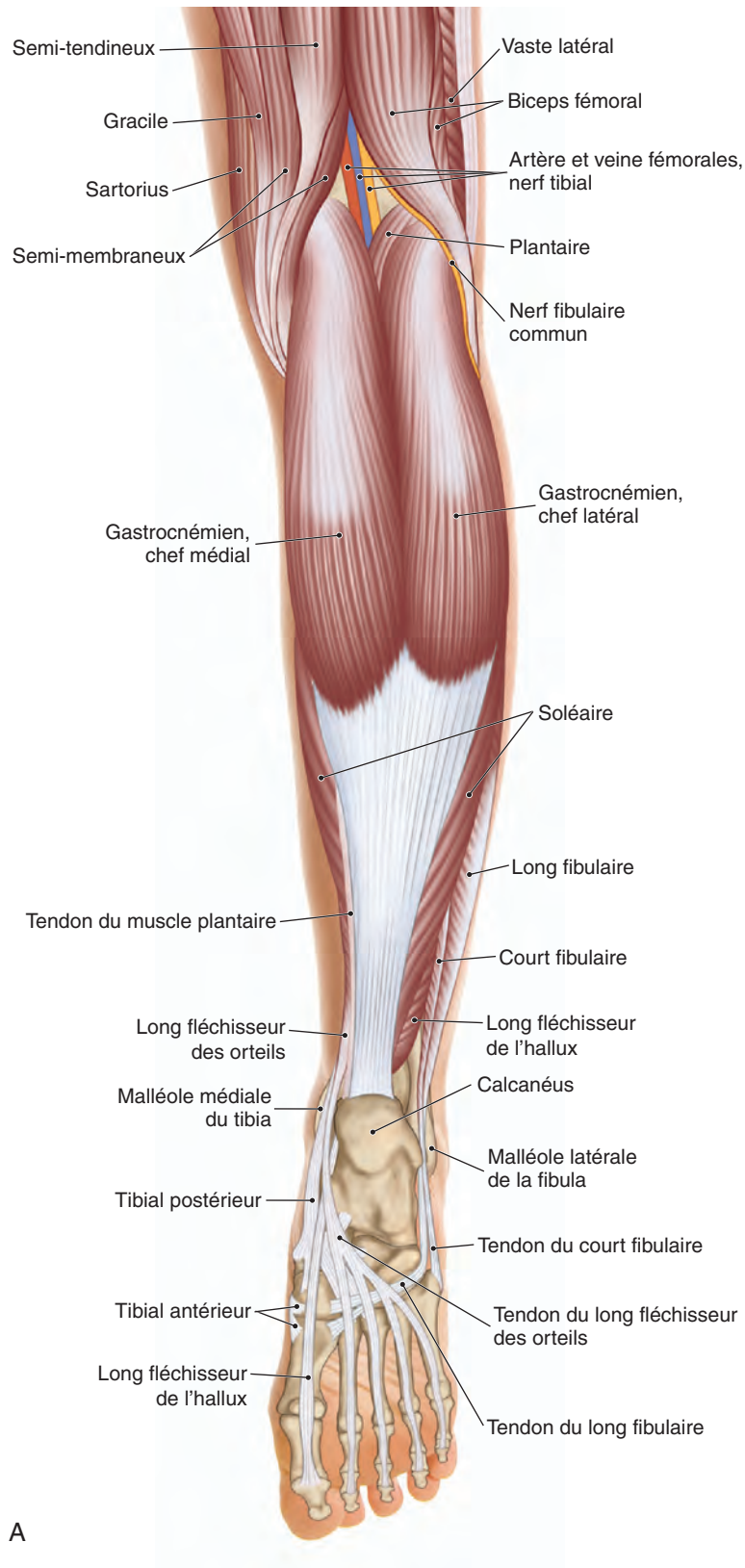


Des démonstrations vidéo de la palpation des muscles de ce chapitre sont présentées dans le chapitre 19 sur le DVD 1.



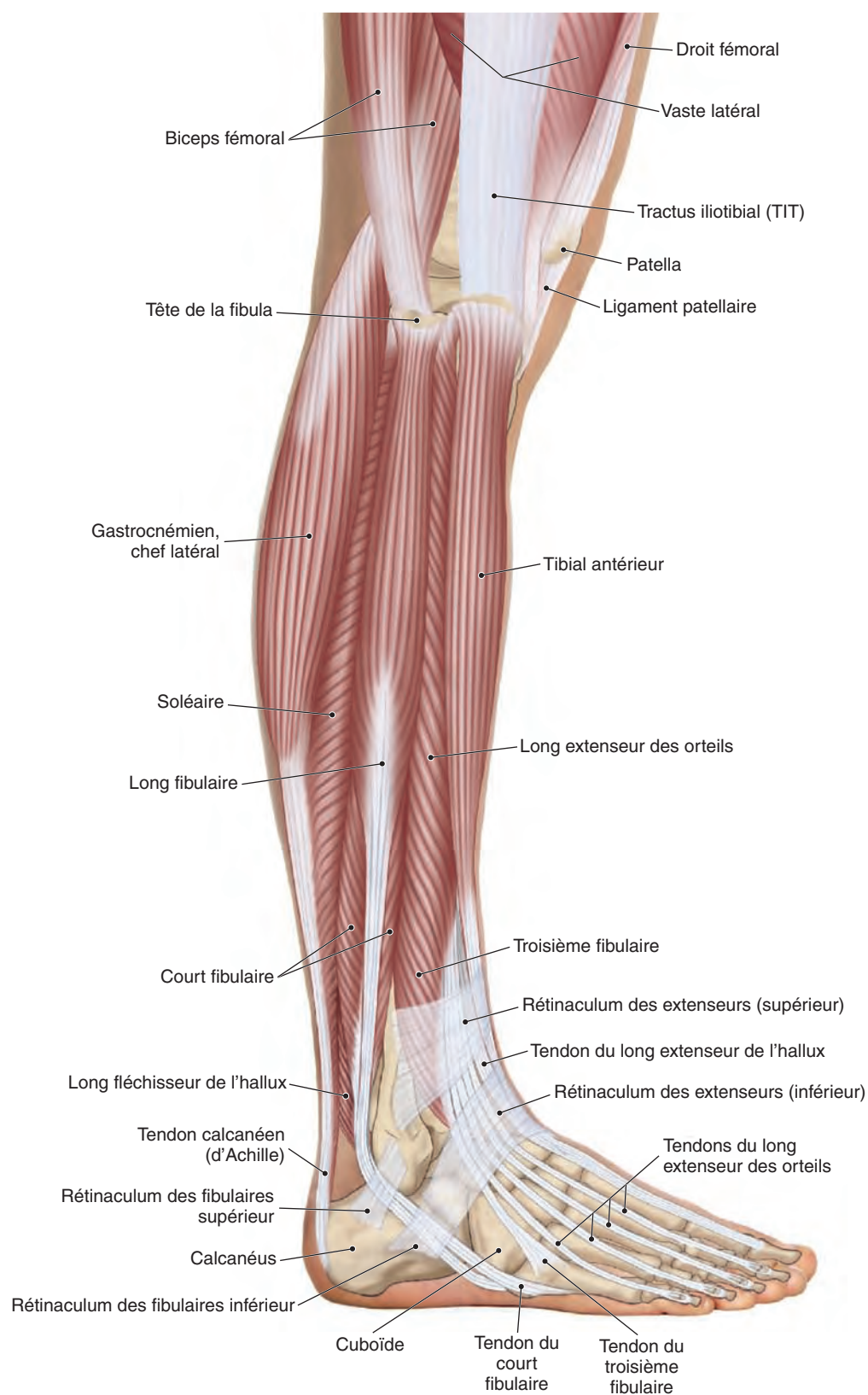
**Figure 19-1** Vues antérieures d'une jambe droite. **A.** Vue superficielle. **B.** Vue profonde (le muscle tibial antérieur a été enlevé).



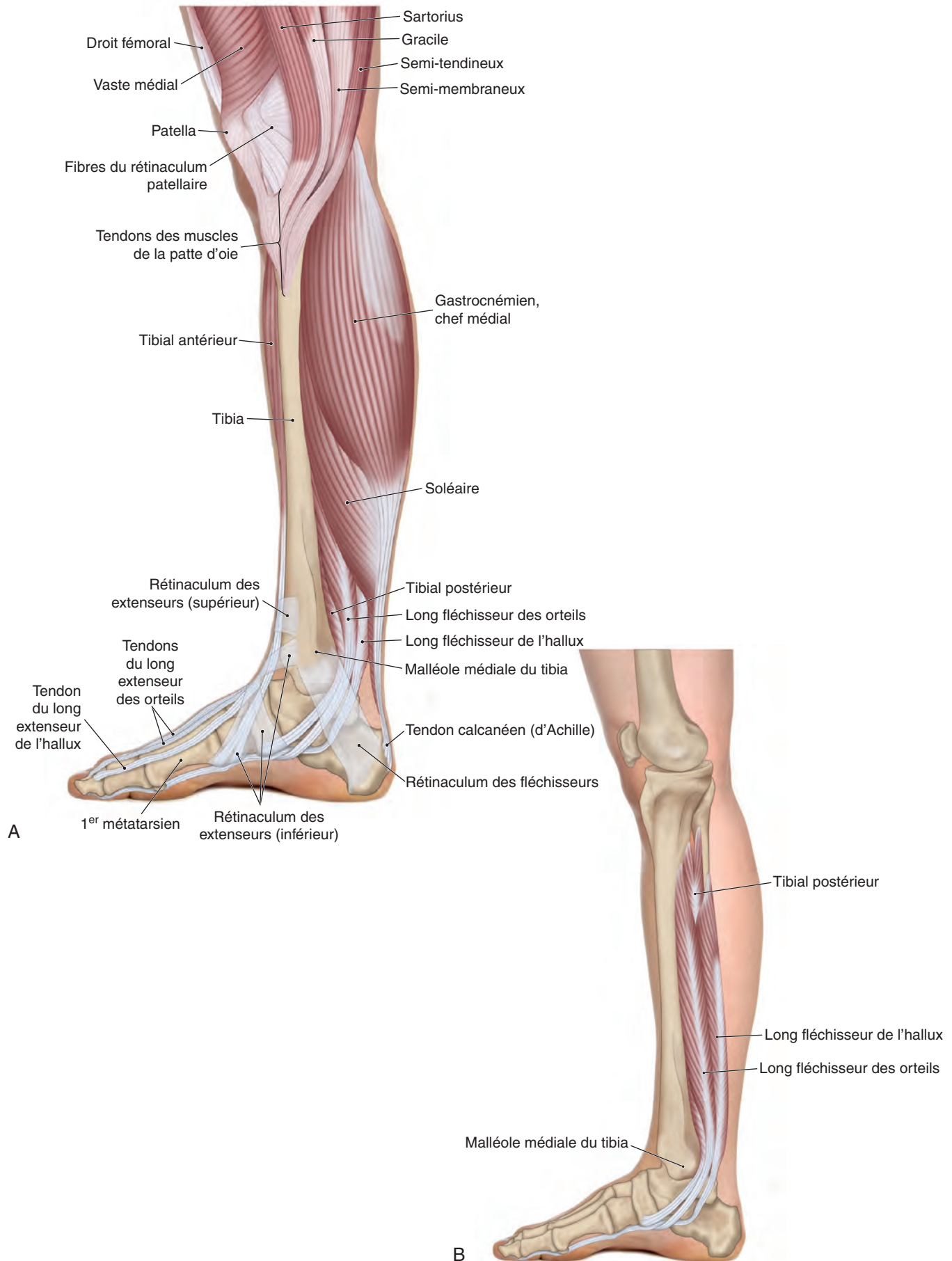


**Figure 19-2** Vues postérieures d'une jambe droite. **A.** Vue superficielle. **B.** Vue intermédiaire (le gastrocnémien a été sectionné). **C.** Vue profonde (les muscles gastrocnémien, soléaire et plantaire ont été enlevés).





**Figure 19-3** Vue latérale d'une jambe droite.



**Figure 19-4** Vues médiales d'une jambe droite. **A.** Vue superficielle. **B.** Vue profonde.

## TIBIAL ANTÉRIEUR—DÉCUBITUS

19-1

## ❑ INSERTIONS :

- o Du condyle tibial latéral et des 2/3 proximaux de la face latérale du corps du tibia *au* premier cunéiforme et à la base du premier métacarpien (figure 19-5).

## ❑ ACTIONS :

- o Flexion dorsale du pied au niveau de la cheville; varisation du pied au niveau des articulations du tarse<sup>1</sup>

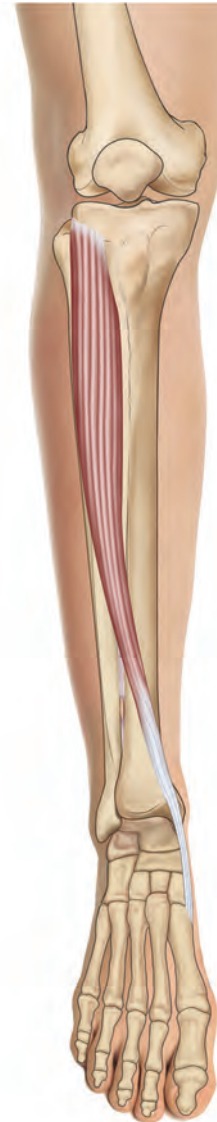**Position de départ (figure 19-6) :**

- o Patient en décubitus
- o Thérapeute debout à côté du patient
- o Main palpatoire pas encore placée sur le patient
- o Main de support placée sur le bord médial de la partie distale du pied

**Étapes palpatoires :**

1. Résister à une flexion dorsale du pied, accompagnée d'une varisation du pied du patient; regarder le tendon distal du tibial antérieur sur le bord médial de la cheville et du pied; il est habituellement visible (figure 19-7).
2. Palper le tendon distal par une pression glissée palpatoire perpendiculaire, au travers du tendon. Continuer la palpation du tibial antérieur vers le proximal, jusqu'au condyle latéral du tibia en faisant une pression glissée palpatoire perpendiculaire aux fibres musculaires. Le corps musculaire est directement situé en latéral du bord antérieur de l'os (crête tibiale) en avant de la jambe (figure 19-8).
3. Une fois le tibial antérieur repéré, demander au patient de le relâcher, puis le palper pour évaluer sa tension de repos.

1. Pour nous, une varisation se fait en associant une adduction et une supination; l'inversion suppose en plus une flexion plantaire dans le tarse et la cheville. La valgisation se fait en associant une abduction et une pronation; l'éversion suppose en plus une flexion dorsale dans le tarse et la cheville. (NdT)

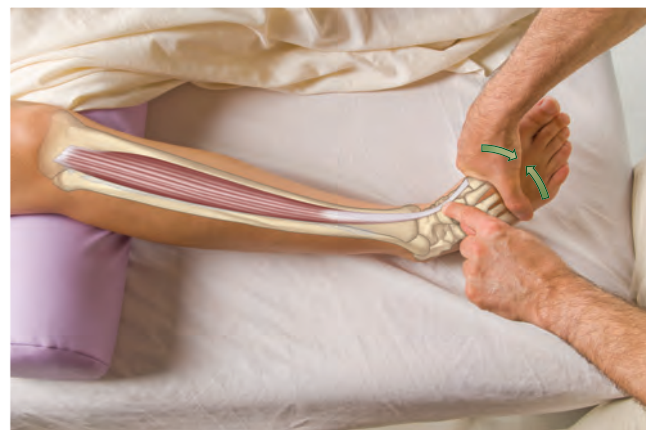

**Figure 19-5** Vue antérieure d'un muscle tibial antérieur droit.

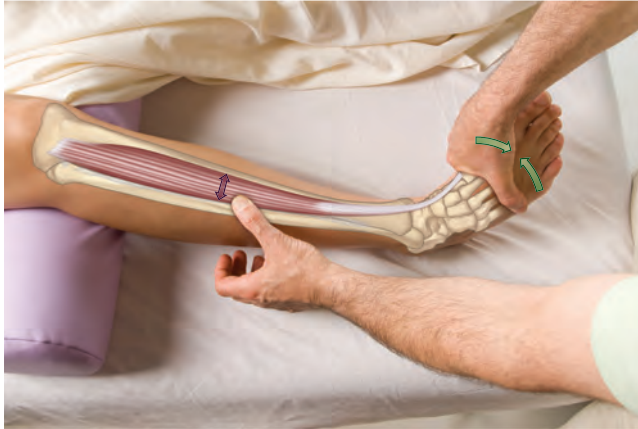19



**Figure 19-6** Position de départ pour une palpation en décubitus d'un muscle tibial antérieur droit.



**Figure 19-7** Avec une résistance en flexion dorsale et une supination du pied, le tendon distal du muscle tibial antérieur est habituellement facilement visible.

TIBIAL ANTÉRIEUR—DÉCUBITUS—*Suite*

**Figure 19-8** Palpation du corps musculaire du muscle tibial antérieur droit.

### Notes palpatoires :

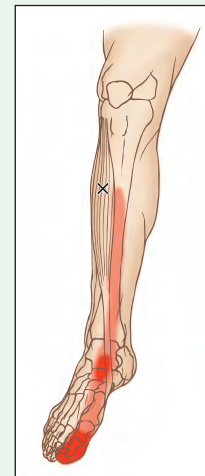
1. Comme pour tous les muscles superficiels, il est toujours préférable de regarder avant de mettre votre main de palpation sur le muscle. Sinon, votre main pourrait vous empêcher de regarder, rendant difficile de visualiser et de bien repérer le muscle et son tendon.
2. Le tendon distal du tibial antérieur est habituellement très proéminent et bien visible. Le corps musculaire est également le plus souvent proéminent et visible directement en latéral du corps du tibia, à la face antérieure de la jambe. Si le tendon et le corps musculaire ne sont pas visibles, une pression glissée palpatoire les rend facilement palpables.
3. L'insertion distale du muscle tibial antérieur peut être localisée grâce à une palpation soigneuse. Suivre le tibial antérieur vers le premier cunéiforme et la base du premier métatarsien pendant que le patient contracte et décontracte successivement le muscle contre une faible résistance (voir figure 19-7).
4. Pour repérer clairement la ligne de séparation entre le muscle tibial antérieur et le muscle adjacent, le long extenseur des orteils (LEO), on ne demande pas au patient de faire une flexion dorsale du pied puisque les deux muscles seraient sollicités. Au lieu de cela, on demande au sujet de faire une varisation ou une valgisation. La varisation sollicite le muscle tibial antérieur mais pas le LEO ; la valgisation sollicite le LEO mais pas le tibial antérieur.
5. Le corps musculaire et le tendon du muscle long extenseur de l'hallux (LEH) sont situés directement au contact du tibial antérieur. Ce muscle est aussi sollicité par la flexion dorsale et la varisation. Si la présence de ce muscle gêne la palpation du tibial antérieur, demandez au patient de faire une flexion plantaire du gros orteil pendant que vous résistez faiblement à la flexion dorsale et à la varisation. En retour, la flexion plantaire de l'hallux va inhiber le LEH (se souvenir qu'une forte résistance à la flexion dorsale/varisation va au contraire supprimer l'inhibition du LEH).

### Position alternative de palpation—assise

Le tibial antérieur peut également être facilement palpé sur un patient en position assise.

### POINTS GÂCHETTES

1. Les points gâchettes du muscle tibial antérieur sont souvent provoqués ou perpétués par un surmenage aigu ou chronique du muscle, des traumatismes, ou à partir de positions créant une posture en raccourcissement du muscle, ou bien à cause des muscles antagonistes fléchisseurs plantaires de la cheville.
2. Les points gâchettes du tibial antérieur ont tendance à produire une faiblesse de la flexion dorsale de la cheville, d'où il s'ensuit un steppage ou un pied tombant.
3. Les zones de projection des points gâchettes du muscle tibial antérieur doivent être distinguées de celles des muscles long extenseur de l'hallux, long extenseur des orteils, troisième fibulaire, court extenseur des orteils, court extenseur de l'hallux et premier interosseux dorsal du pied.
4. Les points gâchettes du tibial antérieur sont souvent diagnostiqués de façon incorrecte comme un syndrome de la loge musculaire antérieure de la jambe, un coup antérieur sur le tibia, une compression de la racine L5, ou une pathologie de la première articulation métatarsophalangienne.
5. Des points gâchettes associés à ceux du tibial antérieur se produisent fréquemment dans les muscles long fibulaire, long extenseur de l'hallux et long extenseur des orteils.

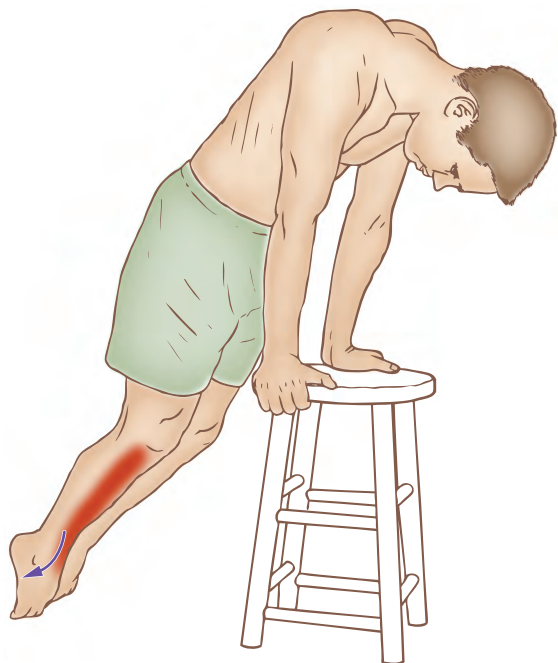


**Figure 19-9** Vue antéromédiale montrant les points gâchettes usuels du muscle tibial antérieur et les zones de projection correspondantes.

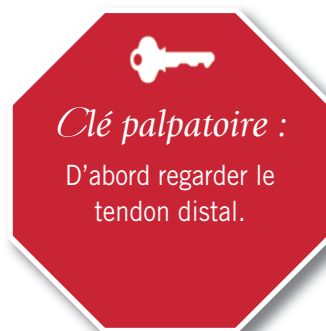

## TIBIAL ANTÉRIEUR—DÉCUBITUS—Suite

### ÉTIREMENT DU TIBIAL ANTÉRIEUR



**Figure 19-10** Un étirement des muscles tibiaux antérieurs en bilatéral. Le patient fait une flexion plantaire et une valgisation des pieds. Le tabouret est utilisé comme support de façon à éviter que le patient ne mette trop de poids sur les orteils et les pieds.



## LONG EXTENSEUR DES ORTEILS—DÉCUBITUS

### ❑ INSERTIONS :

- o Des 2/3 antérieurs de la face médiale de la fibula et du condyle latéral du tibia à la face dorsale des phalanges intermédiaires et distales des orteils deux à cinq (figure 19-11)

### ❑ ACTIONS :

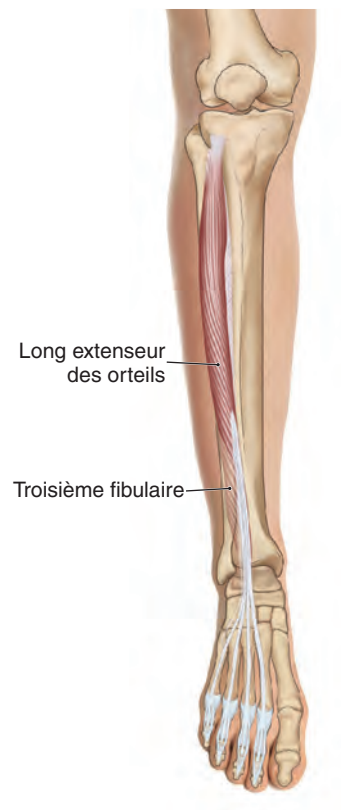
- o Extension (flexion dorsale) des orteils deux à cinq au niveau des articulations métatarsophalangienne (MTP) et interphalangiennes (IP)
- o Flexion dorsale du pied en regard de la cheville, éversion du pied au niveau du tarse

### Position de départ (figure 19-12) :

- o Patient en décubitus
- o Thérapeute debout à côté du patient
- o Main palpatoire pas encore placée sur le patient
- o Doigts de la main de support placés sur la face dorsale des orteils deux à cinq

### Étapes palpatoires :

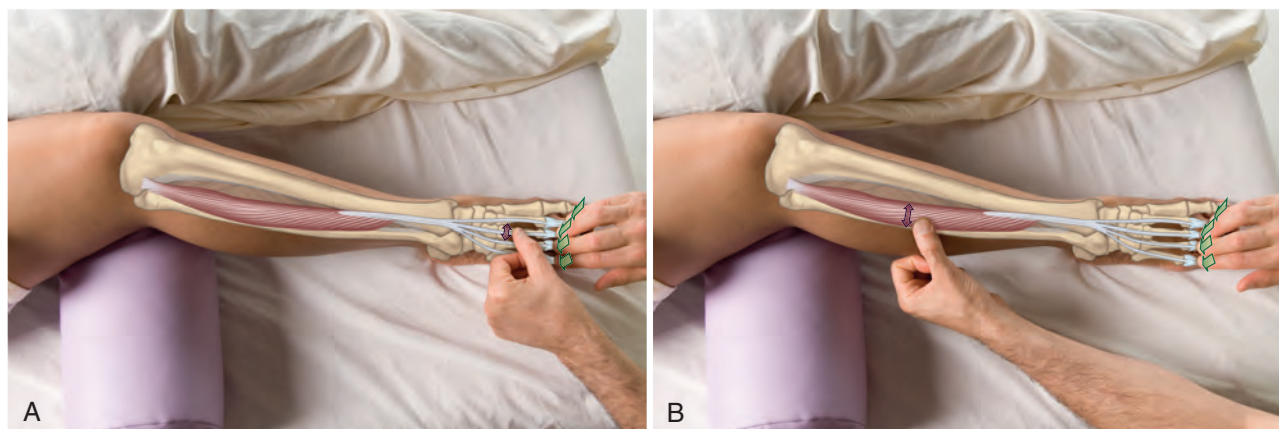
1. Exercer une résistance à une flexion dorsale (extension) des orteils deux à cinq, en regard des articulations MTP et IP, et regarder les tendons du long extenseur des orteils (LEO) qui deviennent visibles à la face dorsale du pied.
2. Palper les tendons distaux par une pression glissée palpatoire perpendiculaire à leur trajet (figure 19-13, A).
3. Continuer la palpation du LEO vers le proximal par une pression glissée palpatoire perpendiculaire aux fibres (figure 19-13, B). La plus grande partie du corps musculaire se trouve entre le tibial antérieur et le long fibulaire (voir figure 19-1, A).
4. Une fois le LEO repéré, demander au patient de le relâcher, puis le palper pour évaluer sa tension de repos.



**Figure 19-11** Vue antérieure du long extenseur des orteils droit. Le troisième fibulaire a été estompé.



**Figure 19-12** Position de départ en décubitus pour une palpation d'un long extenseur des orteils droit.

LONG EXTENSEUR DES ORTEILS—DÉCUBITUS—*Suite*

**Figure 19-13** Palpation du muscle long extenseur des orteils droit, pendant que la patiente fait une extension des orteils deux à cinq contre résistance. **A.** Palpation des tendons distaux au dos du pied. **B.** Palpation du corps musculaire au niveau de la jambe en antérolatéral.

#### Notes palpatoires :

1. Beaucoup de patients ont des difficultés à isoler les mouvements de leurs orteils. Le patient peut être incapable de faire une extension des orteils deux à cinq sans faire aussi une extension du gros orteil. Si c'est le cas, n'empêchez pas le gros orteil de faire une extension. Sinon, cela bloquerait l'hallux mais pas la contraction du long extenseur de l'hallux (LEH) qui se contracterait en isométrique, et c'est cette contraction du muscle LEH dont nous ne voulons pas.
2. Comme pour tous les muscles superficiels, il est toujours préférable de regarder avant de mettre votre main de palpation sur le muscle. Sinon, votre main pourrait vous empêcher de regarder, rendant difficile la vue permettant de bien repérer le muscle et son tendon. Le tendon distal du LEO est habituellement très proéminent et bien visible et peut être palpé par une pression glissée palpatoire perpendiculaire.
3. Pour repérer clairement la ligne de séparation entre le LEO et le muscle adjacent tibial antérieur, on ne demande pas au patient de faire une flexion dorsale du pied, puisque les deux muscles seraient sollicités. Au lieu de cela, on demande au sujet de faire une varisation ou une valgisation. La valgisation met en contraction le muscle LEO mais pas le tibial antérieur; la varisation sollicite le tibial antérieur mais pas le LEO.
4. Pour distinguer facilement la ligne de séparation entre le LEO et le muscle long fibulaire, adjacent, on ne demande pas au patient de faire une valgisation du pied, puisque les deux muscles seraient sollicités. Au lieu de cela, on demande au sujet de faire une flexion plantaire ou dorsale. La flexion dorsale met en contraction le muscle LEO mais pas le long fibulaire; la flexion plantaire sollicite le long fibulaire mais pas le LEO.

#### Position alternative de palpation—assise

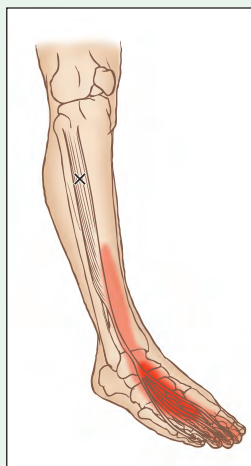
Le long extenseur des orteils peut également être facilement palpé sur un patient en position assise.

## LONG EXTENSEUR DES ORTEILS—DÉCUBITUS—Suite

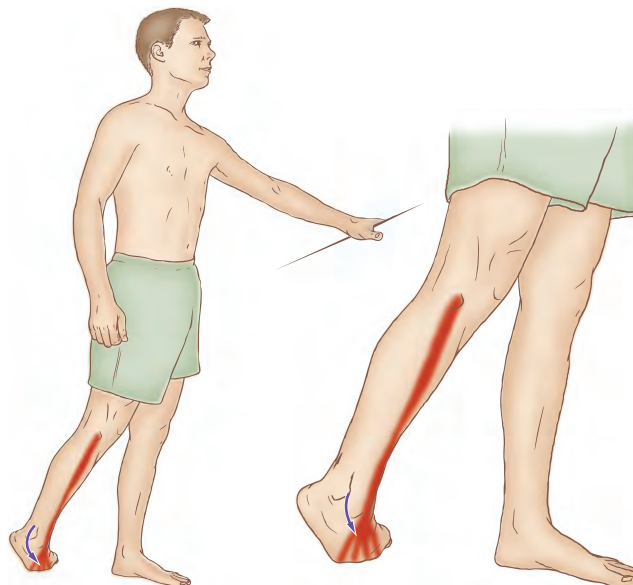
## POINTS GÂCHETTES

1. Les points gâchettes du long extenseur des orteils (LEO) sont souvent provoqués ou perpétués par un surmenage aigu ou chronique du muscle (particulièrement une faiblesse du muscle long fibulaire), par des positions en raccourcissement chronique du muscle (par exemple conduire avec une pédale d'accélérateur à angle trop aigu), des longueurs du muscle inhabituelles (par exemple port de chaussures à talons hauts ou bien dormir en flexion dorsale du pied), des contractures des muscles antagonistes fléchisseurs plantaires de la cheville, un traumatisme, le fait de trébucher avec une cheville en flexion plantaire forcée, un syndrome de la loge musculaire antérieure ou une compression des racines nerveuses L4–L5.
2. Les points gâchettes dans le LEO ont tendance à engendrer une faiblesse dans la flexion dorsale de la cheville (pouvant créer un steppage ou un pied tombant), une compression du nerf fibulaire profond (lequel peut aggraver la faiblesse de la flexion dorsale), une exacerbation des douleurs ainsi que des crampes nocturnes à l'intérieur du corps musculaire.
3. Les zones de projection des points gâchettes du muscle LEO doivent être distinguées de celles des muscles long fibulaire, court fibulaire, troisième fibulaire, court extenseur des orteils, interosseux dorsaux du pied et court extenseur de l'hallux.
4. Les points gâchettes du LEO sont souvent diagnostiqués de façon incorrecte comme un dysfonctionnement tarsien, une pathologie métatarsophalangienne ou une compression de la racine L4.
5. Des points gâchettes associés surviennent fréquemment dans les muscles long fibulaire, court fibulaire, troisième fibulaire et long extenseur de l'hallux.

**Figure 19-14** Vue antérolatérale montrant les points gâchettes habituels du muscle long extenseur des orteils et la zone de projection correspondante.



## ÉTIREMENT DU LONG EXTENSEUR DES ORTEILS



**Figure 19-15** Un étirement du long extenseur des orteils droit. Le patient fait une flexion plantaire et une inversion du pied tout en tenant un support de façon à éviter une charge excessive sur le pied postérieur.

*Clé palpatoire :*

Regarder en premier  
les tendons distaux se  
dirigeant vers les orteils  
deux à cinq.



LONG EXTENSEUR DES ORTEILS—DÉCUBITUS—*Suite*

## EXTENSION

**Troisième fibulaire :** Le troisième fibulaire est considéré comme le faisceau le plus distal et latéral du long extenseur des orteils (LEO). Ses insertions vont de la partie distale de la face médiale de la fibula jusqu'au cinquième métatarsien. Il faut commencer par repérer le tendon distal du LEO allant vers le cinquième orteil. Il se peut qu'il ne soit pas visible ; dans ce cas, on peut être obligé de faire une pression glissée palpatoire perpendiculaire aux fibres de façon à le sentir. S'il n'est toujours pas décelable, alors on demande au patient de faire une éversion et une flexion dorsale du pied (ce sont les actions du troisième fibulaire) et on palpe de nouveau le tendon (figure 19-16, B). Une fois que le tendon distal du troisième fibulaire est repéré, exercer une résistance contre le patient pratiquant les mouvements créés par le muscle. On peut ensuite palper le muscle vers le proximal de la jambe (figure 19-16, C). Puisque son rôle est de faire une flexion dorsale et une éversion du pied, son étirement se fait en flexion plantaire et inversion du pied.

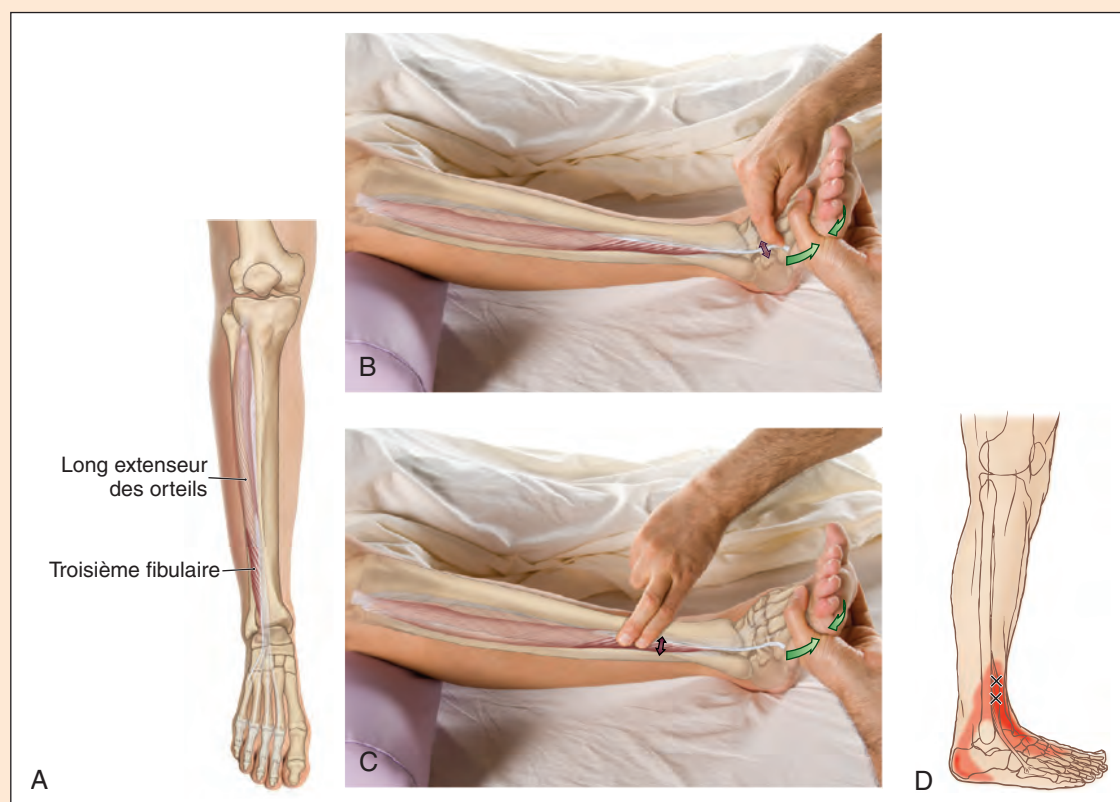
Remarque : le troisième fibulaire peut être absent d'un côté ou des deux côtés.

**Points gâchettes :**

1. Les facteurs qui créent ou entretiennent les points gâchettes du troisième fibulaire sont les mêmes que ceux du LEO ; il en est de même pour les symptômes provoqués par ces points gâchettes.
2. Les points gâchettes dans le troisième fibulaire peuvent créer des douleurs en flexion dorsale active du pied au niveau de la cheville, ou bien des douleurs en fin d'amplitude de flexion plantaire du pied.
3. Les points gâchettes du troisième fibulaire sont souvent associés à ceux du long fibulaire, du court fibulaire et du LEO.

**Clé palpatoire :**

Palper en latéral du tendon du long extenseur des orteils, destiné au cinquième orteil.



**Figure 19-16** Vues du troisième fibulaire droit. **A.** Vue antérieure d'un troisième fibulaire droit. Le long extenseur des orteils (LEO) a été estompé. **B** et **C.** Vues antérolatérales montrant une palpation du tendon distal et du corps musculaire du troisième fibulaire pendant que la patiente fait respectivement une flexion dorsale et une inversion du pied contre résistance. Le LEO a été estompé. **D.** Vue latérale montrant les points gâchettes habituels du troisième fibulaire et les zones de projection correspondantes.

## LONG EXTENSEUR DE L'HALLUX—DÉCUBITUS

### ❑ INSERTIONS :

- o Du 1/3 moyen de la face médiale de la fibula à la face dorsale de la phalange distale du gros orteil (figure 19-17)

### ❑ ACTIONS :

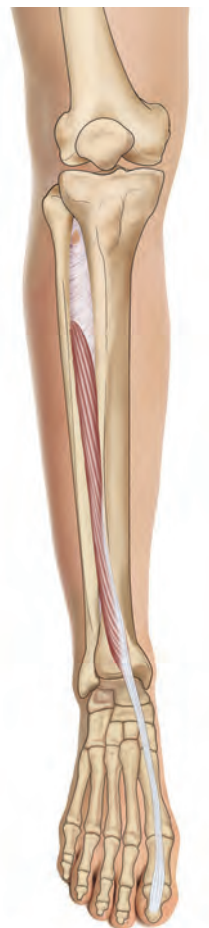- o Extension de l'hallux au niveau de l'articulation métatarsophalangienne (MTP) et de l'interphalangienne (IP)
- o Flexion dorsale du pied en regard de la cheville, varisation du pied au regard du tarse

### Position de départ (figure 19-18) :

- o Patient en décubitus
- o Thérapeute debout à côté du patient
- o Main palpatoire pas encore placée sur le patient
- o Doigts de la main de support placés sur la face dorsale de la phalange distale de l'hallux

### Étapes palpatoires :

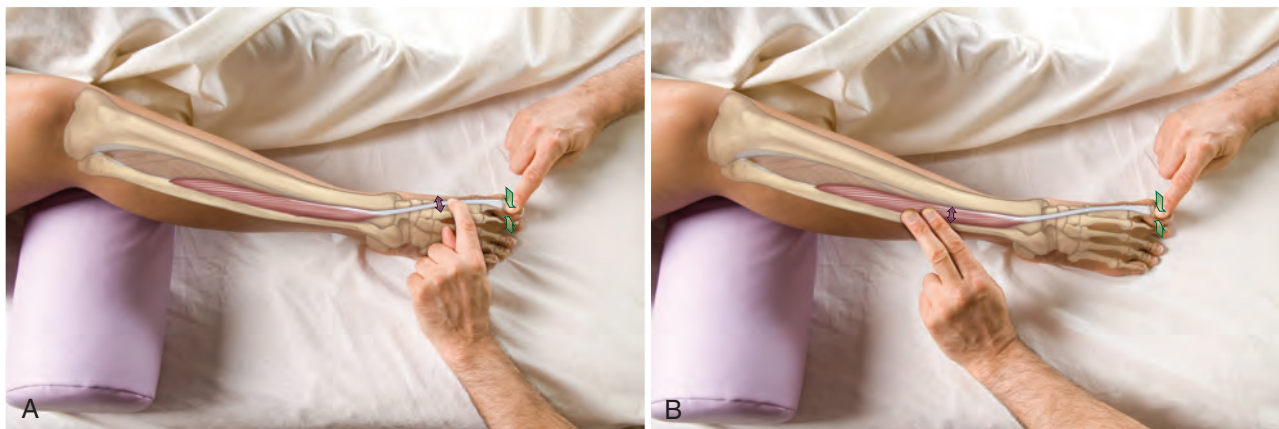
1. On résiste à une extension du gros orteil faite par le patient, au niveau des articulations MTP et IP, et on regarde le tendon du long extenseur de l'hallux (LEH) qui devient visible.
2. Poursuivre la palpation du tendon distal en pratiquant une pression glissée palpatoire perpendiculaire (figure 19-19, A).
3. Continuer la palpation du LEH vers le proximal par une pression glissée palpatoire perpendiculaire aux fibres. Dès que le LEH devient profond par rapport au tibial antérieur et au long extenseur des orteils, il ne faut plus faire de pression glissée palpatoire. Il faut plutôt essayer de sentir la contraction en profondeur de ces autres muscles quand le gros orteil fait une extension (figure 19-19, B).
4. Une fois le LEH repéré, demander au patient de le détendre, puis le palper pour évaluer sa tension de repos.



**Figure 19-17** Vue antérieure du long extenseur de l'hallux droit.



**Figure 19-18** Position de départ pour une palpation en décubitus du long extenseur de l'hallux droit.

LONG EXTENSEUR DE L'HALLUX—DÉCUBITUS—*Suite*

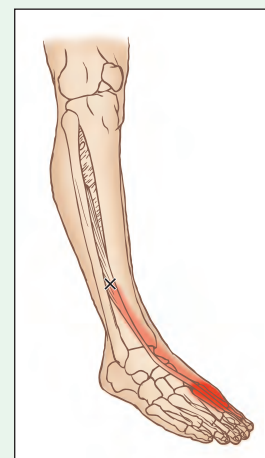
**Figure 19-19** Palpation du long extenseur de l'hallux droit pendant que la patiente étend le gros orteil contre une résistance. **A.** Palpation du tendon distal au dos du pied. **B.** Palpation du corps musculaire en antérolatéral de la jambe.

### Notes palpatoires :

1. Beaucoup de patients ont des difficultés à isoler les mouvements de leurs orteils. Le patient peut être incapable de faire une extension de l'hallux sans faire aussi une extension des autres orteils. Si c'est le cas, n'empêchez pas les autres orteils de faire une extension. Sinon, cela bloquerait leur extension mais pas la contraction du long extenseur des orteils (LEO) qui se contracterait en isométrique, et c'est cette contraction du muscle LEO dont nous ne voulons pas.
2. La plus grande partie du corps du muscle LEH se situe en profondeur et entre les muscles tibial antérieur et long extenseur des orteils (LEO). Pendant que vous palpez le LEH en proximal, en profondeur de ces autres muscles, vous pouvez vous aider en fermant les yeux pour éliminer les sensations visuelles qui pourraient distraire. Vous pouvez aussi appuyer légèrement avec les doigts de la main de palpation de façon à sentir l'imperceptible contraction profonde, à l'intérieur du corps du LEH, quand le patient fait une extension du gros orteil, que ce soit avec ou sans résistance (voir figure 19-19, B).
3. Il ne faut pas permettre au patient de faire une flexion dorsale de la cheville quand on palpe le LEH, parce que tous les muscles de la loge antérieure de jambe vont se contracter. De même, il ne faut pas que le patient fasse une varisation du pied au niveau du tarse parce que cela sollicite le muscle tibial antérieur. Pareillement, il ne faut pas que le patient fasse une valgisation du pied, parce que cela met le LEO en contraction. Tout autre muscle qui se contracte au moment de la palpation du LEH rendra sa palpation et sa mise en évidence plus difficiles.

### POINTS GÂCHETTES

1. Les points gâchettes du long extenseur de l'hallux (LEH) sont souvent provoqués ou perpétués par un surmenage aigu ou chronique du muscle, des positions qui entraînent un raccourcissement chronique du muscle (par exemple conduire avec une pédale d'accélérateur à angle trop aigu), des longueurs du muscle inhabituelles (par exemple port de chaussures à talons hauts ou bien dormir en flexion dorsale du pied), des contractures des muscles antagonistes fléchisseurs plantaires de la cheville, un traumatisme, le fait de trébucher avec une cheville forcée en flexion plantaire, un syndrome de la loge musculaire antérieure ou une compression de la racine nerveuse L4.
2. Les points gâchettes dans le LEH ont tendance à engendrer une faiblesse dans la flexion dorsale de la cheville (pouvant créer un steppage ou un pied tombant), des douleurs de croissance ainsi que des crampes nocturnes à l'intérieur du corps musculaire.
3. Les zones de projection des points gâchettes du LEH doivent être distinguées de celles des muscles tibial antérieur et court extenseur de l'hallux.
4. Les points gâchettes du LEH sont souvent diagnostiqués de façon incorrecte comme une pathologie métatarsophalangienne ou une compression des racines L4–L5.
5. Des points gâchettes associés surviennent fréquemment dans les muscles tibial antérieur, court extenseur de l'hallux, long extenseur des orteils et troisième fibulaire.



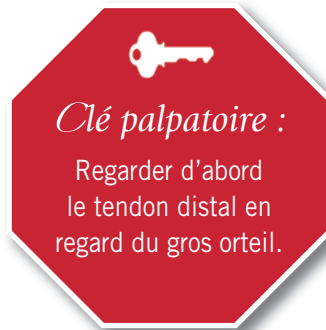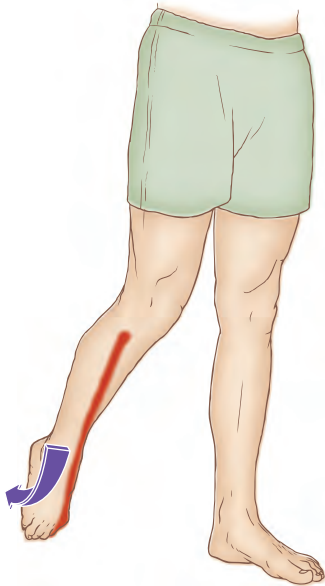
**Figure 19-20** Vue antérolatérale montrant les points gâchettes habituels du muscle long extenseur de l'hallux et les zones de projection correspondantes.

### Position alternative de palpation—assise

Le long extenseur de l'hallux peut aussi être facilement palpé avec un patient en position assise.

## LONG EXTENSEUR DE L'HALLUX—DÉCUBITUS—*Suite*

### ÉTIREMENT DU LONG EXTENSEUR DE L'HALLUX



**Figure 19-21** Un étirement du muscle long extenseur de l'hallux droit.



## LONG ET COURT FIBULAIRES—LATÉROCUBITUS

19-2

## ❑ INSERTIONS :

- o Long fibulaire : de la moitié proximale de la face latérale de la fibula au premier cunéiforme et à la base du premier métatarsien
- o Court fibulaire : de la moitié distale de la face latérale de la fibula à la face latérale de la base du cinquième métatarsien (figure 19-22)

## ❑ ACTIONS :

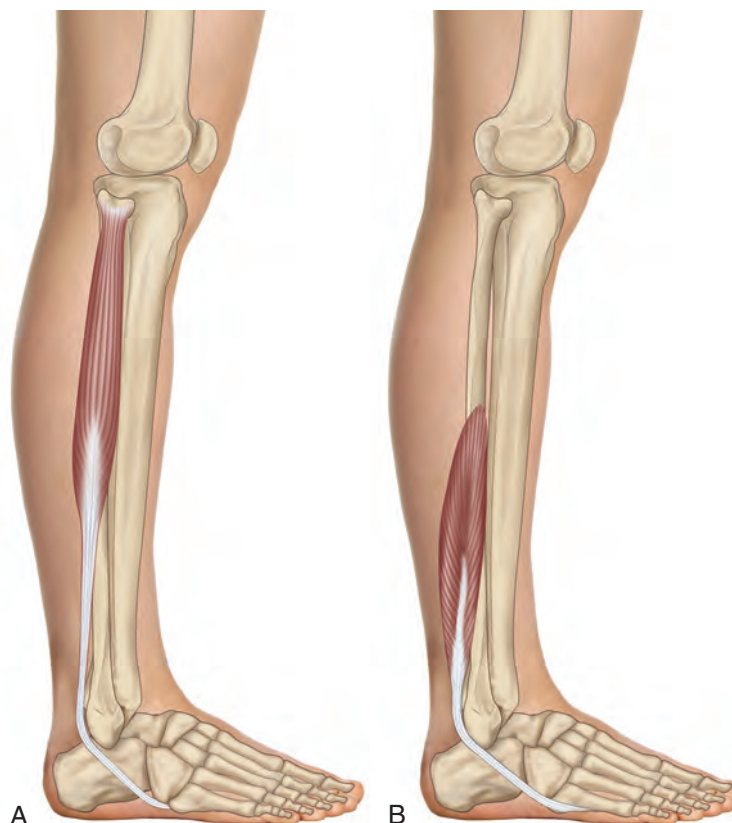
- o Long et court fibulaires : valgisation du pied au niveau du tarse et flexion plantaire du pied au niveau de la cheville

**Position de départ (figure 19-23) :**

- o Patient en latérocubitus
- o Thérapeute debout à côté du patient
- o Main palpatoire placée sur la face latérale de la fibula, juste en distal de la tête de la fibula
- o Main de support placée sur la face latérale du pied

**Étapes palpatoires :**

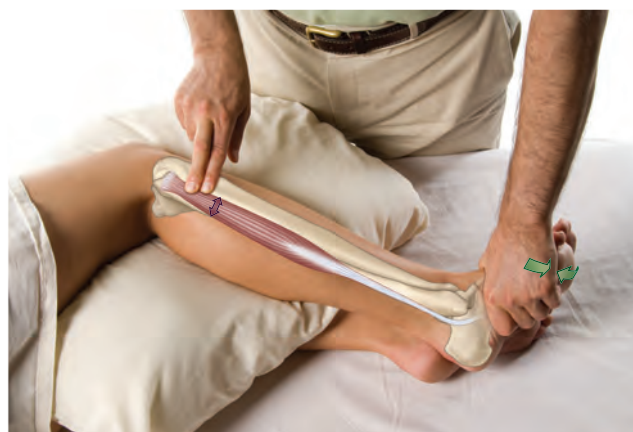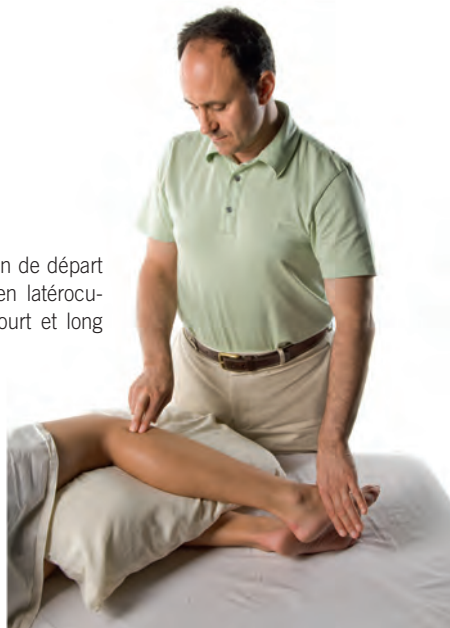1. Demander au patient de faire une valgisation du pied au niveau tarsien et exercer une résistance. Sentir la contraction du long fibulaire (figure 19-24).
2. Continuer la palpation du long fibulaire vers le distal en pratiquant une pression glissée palpatoire perpendiculaire aux fibres. À noter que le long fibulaire devient un tendon approximativement à la moitié de la jambe.
3. Le tendon distal du muscle long fibulaire peut habituellement être facilement palpé en postérieur immédiat de la malléole fibulaire latérale (figure 19-25).
4. Pour palper le court fibulaire, faire une palpation de chaque côté du long fibulaire, à la moitié distale de la jambe (figure 19-26, A).
5. Le tendon distal du court fibulaire est souvent visible et palpable en proximal du pied, en dessous de la malléole latérale de la fibula (figure 19-26, B).
6. Une fois les long et court fibulaires repérés, demander au patient de les relâcher, puis les palper pour évaluer leur tension de repos.



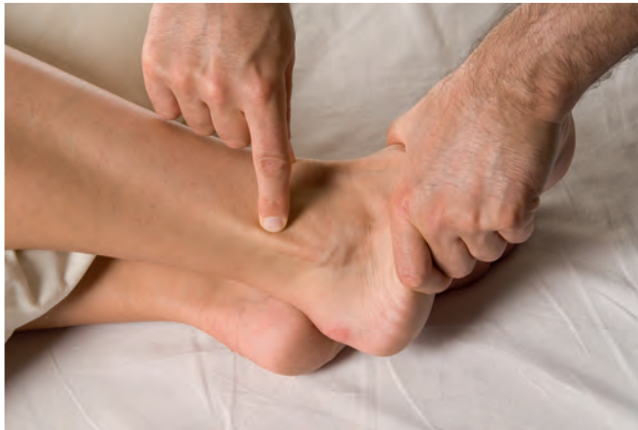**Figure 19-22** Vues latérales des muscles court et long fibulaires droits. A. Long fibulaire. B. Court fibulaire.

19

**Figure 19-23** Position de départ pour une palpation en latérocubitus des muscles court et long fibulaires droits.



**Figure 19-24** Palpation du corps musculaire du long fibulaire pendant que la patiente fait une éversion (valgisation) du pied contre résistance.

LONG ET COURT FIBULAIRES—LATÉROCUBITUS—*Suite*

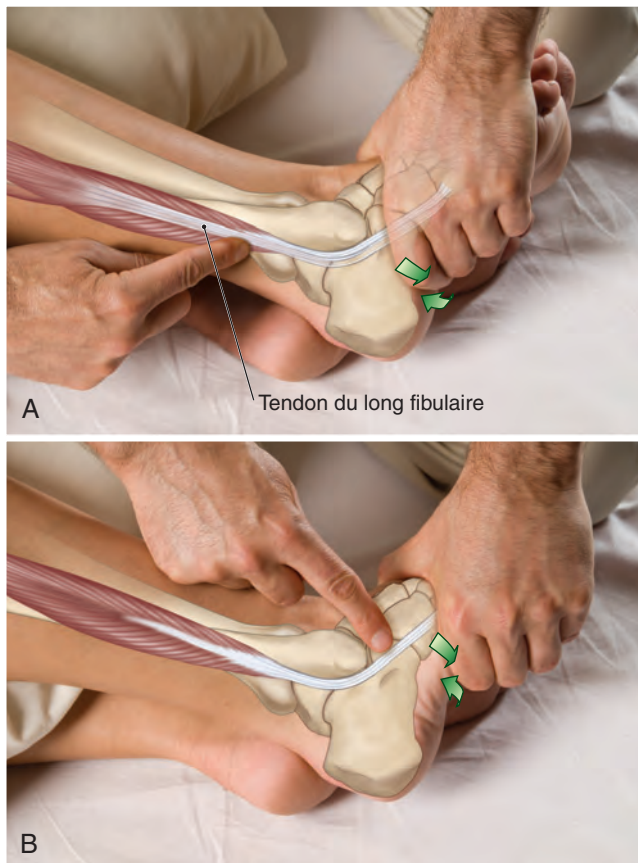
**Figure 19-25** Quand on applique une résistance à la valgisation du pied, le tendon distal du long fibulaire est souvent visible juste en arrière de la malléole fibulaire latérale.

**Notes palpatoires :**

1. Le tendon distal du long fibulaire est souvent visible et palpable en distal de la malléole latérale de la fibula, juste avant qu'il ne plonge autour du cuboïde pour entrer dans la plante du pied et commencer son trajet vers la partie médiale du pied. Dès que le tendon du long fibulaire pénètre dans la plante du pied, il est situé très profondément et il ne peut plus être repéré, sauf peut-être en regard de l'insertion distale sur le premier métatarsien et le premier cunéiforme.
2. Le fait que le sujet fasse une valgisation du pied au niveau tarsien n'aide pas à discerner l'interface entre le long extenseur des orteils (LEO) et les muscles long et court fibulaires. Pour visualiser cette séparation, on utilise une flexion dorsale et plantaire du pied au niveau de la cheville. Le LEO est contracté avec la flexion dorsale, tandis que les muscles court et long fibulaires se contractent avec une flexion plantaire. (Remarque : la valgisation du pied met en évidence la limite entre les court et long fibulaires et le soléaire puisque le soléaire est un inverseur du pied.)

**Position alternative de palpation—décubitus, procubitus ou assise**

Les muscles long et court fibulaires peuvent aussi être palpés avec en patient en décubitus, en procubitus ou assis.

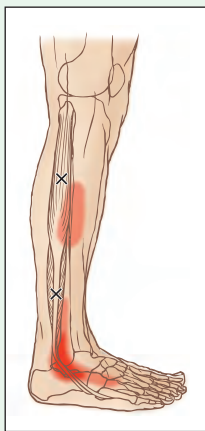


**Figure 19-26** Palpation du court fibulaire droit pendant que la patiente fait une valgisation du pied contre résistance. **A** montre la palpation du corps musculaire, immédiatement en postérieur du tendon du long fibulaire. **B** montre la palpation du tendon distal, juste en dessous de la malléole latérale.

## LONG ET COURT FIBULAIRES—LATÉROCUBITUS—Suite

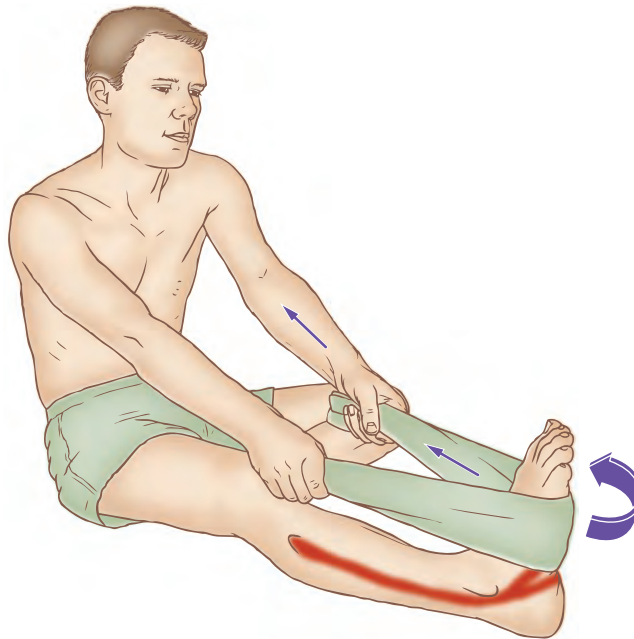
## POINTS GÂCHETTES

1. Les points gâchettes des muscles long et court fibulaires sont souvent provoqués ou perpétués par le surmenage aigu ou chronique, un raccourcissement prolongé des muscles (par exemple dormir avec les pieds en flexion plantaire), une immobilisation prolongée (par le port d'un plâtre), une entorse de cheville en varus équin, une tension chronique du muscle tibial antérieur et/ou du tibial postérieur, le port de chaussures à talons hauts, des pieds plats, courir sur des surfaces irrégulières (en pente de chaque côté), une position assise avec les jambes croisées, des points gâchettes dans le petit fessier, une métatarsalgie de Morton, ou même des chaussettes avec des bandes élastiques trop fortes qui restreignent la circulation.
2. Les points gâchettes des long et court fibulaires ont tendance à engendrer une faiblesse dans les chevilles ; des douleurs pendant une valgisation active ou en fin d'amplitude d'une varisation active ou passive du pied ; une compression du nerf fibulaire commun, du nerf fibulaire profond (chacun d'entre eux pouvant entraîner un steppage ou un pied tombant) ou encore du nerf fibulaire superficiel.
3. Les zones de projection des points gâchettes des muscles court et long fibulaires doivent être distinguées de celles des muscles tibial antérieur, long extenseur des orteils, long extenseur de l'hallux, court extenseur des orteils, court extenseur de l'hallux et petit fessier.
4. Les points gâchettes des long et court fibulaires sont souvent diagnostiqués de façon incorrecte comme un syndrome de la loge latérale de la jambe ou un syndrome discal lombaire.
5. Des points gâchettes associés surviennent fréquemment dans les autres muscles fibulaires, le long extenseur des orteils, le tibial postérieur et le petit fessier.
6. Remarque : Les zones de projection du long et du court fibulaires n'ont pas été séparées l'une de l'autre.



**Figure 19-27** Vue latérale montrant les points gâchettes habituels des muscles court et long fibulaires et leur zone de projection correspondante.

## ÉTIREMENT DES LONG ET COURT FIBULAIRES



**Figure 19-28** Un étirement d'un long et d'un court fibulaires droits. Le patient utilise une serviette pour tirer le pied en varisation et flexion dorsale.

*Clé palpatoire :*

Palper la fibula en latéral et faire faire une valgisation-éversion du pied.

## GASTROCNÉMIEN—PROCUBITUS

19-3

## ❑ INSERTIONS :

- o De la face postérieure des condyles médial et latéral du fémur à la face postérieure du calcaneus (via le tendon calcaneen) (figure 19-29)

## ❑ ACTIONS :

- o Flexion plantaire du pied en regard de la cheville, inversion du pied en regard des os du tarse
- o Flexion de la jambe en regard de l'articulation du genou

**Position de départ (figure 19-30) :**

- o Patient en procubitus, avec l'articulation du genou en extension ou presque en extension complète
- o Thérapeute debout à côté du patient
- o Main palpatoire placée en proximal et en postérieur de la jambe
- o Main de support placée sur la face plantaire du pied

**Étapes palpatoires :**

1. Demander au patient de faire une flexion plantaire du pied contre la résistance de la main de support et sentir la contraction du gastrocnémien (figure 19-31, A).
2. Palper les corps musculaires médial et latéral du gastrocnémien en proximal et postérieur de la jambe.
3. Approximativement au milieu de la jambe vers le distal, le gastrocnémien devient un tendon. Palper le tendon tout au long vers l'insertion distale située à la face postérieure du calcaneus, via le tendon calcaneen (d'Achille) (figure 19-31, B).
4. Une fois le gastrocnémien repéré, demander au patient de le relâcher, puis le palper pour évaluer sa tension de repos.

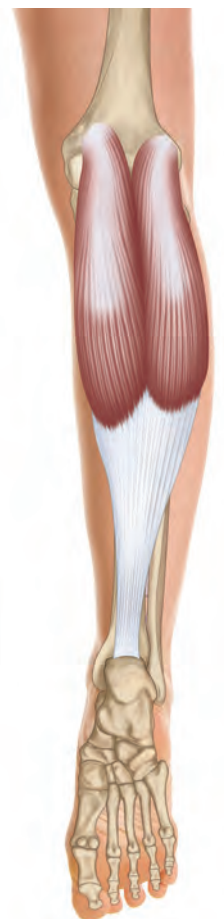

Figure 19-29 Vue postérieure du muscle gastrocnémien droit.

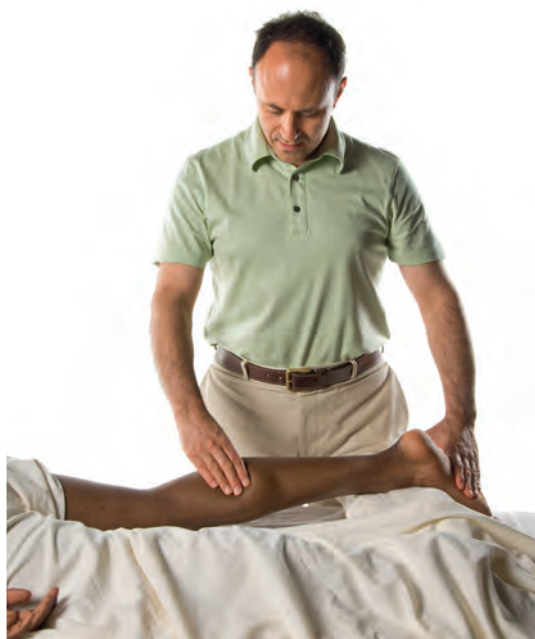
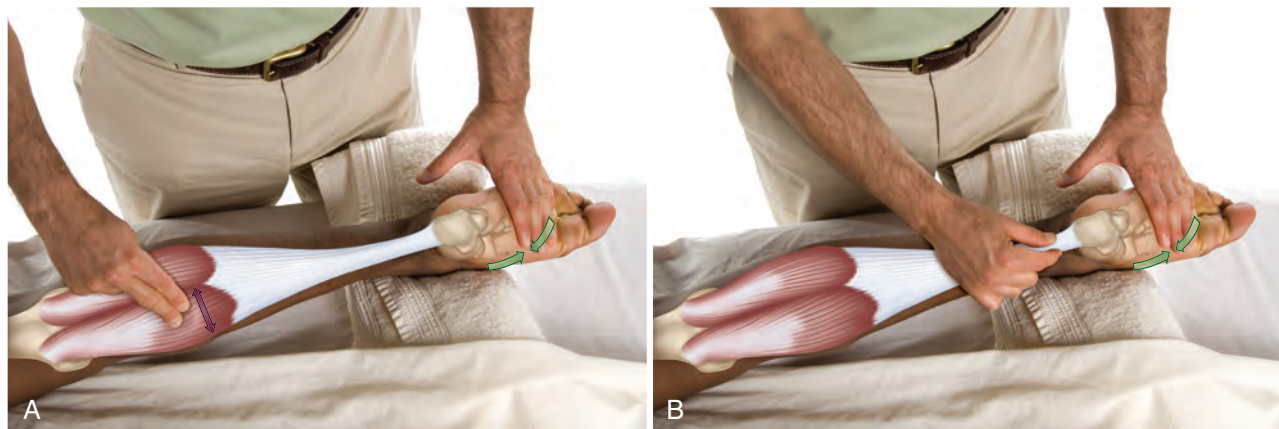
Figure 19-30 Position de départ pour une palpation en procubitus du gastrocnémien droit.



## GASTROCNÉMIEN—PROCUBITUS—Suite



**Figure 19-31** Palpation du gastrocnémien droit pendant que le patient fait une flexion plantaire du pied contre résistance. **A.** Palpation du chef médial. **B.** Palpation du tendon calcanéen (d'Achille) avec deux doigts de chaque côté du tendon, juste au-dessus du calcanéus.

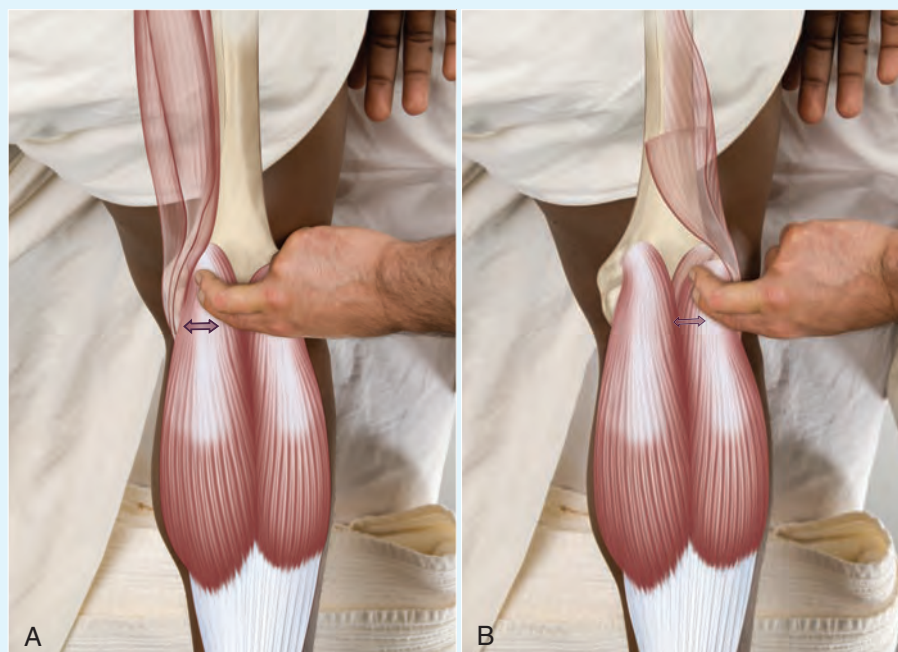## Notes palpatoires :

1. Le tendon calcanéen, appelé aussi tendon d'Achille, forme l'insertion distale commune aux muscles gastrocnémien et soléaire.
2. Les insertions proximales du gastrocnémien sur les faces postérieures des condyles fémoraux peuvent être palpées. Suivre le corps musculaire du gastrocnémien vers le proximal pendant que le patient contracte et relâche alternativement le muscle quand on résiste à la flexion plantaire, sur un genou en extension complète. Faire chaque côté l'un après l'autre. Soyez certain de rester en médial par rapport au tendon distal du biceps fémoral pour le chef latéral du gastrocnémien, et en latéral des muscles semi-tendineux et semi-membraneux pour le

chef médial du gastrocnémien (figure 19-32). Une fois que vous êtes dans la région poplitée, faire faire au patient une flexion passive du genou jusqu'à environ 90° pour détendre les ischiojambiers et palper les insertions proximales des deux chefs du muscle gastrocnémien. Remarque : soyez prudent quand vous faites une palpation de la région poplitée, à cause de la présence des nerfs tibial et fibulaire commun et du paquet vasculaire poplité (voir figure 19-2).

3. Il est difficile de distinguer l'insertion proximale du chef latéral du gastrocnémien de celle du muscle plantaire, puisque ces muscles sont directement contigus tout en ayant des actions similaires (voir figure 19-35, C).

**Figure 19-32** Palpation des insertions proximales du gastrocnémien. **A.** Chef médial. Le semi-tendineux et le semi-membraneux ont été estompés. **B.** Chef latéral, les chefs long et court du biceps fémoral sont sectionnés et estompés.



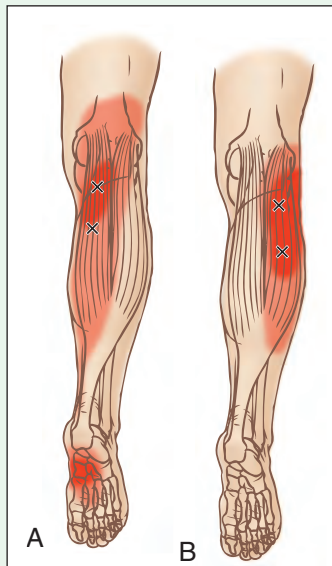
## GASTROCNÉMIEN—PROCUBITUS—Suite

## Position alternative de palpation—debout

Le gastrocnémien peut aussi être facilement palpé sur un sujet debout. On demande au sujet de se mettre sur la pointe des pieds, de façon à contracter le gastrocnémien et ses bords deviennent habituellement visibles.

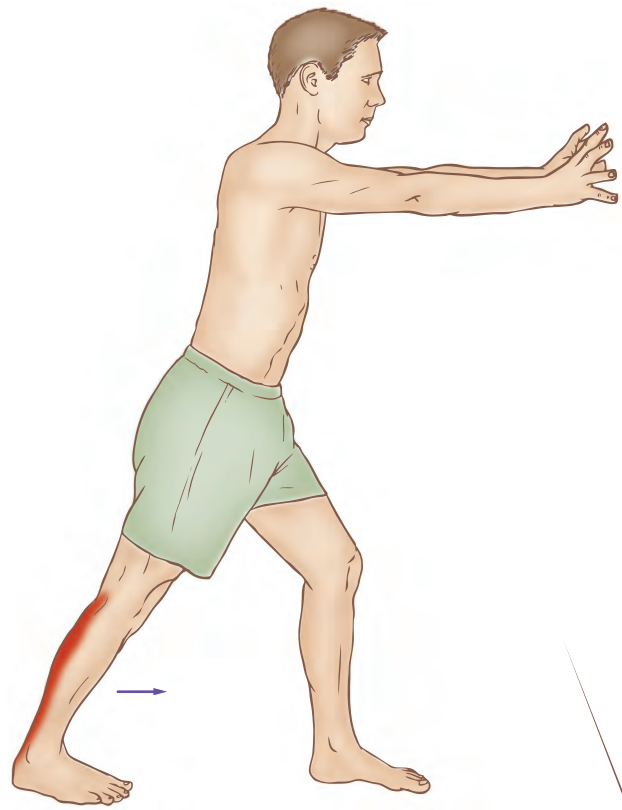
## POINTS GÂCHETTES

1. Les points gâchettes du gastrocnémien sont souvent provoqués ou perpétués par un surmenage aigu ou chronique du muscle (par exemple marcher/courir sur une pente montante), par une position de raccourcissement du muscle maintenue trop longtemps (par exemple port de talons hauts, dormir avec les pieds en flexion plantaire, conduire avec le pied en flexion plantaire sur l'accélérateur), le fait de faire de la bicyclette avec une selle trop basse, un refroidissement du muscle, une immobilisation (port d'un plâtre), des chaussettes ayant un élastique trop serré comprimant la circulation, et une compression de la racine nerveuse S1.
2. Les points gâchettes du gastrocnémien ont tendance à provoquer des crampes dans le mollet (y compris la nuit), une claudication intermittente et une incapacité d'étendre le genou quand la cheville est en flexion dorsale.
3. Les zones de projection des points gâchettes du gastrocnémien doivent être distinguées de celles des muscles soléaire, plantaire, poplité, tibial postérieur, long fléchisseur des orteils, ischiojambiers et petit fessier.
4. Les points gâchettes du gastrocnémien sont souvent diagnostiqués de façon incorrecte comme un syndrome de la loge postérieure, une thrombose veineuse profonde, une compression de la racine nerveuse S1, ou bien des douleurs de croissance.
5. Des points gâchettes associés au gastrocnémien surviennent souvent dans le soléaire, les muscles ischiojambiers, le tibial antérieur, le long extenseur des orteils, le long extenseur de l'hallux et le petit fessier.



**Figure 19-33** Vues postérieures montrant les points gâchettes habituels du gastrocnémien et leurs zones de projection correspondantes. **A.** Chef médial. **B.** Chef latéral.

## ÉTIREMENT DU GASTROCNÉMIEN



**Figure 19-34** Un étirement du gastrocnémien droit. Avec un genou en extension, le patient se penche en avant de façon à provoquer une flexion dorsale de la cheville. Il est important que le talon reste en contact avec le sol. Remarque : si le genou se fléchit, cette position devient un étirement du soléaire.

*Clé palpatoire :*

Résister à une flexion plantaire du pied sur un genou en extension complète.

## GASTROCNÉMIEN—PROCUBITUS—Suite

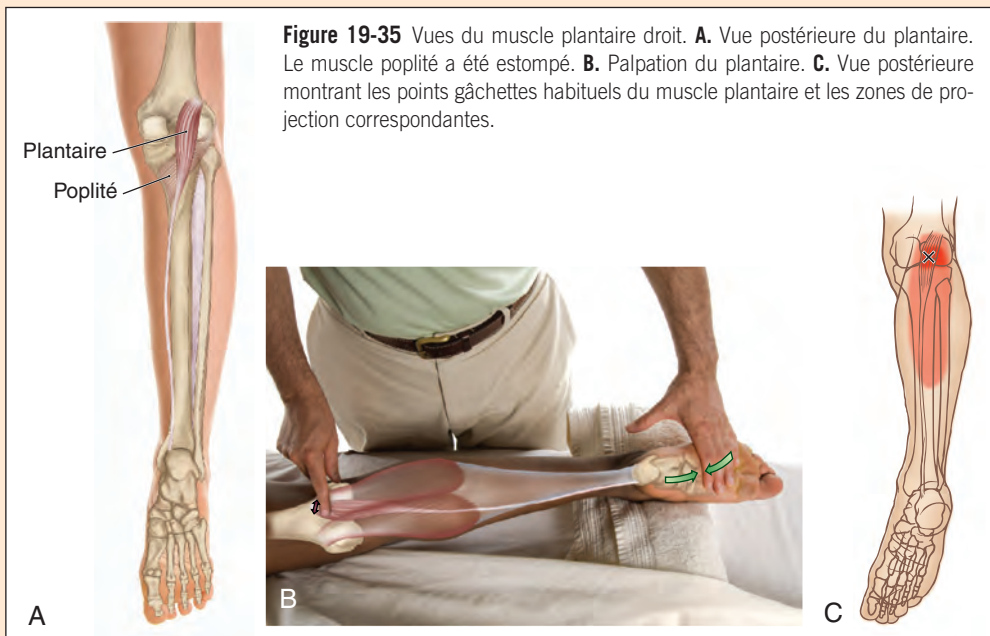
## EXTENSION

**Plantaire :** Le plantaire est un petit muscle inséré sur le condyle latéral du fémur et sur le calcaneus (figure 19-35, A). Son corps musculaire se situe directement en dedans de l'insertion proximale du chef latéral du gastrocnémien (voir figure 19-32, B). Pour palper le plantaire, commencer par une palpation douce au milieu de la fosse poplitée, et petit à petit se déplacer vers la latéral jusqu'à sentir la présence des fibres musculaires qui se contractent suite à une flexion plantaire du pied à la cheville (figure 19-35, B). On se situe alors au-dessus du plantaire. Séparer le plantaire du chef latéral du gastrocnémien est difficile puisque ces deux muscles ont les mêmes actions. L'étirement du gastrocnémien étire aussi le plantaire.

Remarque : les points gâchettes dans le muscle plantaire peuvent provoquer des douleurs en fin d'amplitude de flexion dorsale du pied. Les points gâchettes dans le plantaire sont souvent associés à ceux du gastrocnémien (figure 19-35, C).

*Clé palpatoire :*

Palper en médial de l'insertion proximale du chef latéral du gastrocnémien.



## SOLÉAIRE—PROCUBITUS

19-1

## ❑ INSERTIONS :

- o De la tête et la moitié supérieure de la face postérieure de la fibula et de la crête oblique du soléaire sur la face postérieure du tibia à la face postérieure du calcanéus, via le tendon calcanéen (figure 19-36)

## ❑ ACTIONS :

- o Flexion plantaire du pied au niveau de la cheville; inversion du pied au niveau des articulations tarsiennes

**Position de départ (figure 19-37) :**

- o Patient en procubitus, le genou fléchi d'environ 90°
- o Thérapeute debout à côté du patient
- o Main palpatoire placée en proximal de la face postérieure de la jambe
- o Main de support placée sur la face plantaire du pied

**Étapes palpatoires :**

1. Demander au patient de faire une flexion plantaire du pied contre une faible résistance et sentir la contraction du soléaire en profondeur du gastrocnémien (figure 19-38, A).
2. Poursuivre la palpation du soléaire vers son insertion proximale et le palper en distal vers son insertion distale sur la face postérieure du calcanéus, via le tendon calcanéen.
3. En vue postérieure, le soléaire est profond par rapport au gastrocnémien; en vue latérale, le soléaire est superficiel et peut être palpé (figure 19-38, B). Remarque : une partie du soléaire est également superficielle sur le côté médial, en proximal de la jambe (voir figure 19-4, A).
4. Une fois le soléaire repéré, demander au patient de le relâcher, puis le palper pour évaluer sa tension de repos.

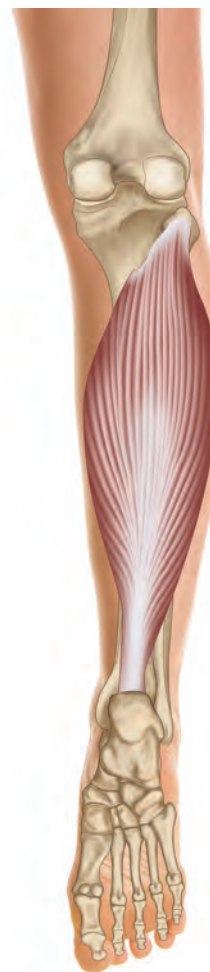

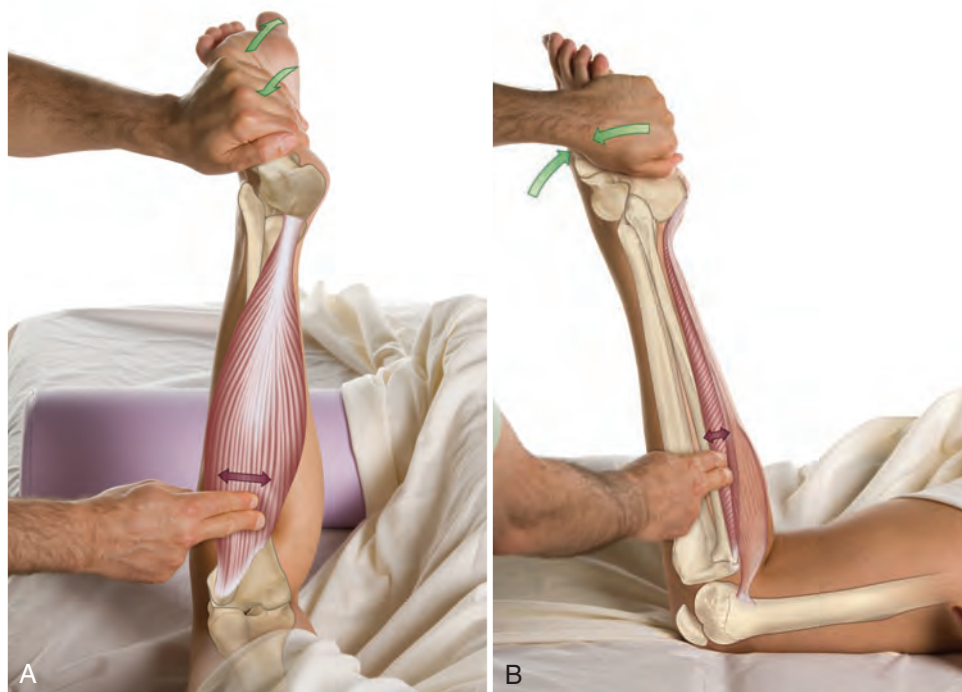
Figure 19-36 Vue postérieure du soléaire droit.

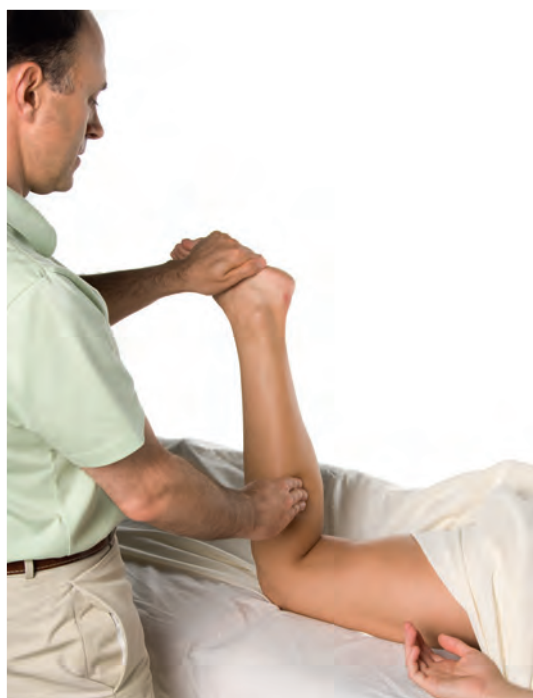

Figure 19-37 Position de départ pour une palpation en procubitus du soléaire droit.



SOLÉAIRE—PROCUBITUS—Suite



**Figure 19-38** Palpation du soléaire droit pendant que la patiente fait une flexion plantaire du pied contre une faible résistance, avec un genou en flexion. **A.** Palpation de la face postérieure au travers du gastrocnémien. **B.** Palpation de la face postérieure où le soléaire est superficiel.

**Notes palpatoires :**

1. Le tendon calcanéen (d'Achille) forme le tendon distal commun aux muscles soléaire et gastrocnémien.
2. La raison pour laquelle on palpe le soléaire en flexion de genou est que cette position détend et donc inhibe la contraction du gastrocnémien (par l'intermédiaire du principe de l'insuffisance active en course interne). Si le gastrocnémien est inhibé, le soléaire peut être palpé au travers du gastrocnémien (en plus du fait que le soléaire est superficiel en médial comme en latéral). Remarque : ne pas exercer une résistance trop forte à la flexion plantaire du pied, sinon l'inhibition du gastrocnémien sera surmontée et il se contractera, empêchant la possibilité de palper le soléaire au travers.



**Clé palpatoire :**

Résister doucement à la flexion plantaire du pied sur un genou en flexion.

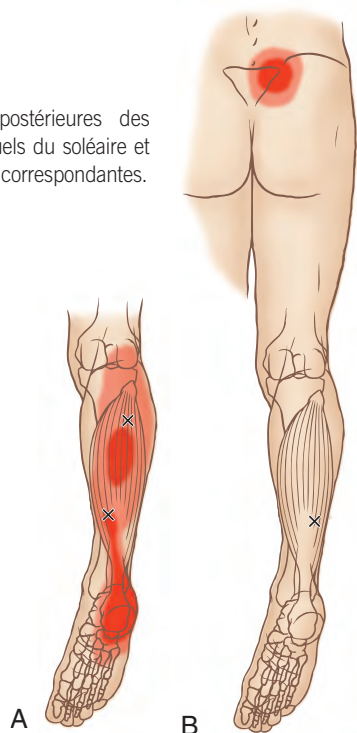
## SOLÉAIRE—PROCUBITUS—Suite

## POINTS GÂCHETTES

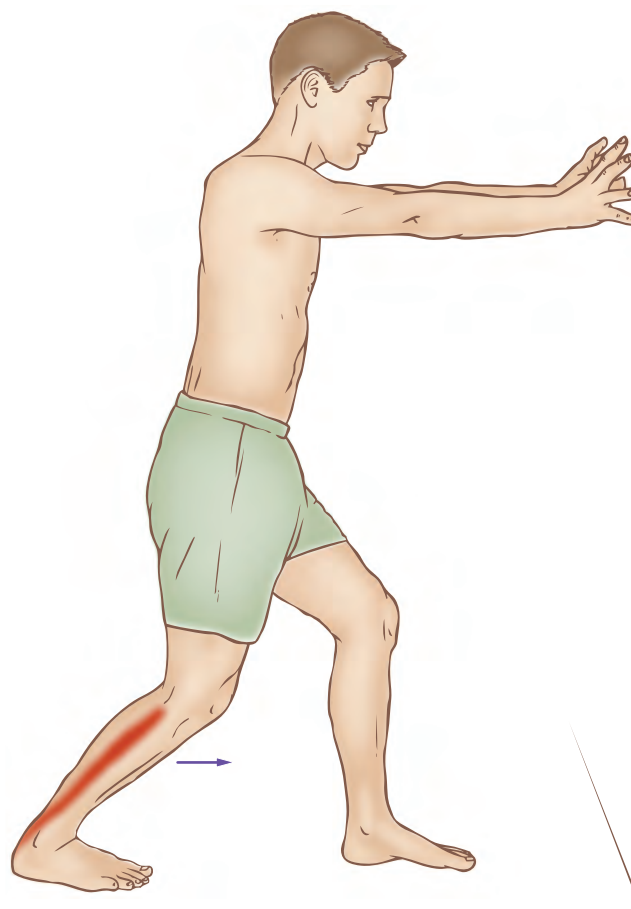
## POINTS GÂCHETTES

1. Les points gâchettes du soléaire sont souvent provoqués ou perpétués par un surmenage aigu ou chronique du muscle (par exemple marcher/courir sur une pente ascendante), par une position de raccourcissement du muscle maintenue trop longtemps (par exemple port de talons hauts, dormir avec les pieds en flexion plantaire, conduire avec le pied en flexion plantaire sur l'accélérateur), un traumatisme et un refroidissement du muscle.
2. Les points gâchettes du soléaire ont tendance à provoquer une diminution de la flexion dorsale de la cheville, des douleurs quand on marche (particulièrement en montée ou en montant un escalier), une compression du nerf tibial et des vaisseaux associés, une douleur du talon au port de charges lourdes et un œdème du pied/cheville.
3. Les zones de projection des points gâchettes du soléaire doivent être distinguées de celles des muscles gastrocnémien, plantaire, tibial postérieur, long fléchisseur des orteils, ischiojambiers, petit fessier, carré plantaire et abducteur de l'hallux.
4. Les points gâchettes du soléaire sont souvent diagnostiqués de façon incorrecte comme un syndrome de la loge postérieure, des douleurs postérieures en guêtres, des douleurs de croissance, une tendinite achilléenne, un kyste synovial poplité de Baker, une thrombose veineuse profonde, une compression de la racine nerveuse S1, une claudication intermittente, une aponévrosite plantaire ou une épine calcanéenne.
5. Des points gâchettes associés surviennent fréquemment dans les muscles gastrocnémien, tibial postérieur, long fléchisseur des orteils, long fléchisseur de l'hallux et petit fessier.

**Figure 19-39** Vues postérieures des points gâchettes habituels du soléaire et les zones de projection correspondantes.



## ÉTIREMENT DU SOLÉAIRE



**Figure 19-40** Un étirement du soléaire droit. Avec un genou fléchi, le patient se penche en avant, avec le membre inférieur opposé en antérieur, provoquant une flexion dorsale de la cheville. Il est important que le talon reste au contact du sol. Remarque : si le genou est en extension, cette position devient un étirement du gastrocnémien.

## POPLITÉ—PROCUBITUS

## ❑ INSERTIONS :

- o De la face latérale du condyle latéral du fémur à la partie médiale de la face postérieure proximale du tibia (figure 19-41)

## ❑ ACTIONS :

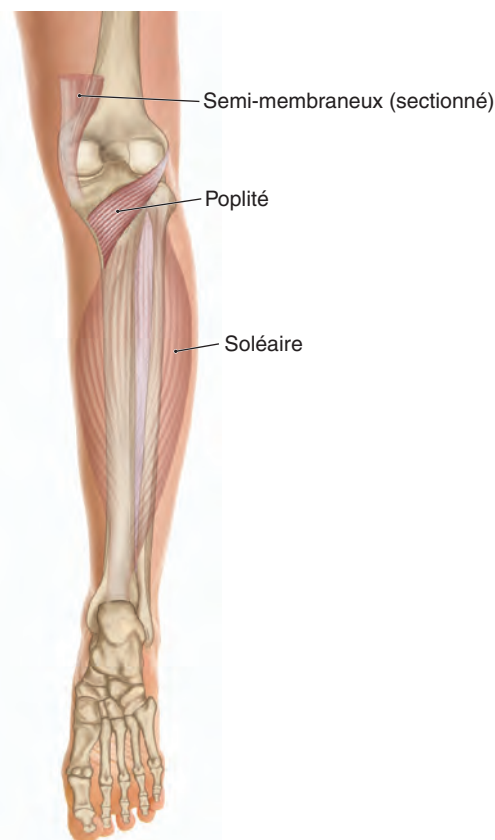
- o Rotation médiale et flexion du genou en regard de l'articulation du genou

**Position de départ (figure 19-42) :**

- o Patient en procubitus, avec la jambe fléchie à 90° au genou
- o Thérapeute debout à côté du patient
- o Main palpatoire enroulée du côté postérieur et proximal de la face médiale du tibia
- o Si une résistance est nécessaire, la main support est placée en distal de la jambe (juste au-dessus de la cheville)

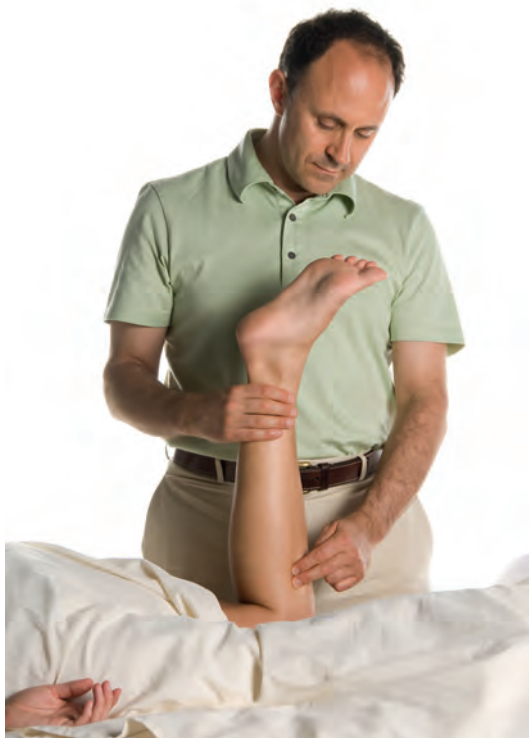
**Étapes palpatoires :**

1. Avec les doigts enroulés et appuyés sur le tibia, demander au patient de faire une rotation médiale de la jambe au niveau du genou et sentir la contraction du poplité. Si nécessaire, une résistance peut être exercée avec la main support (figure 19-43).
2. Une fois que l'insertion tibiale du muscle poplité a été sentie, essayer de continuer la palpation du poplité au travers du gastrocnémien vers son insertion proximale pendant que le patient contracte et relâche alternativement le muscle en faisant des rotations médiales du genou.
3. Une fois le poplité repéré, demander au patient de le relâcher, puis le palper pour évaluer sa tension de repos.

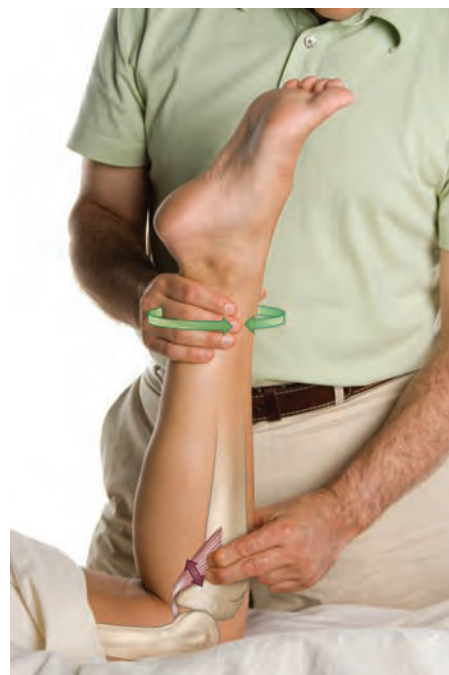

**Figure 19-41** Vue postérieure du muscle poplité droit. Le soléaire et le tendon distal du semi-membraneux ont été estompés.

19



**Figure 19-42** Position de départ pour une palpation en procubitus du muscle poplité.

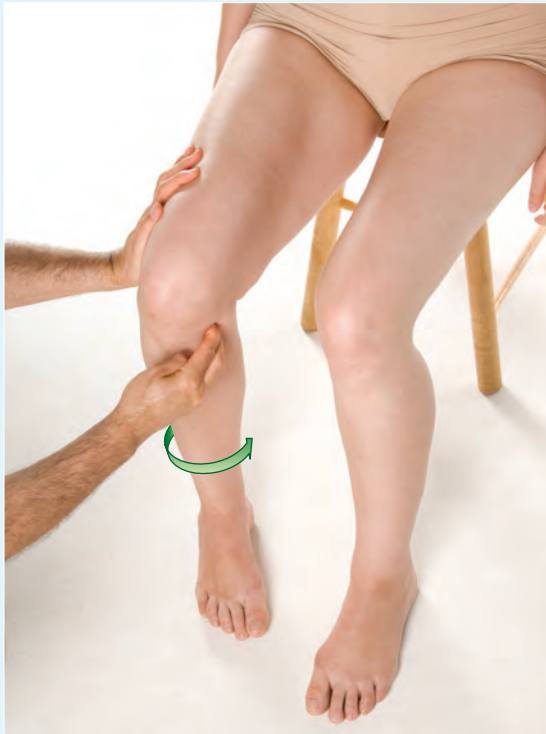


**Figure 19-43** Palpation de l'insertion tibiale du poplité pendant que la patiente fait une rotation médiale de la jambe contre résistance.

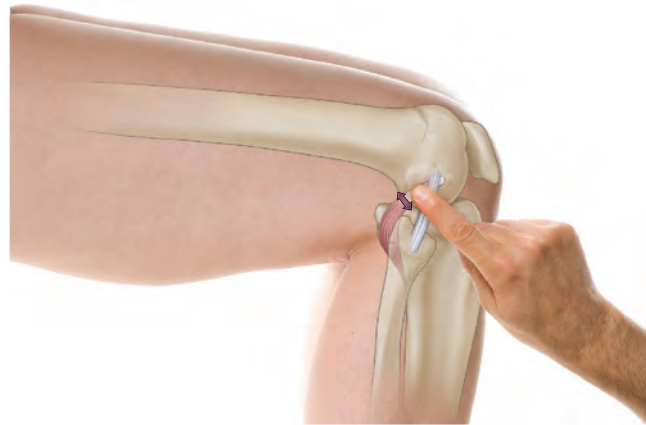## POPLITÉ—PROCUBITUS—Suite

**Notes palpatoires :**

1. De nombreux sujets éprouvent des difficultés à isoler et à pratiquer une rotation médiale isolée du genou. Pour aider le patient et avant de pratiquer la palpation du muscle, faire faire passivement au patient une rotation médiale de façon qu'il puisse sentir à quoi ce mouvement ressemble. On demande ensuite au patient de faire une rotation médiale de façon qu'il s'habitue. Cela aidera le patient à pratiquer la rotation médiale du genou quand on pratiquera la palpation. Il est plus facile pour le patient de faire une rotation médiale du genou quand il est en position assise (figure 19-44).
2. La plus grande partie du corps musculaire se situe en profondeur du gastrocnémien. Comme on palpe le poplité au travers du gastrocnémien, il peut être utile de fermer les yeux pour éviter d'être distrait par des sensations visuelles. Il faut aussi presser les doigts de palpation de manière très légère pour sentir la fine sensation de contraction du poplité quand le sujet fait une rotation du genou, avec ou sans résistance. Continuer la palpation du muscle vers son insertion fémorale. À partir d'un certain point, le tendon proximal pénètre dans la cavité articulaire du genou et n'est plus palpable.
3. L'insertion proximale du poplité sur le fémur peut être palpée. Palper la face latérale du condyle latéral du fémur (juste en arrière du ligament collatéral latéral [fibulaire] du genou) et résister à une rotation médiale du genou faite par le patient; sentir la tension dans le tendon distal du poplité (figure 19-45).



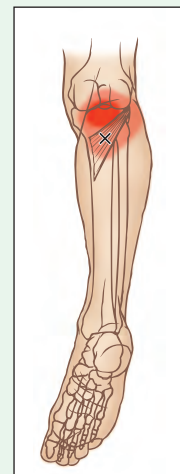
**Figure 19-44** L'avantage de palper le poplité sur un patient assis est, pour le sujet, de favoriser une rotation médiale isolée du genou, alors que le pied est posé à plat sur le sol. On palpe le poplité sur un sujet assis de la même manière que s'il est en procubitus.

**Position alternative de palpation—assise**

**Figure 19-45** Palpation de l'insertion proximale du poplité en regard du condyle fémoral latéral.

**POINTS GÂCHETTES**

1. Les points gâchettes du poplité sont souvent provoqués ou perpétués par un surmenage aigu ou chronique du muscle (par exemple courir en pente descendante ou skier, planter ou couper en position de genou demi-fléchi), une pronation excessive du pied au niveau de l'articulation subtalaire, le port de talons hauts et une déchirure du ligament croisé postérieur.
2. Les points gâchettes du poplité ont tendance à produire des douleurs postérieures du genou en position accroupie, ou bien en marchant ou en courant le long d'une pente descendante; ils peuvent aussi diminuer la rotation latérale ou l'extension du genou.
3. Les zones de projection des points gâchettes du poplité doivent être distinguées de celles des muscles gastrocnémien, soléaire, plantaire, ischiojambiers et petit fessier.
4. Les points gâchettes du poplité sont souvent diagnostiqués de façon incorrecte comme un kyste synovial poplité de Baker, une instabilité de l'articulation du genou, une tendinite/ténosynovite du poplité, une déchirure méniscale ou du muscle plantaire.
5. Des points gâchettes associés surviennent souvent dans le muscle gastrocnémien.

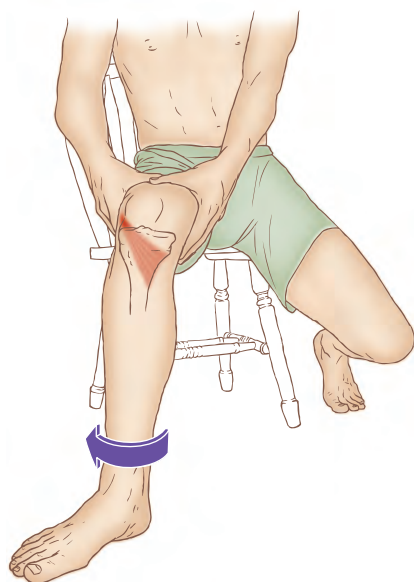


**Figure 19-46** Vue postéromédiale montrant les points gâchettes habituels du poplité et les zones de projection correspondantes.



## POPLITÉ—PROCUBITUS—Suite

### ÉTIREMENT DU POPLITÉ



**Figure 19-47** Un étirement du muscle poplité. Le patient maintient sa cuisse immobile avec ses mains, puis il fait une rotation latérale de la jambe au niveau du genou. Le genou est fléchi d'environ 45° par rapport à une extension complète.



#### *Clé palpatoire :*

Enrouler ses doigts  
autour de la face  
médiale du tibia  
proximal.

## TIBIAL POSTÉRIEUR, LONG FLÉCHISSEUR DES ORTEILS ET LONG FLÉCHISSEUR DE L'HALLUX—PROCUBITUS

19-4

### INSERTIONS :

- o Tibial postérieur (TP) : des 2/3 proximaux des faces postérieures du tibia et de la fibula à la face plantaire du pied (métatarsiens deux à quatre et tous les muscles du tarse sauf le talus)
- o Long fléchisseur des orteils (LFO) : du 1/3 moyen de la face postérieure du tibia à la face plantaire des phalanges distales des orteils deux à cinq
- o Long fléchisseur de l'hallux (LFH) : des 2/3 distaux de la face postérieure de la fibula à la face plantaire de la phalange distale de l'hallux

### ACTIONS :

- o TP :
  - o Inversion du pied au niveau du tarse, flexion plantaire du pied au niveau de la cheville
- o LFO :
  - o Flexion des orteils deux à cinq au niveau des articulations métatarsophalangiennes (MTP) et interphalangiennes (IP)
  - o Inversion du pied au niveau du tarse, flexion plantaire au niveau de la cheville
- o LFH :
  - o Flexion du gros orteil au niveau des articulations MTP et IP
  - o Inversion du pied au niveau du tarse, flexion plantaire au niveau de la cheville

### Position de départ (figure 19-49, A) :

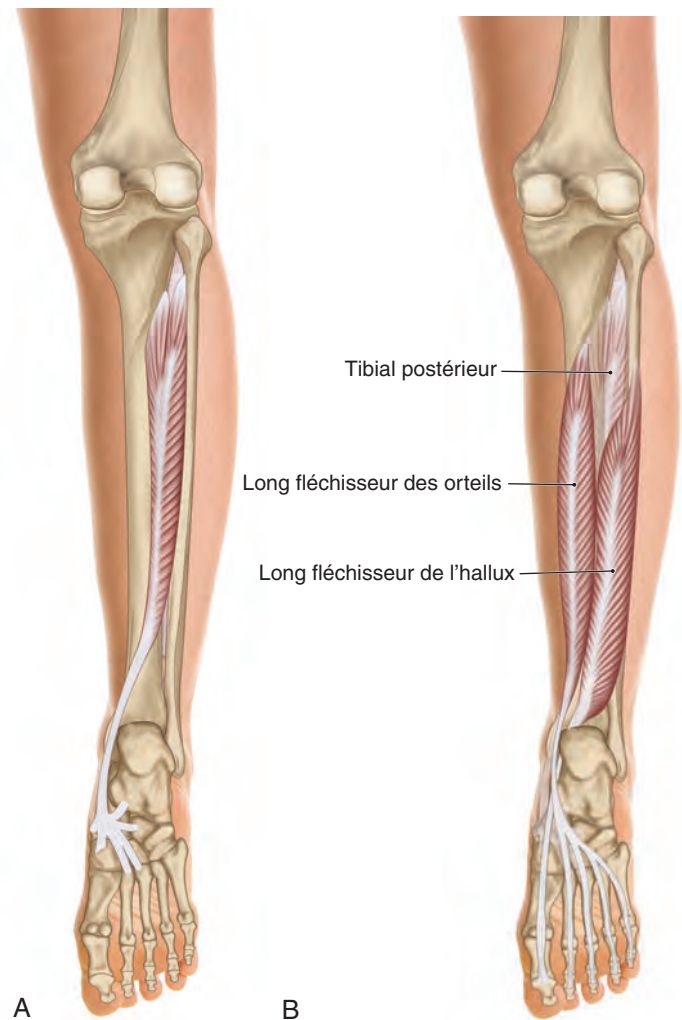
- o Patient en procubitus, avec un coussin sous les chevilles
- o Thérapeute debout ou assis du côté opposé au patient
- o Main palpatoire placée en arrière et en dessous de la malléole médiale du tibia, mais sans nécessité une fois que les tendons ont été repérés
- o Si une résistance est nécessaire, la main support se situe sous le pied

### Étapes palpatoires :

- o Remarque : les trois muscles sont superficiels et palpables en distal et médial de la jambe; de ces trois muscles, le LFO est le plus visible. Les tendons du TP et du LFO sont habituellement palpables et quelquefois visibles juste en postérieur et en distal de la malléole médiale du tibia (figure 19-49, B).

### Tibial postérieur (TP) :

1. Demander au patient de faire une flexion plantaire de la cheville et une inversion du pied au niveau tarsien. Regarder le tendon distal du TP en médial et distal de la jambe, immédiatement en arrière de l'extrémité inférieure du tibia, et juste en distal et en arrière de la malléole médiale du tibia. Une résistance peut être ajoutée par la main support si nécessaire pour mettre en évidence le tendon (figure 19-50, A).
2. Une fois la localisation faite, palper le tendon distal du TP par une pression glissée palpatoire perpendiculaire en travers du tendon, pendant que le patient contracte et relâche



**Figure 19-48** Vues postérieures des trois muscles profonds de la loge musculaire postérieure. **A.** Tibial postérieur (TP). **B.** Long fléchisseur des orteils (LFO) et long fléchisseur de l'hallux (LFH). Le muscle tibial postérieur a été estompé.


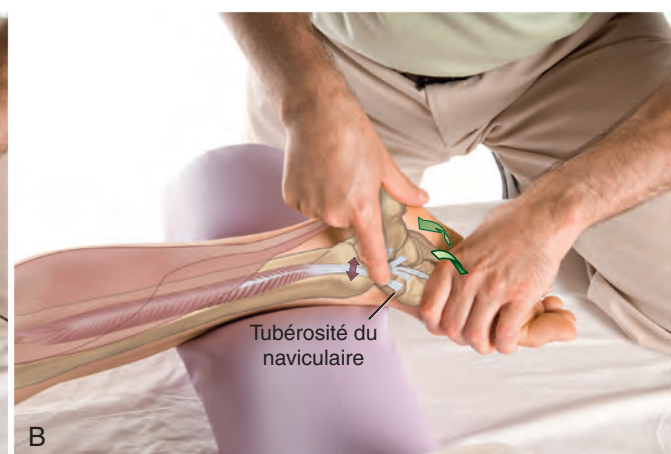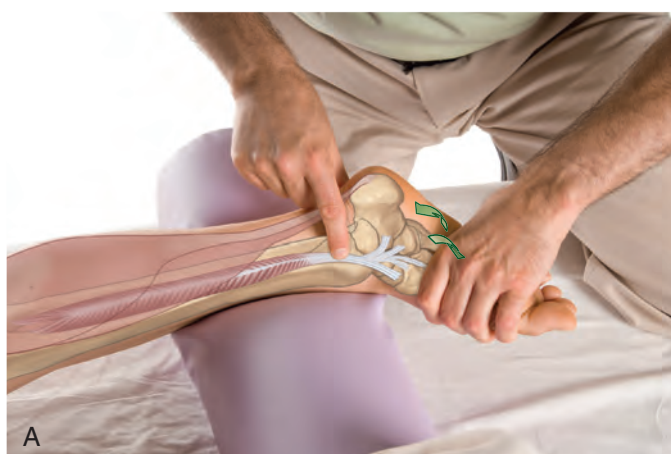
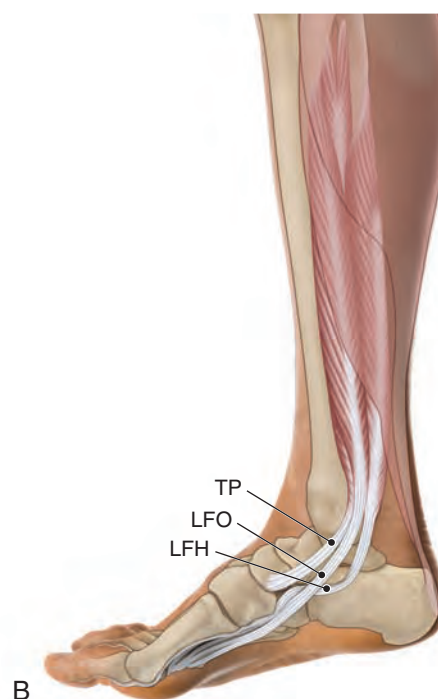alternativement le muscle. Palper en proximal et en distal aussi loin que possible. Remarque : le tendon du TP est le plus proche des trois de la malléole médiale (figure 19-50, B).

3. Le corps du TP est situé très profond dans la loge musculaire postérieure de jambe. Pour palper le corps musculaire, appuyer doucement sur le corps musculaire au niveau de la ligne médiane de la loge postérieure de la jambe, et sentir sa contraction (figure 19-50, C).
4. Une fois le TP repéré, demander au patient de le relâcher, puis le palper pour évaluer sa tension de repos.

## TIBIAL POSTÉRIEUR, LONG FLÉCHISSEUR DES ORTEILS ET LONG FLÉCHISSEUR DE L'HALLUX—PROCUBITUS—*Suite*



**Figure 19-49 A.** Position de départ pour une palpation en procubitus des trois muscles profonds de la loge postérieure de la jambe. D'abord, essayez de visualiser les tendons. **B.** Les tendons des trois muscles se trouvent près de la malléole du tibia. Les muscles gastrocnémien et soléaire ont été estompés. LFH = long fléchisseur de l'hallux; LFO = long fléchisseur des orteils; TP = tibial postérieur.



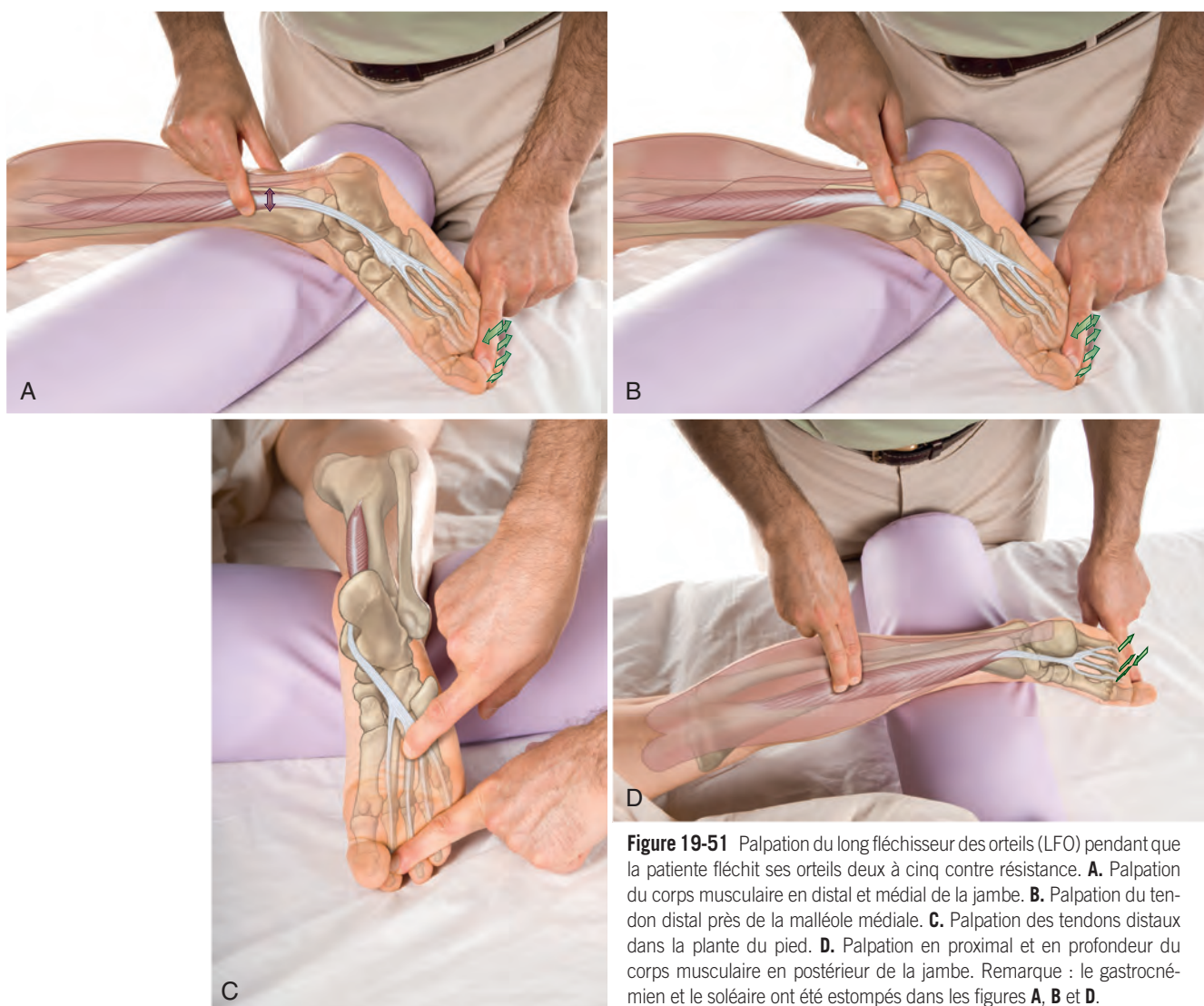**Figure 19-50** Palpation du tibial postérieur (TP) pendant que la patiente fait une flexion plantaire et une inversion du pied contre résistance. **A.** Mise en évidence du tendon distal près de la malléole tibiale et de la tubérosité du naviculaire. **B.** Pression glissée palpatoire en travers du tendon distal. **C.** Palpation en proximal du corps musculaire, en profondeur du gastrocnémien et du soléaire. Remarque : le gastrocnémien et le soléaire ont été estompés sur ces trois figures.



## TIBIAL POSTÉRIEUR, LONG FLÉCHISSEUR DES ORTEILS ET LONG FLÉCHISSEUR DE L'HALLUX—PROCUBITUS—*Suite*

### *Long fléchisseur des orteils (LFO) :*

5. Une partie du corps musculaire du LFO est superficielle dans la partie distale et médiale de la jambe entre le soléaire et la diaphyse du tibia. On demande au patient de faire une flexion des orteils deux à cinq et on sent la contraction du LFO (figure 19-51, A). Une résistance peut être ajoutée avec les doigts de la main support, si nécessaire.
6. Une fois que le LFO a été repéré, faire une pression glissée palpatoire perpendiculaire à ses fibres, et le suivre vers le proximal et le distal aussi loin que possible pendant que le patient contracte et relâche le muscle.
7. Au niveau de la malléole médiale, le tendon distal du LFO est habituellement palpable, et quelquefois visible en arrière et en bas de la malléole médiale. Il est situé légèrement plus en retrait de la malléole médiale que le tendon du muscle tibial postérieur (TP) (figure 19-51, B).
8. Dans la plante du pied, les tendons distaux du LFO sont relativement superficiels et peuvent habituellement être palpés si le patient contracte et relâche alternativement le LFO, en fléchissant les orteils deux à cinq (Remarque : certains patients ont des difficultés pour isoler la flexion des orteils de celle de l'hallux) (figure 19-51, C). Toutefois, discerner précisément la situation de ces tendons et leurs limites, par rapport aux muscles adjacents et aux tissus mous environnants, est quelquefois difficile. Essayer de suivre ces tendons vers les orteils.
9. Le corps musculaire du LFO se situe en profondeur de la loge musculaire postérieure profonde de la jambe. Pour palper le corps musculaire du LFO, appuyer dessus légèrement en postérieur médian de la jambe ; et on demande au patient de fléchir les orteils deux à cinq pour sentir la contraction (figure 19-51, D).
10. Une fois le LFO repéré, demander au patient de le relâcher, puis le palper pour évaluer sa tension de repos.



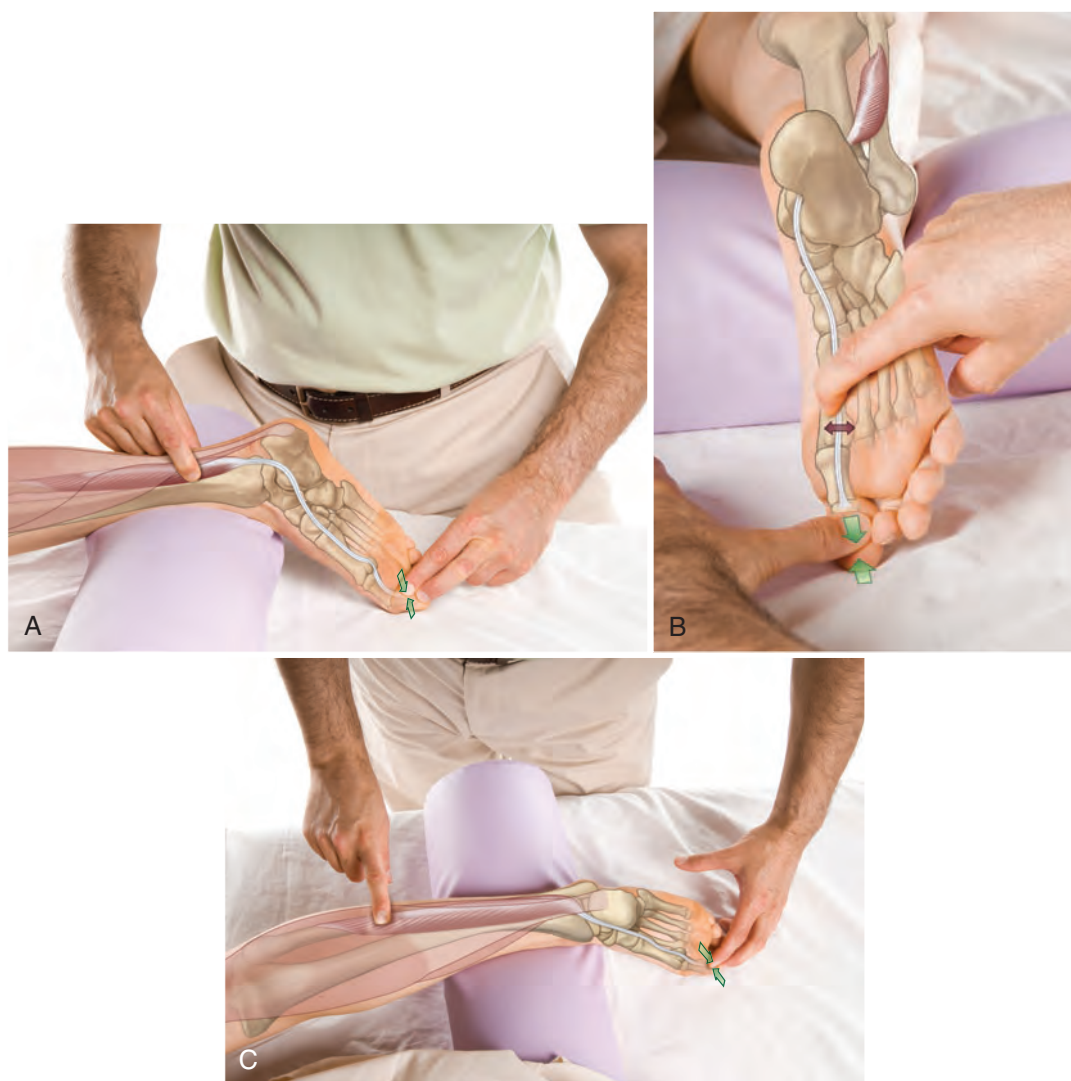**Figure 19-51** Palpation du long fléchisseur des orteils (LFO) pendant que la patiente fléchit ses orteils deux à cinq contre résistance. **A.** Palpation du corps musculaire en distal et médial de la jambe. **B.** Palpation du tendon distal près de la malléole médiale. **C.** Palpation des tendons distaux dans la plante du pied. **D.** Palpation en proximal et en profondeur du corps musculaire en postérieur de la jambe. Remarque : le gastrocnémien et le soléaire ont été estompés dans les figures **A**, **B** et **D**.



## TIBIAL POSTÉRIEUR, LONG FLÉCHISSEUR DES ORTEILS ET LONG FLÉCHISSEUR DE L'HALLUX—PROCUBITUS—*Suite*

### *Long fléchisseur de l'hallux (LFH) :*

11. Une petite partie du corps musculaire distal du LFH est superficielle en distal et médial de la jambe, entre le long fléchisseur des orteils (LFO) et le tendon calcanéen. On demande au patient de fléchir le gros orteil et on sent la contraction du LFH (figure 19-52, A). Une résistance peut être ajoutée au moyen des doigts de la main support, si nécessaire.
12. Une fois que le LFH a été repéré, on fait une pression glissée palpatoire perpendiculaire à ses fibres et on essaie de le suivre aussi loin que possible. Au niveau de la malléole médiale, le tendon distal du LFH se situe assez profond et il est difficile de le palper.
13. Dans la plante du pied, le tendon distal du LFH est relativement superficiel et peut habituellement être palpé si le patient contracte et relâche le LFO en fléchissant le gros orteil au niveau des articulations métatarsophalangiennes et interphalangiennes. (Remarque : de nombreux patients éprouvent des difficultés pour isoler la flexion du gros orteil de celle des autres orteils.) Toutefois, discerner précisément la situation de ces tendons et leurs limites, par rapport aux muscles adjacents et aux tissus mous environnants est quelquefois difficile. Essayer de suivre le tendon vers l'hallux (figure 19-52, B).
14. Le corps musculaire du LFH se situe en profondeur de la loge musculaire postérieure profonde de la jambe. Pour palper le corps musculaire du LFH, appuyer dessus légèrement en postérieur latéral de la jambe, et on demande au patient de fléchir le gros orteil pour sentir sa contraction (figure 19-52, C).
15. Une fois le LFH repéré, demander au patient de le relâcher, puis le palper pour évaluer sa tension de repos.



**Figure 19-52** Palpation du long fléchisseur de l'hallux (LFH) pendant que le patient fléchit son gros orteil contre résistance. **A.** Palpation du corps musculaire en médial et distal de la jambe. **B.** Palpation du tendon distal dans la plante du pied. **C.** Palpation en proximal et en profondeur du corps musculaire en postérieur de la jambe. Remarque : Le gastrocnémien et le soléaire ont été estompés dans les figures **A** et **C**.

## TIBIAL POSTÉRIEUR, LONG FLÉCHISSEUR DES ORTEILS ET LONG FLÉCHISSEUR DE L'HALLUX—PROCUBITUS—*Suite*

### Notes palpatoires :

1. Ces trois muscles sont associés parce que tous les trois croisent la malléole médiale du tibia en postérieur et en distal, depuis la jambe vers la plante du pied. Le tibia postérieur (TP) est le plus proche de la malléole du tibia, puis le long fléchisseur des orteils (LFO), et ensuite le long fléchisseur de l'hallux (LFH). Puisque tous les trois croisent la cheville en postérieur, l'articulation subtalaire en médial, ils sont tous les trois des fléchisseurs plantaires (niveau de la cheville) et des inverseurs (niveau du tarse) du pied.
2. Quand on palpe pour la première fois ces trois muscles, on repère d'abord visuellement les tendons du TP et du LFO avant de mettre la main de palpation sur le patient; autrement, la main de palpation va gêner le regard et empêcher un repérage visuel.
3. Quand on palpe le TP, si on demande au patient d'étendre les cinq orteils, cela va inhiber et décontracter les muscles LFO et LFH, rendant plus faciles la palpation et le repérage du TP.
4. Il ne faut pas utiliser la flexion plantaire et/ou l'inversion du pied quand on veut palper le LFO et le LFH, puisque cela va mettre en contraction ces trois muscles en même temps. Cela va rendre difficile la séparation entre ces différents muscles.
5. La majorité des fibres distales du TP s'insèrent sur la tubérosité du naviculaire. Cette insertion peut être palpée au niveau du pied en médial (figure 19-50, B). Pour cela, une fois que le tendon distal du TP a été repéré, près de la malléole médiale, on pratique une pression glissée palpatoire perpendiculaire jusqu'à atteindre la tubérosité du naviculaire, pendant que le sujet contracte et relâche le muscle. Les autres insertions du tendon distal du TP, dans la plante du pied, sont très profondes et très difficiles à palper et à séparer des tissus adjacents.
6. Quand on palpe le corps musculaire de ces trois muscles dans la loge musculaire profonde et postérieure de la jambe, il peut être utile de fermer les yeux (pour éliminer des stimuli visuels distrayants) et d'appuyer très légèrement sur les tissus mous, de façon à sentir la vibration de la contraction musculaire, quand chacun des muscles se contracte comme décrit dans les étapes palpatoires pour chaque muscle. Remarquer qu'à la face postérieure de la jambe, le LFO est médial, le LFH est latéral et le TP est médian.
7. Une petite partie du LFH est souvent visible en latéral de la jambe (figure 19-3). On palpe entre le soléaire en postérieur et les long et court fibulaires en antérieur. Pendant ce temps, on demande au patient de fléchir le gros orteil contre une résistance. Il est important que le patient ne fasse pas en plus une flexion plantaire du pied en regard de la cheville parce que cela provoquerait une contraction des muscles soléaire, long et court fibulaires.

### Position alternative de palpation—latérocubitus ou décubitus

Les trois muscles de la loge musculaire profonde de la jambe peuvent aussi être palpés avec un patient en latérocubitus ou en décubitus. Si le patient est en latérocubitus, la hanche et le genou en controlatéral doivent être fléchis de façon à permettre un bon accès de la face médiale de la jambe.



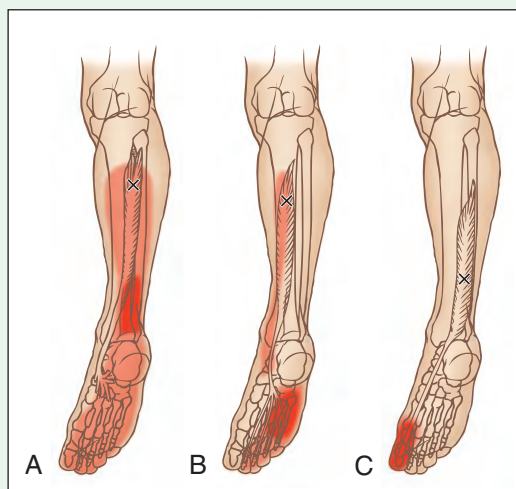
### *Clé palpatoire :*

Pour ces trois muscles, palper en distal et médial de la jambe et en arrière et en bas de la malléole médiale.

## TIBIAL POSTÉRIEUR, LONG FLÉCHISSEUR DES ORTEILS ET LONG FLÉCHISSEUR DE L'HALLUX—PROCUBITUS—Suite

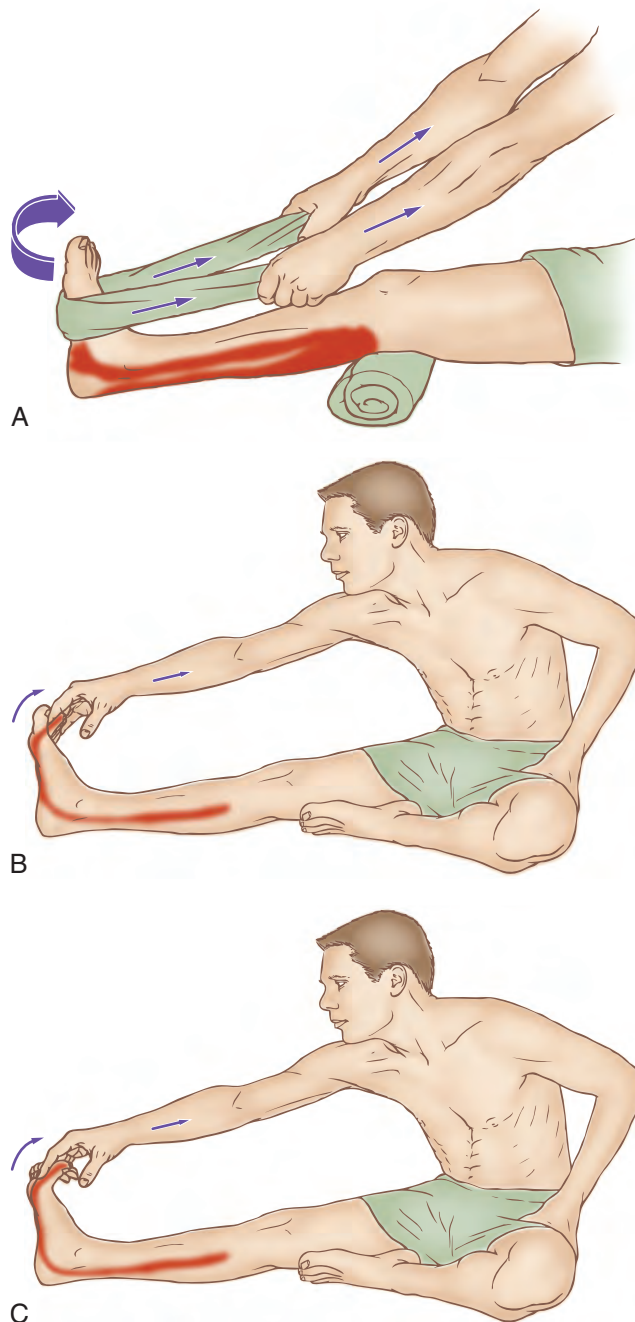
### POINTS GÂCHETTES

1. Les points gâchettes des muscles tibial postérieur (TP), long fléchisseur des orteils (LFO) et long fléchisseur de l'hallux (LFH) sont souvent provoqués ou perpétués par un surmenage aigu ou chronique du muscle (par exemple marcher sur du sable mou), le fait de marcher/courir sur une surface inégale (en pente, en dévers), une pronation exagérée de l'articulation subtalaire, le port de chaussures à talons hauts ou bien une métatarsalgie de Morton.
2. Les points gâchettes des muscles TP, LFO et LFH sont susceptibles de provoquer des douleurs du pied (plante du pied, particulièrement le creux du pied ou des orteils) quand on marche ou on court, des spasmes des muscles associés, une pronation excessive de l'articulation subtalaire, et une diminution de l'amplitude de l'extension des orteils concernés.
3. Les zones de projection des points gâchettes des muscles TP, LFO et LFH doivent être distinguées de celles des autres muscles de la loge musculaire postérieure de la jambe, du gastrocnémien, du soléaire et du petit fessier (pour le TP); de l'adducteur de l'hallux, des interosseux plantaires et dorsaux du pied et du court fléchisseur des orteils (pour le LFO et le LFH); de l'abducteur du cinquième orteil (pour le LFO) et du court fléchisseur de l'hallux (pour le LFH).
4. Les points gâchettes des muscles TP, LFO et LFH sont souvent évalués de manière erronée comme étant des douleurs en guêre de la jambe, un syndrome du compartiment postérieur profond, un syndrome du canal tarsien ou une ténosynovite des tendons des muscles environnants.
5. Des points gâchettes associés surviennent souvent dans les autres muscles de la loge musculaire profonde; le long fibulaire, le court fibulaire (pour le TP); le long extenseur des orteils, le court extenseur des orteils et le court fléchisseur des orteils (pour le LFO); le long extenseur de l'hallux, le court extenseur de l'hallux et le court fléchisseur de l'hallux (pour le LFH).



**Figure 19-53 A à C.** Vues postérieures montrant les points gâchettes habituels et leurs zones de projection correspondantes, pour, respectivement, les muscles tibial postérieur, long fléchisseur des orteils et long fléchisseur de l'hallux.

### ÉTIREMENT DU TIBIAL POSTÉRIEUR, DU LONG FLÉCHISSEUR DES ORTEILS ET DU LONG FLÉCHISSEUR DE L'HALLUX



**Figure 19-54** Des étirements des trois muscles profonds de la loge musculaire postérieure de la jambe. **A.** Étirement du tibial postérieur droit. Le patient utilise une serviette pour une flexion dorsale et une éversion du pied. **B.** Étirement du long fléchisseur des orteils droit. Avec le pied en position neutre ou en flexion dorsale, le patient utilise sa main pour tirer les orteils deux à cinq en extension. **C.** Étirement du long fléchisseur de l'hallux droit. Avec le pied en position neutre ou en flexion dorsale, le patient utilise sa main pour tirer son gros orteil en extension. Remarque : l'éversion du pied peut être ajoutée pour améliorer les étirements des muscles long fléchisseur des orteils ou long fléchisseur de l'hallux.

## Récapitulatif essentiel et approfondi : muscles de la jambe

### Muscles de la loge antérieure : patient en décubitus avec l'articulation du genou en extension :

1. **Tibial antérieur** : On résiste à une flexion dorsale associée à une varisation du pied, faite par le patient. On regarde et on sent la tension du tendon distal du muscle tibial antérieur, en antérieur et proximal de la face dorsale du pied. On continue la palpation du tibial antérieur vers le proximal, le long de la crête tibiale (bord antérieur) vers l'insertion proximale en exerçant une pression glissée palpatoire perpendiculaire au muscle.
2. **Long extenseur des orteils (LEO)** : On résiste à une flexion dorsale des orteils deux à cinq, faite par le patient. On regarde et on apprécie la tension des tendons du muscle à la face dorsale du pied. On continue la palpation du LEO, vers le proximal et l'insertion haute. Remarque : en proximal, le muscle LEO se situe entre le tibial antérieur et le long fibulaire. On utilise l'éversion du pied pour solliciter et séparer le LEO du tibial antérieur et la flexion dorsale pour contracter le LEO et le séparer du long fibulaire.
3. **Troisième fibulaire** : On palpe juste en latéral du tendon du LEO destiné au cinquième orteil et on demande au patient de faire une flexion dorsale et/ou une éversion du pied. On regarde et on sent le tendon du muscle troisième fibulaire. Dès qu'il est localisé, on suit le muscle troisième fibulaire vers le proximal, à la partie distale de la jambe. Remarque : le muscle troisième fibulaire est un muscle souvent absent.
4. **Long extenseur de l'hallux (LEH)** : On demande au patient de faire une extension (flexion dorsale) du gros orteil contre une résistance. On regarde et on sent le tendon distal du LEH, en médial de la face dorsale du pied. On suit le LEH vers le proximal en pratiquant une pression glissée palpatoire perpendiculaire au muscle. Quand le muscle devient profond par rapport au tibial antérieur et au LEO, on exerce une légère pression de façon à sentir la contraction du muscle tandis que le patient fait une extension de l'hallux.

### Muscles de la loge latérale : patient en latérocubitus :

5. **Long fibulaire** : On demande au patient de faire une éversion du pied contre résistance. On regarde et on sent la contraction du long fibulaire en proximal et latéral de la jambe, juste en distal de la tête de la fibula. Une fois localisé, on continue la palpation en distal, vers la malléole latérale par une pression glissée palpatoire perpendiculaire au muscle. Remarque : le long fibulaire se situe entre le LEO et le soléaire. On utilise la flexion plantaire du pied pour mettre en contraction et en évidence le long fibulaire par rapport au LEO. On utilise l'éversion pour mettre en contraction et en évidence le long fibulaire par rapport au soléaire.
6. **Court fibulaire** : On localise le tendon du long fibulaire à la moitié distale de la jambe. Ensuite, on palpe de chaque côté et on sent le tendon du court fibulaire quand le patient fait une éversion du pied (on peut ajouter une résistance, si nécessaire). Le tendon distal du court fibulaire peut souvent être visualisé et palpé entre la malléole latérale et le cinquième métatarsien.

### Muscles superficiels de la loge postérieure : patient en procubitus :

7. **Gastrocnémien** : Sur un patient en procubitus, on place les genoux en extension. On demande au patient de faire une flexion plantaire du pied contre résistance. On peut sentir la contraction du gastrocnémien en postérieur et proximal de la jambe. On palpe en même temps les chefs médial et latéral et on palpe ensuite l'insertion sur le calcaneus.
8. **Plantaire** : On appuie légèrement sur le milieu de la fosse poplitée pendant que le sujet fait une flexion plantaire du pied (on peut ajouter une résistance, si nécessaire). On déplace graduellement la main vers le latéral jusqu'à sentir la présence du corps musculaire qui se contracte pendant la flexion plantaire du pied. On est maintenant au niveau du muscle plantaire. On fait une pression glissée palpatoire perpendiculairement au muscle. Il n'est habituellement pas possible de percevoir la limite entre le plantaire et le chef latéral du gastrocnémien.
9. **Soléaire** : Sur un patient en procubitus, on place le genou en flexion, à environ 90°. On demande ensuite au patient de faire une flexion plantaire du pied (si on exerce une résistance, celle-ci doit être faible). On sent la contraction du soléaire au travers du gastrocnémien en proximal et postérieur de la jambe. On continue la palpation du soléaire vers le distal et l'insertion calcanéenne. Remarque : le soléaire est superficiel et palpable en latéral de la jambe entre le gastrocnémien et le long fibulaire. Il est superficiel et palpable en proximal de la face médiale de la jambe entre le gastrocnémien et le tibia (avec aussi le long fléchisseur des orteils).

### Muscles profonds de la loge postérieure : patient en procubitus :

Pour la palpation du muscle poplité, le thérapeute se tient debout du côté homolatéral. Pour toute la suite de la palpation, le thérapeute est assis du côté controlatéral.

10. **Poplité** : Sur un patient en procubitus dont le genou est fléchi d'environ 90°, on cherche la tubérosité tibiale. On dévie ensuite les doigts autour du tibia de façon à palper en regard de la partie postérieure de la face médiale du tibia. On peut, dans ce cas, sentir la contraction du poplité pendant que le sujet fait une rotation médiale active de la jambe, au niveau du genou (une résistance peut être ajoutée). Une fois que le muscle a été repéré, on essaie de suivre le poplité en profondeur du gastrocnémien vers son insertion fémorale, pendant que le patient contracte et relâche alternativement le muscle.
11. **Tibial postérieur** : Le tendon distal du tibial postérieur est superficiel en distal et médial de la jambe, directement postérieur au tibia. On demande au patient de faire une flexion plantaire et une inversion du pied. On sent le tendon du tibial postérieur se tendre. On continue la palpation du tendon vers la tubérosité du naviculaire en pratiquant une pression glissée palpatoire perpendiculaire au tendon. Le tendon du tibial postérieur est souvent visible et palpable directement en postérieur et en distal de la malléole médiale du tibia. On palpe son corps musculaire en proximal au moyen d'une légère pression, en médian de la face postérieure de la jambe pendant que le patient fait une flexion plantaire et une inversion du pied.



12. **Long fléchisseur des orteils (LFO) :** Une partie du LFO est superficielle à la partie médiale et distale de la jambe, entre la diaphyse du tibia et le soléaire. On demande au patient de fléchir les orteils deux à cinq (contre une résistance si nécessaire) et on sent la contraction du LFO. On continue la palpation du muscle en distal aussi loin que possible par une pression glissée palpatoire perpendiculaire au muscle. Le tendon peut être visible et palpable, courant en postérieur puis en distal de la malléole médiale. Le tendon peut aussi se palper dans la plante du pied pendant que le patient contracte le muscle. On palpe le corps musculaire proximale-ment en appuyant légèrement en médian et postérieur de la jambe, pendant que le patient fait une flexion des orteils deux à cinq.
  13. **Long fléchisseur de l'hallux (LFH) :** Une petite partie du LFH est superficielle à la partie distale et médiale de la jambe, entre le LFO et le soléaire. On demande au sujet de fléchir le gros orteil (contre une résistance si besoin) et on sent la contraction du LFH. On continue la palpation aussi loin que possible. Il n'est habituellement pas possible de palper le tendon distal puisqu'il se situe en postérieur puis en distal de la malléole médiale. Cependant, le tendon distal peut être palpé dans la région plantaire du pied, pendant que le patient contracte le muscle. En proximal, on palpe le corps musculaire en exerçant une légère pression en postérieur et latéral de la jambe, pendant que le patient fait une flexion du gros orteil.
-

## Chapitre 20

# Région n° 11—Palpation des muscles intrinsèques du pied

### Présentation

Ce chapitre est une revue palpatoire des muscles intrinsèques du pied. Cette revue commence avec les muscles dorsaux et se poursuit avec les muscles plantaires. La palpation des muscles du dos du pied est montrée en décubitus; la palpation des muscles des loges plantaires du pied est montrée en procubitus. Des positions alternatives de palpation sont également décrites. Les muscles ou groupes musculaires les plus importants de la région sont présentés séparément. Vous trouverez aussi quelques extensions vers d'autres muscles de la région. De nombreux muscles intrinsèques du pied sont relativement faciles à palper et à mettre en évidence. Mais une des difficultés de cette palpation est que les patients ont souvent du mal à mobiliser isolément l'articulation concernée, mettant en évidence le muscle cible. Des informations sur les points gâchettes et les étirements sont proposées pour chaque muscle traité dans ce chapitre. Le chapitre se termine par un *récapitulatif essentiel et approfondi* qui explique la palpation séquentielle de tous les muscles du chapitre.

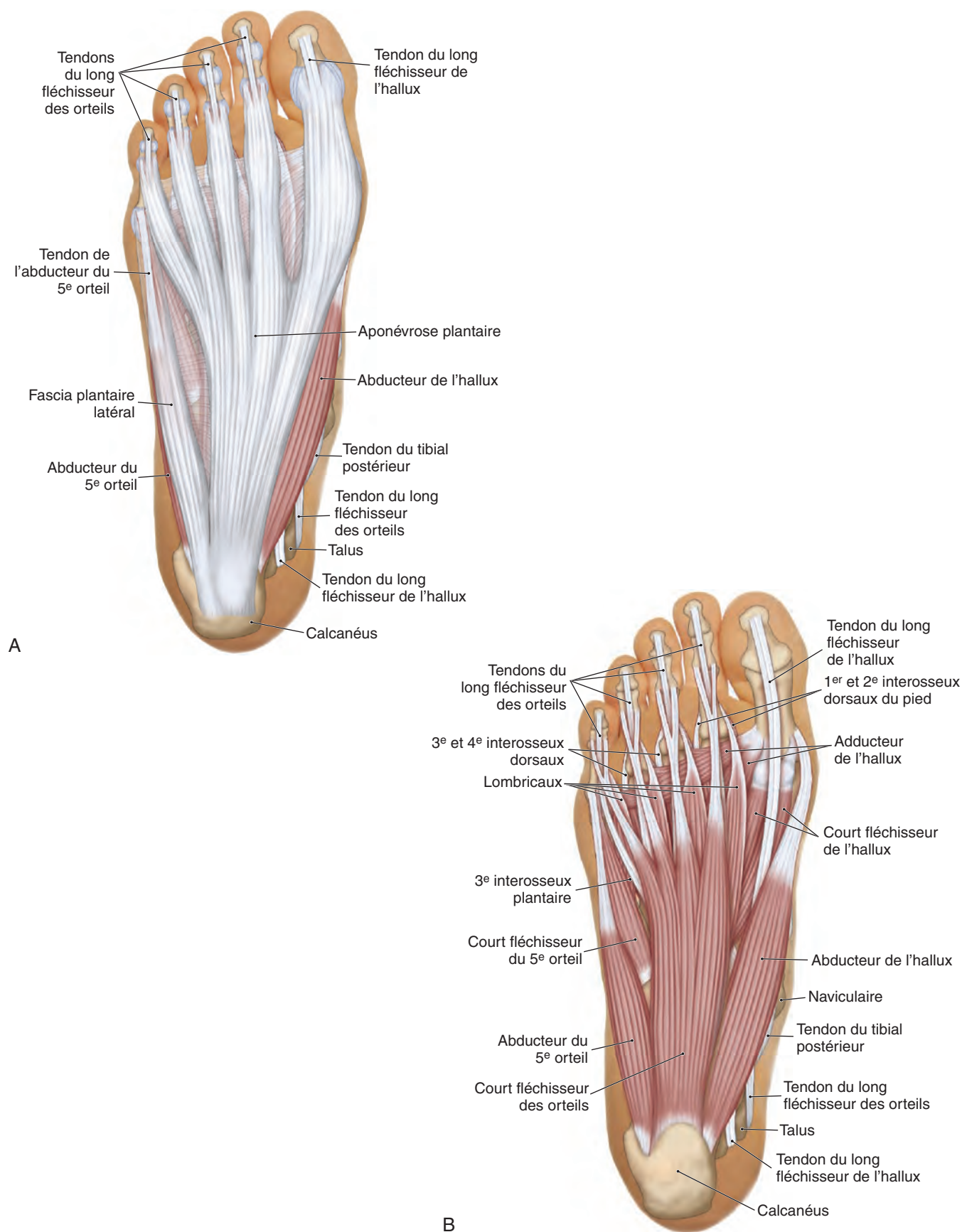
### Plan du chapitre

Court extenseur des orteils et court extenseur de l'hallux, 492	Extension aux lombricaux et aux interosseux plantaires, 507
Interosseux dorsaux du pied, 495	Court fléchisseur des orteils, 508
Abducteur de l'hallux et court fléchisseur de l'hallux, 498	Extension au carré plantaire, 510
Extension à l'adducteur de l'hallux, 502	Récapitulatif essentiel et approfondi : muscles intrinsèques du pied, 511
Abducteur du 5 <sup>e</sup> orteil et court fléchisseur du 5 <sup>e</sup> orteil, 503	

### Objectifs du chapitre

Après avoir terminé ce chapitre, l'étudiant doit être capable, pour chaque muscle traité dans ce chapitre, de réaliser les éléments suivants.

1. Énoncer les insertions.
2. Énoncer les actions.
3. Décrire la position de départ pour la palpation.
4. Décrire et expliquer l'objectif de chaque étape palpatoire.
5. Palper chaque muscle
6. Indiquer la « clé palpatoire »
7. Décrire les positions alternatives de palpation.
8. Indiquer l'emplacement des points gâchettes les plus courants.
9. Décrire les zones de projection des points gâchettes.
10. Énoncer les facteurs les plus courants qui induisent et/ou perpétuent les points gâchettes.
11. Énumérer les symptômes les plus couramment provoqués par les points gâchettes.
12. Décrire et réaliser un étirement.



**Figure 20-1** Vues plantaires des muscles d'un pied droit. **A.** Vue superficielle, montrant l'aponévrose plantaire. **B.** Vue superficielle montrant les muscles.



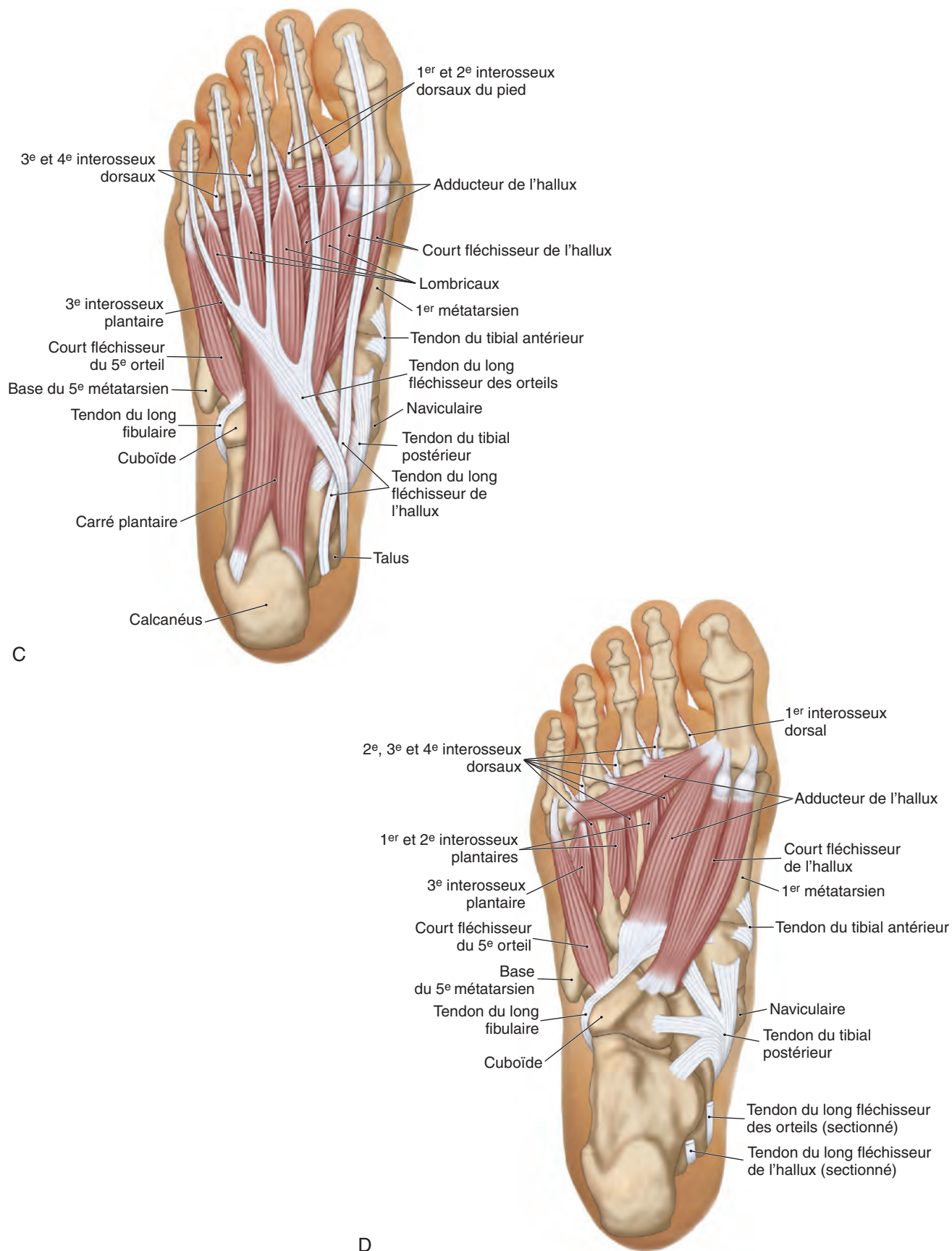


Figure 20-1 Suite C. Couche intermédiaire. D. Couche profonde.



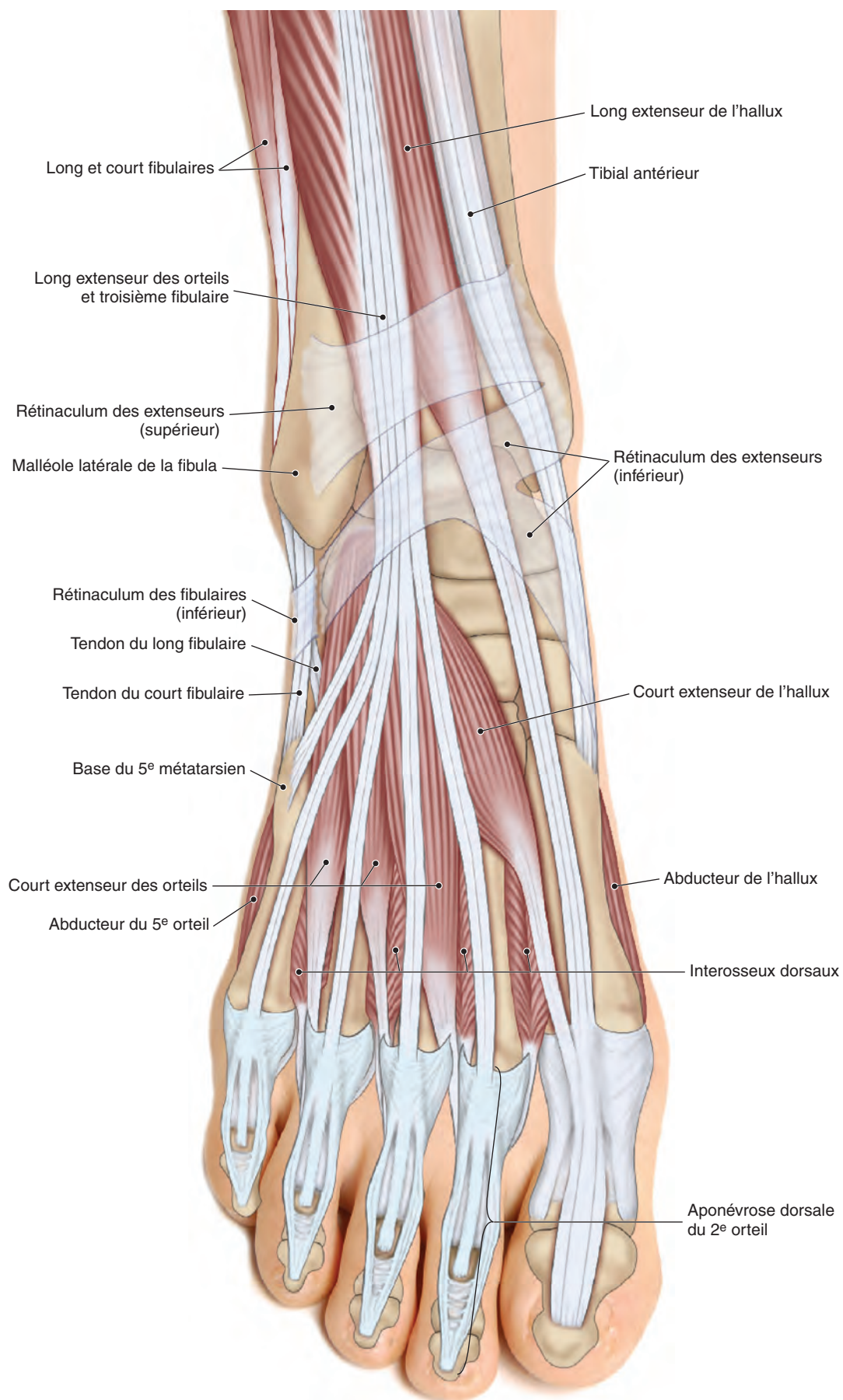


Figure 20-2 Vue dorsale des muscles d'un pied droit.

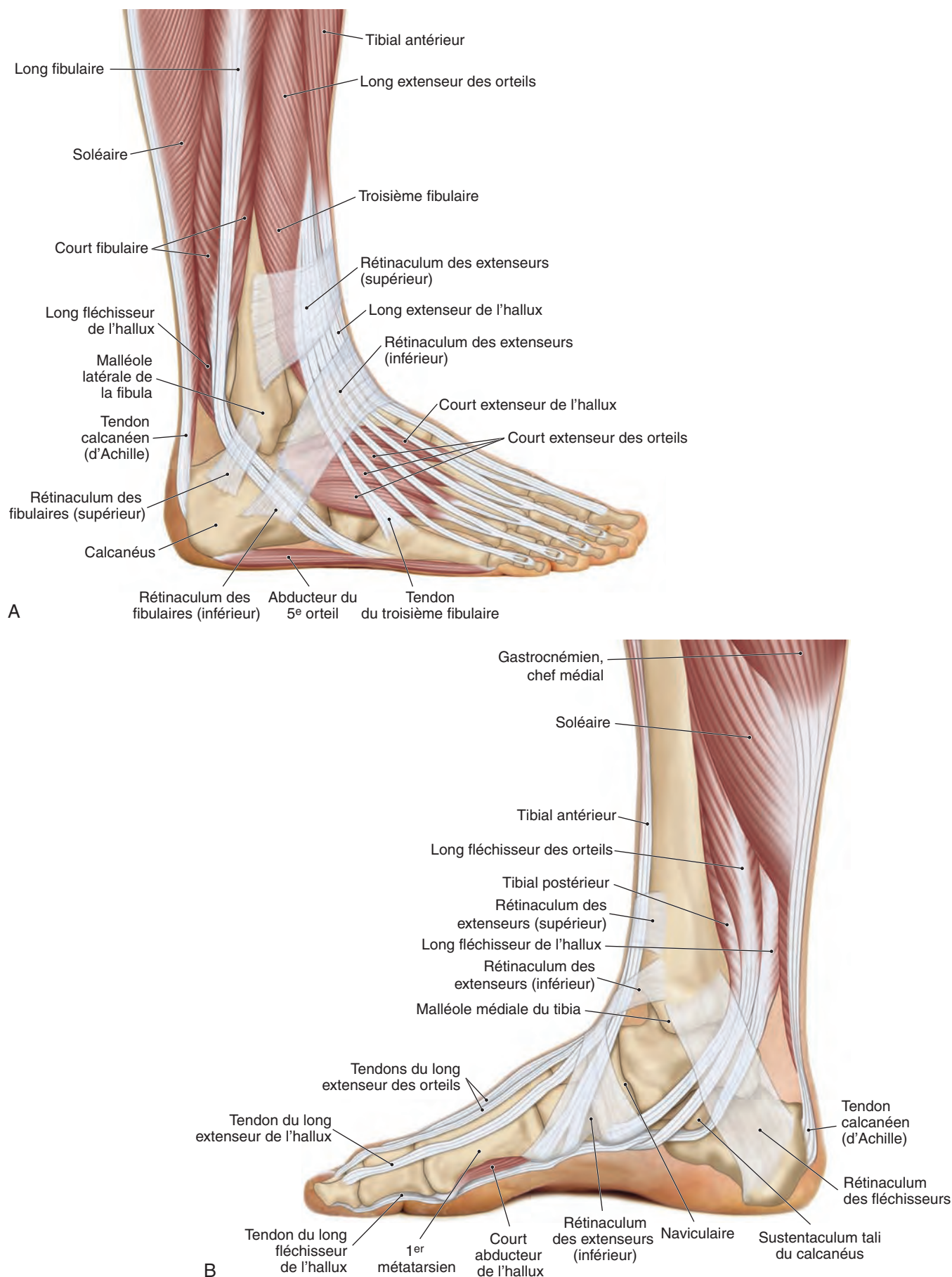


Figure 20-3 Vues latérale et médiale des muscles d'un pied droit. **A.** Vue latérale. **B.** Vue médiale.

## COURT EXTENSEUR DES ORTEILS ET COURT EXTENSEUR DE L'HALLUX—DÉCUBITUS

### ❑ INSERTIONS :

- o En proximal, les deux muscles court extenseur des orteils (CEO) et court extenseur de l'hallux (CEH) s'insèrent sur la face dorsale du calcaneus.
- o En distal, le CEO s'insère sur le bord latéral des tendons distaux du muscle long extenseur des orteils destinés aux orteils deux à quatre.
- o En distal, le CEH s'insère sur la face dorsale de la base de la phalange proximale de l'hallux (gros orteil).

### ❑ ACTIONS :

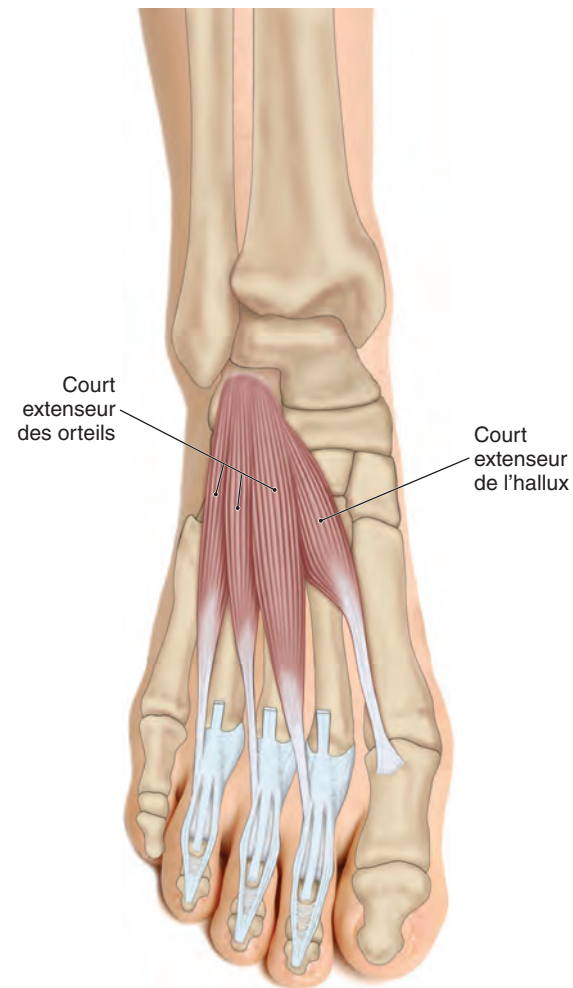
- o Le CEO participe à l'extension des orteils deux à quatre au niveau des articulations métatarsophalangiennes (MTP) et des articulations interphalangiennes proximales et distales (IPP et IPD).
- o Le CEH étend le gros orteil au niveau de l'articulation MTP.

### Position de départ (figure 20-5) :

- o Patient en décubitus
- o Thérapeute assis à côté du patient
- o Après avoir mis en évidence le corps musculaire commun du CEO et du CEH, les doigts de la main de palpation sont placés sur le corps musculaire de ces muscles en proximal de la face dorsale du pied (approximativement 2,5 cm en distal de la malléole latérale de la fibula)
- o Les doigts de la main de support sont situés sur la phalange proximale des orteils deux à quatre

### Étapes palpatoires :

1. Résister à une flexion dorsale des orteils deux à quatre en regard de l'articulation MTP en plaçant les doigts de la main de support sur les phalanges proximales des orteils deux à quatre. On regarde la contraction du corps musculaire du CEO. Après avoir visualisé la contraction du corps musculaire du CEO, on le palpe (Remarque : si le CEO ne peut pas être mis en évidence, on le palpe en proximal et latéral du dos du pied) (figure 20-6, A).
2. Pour palper le CEH, on suit la même façon de faire, sauf que la main de support se situe sur la phalange proximale du gros orteil de façon à fournir une résistance à l'extension de l'hallux (figure 20-6, B).
3. On demande au patient de contracter et de relâcher alternativement le CEO ou le CEH contre une résistance ; on essaie de suivre le CEO vers le distal et les orteils deux à quatre



**Figure 20-4** Vue dorsale des muscles courts extenseurs des orteils et de l'hallux.

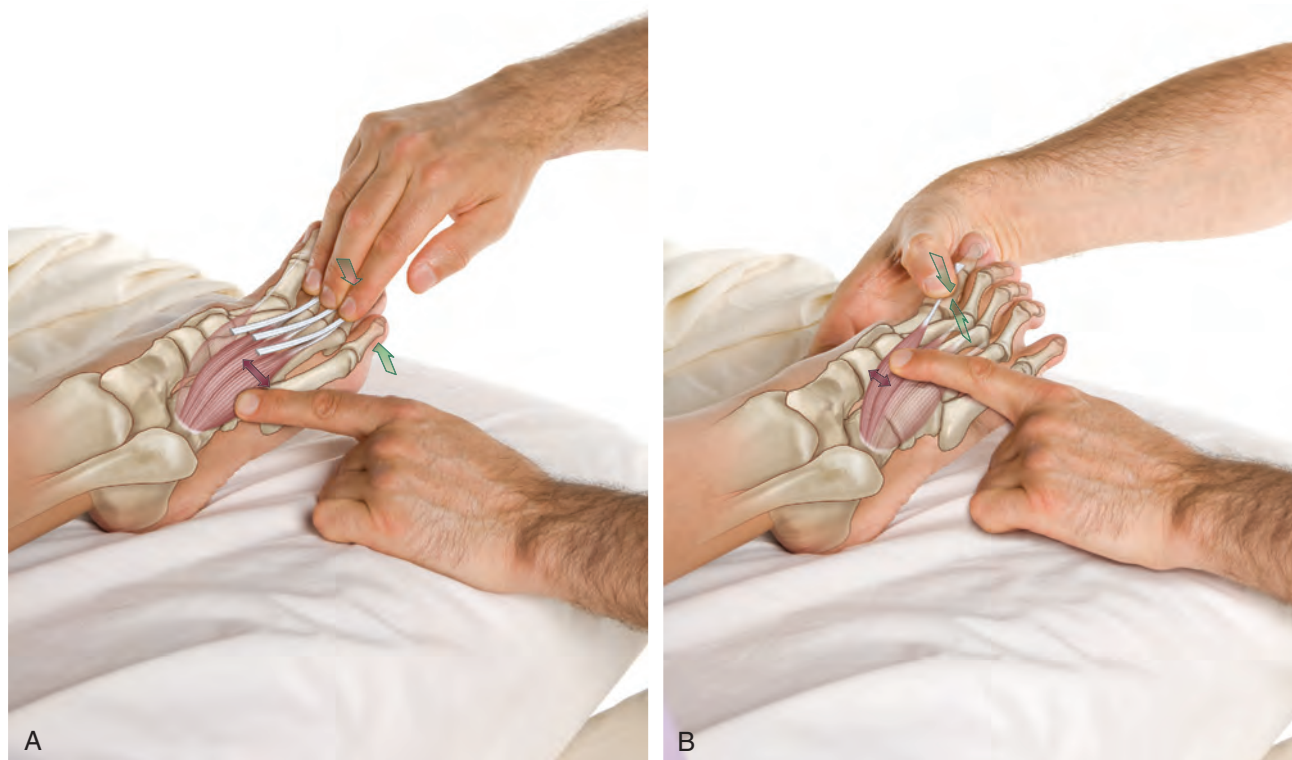- et le CEH vers le gros orteil en pratiquant une pression glissée palpatoire perpendiculaire aux tendons (Note palpatoire n° 3).
4. Une fois que les muscles CEO et/ou CEH ont été repérés, demander au patient de les relâcher puis palper-les pour évaluer leur tension de repos.

**Figure 20-5** Position de départ pour une palpation en décubitus des muscles courts extenseurs des orteils et de l'hallux, côté droit.





## COURT EXTENSEUR DES ORTEILS ET COURT EXTENSEUR DE L'HALLUX—DÉCUBITUS—*Suite*



**Figure 20-6** Palpation des muscles court extenseur des orteils (CEO) et court extenseur de l'hallux (CEH), côté droit. **A.** Palpation du CEO pendant que le patient étend les orteils deux à quatre, contre une résistance. Le court fléchisseur de l'hallux a été estompé. **B.** Palpation du CEH pendant que le patient étend le gros orteil contre résistance. Le CEO a été estompé.

### Notes palpatoires :

1. Structurellement, les muscles CEO et CEH ne forment qu'un seul muscle. Ils sont fonctionnellement séparés en deux eu égard à leurs insertions distales. Les fibres qui se terminent en distal sur les orteils deux à quatre concernent le muscle CEO, et celles qui se terminent en distal sur l'hallux correspondent au CEH.
2. À l'intérieur du corps musculaire unique pour ces deux muscles, les fibres destinées au CEO sont latérales et celles destinées au CEH sont médiales.
3. Les parties distales du CEO et CEH peuvent être difficiles à palper et à mettre en évidence parce qu'elles sont situées en profondeur des tendons distaux du muscle long extenseur des orteils, dont les tendons se mettent également en tension quand on fait une extension des orteils deux à quatre.
4. Pour repérer clairement la ligne de séparation entre les muscles CEO et CEH et bien les séparer, il est nécessaire que le patient soit capable de faire une extension isolée du gros orteil par rapport aux quatre autres. Cela n'aide pas de maintenir en flexion le ou les orteils que le patient doit laisser immobiles, car cela restera sans effet. De plus, le corps musculaire du muscle que nous souhaitons être relâché se mettra en contraction isométrique, rendant plus difficile de discerner ces deux muscles l'un par rapport à l'autre. En d'autres termes, si vous voulez palper le CEO et que vous souhaitez que le CEH reste décontracté, alors que le patient ne peut pas faire une extension des orteils deux à quatre sans une extension similaire de l'hallux, cela n'aide pas de maintenir l'hallux fléchi de force, puisque le CEH se mettra malgré tout en contraction isométrique contre la résistance de votre doigt.

### Position alternative de palpation—assise

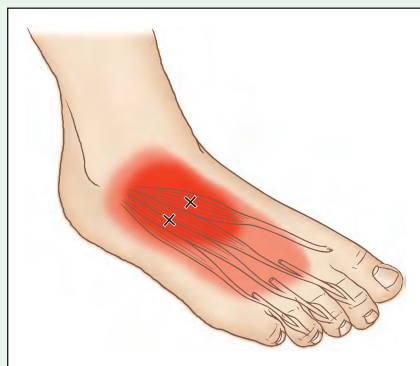Les deux muscles CEO et CEH sont aussi facilement accessibles sur un patient assis.



## COURT EXTENSEUR DES ORTEILS ET COURT EXTENSEUR DE L'HALLUX—DÉCUBITUS—*Suite*

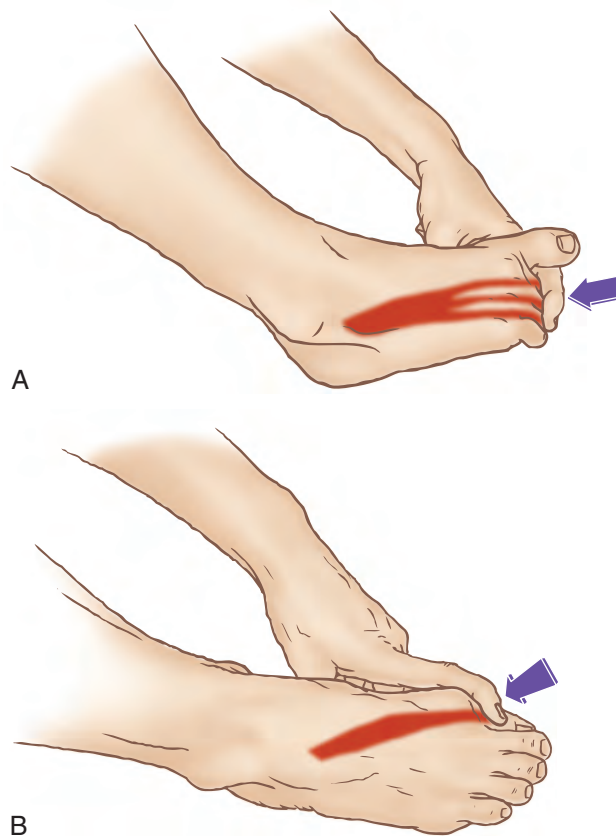
### POINTS GÂCHETTES

1. Les points gâchettes des muscles court extenseur des orteils (CEO) et court extenseur de l'hallux (CEH) sont souvent provoqués ou perpétués par un surmenage aigu ou chronique du muscle ou à partir de positions maintenues créant une posture en allongement des muscles (par exemple dormir sur le dos avec des draps tendus de façon à maintenir les orteils en flexion), de positions maintenues créant une posture en raccourcissement des muscles (par exemple le port de chaussures à talons hauts), par le port de chaussures à semelles rigides empêchant les orteils de se mouvoir normalement en regard des articulations MTP, le port de chaussures trop petites (ou lacées trop serrées), des traumatismes ou bien encore une fracture de fatigue des métatarsiens.
2. Les points gâchettes du CEO et du CEH ont tendance à produire une faiblesse de la flexion plantaire des orteils, en regard des articulations MTP, des crampes dans le pied ou une marche antalgique.
3. Les zones de projection des points gâchettes des muscles CEO et CEH doivent être distinguées de celles des muscles long extenseur des orteils, troisième fibulaire, tibial antérieur, interosseux dorsaux et plantaires et lombricaux du pied.
4. Les points gâchettes des CEO et CEH sont souvent diagnostiqués de façon incorrecte comme une fracture de fatigue des métatarsiens ou une compression des nerfs intermétatarsiens, situés entre deux métatarsiens adjacents.
5. Des points gâchettes associés se produisent fréquemment dans les muscles long extenseur des orteils et long extenseur de l'hallux.
6. Remarque : le CEO et le CEH partagent les mêmes zones de projection.



**Figure 20-7** Vue antérolatérale (dorsolatérale) montrant les points gâchettes habituels et les zones de projection correspondantes pour les muscles courts extenseurs des orteils et de l'hallux.

### ÉTIREMENT DU CEO ET DU CEH



**Figure 20-8** Étirements des muscles court extenseur des orteils (CEO) et court extenseur de l'hallux (CEH). **A.** Étirement du CEO pendant lequel les phalanges proximale, intermédiaire et distale sont fléchies. **B.** Étirement du muscle CEH pendant lequel la phalange proximale de l'hallux est fléchie.



### Clé palpatoire :

D'abord regarder la bosse formée par le CEO et le CEH, en latéral de la face dorsale du pied.

## INTEROSSEUX DORSAUX DU PIED—DÉCUBITUS

Il y a quatre interosseux dorsaux dans le pied, numérotés de un à quatre du médial au latéral.

### ❑ INSERTIONS :

- o En proximal, chaque interosseux dorsal du pied (IDP) s'insère sur les deux faces adjacentes des métatarsiens.
- o En distal, chacun d'entre eux s'insère sur une face de la phalange proximale d'un orteil (la face qui est la plus éloignée de l'axe du pied, le deuxième orteil) et sur le tendon du long extenseur des orteils destiné à l'orteil correspondant.

### ❑ ACTIONS :

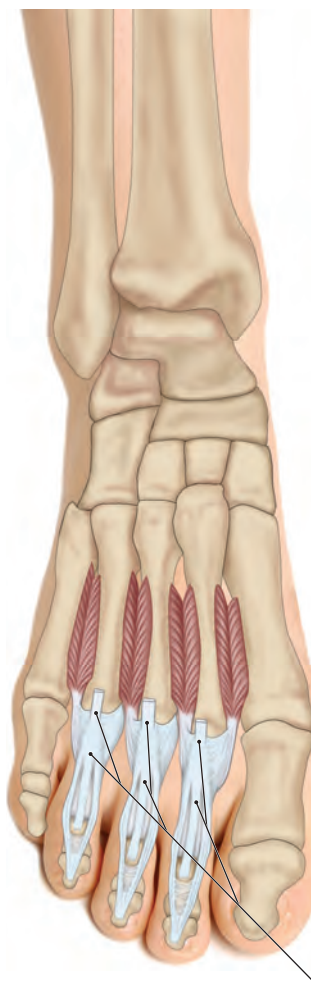
- o Abduction et flexion des orteils deux à quatre au niveau des articulations métatarsophalangiennes (MTP)
- o Extension (flexion dorsale) des orteils deux à quatre au niveau des articulations interphalangiennes proximales et distales

### Position de départ (figure 20-10, A) :

- o Patient en décubitus
- o Thérapeute assis à côté du patient
- o Les doigts de la main palpatoire se situent sur la face dorsale du pied entre les métatarsiens quatre et cinq.
- o Les doigts de la main de support sont placés sur la face latérale de la phalange proximale du quatrième orteil

### Étapes palpatoires :

1. Pour le quatrième interosseux dorsal du pied (IDP) : on demande au patient de faire une abduction du quatrième orteil contre résistance et on sent la contraction du quatrième IDP entre les quatrième et cinquième métatarsiens (figure 20-10, A).
2. Palper le quatrième IDP en proximal et en distal pendant que le patient contracte alternativement le muscle contre une résistance puis le relâche.
3. Pour le troisième IDP, on répète la procédure en palpant la face dorsale du pied entre les troisième et quatrième métatarsiens et en résistant à une abduction du troisième orteil (figure 20-10, B).
4. Pour le deuxième IDP, on répète la procédure en palpant le dos du pied entre les deuxième et troisième métatarsiens et en résistant au patient faisant une inclinaison fibulaire du deuxième orteil (figure 20-10, C).
5. Pour le premier IDP, on répète la procédure en palpant la face dorsale du pied entre les premier et deuxième métatarsiens et en résistant au patient faisant une inclinaison tibiale du deuxième orteil (figure 20-10, D).
6. Une fois que chaque muscle IDP a été repéré, demander au patient de les relâcher, puis les palper pour évaluer leur tension de repos.

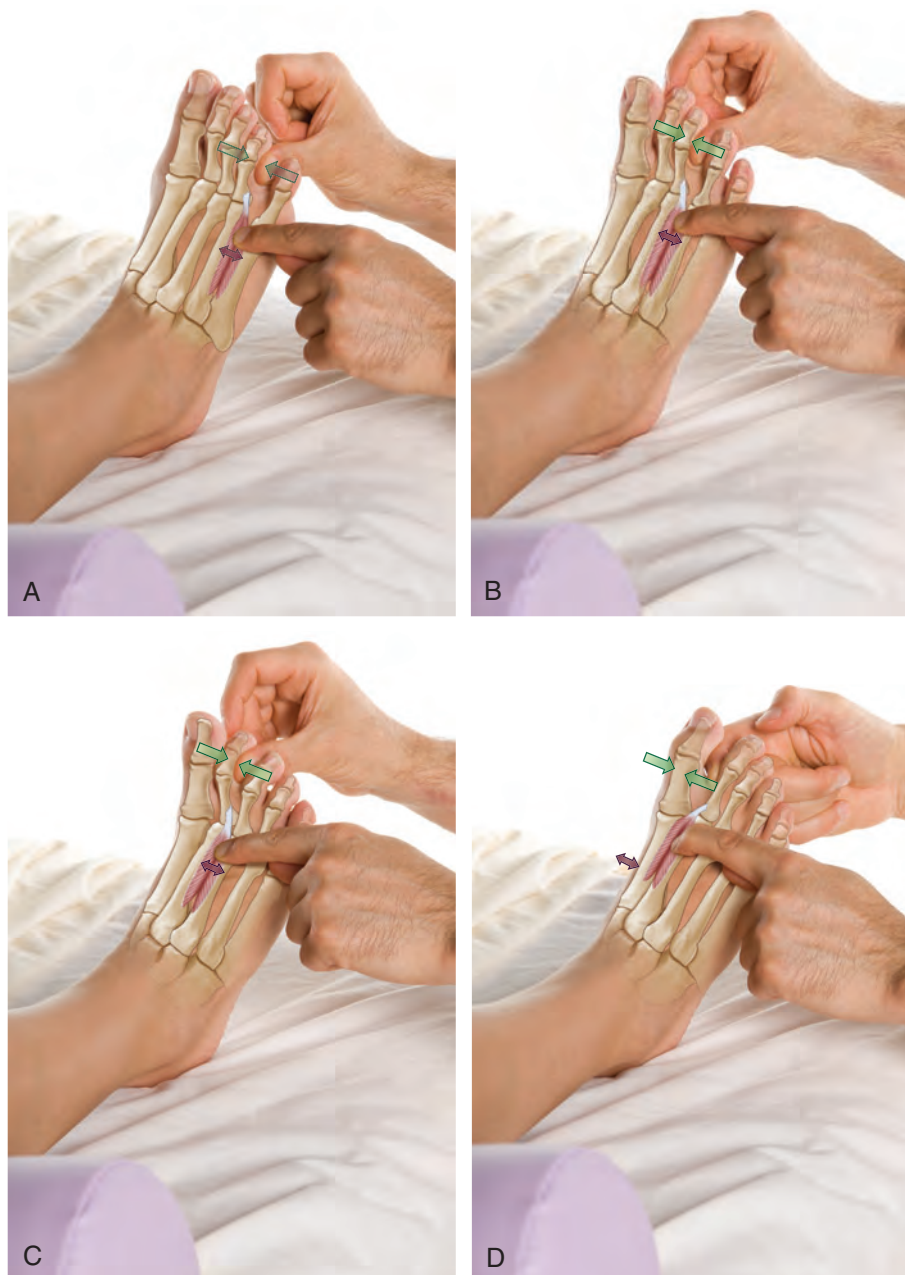


Tendons du long extenseur des orteils et aponévrose dorsale

Figure 20-9 Vue dorsale des muscles interosseux dorsaux d'un pied droit.

## INTEROSSEUX DORSAUX DU PIED—DÉCUBITUS—*Suite*

**Figure 20-10** Palpation des interosseux dorsaux du pied (IDP). **A.** Palpation du quatrième IDP pendant que le patient fait une abduction du quatrième orteil contre résistance. **B.** Palpation du troisième IDP pendant que le patient fait une abduction du troisième orteil contre résistance. **C.** Palpation du deuxième IDP pendant que le patient fait une abduction fibulaire du deuxième orteil contre résistance. **D.** Palpation du premier IDP pendant que le patient fait une adduction tibiale contre résistance.



### Notes palpatoires :

1. Le deuxième orteil s'incline dans les deux directions (latérale, fibulaire; et médiale, tibiale). L'inclinaison fibulaire porte l'orteil vers le dehors (c'est-à-dire vers la fibula); l'inclinaison tibiale porte l'orteil vers le médial (c'est-à-dire vers le tibia).
2. De nombreux patients ne peuvent pas faire une abduction isolée des orteils, particulièrement l'inclinaison fibulaire du deuxième orteil par opposition à l'inclinaison tibiale. Si un patient ne peut pas faire un mouvement isolé pour contracter un des muscles interosseux en vue d'une palpation, alors on se contente d'une palpation du muscle relâché pour un simple repérage.
3. Il faut garder à l'esprit que les muscles extenseurs des orteils (long et court) sont placés en couche superficielle par rapport aux interosseux. Pour cette raison, il est indispensable que le patient ne fasse pas d'extension des orteils. Sans cela, la contraction des muscles extenseurs rend la palpation et le repérage des IDP extrêmement difficiles.

### Position alternative de palpation—assise

Les IDP sont également accessibles sur un patient assis.



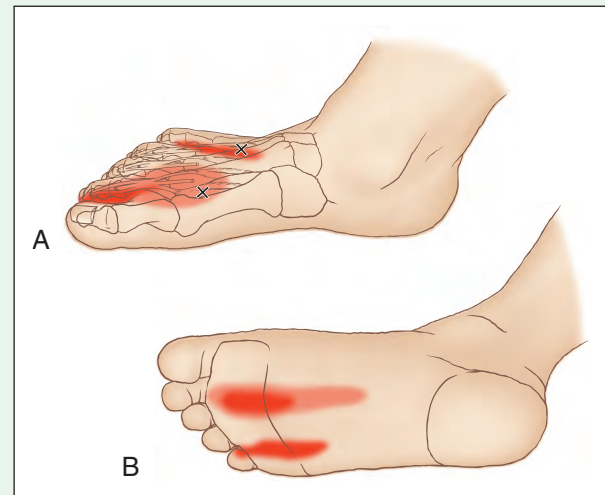
### Clé palpatoire :

Palper entre  
les métatarsiens  
à la face dorsale  
du pied.

INTEROSSEUX DORSAUX DU PIED—DÉCUBITUS—*Suite*

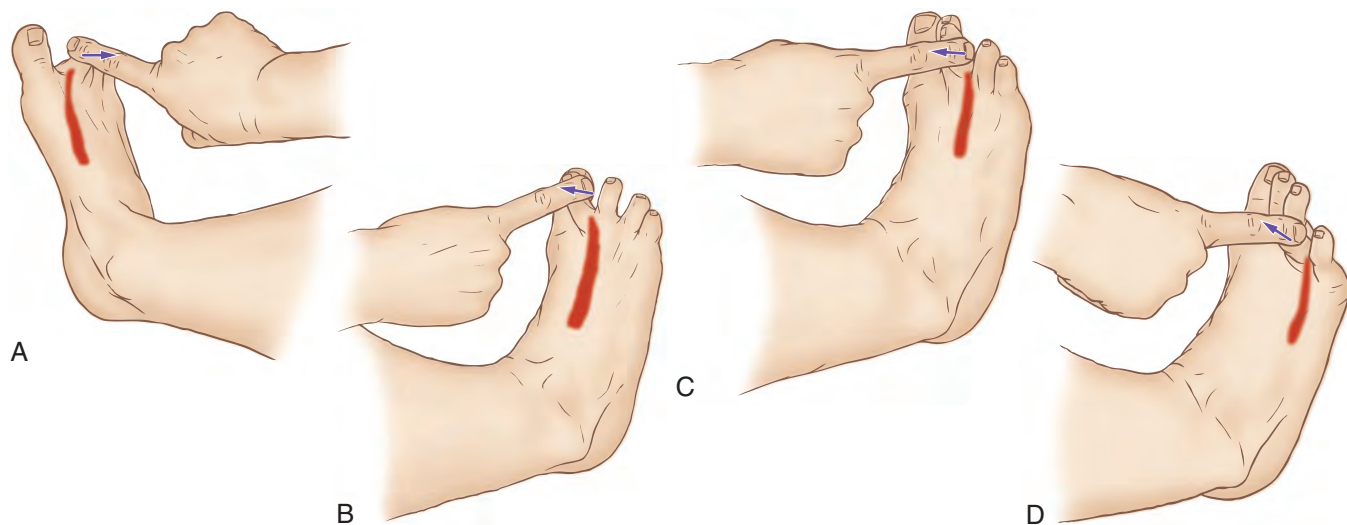
## POINTS GÂCHETTES

1. Les points gâchettes des interosseux dorsaux du pied (IDP) sont souvent provoqués ou perpétués par un surmenage aigu ou chronique du muscle (particulièrement une marche sur du sable sec et mou), par des positions en raccourcissement chronique du muscle (par exemple porter des chaussures à talons hauts), le port de chaussures traumatisantes (elles sont trop étroites, lacées trop serrées ou avec un bout pointu), le port de chaussures avec une semelle rigide (ne permettant pas les mouvements des articulations métatarsophalangiennes), une immobilisation plâtrée, une pronation excessive du pied (supposant une stabilisation plus importante faite par les muscles intrinsèques), des déformations structurelles du pied, des traumatismes ou des fractures de fatigue des métatarsiens.
2. Les points gâchettes dans les IDP ont tendance à créer une douleur sur un mode vertical le long des faces dorsales et plantaires des rayons (métatarses et phalanges) sur lesquels les IDP s'insèrent distalement (la figure 20-11 montre la localisation habituelle pour le premier et le quatrième IDP). Les points gâchettes des IDP ont également tendance à produire de la tension et de la douleur dans le pied (particulièrement pendant le port de charges), des douleurs à la marche, une diminution avec une adduction douloureuse, ou une extension limitée des orteils deux à cinq en regard des articulations métatarsophalangiennes, des crampes dans les pieds ou une marche antalgique. De plus, les points gâchettes du premier IDP peuvent provoquer des picotements dans le gros orteil.
3. Les zones de projection des points gâchettes des muscles IDP doivent être distinguées de celles des muscles court fléchisseur des orteils, abducteur du 5<sup>e</sup> orteil, adducteur de l'hallux, interosseux plantaires, lombricaux, long extenseur et long fléchisseur des orteils.
4. Les points gâchettes des IDP sont souvent diagnostiqués de façon incorrecte comme une aponévrosite plantaire, une fracture de fatigue des métatarsiens, une compression des nerfs intermétatarsiens situés entre deux métatarsiens adjacents ou bien une pathologie des articulations du tarse.
5. Des points gâchettes associés surviennent fréquemment dans les muscles interosseux plantaires et lombricaux.
6. Remarque : les muscles interosseux plantaires et lombricaux partagent les mêmes zones de projection de points gâchettes que les muscles interosseux dorsaux.



**Figure 20-11** Vues montrant les points gâchettes habituels des premier et quatrième muscles interosseux dorsaux (IDP) avec les zones de projection correspondantes. **A.** Vue médiale montrant les points gâchettes habituels et les zones de projection correspondantes. **B.** Vue médioplantaire montrant les autres zones de projection. Remarque : les points gâchettes existent habituellement dans tous les interosseux en même temps.

## ÉTIREMENT DES MUSCLES INTEROSSEUX DORSAUX (IDP)



**Figure 20-12** Étirements des quatre muscles interosseux dorsaux du pied (IDP), pour lesquels chaque orteil est mobilisé au niveau des articulations métatarsophalangiennes. **A.** Étirement du premier IDP en mobilisant le deuxième orteil en abduction fibulaire. **B.** Étirement du deuxième IDP en mobilisant le deuxième orteil en adduction tibiale. **C.** Étirement du troisième IDP en mobilisant le troisième orteil en adduction. **D.** Étirement du quatrième IDP en mobilisant le quatrième orteil en adduction.



## ABDUCTEUR DE L'HALLUX ET COURT FLÉCHISSEUR DE L'HALLUX—PROCUBITUS

### *Abducteur de l'hallux (ABDH) :*

#### ❑ INSERTIONS :

- o Du tubercule médial de la tubérosité postérieure du calcanéus *en* médial de la face plantaire de la base de la phalange proximale de l'hallux

#### ❑ ACTIONS :

- o Abduction et flexion de l'hallux au niveau de l'articulation métatarsophalangienne (MTP)

### *Court fléchisseur de l'hallux (CFH) :*

#### ❑ INSERTIONS :

- o Du cuboïde et du troisième cunéiforme (cunéiforme latéral, face plantaire) *en* médial et latéral de la face plantaire de la base de la phalange proximale de l'hallux

#### ❑ ACTIONS :

- o Flexion de l'hallux au niveau de l'articulation métatarsophalangienne (MTP)

#### Position de départ (figure 20-15) :

- o Patient en procubitus
- o Thérapeute assis au bout de la table
- o Les doigts de palpation situés sur la face médiale du pied, proches de la plante du pied

#### Étapes palpatoires :

1. On commence par une palpation de l'abducteur de l'hallux, qui est superficiel et facilement palpable.
2. On demande au sujet de faire une abduction de l'hallux au niveau de l'articulation métatarsophalangienne et on sent la contraction de l'abducteur de l'hallux. Si besoin, une résistance peut être ajoutée par la main de support sur la face médiale de la phalange proximale du gros orteil (figure 20-16).
3. Une fois localisé, on palpe le muscle en proximal et en distal vers ses insertions par une pression glissée palpatoire perpendiculaire aux fibres musculaires.
4. Une fois l'abducteur de l'hallux repéré, on demande au patient de le détendre, puis on le palpe pour évaluer sa tension de repos.
5. Maintenant, pour palper le court fléchisseur de l'hallux, lequel est aussi superficiel et facilement palpable, on déplace les doigts de palpation en regard du 1<sup>er</sup> métatarsien, à la face plantaire du pied.
6. On demande au sujet de fléchir le gros orteil au niveau de l'articulation métatarsophalangienne et on sent la contraction du muscle court fléchisseur de l'hallux. Si nécessaire, une résistance peut être ajoutée par la main de support à la face plantaire de la phalange proximale de l'hallux (figure 20-17).
7. Une fois localisé, on le palpe vers le distal et la phalange proximale de l'hallux, par une pression glissée palpatoire perpendiculaire aux fibres musculaires. Ensuite, on le palpe vers le proximal, aussi loin que possible.
8. Une fois le court fléchisseur de l'hallux repéré, on demande au patient de le détendre, puis on le palpe pour évaluer sa tension de repos.

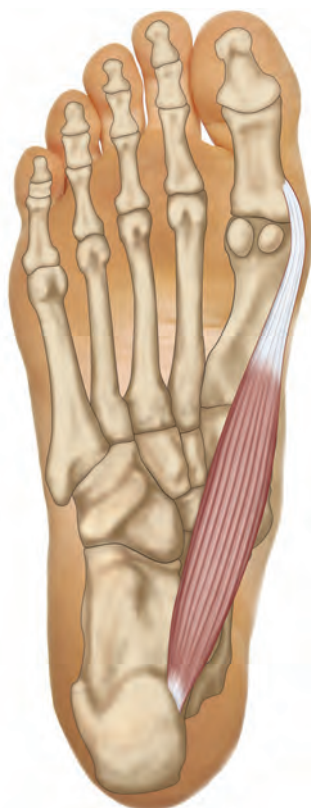


Figure 20-13 Vue plantaire du muscle abducteur de l'hallux droit.

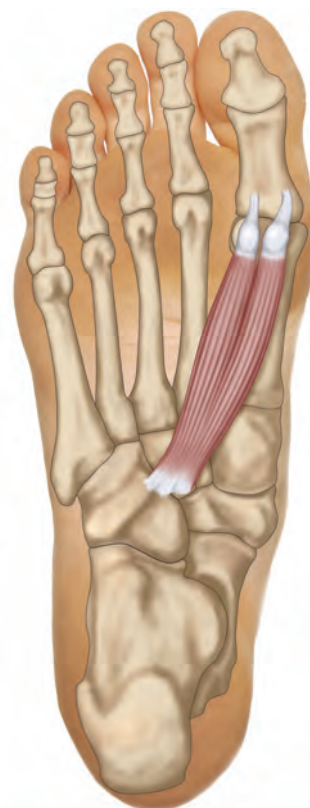
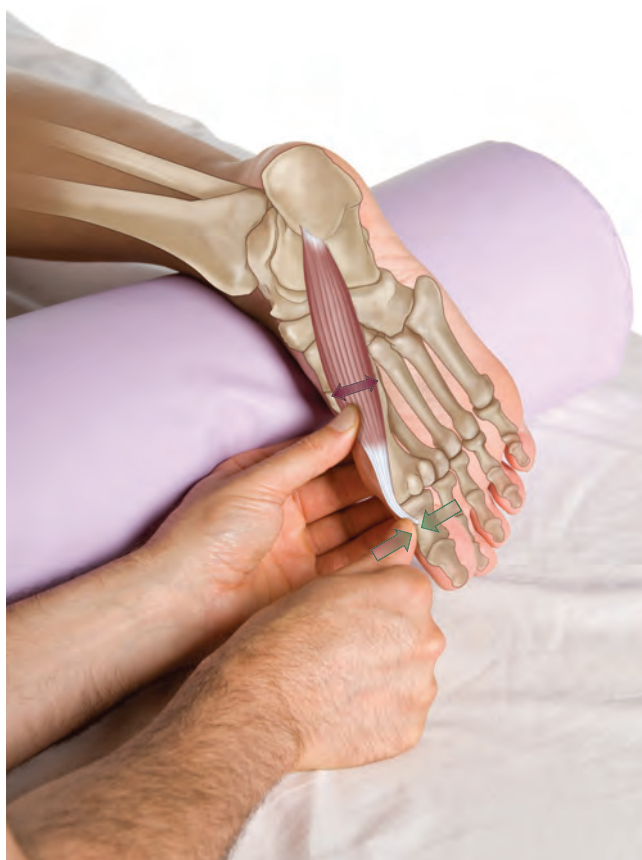

Figure 20-14 Vue plantaire du muscle court fléchisseur de l'hallux droit.

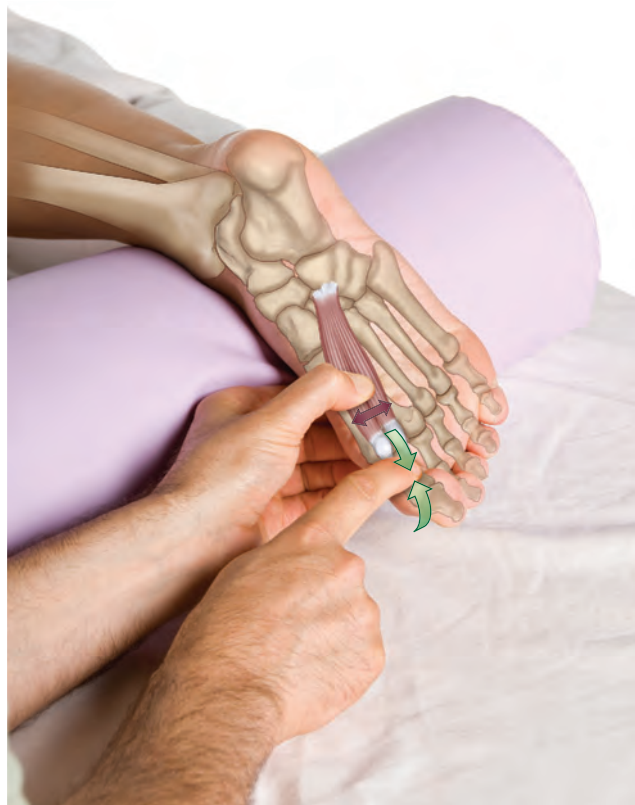## ABDUCTEUR DE L'HALLUX ET COURT FLÉCHISSEUR DE L'HALLUX—PROCUBITUS—*Suite*



**Figure 20-15** Position de départ pour une palpation en procubitus du muscle abducteur de l'hallux droit.



**Figure 20-16** Palpation du muscle abducteur de l'hallux droit pendant que le patient fait une abduction du gros orteil contre résistance.



**Figure 20-17** Palpation du muscle court fléchisseur de l'hallux pendant que le patient fléchit le gros orteil contre résistance.

### Notes palpatoires pour l'abducteur de l'hallux :

1. L'abduction de l'hallux est un mouvement dirigé vers le médial.
2. Le muscle abducteur de l'hallux peut être palpé sur toute sa longueur.
3. De nombreux patients sont incapables d'isoler l'abduction de l'hallux. Si c'est le cas, mettez un doigt de votre main de support contre la face médiale de la phalange proximale du gros orteil et demandez au patient d'appuyer dessus. Avoir la pression de ce doigt de résistance sur la face médiale du gros orteil aide généralement les patients à provoquer le mouvement.
4. Si le patient est malgré tout encore incapable de faire l'abduction du gros orteil contre une résistance (comme dans la Note palpatoire n° 3), on essaie ensuite de résister à une flexion plantaire de la phalange proximale du gros orteil au niveau de l'articulation MTP ; l'on sent l'abducteur de l'hallux se contracter à la face médiale du pied. Il faut demander au patient de garder son articulation interphalangienne de l'hallux en extension ; sinon, la flexion de la phalange proximale de l'hallux va être faite par le long fléchisseur de l'hallux, et l'abducteur de l'hallux ne se contractera pas. Remarque : le court fléchisseur de l'hallux (CFH) se contracte également avec une flexion de l'hallux au niveau de l'articulation MTP ; il faut donc être certain de ne pas trop palper en direction du centre de la plante du pied.
5. Une autre méthode pour mettre en évidence l'abducteur de l'hallux par rapport au CFH est de demander au patient de faire une abduction et une extension du gros orteil au niveau de l'articulation MTP. L'extension inhibe et relâche le CFH.

## ABDUCTEUR DE L'HALLUX ET COURT FLÉCHISSEUR DE L'HALLUX—PROCUBITUS—*Suite*

### Notes palpatoires pour le court fléchisseur de l'hallux :

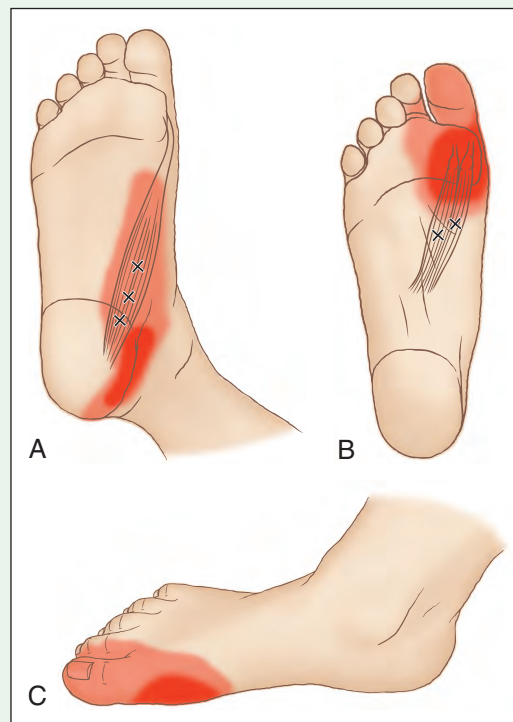
1. Bien que le CFH se situe dans la deuxième couche plantaire du pied, il est relativement facile à palper dans la grande majorité de son trajet. La partie la plus difficile de la palpation se situe au niveau des insertions sur le cuboïde et le troisième cunéiforme. Si le patient est capable de fléchir isolément l'hallux sans flexion associée des autres orteils, l'insertion proximale du CFH peut habituellement être bien palpée et séparée du court fléchisseur des orteils qui est plus superficiel. Toutefois, de nombreux patients ne peuvent pas faire ce mouvement isolé.
2. Empêcher les orteils deux à cinq de se fléchir grâce à la main de support n'aide pas à la décontraction du court fléchisseur des orteils (qui se met en contraction isométrique). Le corps musculaire du court fléchisseur des orteils reste contracté, rendant la palpation de l'insertion proximale du CFH difficile au travers du court fléchisseur des orteils.
3. Directement superficiel au CFH se trouve le tendon distal du long fléchisseur de l'hallux. Ces muscles se contractent habituellement ensemble lors de la flexion de l'hallux; il est donc souvent difficile de les séparer.
4. Pour séparer le CFH du tendon distal et superficiel du muscle long fléchisseur de l'hallux, il faut essayer que le patient fasse une flexion isolée de l'hallux au niveau de l'articulation MTP tout en gardant l'articulation interphalangienne en extension. Cela permet au CFH de se contracter plus franchement que le long fléchisseur de l'hallux; il faut cependant noter que de nombreux patients sont incapables de faire un tel double mouvement.

### Position alternative de palpation—décubitus

Les deux muscles abducteur de l'hallux et court fléchisseur de l'hallux peuvent facilement être palpés avec un patient en position de décubitus.

### POINTS GÂCHETTES

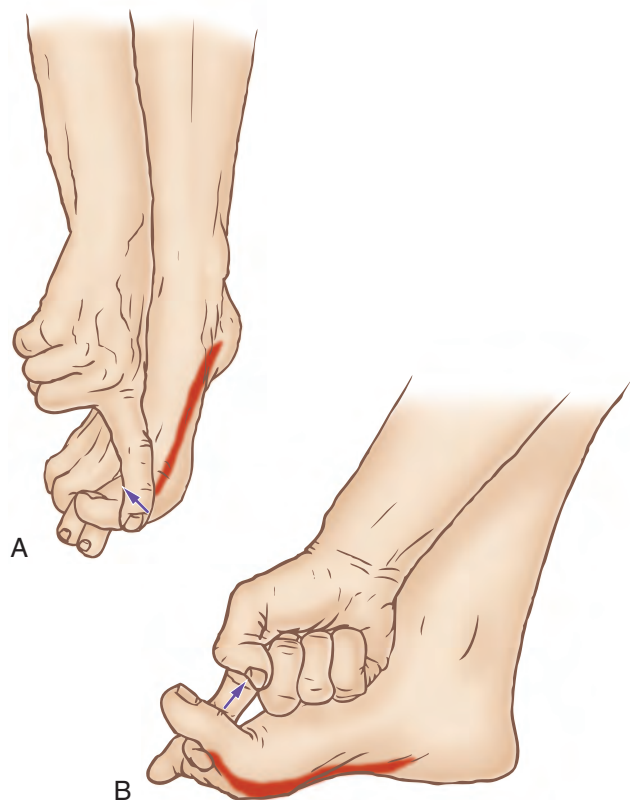
1. Les points gâchettes de l'abducteur de l'hallux (ABDH) et du court fléchisseur de l'hallux (CFH) sont souvent provoqués ou perpétués par un surmenage aigu ou chronique du muscle (par exemple marcher sur du sable sec et mou), des positions qui entraînent un raccourcissement chronique du muscle (par exemple porter des chaussures à talons hauts), le port de chaussures traumatisantes (elles sont trop étroites, lacées trop serrées ou avec un bout pointu), le port de chaussures avec une semelle rigide (ne permettant pas les mouvements des articulations métatarsophalangiennes), une immobilisation plâtrée, une pronation excessive du pied (supposant une stabilisation plus importante faite par les muscles intrinsèques), des déformations structurelles du pied, des traumatismes ou des fractures de fatigue des métatarsiens (figure 20-18).
2. Les points gâchettes dans l'ABDH et le CFH ont tendance à produire de la tension et de la douleur dans le pied (particulièrement pendant le port de charges), des douleurs à la marche, une diminution avec une adduction douloureuse (ABDH) ou une extension (ABDH ou CFH) limitée de l'hallux en regard de l'articulation métatarsophalangienne, des crampes dans le pied ou une marche antalgique. De plus, les points gâchettes de l'ABDH peuvent provoquer une compression du nerf tibial et/ou de ses deux branches terminales, les nerfs plantaires médial et latéral. Cela provoque des douleurs à la plante du pied et/ou une faiblesse des muscles intrinsèques de la plante du pied.
3. Les zones de projection des points gâchettes du muscle ABDH doivent être distinguées de celles des muscles interosseux plantaires et dorsaux, lombricaux situés entre les premier et deuxième orteils, carré plantaire, et du chef médial du gastrocnémien. Les zones de projection des points gâchettes du CFH doivent être distinguées de celles des muscles long fléchisseur de l'hallux, adducteur de l'hallux, tibial antérieur et long extenseur de l'hallux.
4. Les points gâchettes de l'ABDH sont souvent diagnostiqués de façon incorrecte comme une tendinite calcanéenne (achilléenne) ou un dysfonctionnement des articulations tarsiennes. Les points gâchettes du CFH sont souvent diagnostiqués de façon incorrecte comme étant de la goutte, une aponévrosite plantaire, une fracture de fatigue des métatarsiens ou un dysfonctionnement des articulations tarsiennes.
5. Des points gâchettes associés à l'ABDH surviennent fréquemment dans les muscles CFH et court fléchisseur des orteils. Des points gâchettes associés au CFH surviennent fréquemment dans les muscles ABDH, carré plantaire et long fléchisseur des orteils.



**Figure 20-18** A. Vue médioplantaire montrant les points gâchettes habituels du muscle abducteur de l'hallux et les zones de projection correspondantes. B et C. Vues médiale et plantaire montrant les points gâchettes habituels du muscle court fléchisseur de l'hallux et les zones de projection correspondantes.

## ABDUCTEUR DE L'HALLUX ET COURT FLÉCHISSEUR DE L'HALLUX—PROCUBITUS—*Suite*

### ÉTIREMENT DE L'ABDH ET DU CFH



**Figure 20-19** Étirement des muscles abducteur de l'hallux et court fléchisseur de l'hallux au niveau des articulations métatarsophalangiennes. **A.** Étirement de l'abducteur de l'hallux pour lequel le gros orteil est mis en adduction et en extension. **B.** Étirement du court fléchisseur de l'hallux pour lequel le gros orteil est placé en extension.



### Clé palpatoire :

Abducteur de l'hallux : palper le bord médial du pied, faire une pression glissée palpatoire de haut en bas.

Court fléchisseur de l'hallux : palper à la face plantaire du premier métatarsien pendant une flexion de l'hallux.



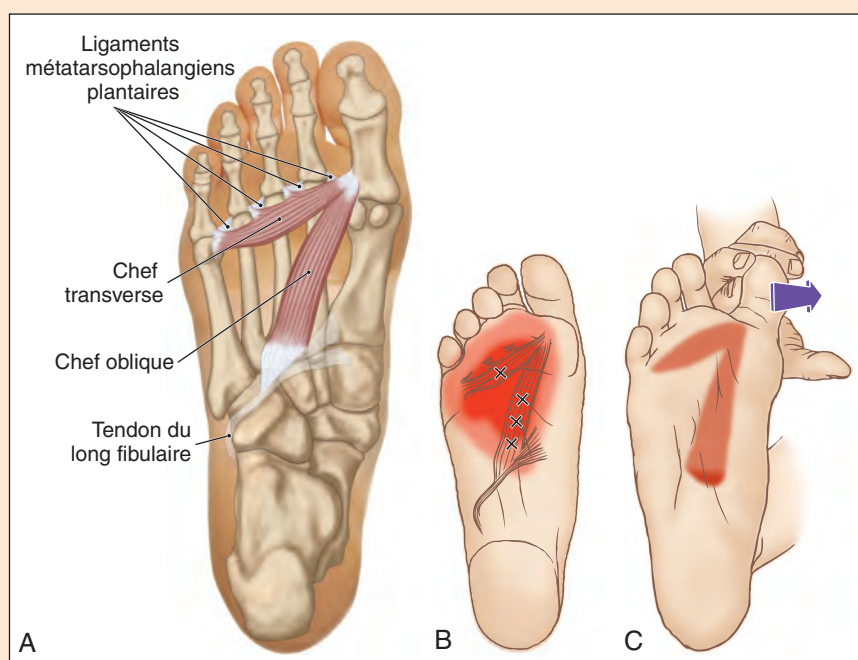
## ABDUCTEUR DE L'HALLUX ET COURT FLÉCHISSEUR DE L'HALLUX—PROCUBITUS—*Suite*

### EXTENSION

**Adducteur de l'hallux :** Le muscle adducteur de l'hallux possède deux chefs : un chef oblique et un chef transverse. Il s'insère en proximal sur les métatarsiens deux à quatre, le tendon du long fibulaire et les ligaments plantaires métatarsophalangiens, et en distal sur la phalange proximale de l'hallux. Ses actions sont l'adduction et la flexion du gros orteil. Il est profond par rapport à l'aponévrose plantaire et au court fléchisseur des orteils. À cause de sa profondeur et de la difficulté de la plupart des patients à faire une adduction isolée de l'hallux, la palpation et la mise en évidence de ce muscle sont un vrai défi. Pour palper ce muscle, on palpe en regard des têtes des métatarsiens des orteils deux à quatre, tout en exerçant une résistance à une adduction de l'hallux provoquée par le patient. On peut sentir dans ce cas la contraction du chef transverse. Pareillement, essayer de sentir la contraction du chef oblique.

### **Points gâchettes :**

1. Les points gâchettes dans le muscle adducteur de l'hallux sont provoqués par les mêmes facteurs que ceux qui créent ou entretiennent ceux des muscles abducteur de l'hallux et court fléchisseur de l'hallux<sup>1</sup>.
2. Les points gâchettes du muscle adducteur de l'hallux provoquent souvent des pieds douloureux, se manifestant par des douleurs pendant le port de charges et la marche. On trouve aussi des boiteries antalgiques, des crampes, une diminution de l'adduction et de l'extension de l'hallux, ou un engourdissement dans les zones de projection des points gâchettes.
3. Les zones de projection des points gâchettes du muscle adducteur de l'hallux doivent être distinguées de celles des muscles court fléchisseur des orteils, fléchisseur et abducteur du 5<sup>e</sup> orteil, court fléchisseur de l'hallux, interosseux plantaires et dorsaux, lombricaux, long fléchisseur des orteils et long fléchisseur de l'hallux.
4. Les points gâchettes de l'adducteur de l'hallux sont souvent diagnostiqués de façon incorrecte comme une aponévrosite plantaire, une fracture de fatigue des métatarsiens, ou bien une pathologie des articulations du tarse.
5. Des points gâchettes associés surviennent fréquemment dans les muscles court fléchisseur de l'hallux et abducteur de l'hallux.



**Figure 20-20** Vues du muscle adducteur de l'hallux, côté droit. **A.** Vue plantaire du muscle adducteur de l'hallux. **B.** Vue plantaire montrant les points gâchettes habituels de l'adducteur de l'hallux et les zones de projection correspondantes. **C.** Étirement de l'adducteur de l'hallux pour lequel le gros orteil est placé en abduction, écarté du deuxième orteil mais aussi légèrement mis en extension.

<sup>1</sup> Ces trois muscles sont fonctionnellement regroupés sous le terme d'appareil sésamoïdien de l'hallux. (NdT)

## ABDUCTEUR DU 5<sup>E</sup> ORTEIL ET COURT FLÉCHISSEUR DU 5<sup>E</sup> ORTEIL—PROCUBITUS

### *Abducteur du 5<sup>e</sup> orteil :*

#### ❑ INSERTIONS :

- o Du tubercule latéral de la tubérosité postérieure du calcaneus en latéral de la face plantaire de la base de la phalange proximale du 5<sup>e</sup> orteil

#### ❑ ACTIONS :

- o Abduction et flexion du 5<sup>e</sup> orteil au niveau de l'articulation métatarsophalangienne (MTP)

### *Court fléchisseur du 5<sup>e</sup> orteil :*

#### ❑ INSERTIONS :

- o De la face plantaire de la base du 5<sup>e</sup> métatarsien et du tendon du muscle long fibulaire en plantaire de la base de la phalange proximale du 5<sup>e</sup> orteil

#### ❑ ACTIONS :

- o Flexion du 5<sup>e</sup> orteil au niveau de l'articulation métatarsophalangienne (MTP)

### Position de départ (figure 20-23) :

- o Patient en procubitus
- o Thérapeute assis en bout de table
- o Doigts de la main palpatoire placés sur la face latérale, en distal du pied, près de la plante du pied

### Étapes palpatoires :

1. On commence par palper l'abducteur du 5<sup>e</sup> orteil qui est superficiel et facilement palpable.
2. On demande au patient de faire une abduction du 5<sup>e</sup> orteil au niveau de l'articulation métatarsophalangienne (MTP) et on sent la contraction de l'abducteur du 5<sup>e</sup> orteil (ABDV). Si nécessaire, on peut ajouter une résistance en plaçant les doigts de la main de support sur la face latérale de la phalange proximale du 5<sup>e</sup> orteil (figure 20-24).
3. Une fois le muscle mis en évidence, on le palpe vers le proximal et le distal, vers les insertions par une pression glissée palpatoire perpendiculaire aux fibres du muscle.
4. Une fois l'ABDV repéré, demander au patient de le relâcher, puis le palper pour évaluer sa tension de repos.
5. Pour maintenant palper le court fléchisseur du 5<sup>e</sup> orteil, qui est aussi superficiel et facilement palpable, on déplace ses doigts de palpation en regard du corps du 5<sup>e</sup> métatarsien, à la face plantaire du pied.
6. Demander au patient de fléchir le 5<sup>e</sup> orteil au niveau de l'articulation MTP et sentir la contraction du court fléchisseur du 5<sup>e</sup> orteil (CFV). Si nécessaire, on peut ajouter une résistance avec la main de support sur la face plantaire de la phalange proximale du 5<sup>e</sup> orteil (figure 20-25).
7. Une fois le muscle mis en évidence, on le palpe vers le distal et la phalange proximale du 5<sup>e</sup> orteil en pratiquant une pression glissée palpatoire perpendiculaire aux fibres du muscle. Palper ensuite vers le proximal le plus loin possible.
8. Une fois le CFV repéré, demander au patient de le relâcher, puis le palper pour évaluer sa tension de repos.

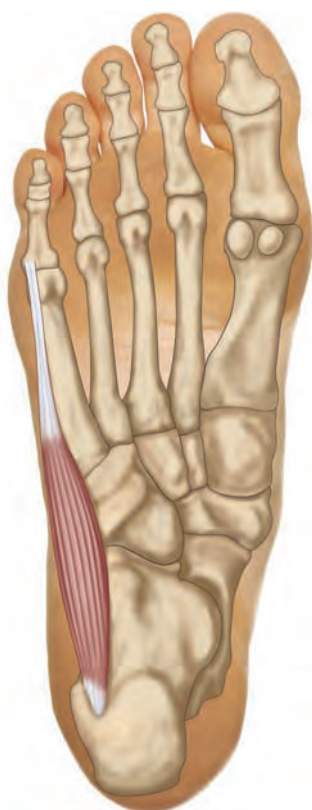


Figure 20-21 Vue plantaire du muscle abducteur du 5<sup>e</sup> orteil droit.

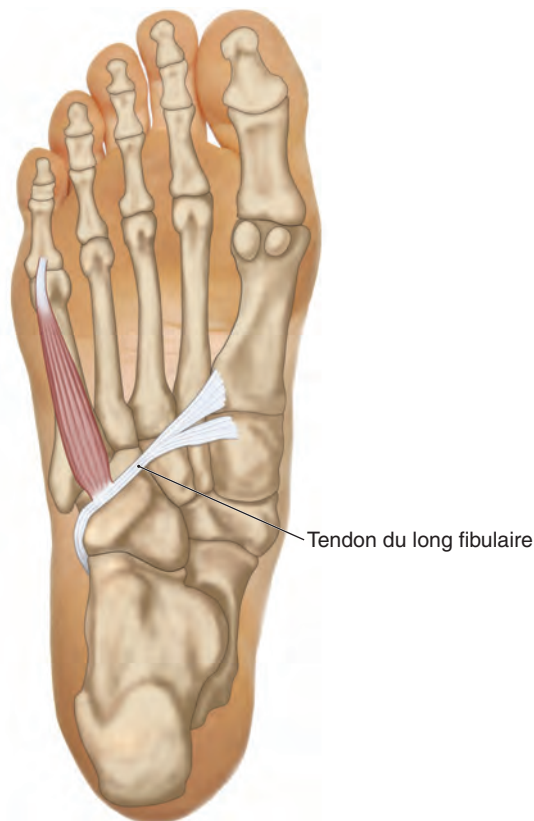
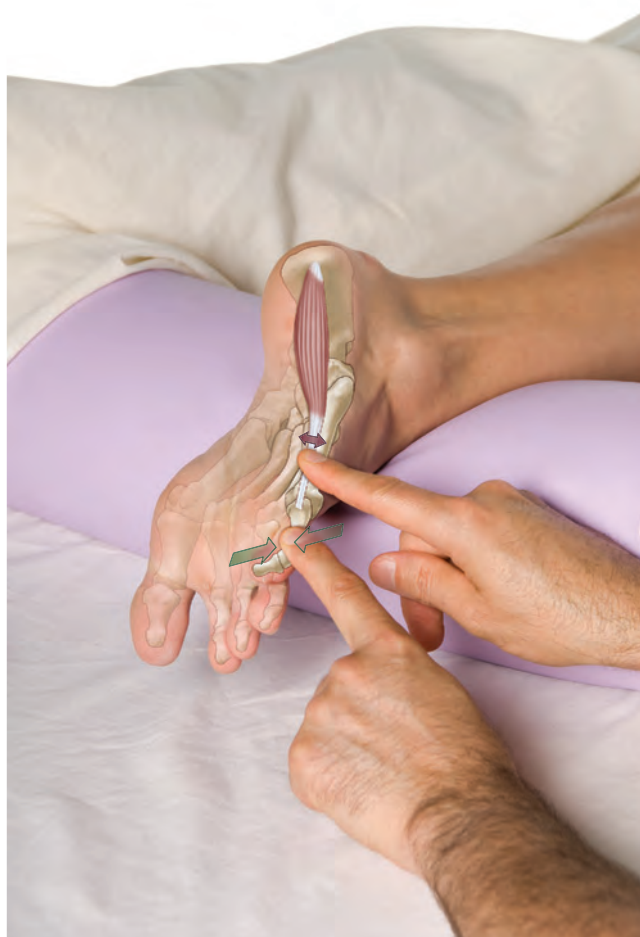

Figure 20-22 Vue plantaire du muscle court fléchisseur du 5<sup>e</sup> orteil droit.

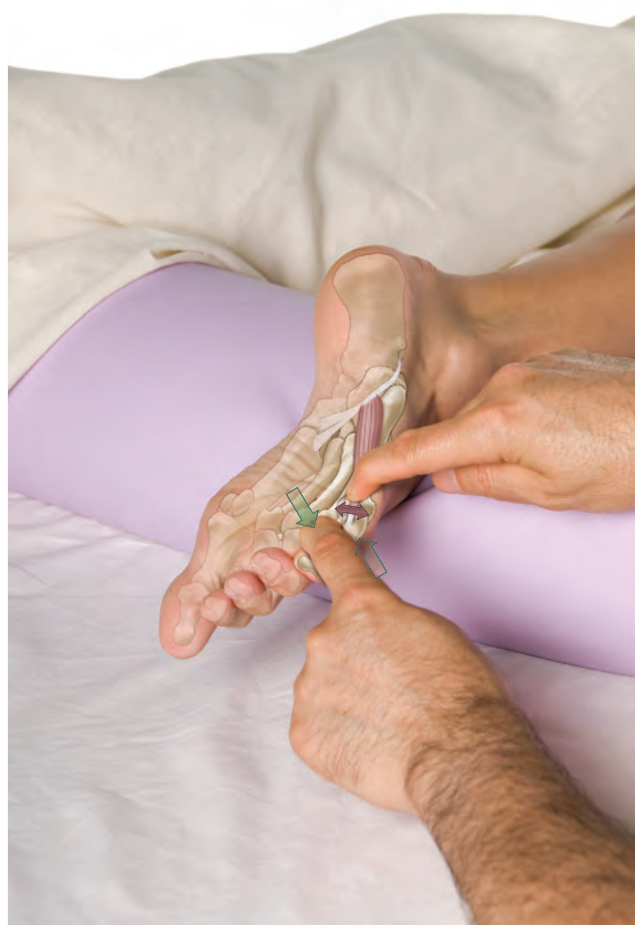## ABDUCTEUR DU 5<sup>E</sup> ORTEIL ET COURT FLÉCHISSEUR DU 5<sup>E</sup> ORTEIL—PROCUBITUS—*Suite*



**Figure 20-23** Position de départ pour une palpation en procubitus de l'abducteur du 5<sup>e</sup> orteil droit.



**Figure 20-24** Palpation de l'abducteur du 5<sup>e</sup> orteil droit pendant que le patient fait une abduction du 5<sup>e</sup> orteil contre résistance.



**Figure 20-25** Palpation du court fléchisseur du 5<sup>e</sup> orteil pendant que le patient fléchit le 5<sup>e</sup> orteil contre résistance.

### Notes palpatoires pour l'abducteur du 5<sup>e</sup> orteil (ABDV) :

1. L'ABDV est superficiel et facilement palpable.
2. L'abduction du 5<sup>e</sup> orteil au niveau de l'articulation métatarsophalangienne est un mouvement vers le latéral.
3. Bien que le muscle ABDV puisse se palper tout le long de son trajet, il est plus facilement palpable dans la moitié distale du pied.
4. De nombreux patients sont incapables de faire isolément une abduction du 5<sup>e</sup> orteil. Si c'est le cas, on place un doigt de la main de support le long de la face latérale de la phalange proximale du 5<sup>e</sup> orteil et on demande au patient d'exercer une pression dessus. En ayant la pression de résistance du doigt, on aide souvent le patient à faire le mouvement.
5. Pour bien mettre en évidence la séparation entre l'ABDV et le CFV, il faut s'assurer que le patient ne fasse pas de flexion du 5<sup>e</sup> orteil pendant l'abduction. Si besoin, on demande au patient de faire une abduction et une extension du 5<sup>e</sup> orteil au niveau de l'articulation MTP. L'extension inhibe et relâche le court fléchisseur du 5<sup>e</sup> orteil.

## ABDUCTEUR DU 5<sup>E</sup> ORTEIL ET COURT FLÉCHISSEUR DU 5<sup>E</sup> ORTEIL—PROCUBITUS—*Suite*

### Notes palpatoires pour le court fléchisseur du 5<sup>e</sup> orteil (CFV) :

1. Le court fléchisseur des orteils et le long fléchisseur des orteils, destinés au 5<sup>e</sup> orteil, sont disposés superficiellement par rapport au CFV. Il est donc souvent difficile de séparer ce muscle des autres muscles puisqu'ils se contractent aussi dès que le 5<sup>e</sup> orteil fait une flexion.
2. Pour séparer le CFV des muscles court et long fléchisseurs des orteils, plus superficiels, on essaie que le patient fasse une flexion isolée du 5<sup>e</sup> orteil, au niveau de l'articulation métatarsophalangienne, tout en maintenant les articulations interphalangiennes du 5<sup>e</sup> orteil en extension. Cela permet une contraction plus importante du CFV par rapport à celle des muscles court et long fléchisseurs des orteils. Malheureusement, la plupart des patients ne sont pas capables de faire un tel geste.

### Position alternative de palpation—décubitus

Les deux muscles abducteur et court fléchisseur du 5<sup>e</sup> orteil peuvent aussi facilement être palpés avec le patient en décubitus.



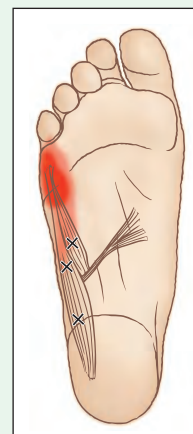
### Clé palpatoire :

Abducteur du 5<sup>e</sup> orteil : palper le bord latéral du pied, faire une pression glissée palpatoire de haut en bas.

Court fléchisseur du 5<sup>e</sup> orteil : palper en regard de la face plantaire du 5<sup>e</sup> métatarsien tout en faisant une flexion du 5<sup>e</sup> orteil.

### POINTS GÂCHETTES

1. Les points gâchettes des muscles abducteur (ABDV) et court fléchisseur du 5<sup>e</sup> orteil (CFV) sont souvent provoqués ou perpétués par le surmenage aigu ou chronique (par exemple marche sur un sable sec et mou), un raccourcissement prolongé des muscles (par exemple port de chaussures à talons hauts), le port de chaussures traumatisantes (elles sont trop étroites, lacées trop serrées ou avec un bout pointu), le port de chaussures avec une semelle rigide (ne permettant pas les mouvements des articulations métatarsophalangiennes), une immobilisation plâtrée, une pronation excessive du pied (supposant une stabilisation plus importante faite par les muscles intrinsèques), des déformations structurelles du pied, des traumatismes ou des fractures de fatigue des métatarsiens.
2. Les points gâchettes des muscles abducteur et court fléchisseur du 5<sup>e</sup> orteil ont tendance à produire de la tension et de la douleur dans le pied (particulièrement pendant le port de charges), des douleurs à la marche, une diminution avec une adduction douloureuse (ABDV) ou une extension (ABDV ou CFV) limitée du 5<sup>e</sup> orteil en regard de l'articulation métatarsophalangienne, des crampes dans le pied ou une marche antalgique.
3. Les zones de projection des points gâchettes des muscles ABDV et CFV doivent être distinguées de celles des muscles court fléchisseur des orteils, interosseux plantaires et dorsaux, lombricaux situés entre les 4<sup>e</sup> et 5<sup>e</sup> métatarsiens, adducteur de l'hallux et long fléchisseur des orteils.
4. Les points gâchettes de l'ABDV et du CFV sont souvent diagnostiqués de façon incorrecte comme une aponévrosite plantaire, une fracture de fatigue des métatarsiens ou un dysfonctionnement des articulations du tarse.
5. Des points gâchettes associés surviennent fréquemment dans le muscle court fléchisseur des orteils.
6. Remarque : les zones de projection des muscles ABDV et CFV sont identiques.

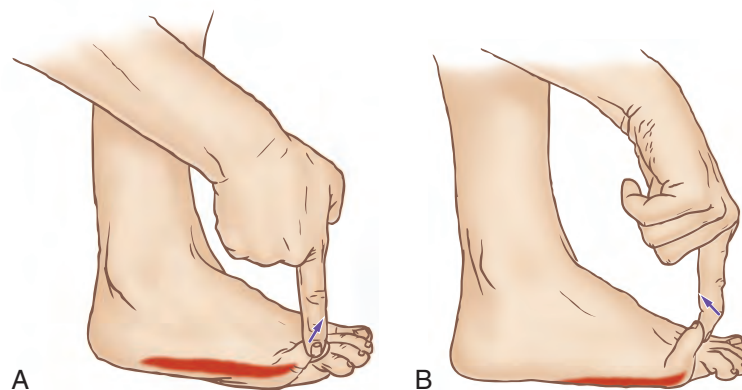


**Figure 20-26** Vue plantaire montrant les points gâchettes habituels des muscles abducteur et court fléchisseur du 5<sup>e</sup> orteil et les zones de projection correspondantes.



**ABDUCTEUR DU 5<sup>E</sup> ORTEIL ET COURT FLÉCHISSEUR  
DU 5<sup>E</sup> ORTEIL—PROCUBITUS—*Suite*****ÉTIREMENT DES MUSCLES ABDUCTEUR ET COURT FLÉCHISSEUR DU 5<sup>E</sup> ORTEIL**

**Figure 20-27** Étirement des muscles abducteur et court fléchisseur du 5<sup>e</sup> orteil au niveau de l'articulation métatarsophalangienne. **A.** Étirement de l'abducteur du 5<sup>e</sup> orteil pour lequel on fait une adduction et une extension du 5<sup>e</sup> orteil. **B.** Étirement du court fléchisseur du 5<sup>e</sup> orteil pour lequel on place le 5<sup>e</sup> orteil en extension.



## ABDUCTEUR DU 5<sup>E</sup> ORTEIL ET COURT FLÉCHISSEUR DU 5<sup>E</sup> ORTEIL—PROCUBITUS—*Suite*

### EXTENSION

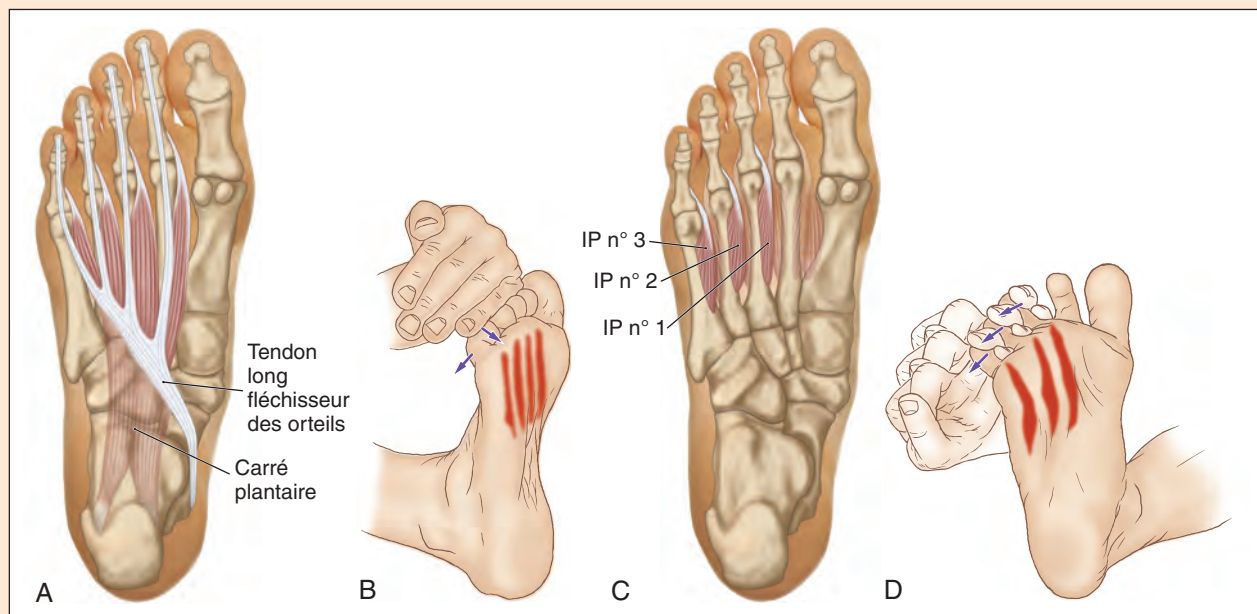
**Lombriques :** Il y a quatre muscles lombriques du pied, comptés de un à quatre du médial au latéral. Même s'ils se situent dans la deuxième couche plantaire, ils sont assez accessibles à la palpation. Ils sont insérés du tendon distal du muscle long fléchisseur des orteils au tendon terminal du long extenseur des orteils (figure 20-28, A). Ils assurent la flexion des orteils deux à cinq au niveau des articulations métatarsophalangiennes (MTP) et une extension des mêmes orteils au niveau des articulations interphalangiennes (IP). Pour la palpation de ces muscles, on palpe entre les métatarsiens. Si le patient est capable de fléchir les orteils deux à cinq tout en les maintenant étendus aux IP, on lui demande de faire cela et on peut sentir leur contraction. Pour étirer les lombriques, on met les orteils deux à cinq en extension au niveau des MTP et en flexion des IP (figure 20-28, B).

**Interosseux plantaires :** Il y a trois muscles interosseux plantaires, comptés de un à trois du médial au latéral. Les insertions des interosseux plantaires se trouvent en proximal sur les métatarsiens trois à cinq, et en distal, sur la face médiale des phalanges proximales des orteils trois à cinq (figure 20-28, C). Ils sont situés en profondeur par rapport aux lombriques. Une partie de leur trajet est également profonde par rapport au court fléchisseur des orteils et à l'aponévrose plantaire. Leur action principale est de faire l'adduction (rapprochement) des orteils trois à cinq au niveau des articulations MTP. Toutefois, beaucoup de patients n'arrivent pas à isoler une adduction pure des orteils. Du fait de leur profondeur et de la difficulté à isoler leur action, les interosseux plantaires sont habituellement difficiles à palper et à isoler des tissus

mous adjacents. Pour les étirer, on déplace les orteils trois à cinq en abduction (on les éloigne du deuxième orteil) au niveau des articulations MTP (figure 20-28, D).

### Points gâchettes :

1. Les points gâchettes dans les muscles lombriques et interosseux plantaires sont provoqués par les mêmes facteurs que ceux qui créent ou entretiennent ceux des muscles abducteur du 5<sup>e</sup> orteil et court fléchisseur du 5<sup>e</sup> orteil. Ils produisent approximativement des symptômes similaires.
2. Comme pour la plupart des muscles intrinsèques de la plante du pied, les points gâchettes des muscles lombriques et interosseux plantaires provoquent souvent des pieds douloureux, se manifestant par des douleurs pendant le port de charges et la marche. On trouve aussi une diminution douloureuse de l'extension des MTP ainsi que des boiteries antalgiques et des crampes.
3. Les zones de projection des points gâchettes des muscles lombriques et interosseux plantaires sont les mêmes que celles des interosseux dorsaux (voir p. 497), et les points gâchettes sont souvent diagnostiqués de façon incorrecte comme une aponévrosite plantaire, une fracture de fatigue des métatarsiens ou bien une pathologie des articulations du tarse, ou encore une compression du nerf digital situé entre les deux métatarsiens adjacents.
4. Des points gâchettes associés surviennent fréquemment dans les muscles court fléchisseur des orteils et court fléchisseur du 5<sup>e</sup> orteil.



**Figure 20-28** Vues des muscles lombriques et interosseux plantaires droit. **A.** Vue plantaire des lombriques. Le carré plantaire a été estompé. **B.** Étirement des lombriques. Les orteils deux à cinq sont en extension au niveau des articulations métatarsophalangiennes (MTP) et en extension au niveau des articulations interphalangiennes. **C.** Vue plantaire des interosseux plantaires. Les interosseux dorsaux ont été estompés. **D.** Étirement des interosseux plantaires. Les orteils deux à cinq sont en abduction au niveau des articulations MTP.

## COURT FLÉCHISSEUR DES ORTEILS—PROCUBITUS

### ❑ INSERTIONS :

- o De la tubérosité postérieure (en postérieur) de la face inférieure du calcaneus à la face plantaire de la base de la phalange intermédiaire des orteils deux à cinq

### ❑ ACTIONS :

- o Flexion plantaire des orteils deux à cinq au niveau de l'articulation métatarsophalangienne (MTP)

### Position de départ (figure 20-30) :

- o Patient en procubitus
- o Thérapeute assis en bout de table
- o Doigts de la main palpatoire placés en proximal du pied, au milieu de la face plantaire
- o Si une résistance est nécessaire, les doigts de la main de support sont placés sur la face plantaire de la phalange proximale ou intermédiaire des orteils deux à cinq

### Étapes palpatoires :

1. Demander au patient de faire une flexion plantaire des orteils deux à cinq au niveau des MTP et sentir la contraction du muscle court fléchisseur des orteils. Si nécessaire, une résistance peut être ajoutée par la main de support (figure 20-31).
2. Une fois localisé, palper le muscle en proximal, vers le calcaneus, en pratiquant une pression glissée palpatoire perpendiculaire aux fibres. Palper ensuite vers le distal, aussi loin que possible.
3. Une fois le court fléchisseur des orteils repéré, demander au patient de le relâcher, puis le palper pour évaluer sa tension de repos.

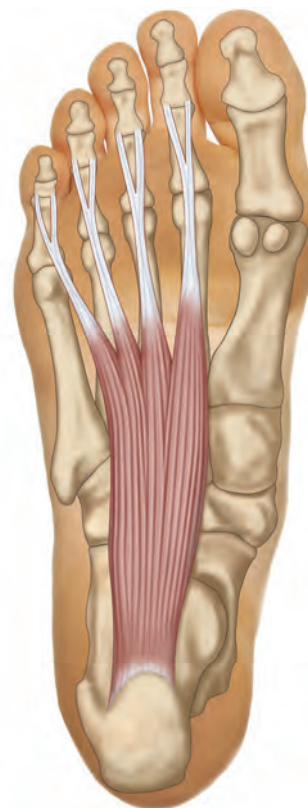


Figure 20-29 Vue plantaire du muscle court fléchisseur des orteils droit.



Figure 20-30 Position de départ pour une palpation en procubitus du court fléchisseur des orteils droit.

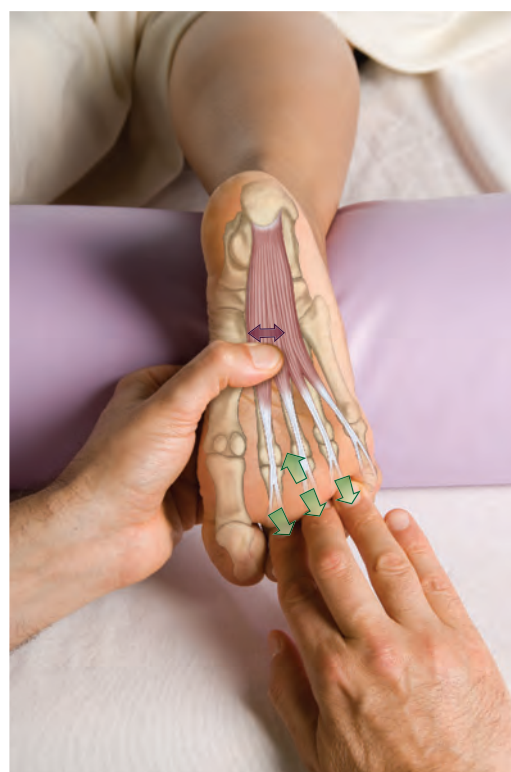

Figure 20-31 Palpation du muscle court fléchisseur des orteils droit pendant que le patient fait une flexion des orteils deux à cinq contre résistance.

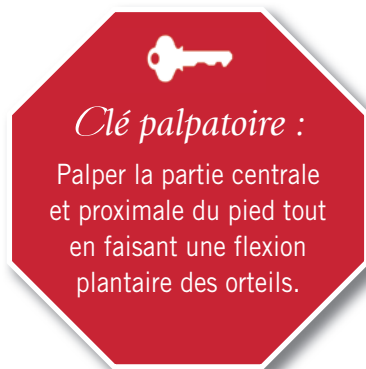## COURT FLÉCHISSEUR DES ORTEILS—PROCUBITUS—Suite

**Notes palpatoires :**

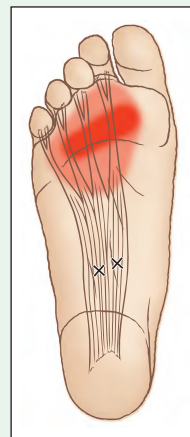
1. Même si le court fléchisseur des orteils se situe profondément par rapport à l'aponévrose plantaire, la contraction du corps musculaire se palpe relativement facilement.
2. Directement en profondeur du court fléchisseur des orteils se trouvent les tendons distaux du muscle long fléchisseur des orteils. Puisque ces deux muscles se contractent avec la flexion des orteils deux à cinq, il peut être difficile de les distinguer l'un de l'autre. Cela est particulièrement vrai à la partie distale du pied où les tendons du court fléchisseur des orteils se superposent exactement à ceux du long fléchisseur des orteils.
3. Pour séparer le court fléchisseur des orteils des tendons distaux profonds du long fléchisseur des orteils, on demande au patient d'essayer de faire isolément une flexion des orteils au niveau des MTP, tout en gardant les interphalangiennes en extension. Cela provoque une contraction du court fléchisseur des orteils plus importante que celle du long fléchisseur des orteils. Malheureusement, de nombreux patients sont incapables de faire un tel geste.
4. Le muscle carré plantaire se situe directement en profondeur du court fléchisseur des orteils, à la partie proximale du pied. Il assure également une flexion des orteils deux à cinq. En conséquence, ces deux muscles peuvent être difficiles à séparer l'un de l'autre.

**Position alternative de palpation—décubitus**

Le court fléchisseur des orteils peut aussi être facilement palpé sur un sujet en décubitus.

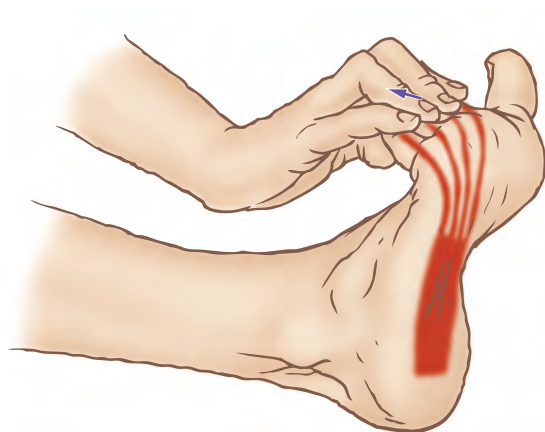
**POINTS GÂCHETTES**

1. Les points gâchettes du muscle court fléchisseur des orteils (CFO) sont souvent provoqués ou perpétués par un surmenage aigu ou chronique du muscle (par exemple marcher sur du sable sec et mou), un raccourcissement prolongé des muscles (par exemple port de chaussures à talons hauts), le port de chaussures traumatisantes (elles sont trop étroites, lacées trop serrées ou avec un bout pointu), le port de chaussures avec une semelle rigide (ne permettant pas les mouvements des articulations métatarso-phalangiennes [MTP]), une immobilisation plâtrée, une pronation excessive du pied (supposant une stabilisation plus importante faite par les muscles intrinsèques), des déformations structurelles du pied, des traumatismes ou des fractures de fatigue des métatarsiens.
2. Les points gâchettes du court fléchisseur des orteils ont tendance à produire de la tension et de la douleur dans le pied (particulièrement pendant le port de charges), des douleurs à la marche, une diminution de l'extension des orteils deux à cinq en regard de l'articulation MTP, une aponévrosite plantaire, des crampes dans le pied ou une marche antalgique.
3. Les zones de projection des points gâchettes du muscle court fléchisseur des orteils doivent être distinguées de celles des muscles adducteur de l'hallux, long fléchisseur des orteils, long fléchisseur de l'hallux, abducteur du 5<sup>e</sup> orteil, court fléchisseur de l'hallux, interosseux dorsaux et plantaires, et lombricaux.
4. Les points gâchettes du court fléchisseur des orteils sont souvent diagnostiqués de façon incorrecte comme une aponévrosite plantaire, une fracture de fatigue métatarsienne ou un dysfonctionnement des articulations du tarse.
5. Des points gâchettes associés au court fléchisseur des orteils surviennent souvent dans le long fléchisseur des orteils, le court fléchisseur de l'hallux et le court fléchisseur du 5<sup>e</sup> orteil.



**Figure 20-32** Vue plantaire montrant les points gâchettes habituels du muscle court fléchisseur des orteils et les zones de projection correspondantes.



COURT FLÉCHISSEUR DES ORTEILS—PROCUBITUS—*Suite*ÉTIREMENT DU COURT FLÉCHISSEUR  
DES ORTEILS

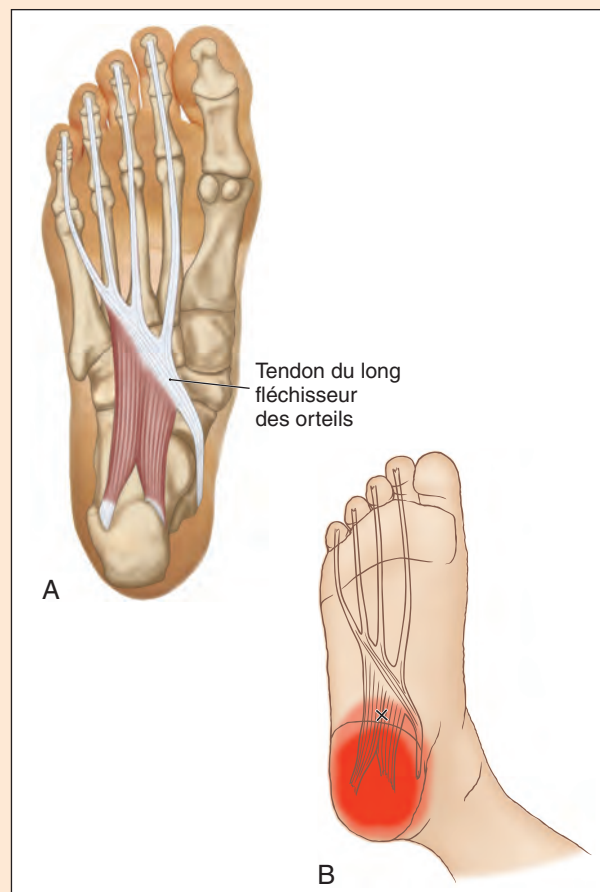
**Figure 20-33** Un étirement du muscle court fléchisseur des orteils pendant lequel les phalanges proximales et intermédiaires des orteils deux à cinq sont en extension au niveau des articulations métatarsophalangiennes et interphalangiennes proximales.

## EXTENSION

**Carré plantaire :** Le muscle carré plantaire s'insère sur la face inférieure du calcaneus et sur les tendons distaux du long fléchisseur des orteils. Pour la palpation de ce muscle, on palpe en médian et en proximal de la face plantaire du pied et on demande au patient de fléchir les orteils deux à cinq. Puisque le carré plantaire se situe immédiatement en profondeur du muscle court fléchisseur des orteils et que ces deux muscles fléchissent les orteils deux à cinq, il peut être difficile de palper et de séparer le carré plantaire du court fléchisseur des orteils.

**Points gâchettes :**

1. Les points gâchettes dans le muscle carré plantaire sont provoqués par les mêmes facteurs que ceux qui créent ou entretiennent ceux du muscle court fléchisseur des orteils. Cependant, leurs zones de projection des points gâchettes sont complètement différentes.
2. Les zones de projection des points gâchettes du muscle carré plantaire doivent être distinguées de celles des muscles soléaire et abducteur de l'hallux.
3. Des points gâchettes associés surviennent fréquemment dans le muscle court fléchisseur des orteils et long fléchisseur des orteils.



**Figure 20-34** Vues du muscle carré plantaire droit. **A.** Vue plantaire du muscle carré plantaire. **B.** Vue médioplantaire montrant les points gâchettes habituels du carré plantaire et les zones de projection correspondantes.

## Récapitulatif essentiel et approfondi : muscles intrinsèques du pied

**Patient en décubitus :**

En ce qui concerne la palpation des muscles intrinsèques ci-dessous et situés à la face dorsale du pied, le patient est en décubitus avec un coussin rond sous les genoux et le thérapeute s'assoit à côté du patient.

1. **Court extenseur des orteils (CEO) et court extenseur de l'hallux (CEH) :** On visualise, on repère et on palpe le corps des muscles CEO et CEH juste en distal de la malléole latérale, à la face dorsale du pied. On sent la contraction de ces muscles quand le patient fait une extension des orteils deux à quatre au niveau des articulations métatarsophalangiennes (MTP) et interphalangiennes (IP), et pour l'hallux, une extension de la MTP seule. Les fibres du CEO se situent plus latéralement à l'intérieur du corps musculaire commun, tandis que les fibres du CEH se situent plus médialement à l'intérieur du corps musculaire commun. Une fois qu'on a senti la contraction, on continue la palpation de chacun des tendons vers leurs insertions distales respectives, en pratiquant une pression glissée palpatoire perpendiculaire aux fibres pendant que le patient contracte et relâche alternativement les muscles. On peut ajouter une résistance si nécessaire.
2. **Interosseux dorsaux du pied (IDP) :** On palpe entre les métatarsiens, en dorsal du pied. Pour être certain d'être en regard des IDP, on demande au patient de faire une abduction de l'orteil sur lequel le muscle est inséré. Le quatrième IDP, entre les métatarsiens quatre et cinq, abducte le quatrième orteil. Le troisième IDP, entre les métatarsiens trois et quatre, abducte le troisième orteil. Le deuxième IDP, entre les métatarsiens deux et trois, provoque une inclinaison fibulaire du deuxième orteil. Le premier IDP, entre les métatarsiens un et deux, provoque une inclinaison tibiale du deuxième orteil. On les palpe en proximal et en distal aussi loin que possible. On peut ajouter une résistance si nécessaire.

**Patient en procubitus :**

En ce qui concerne la palpation des muscles intrinsèques suivants situés à la face plantaire du pied, le patient est en procubitus avec un petit coussin rond sous les chevilles et le thérapeute est assis en bout de table.

3. **Abducteur de l'hallux (ABDH) :** On palpe juste en médial du pied, près de la face plantaire, et on sent la contraction du muscle ABDH quand le patient fait une abduction du gros orteil

(l'hallux) au niveau de la MTP. Une fois localisé, on palpe vers le proximal et le distal aussi loin que possible en pratiquant une pression glissée palpatoire perpendiculaire aux fibres. On peut ajouter une résistance si nécessaire.

4. **Abducteur du 5e orteil (ABDV) :** On palpe juste en latéral du pied, près de la face plantaire du pied, et on sent la contraction du muscle ABDV quand le patient fait une abduction du 5<sup>e</sup> orteil au niveau de la MTP. Une fois localisé, on palpe vers le proximal et le distal aussi loin que possible en pratiquant une pression glissée palpatoire perpendiculaire aux fibres. Si nécessaire, on peut ajouter une résistance.
5. **Court fléchisseur des orteils (CFO) :** On palpe juste en médian du pied, près du proximal de la face plantaire du pied, et on sent la contraction du muscle CFO quand le patient fait une flexion des orteils deux à cinq au niveau de la MTP et de l'interphalangienne proximale. Une fois localisé, on palpe vers le proximal et le distal aussi loin que possible en pratiquant une pression glissée palpatoire perpendiculaire aux fibres. On peut ajouter une résistance si nécessaire. Extension : Le muscle carré plantaire peut être palpé en médian et proximal de la plante du pied pendant que le patient fléchit les orteils deux à cinq. Mais le muscle est profond par rapport au CFO et il est difficile de le séparer de ce muscle.
6. **Court fléchisseur de l'hallux (CFH) :** On palpe en regard du premier métatarsien, au niveau de la face plantaire du pied, et on sent la contraction du muscle CFH quand le patient fait une flexion de l'hallux au niveau de la MTP. Une fois localisé, on palpe vers le proximal et le distal aussi loin que possible en pratiquant une pression glissée palpatoire perpendiculaire aux fibres. Si besoin, on peut ajouter une résistance.
7. **Court fléchisseur du 5e orteil (CFV) :** On palpe en regard du 5<sup>e</sup> métatarsien, au niveau de la face plantaire du pied et on sent la contraction du muscle CFV quand le patient fait une flexion du 5<sup>e</sup> orteil, au niveau de la MTP. Une fois localisé, on palpe vers le proximal et le distal aussi loin que possible en pratiquant une pression glissée palpatoire perpendiculaire aux fibres. On peut ajouter une résistance si nécessaire. Extension : (1) Les muscles lombricaux peuvent se palper entre les métatarsiens, en plantaire du pied. Si le patient en est capable, on lui demande de fléchir les orteils deux à cinq au niveau des articulations MTP tout en gardant les interphalangiennes des mêmes orteils en extension. (2) Les muscles interosseux plantaires sont très difficiles à palper et à mettre en évidence. Pour essayer malgré tout de les palper, on demande au patient de faire une adduction des orteils trois à cinq tout en palpant entre les métatarsiens deux à cinq, à la plante du pied.

# INDEX

## A

Actions associées, connaissance des, 13  
 Active Isolated Stretching (AIS),  
     technique, 66  
 Adénosine triphosphate (ATP), 48  
 Alignement du centre du corps et bon  
     positionnement des pieds, 35  
 Angle de la mandibule, 94  
 Articulation(s). *Voir aussi* aux différentes  
     articulations  
     abduction de l'auriculaire  
         à la métacarpophalangienne, 294  
     acromioclaviculaire, 71  
     alignée(s), 39, 41  
     en selle du pouce, 81  
     interfacettaire(s), 103  
     interphalangienne, 87, 124, 126  
         distale, 87, 126  
         du pouce, hyperlaxité, 43  
         flexion du pouce dans l', 299  
         proximale, 87, 126  
     manubriosternale, 104  
     métacarpophalangienne, 87, 314  
     métatarsophalangienne, 124,  
         126, 129  
     position de verrouillage d'une, 33, 35  
     sacrocoxygienne, 115  
     sacro-iliaque, 115  
     scapulothoraciques, scapula élevée  
         dans les, 33  
     sternoclaviculaire, 70  
     subtalaire, 128  
     talonaviculaire, 125  
     tarsométatarsienne, 130  
     temporomandibulaire, 94  
     tissus raides d'un côté d'une, 59  
 Avant-bras  
     bras et, 76-80  
     contact par l', friction sur le dos, 26  
     face  
         antérieure, vues, 280-282  
         postérieure, vues, 283-284  
     flexion au niveau du coude, 287  
     muscles de l', 316-317  
         palpation des, 279-317  
     vue  
         latérale, 285  
         médiale, 285  
 Axe du corps, palpation osseuse  
     et ligaments, 93-111

## B

Bassin, 114-118  
     cuisse et  
         vues médiales, 418  
         vues postérieures des muscles,  
             414-415  
     muscles du, 412  
         palpation des, 391-412  
         vues latérales des, 394-396  
         vues médiales des, 397  
         vues postérieures des, 392-393  
     vue oblique inférolatérale  
         partie antérieure, 117  
         partie postérieure, 114  
 Bouche, muscles de l'expression faciale  
     de la, 255-256  
 Branche de la mandibule, 94

## Bras

écarté du corps en abduction et grand  
     pectoral, 173  
     et avant-bras, 76-80  
     extension du, 14  
     muscles du, 278  
         palpation des, 257-278  
     région du, vues de la, 258-261

## C

C1  
     processus transverse de, 101  
     tubercule postérieur de, 102  
 Cage thoracique, 105  
     postérieure, 107  
     subcostaux et transverse du thorax  
         en profondeur de la, 373  
 Calcanéus, 125  
     sustentaculum tali du, 125  
     tubercule fibulaire du, 127  
 Capitatum, 83  
 Carpiens, os, centraux du poignet, 83-84  
 Cartilage  
     costal, 105  
     cricoïde, 100  
     thyroïde, 100  
 Ceinture scapulaire, 70-75  
     muscles de la, 179-180  
         palpation des, 137-180  
     région de la  
         vue antérieure, 139  
         vue postérieure, 138  
         vues, 140  
     région du cou et de la, vue latérale, 140  
     région du tronc et de la, vue latérale, 141  
 Cellule musculaire, 47  
 Cervicale, région, vue postérieure  
     des ligaments du haut de la, 110  
 Clavicule, 71  
 Coccyx, 115  
 Condyle  
     de la mandibule, 94  
     fémoral, 121  
         latéral, 121  
         médial, 121  
     tibial, 121  
         latéral, 121  
         médial, 121  
 Contact  
     choisir une plus grande surface de, 42-43  
     renforcer le, double appui  
         décrit comme, 43  
 Contracté-relâché (CR), 58  
     contraction du, 66  
     protocole ventilatoire durant le, 66  
     répétition d'un, 66  
     technique d'étirement, 65  
     techniques d'étirement par contraction  
         de l'agoniste (CA) et, 65-68  
         différences avec la contraction de  
             l'agoniste (CA), 68  
 Contracté-relâché-contraction de l'agoniste  
     (CRCA), étirement par, 66, 67  
 Contraction de l'agoniste (CA), 58  
     différences avec le contracté-relâché, 68  
     étirement par, 67  
         techniques, 66  
         techniques, contracté-relâché (CR) et,  
             65-68

Contraction-ischémie et cycles  
     de douleur-contraction-douleur, 50  
 Convergence-projection, théorie pour  
     la projection des points gâchettes, 53, 54  
 Cordons rigides, 51  
 Corps  
     articulations parfaitement alignées  
         et contrainte sur le, 41  
     bras écarté en abduction du, et du grand  
         pectoral 173  
     diriger la force perpendiculairement  
         aux contours du, 41-42  
     de la mandibule, 94  
     du thérapeute  
         alignement de la partie centrale, 35  
         orientation et alignement, 36  
     mécanique du, à l'usage du thérapeute  
         manuel, 29-43  
         exécution de la manœuvre de massage,  
             39-43  
         matériel, 30-32  
         positionnement du, 32-39  
         modifier la direction du, 38  
 Cou  
     élevateur de la scapula et splénius de la tête  
         dans le triangle postérieur du, 150  
     face  
         antérieure, 99-101  
         postérieure, 102-103  
     glissée le long du, et de l'épaule, 25  
     muscles du, 217-218  
         palpation des, 181-218  
     région dorsale haute et, vues postérieures,  
         184-186  
     région du  
         vue latérale de la ceinture scapulaire  
             et de la, 140  
         vue latérale des muscles de la, 186  
     région thoracique supérieure,  
         vues antérieures, 182-183  
     vue latérale du, 99  
 Coude  
     fléchisseurs du, palpation des trois  
         principaux, 287  
     flexion de l'avant-bras au niveau du, 287  
 Crâne, 93-111  
 Crête iliaque, 115  
 Creux axillaire, postérieur, 354  
 Crise énergétique, hypothèse de la, 49-51, 56  
 Cuboïde, 127  
 Cuisse  
     au niveau de l'articulation de la hanche,  
         rotateurs latéraux profonds de la, 411  
     muscles de la, 450  
         palpation des, 413-450  
     pétrissage bimanuel de la partie antérieure  
         de la, 25  
     vues  
         antérieures, 416-417  
         distale de la partie antérieure  
             et proximale, 118  
         latérales, 419  
         médiales du bassin et de la, 418  
         postérieures des muscles du bassin  
             et de la, 414-415  
 Cunéiforme  
     premier, 124  
     deuxième, 130  
     troisième, 130

Cycle  
douleur–contracture–douleur, 60  
douleur–contracture–ischémie, 50

**D**

Débordement spinal pour l'irradiation  
à distance du point gâchette, 54

Diaphragme, 382-384

Diaphyse, 87  
humérale, 78  
métacarpienne, 87  
radiale, 79  
ulnaire, 79

Doigt(s), esprit et palpation, 2

**Dos**

du patient, applications de force sur le, 42  
friction du, 26  
hachures sur le, 27  
longue manœuvre de glissée le long du, 24  
percussion à poings souples sur le haut  
du, 27  
région du, vues postérieures du cou  
et du haut du, 184-186

**Double appui**

contact en, des mains du thérapeute  
sur le patient, 42, 43  
contact manuel en, 26  
stabilisation du contact en, 43

**Douleur**

bonne, 61  
mauvaise, 61  
points gâchettes projetant une, 53  
projetée des sclérotomes, 54  
véritable, 61

**Douleur–contracture–douleur**

cycle, 60  
contraction–ischémie et cycles de, 50

**Douleur–contracture–ischémie, cycle, 50**

Drapage et manœuvres de base du massage,  
19-28

abrégé des manœuvres de massage,  
24-28

abrégé des techniques de drapage,  
20-23

caractéristiques du toucher, 23-24  
drapage, 20

techniques, 20-23

manœuvres de massage, 23

principe, 20

**E****Encoche**

jugulaire, 104  
suprasternale du manubrium  
du sternum, 104

**Épaule(s)**

glissée le long de l', et du cou, 25  
hausser ou ne pas hausser les, 33

Épicondyles de l'humérus, médial  
et latéral, 76

**Épine iliaque**

antéro-inférieure, 117  
antérosupérieure, 35, 117

**Espace(s)**

intercostaux, 105

interépineux, 106

Esprit et doigts palpatoires, 2

Étirement, 57-68. *Voir aussi* aux différents  
muscles

définition, 58

des muscles, 59-60

dynamique, 61-63

statique versus, 61-62

échauffer/chauffer les tissus mous  
du corps et, 61

fixé-étiré, technique du, 62-65

**Étirement (Suite)**

force de l', 60

statique, 61

dynamique versus, 61-62

techniques

approfondies, 62-68

de base, 61-62

**Expression faciale**

de la bouche, muscles de l', 255-256

de l'œil, muscles de l', 255

du nez, muscles de l', 255

muscles de l', 237-254

Extension du bras, 14

**F**

Face, 94-96

Faciale, expression. *Voir* Expression faciale

Facilitation neuromusculaire proprioceptive,  
étirement par, 65

**Fémur**

gorge trochléaire du, 120

grand trochanter du, 116, 119

petit trochanter du, 119

Fessière, région, pression bimanuelle

de la, 26

Fibre musculaire, 46, 47

**Fibula**

diaphyse de la, 123

malléole latérale de la, 123

tête de la, 121

Filaments, mécanisme de glissement

des, 47-49

Fixé-étiré, technique du, 62-65

Flexion au coude, de l'avant-bras, 287

**Force**

applications de, sur le dos du patient, 42

délivrance d'une, à travers les membres  
supérieurs du thérapeute, 40

diriger la, perpendiculairement aux

contours du corps du patient, 41-42

ligne de, 41

produite en proximal, 39-41

transmise au patient, 41

Formules trigonométriques, pour déterminer

la force, 41

**Fosse**

de la scapula

infraépineuse, 73

supraépineuse, 73

subscapulaire, 75

**G**

Ganglions lymphatiques, 55

Genou, 120

**Glissée**

du trapèze supérieur, à une main, 25

le long du cou et de l'épaule, 25

le long du dos, 24

partie antérieure de la cuisse,

à deux mains, 25

Gouttière paravertébrale, 103

du tronc, 107

Grand trochanter du fémur, 116, 119

**H**

Hamatum, 84

uncus (crochet), 86

Hanche, articulation de la

fléchisseurs de la, 60

rotateurs latéraux profonds de la cuisse

au niveau de la, 411

Hauteur de la table, 30-32

**Humérus**

crête supracondyloire

latérale, 77

médiale, 78

**Humérus (Suite)**

diaphyse, 78

épicondyles médial et latéral, 76

processus olécrânien du, 77

Hypothèse de la crise énergétique,  
49-51, 56

**I**

Innervation réciproque, 14, 15, 66

**Insertion**

humérale

du grand dorsal, 273

du grand rond, 273

du subscapulaire, 273

mandibulaire du temporal, palpation  
de l', 227

Insuffisance fonctionnelle active, 52

Interscapulaire, région, 107

**J****Jambe**

muscles de la, 485-486

palpation des, 451-486

vues

antérieures, 452

antérolatérale, 120

latérale, 454

médiales, 455

postérieures, 453

Jonction neuromusculaire, 47

**L****Ligaments**

axe du corps, palpation osseuse  
et des, 93-111

de la main, 91-92

de la partie axiale du corps, 108-111

de la région cervicale supérieure, 110

du membre inférieur, 90, 132-135

du membre supérieur, palpation osseuse  
et des, 69-92

du pied, 134-135

du rachis, 111

du squelette axial, 108, 109

**Ligne(s)**

de force, 41

de tension, 58

nucale de l'occiput

inférieure, 98

supérieure, 98

Z, délimitant un sarcomère

des deux côtés, 47

Lister, tubercule de. *Voir* Tubercule dorsal

Louis, angle de, 104

Lunatum, 83

**M**

Main(s), 87-88

du thérapeute, contact en double appui  
du patient, 43

ligaments

vue médiale, 92

vue plantaire, 91

muscles intrinsèques de la, 346

palpation des, 319-346

musculature

vue antérieure (palmaire), 320-324

vue postérieure (dorsale), 325

palper avec plus que les doigts ou la, 2

palpation, 10

**Mandibule**

angle de la, 94

branche de la, 94

condyle de la, 94

corps de la, 94

processus coronoïde de la, 95



Manubrium du sternum, encoche  
suprasternale du, 104

Massage  
exécution de la manœuvre de, 39-43  
manœuvres de base du, 19-28. *Voir aussi*  
Drapage et manœuvres de base  
du massage

Mastication, muscle de la, 255

Maxillaire, 95

Membre  
inférieur  
ligaments du, 132-135  
palpation osseuse du, 113-131  
supérieur  
ligaments du, 89-92  
palpation osseuse du, 69-88

Métacarpien, 87  
base, 83  
diaphyse, 87  
tête, 87

Métacarpophalangienne, articulation,  
87, 314

Métatarsien, 124  
base, 130  
tête, 130  
processus styloïde du cinquième, 127

Métatarsophalangienne, articulation, 124,  
126, 129

Mobilisation, 61

Muscle(s). *Voir aussi* aux différentes régions  
anatomiques  
abaisseur de la lèvre inférieure, 251  
abaisseur de l'angle de la bouche, 250  
abaisseur du septum nasal, 243  
abdominaux obliques externe et interne,  
378-381  
abducteur de l'hallux, 498-502  
abducteur du cinquième doigt, point  
gâchette habituel, 333  
abducteur et fléchisseur du petit orteil,  
503-507  
adducteur du pouce, 335-336  
anconé, 277  
auriculaires, temporopariétal et, 225  
biceps brachial, 265-267  
biceps fémoral, palpation des tendons  
distaux du, 422  
brachial, 268-270  
brachioradial, 270, 286-288  
buccinateur, 253  
carré des lombes, 365-368  
carré fémoral, 409-410  
carré plantaire, vues, 510  
carré pronateur, vue antérieure, 301  
coracobrachial, 271-273  
corrugateur du sourcil, vue antérieure, 239  
court adducteur, 441, 442  
court extenseur de l'hallux, 492-494  
court extenseur des orteils, 492-494  
court extenseur du pouce, 313  
court extenseur radial du carpe, 303, 304  
court fibulaire, 466-468  
court fléchisseur de l'hallux, 498-502  
court fléchisseur des orteils, 508-510  
court palmaire, 334  
de la mastication, 255  
de l'expression faciale, 237-254  
deltoïde, 262-264  
emplacement précis, 9  
superficiel, 8  
deltoïde antérieur, 163-164  
deltoïde postérieur, 152-153, 163  
dentelé antérieur, 169-171  
dentelé postérieur et inférieur, 357  
dentelé postérieur et supérieur, 148  
digastrique, points gâchettes courants, 199

Muscle(s) (*Suite*)  
distaux profonds postérieurs de l'avant-  
bras, groupe des quatre, 313-315  
droit antérieur de la tête, 196  
droit de l'abdomen, 375-377  
droit fémoral, palpation du tendon  
proximal du, 433  
droit latéral de la tête, 196  
élevateur de la lèvre supérieure, 244, 245  
élevateur de la lèvre supérieure  
et de l'aile du nez, 244, 245  
élevateur de l'angle de la bouche, 248  
élevateur de la paupière supérieure  
élevateur de la scapula  
assis, 204-206  
en procubitus, 149-151  
et splénus de la tête dans le triangle  
postérieur du cou, 150  
étirement, 151, 206  
facilement palpable le patient assis, 151  
palpation, 150, 204, 205  
points gâchettes habituels, 151, 206  
épicrânien, 223-225  
érecteurs du rachis, 359-361  
dans la région thoracique,  
palpation des, 148  
extenseur de l'index, 313, 315  
extenseur des doigts et extenseur  
du cinquième doigt, 305-307  
extenseur des orteils et court extenseur  
de l'hallux, 492-494  
extenseur ulnaire du carpe, 308-309  
fléchisseur du petit orteil, 503-507  
fléchisseur du poignet, groupe, 292-295  
fléchisseur radial du carpe, 10, 12, 292  
fléchisseur ulnaire du carpe, 12, 292  
tendon, 12  
fléchisseurs de hanche, groupe fonctionnel  
des, 60  
fléchisseurs superficiel et profond  
des doigts, 296-298  
gastrocnémien, 469-472  
gracile, 443-446  
grand adducteur pouvant être palpé entre  
les ischiojambiers médiaux et le, 423  
palpation des tendons distaux, 422  
proximal, 443, 444  
grand adducteur  
palpé entre les ischiojambiers médiaux  
et le gracile, 423  
décubitus, 447-449  
grand dorsal, 353-358  
insertion humérale du, 273  
palpation, 159, 353-355  
grand fessier, 400-406  
grand pectoral, 172-174  
grand psoas, 386, 387, 388, 430  
grand rond, 158-159  
insertion humérale du, 273  
grand zygomatique, 246, 247  
hyoïdien, groupe, 197-200  
hypothénariens, groupe des, 330-334  
iliaque, palpation, 386  
iliocostal, points gâchettes courants, 360  
iliopsoas, 385-388  
infraépineux et petit rond, 154-157  
intercostaux externes et internes, 371-374  
interépineux, 369-370  
interosseux de la main, 343-345  
interosseux du pied, 496-497  
interosseux palmaires de la main, 340-342  
intertransversaire, 370  
ischiojambiers, 420-423  
médiaux, grand adducteur palpé  
entre les, et le gracile, 423  
lombricaux de la main, 337-339

Muscle(s) (*Suite*)  
lombricaux du pied et interosseux  
plantaires, vues, 507  
long abducteur du pouce, 313  
long adducteur, 439-440  
décubitus, 439-442  
long de la tête, 194-196  
long du cou, 194-196  
long extenseur de l'hallux, 9, 463-465  
long extenseur des orteils, 9, 459-462  
long extenseur du pouce, 313  
long extenseur radial du carpe, 303, 304  
long fibulaire, 466-468  
long fléchisseur de l'hallux, 479, 482, 484  
long fléchisseur des orteils, 479, 481, 484  
long fléchisseur du pouce, 299-301  
long palmaire, 11, 292  
tendon, 12  
longissimus de la tête, 212  
longissimus du cou, 212  
longs du cou et de la tête, 195  
masséter, 228-230  
étirement du temporal et du, 230  
mentonnier, 252  
multifides  
lombal, palpation, 363  
vue postérieure, 212  
nasal, 242  
occipitofrontal. *Voir* Muscle épicrânien  
omohyoïdien, vue antérieure du, 193  
opposant du pouce, point gâchette  
habituel, 329  
orbiculaire de la bouche, 244, 245, 246,  
247, 254  
orbiculaire de l'œil, 238  
pectiné, 436-438  
petit pectoral, 175-176, 374  
petit psoas, vue antérieure, 388  
petit rond et infraépineux, 154-157  
piriforme, 407-408  
plantaire, vues du, 472  
platysma, vues du, 189  
poplité, 476-478  
procérus, 241  
ptérygoïdien  
latéral, 231-233  
médial, 234-236  
quadriceps fémoral, groupe du, 431-435  
radial, groupe, 302-304  
rhomboïdes, 146-148  
palpation, 358  
risorius, 249  
rond pronateur, 11, 289-291  
palpé à petits pas en direction  
de l'insertion distale du, 13  
palpé par pression glissée palpatoire  
en travers du corps du, 12  
rotateurs latéraux profonds de la cuisse, 411  
sartorius, 427-430  
scalènes, 190-193  
semi-épineux  
palpation du, 363  
de la tête, 210-212  
du cou, 212  
semi-membraneux, palpation de la partie  
distale du, 421  
semi-tendineux, palpation des tendons  
distaux du, 422  
soléaire, 473-475  
splénus de la tête, 207-209  
sternocléidomastoïdien, 187-189  
accès à l'élevateur de la scapula  
en passant sous le, 205  
points gâchettes dans le chef  
sternal du, 53  
subclavier, 177-178, 374

Muscle(s) (*Suite*)

subcostaux et transverse du thorax en profondeur de la cage thoracique, 373  
 suboccipitaux, groupe des, 213-216  
 subscapulaire, 165-168  
 supinateur, 310-312  
 supraépineux, 160-162  
 temporal, 226-227  
 temporopariétal, auriculaires et, 225  
 tenseur du fascia lata, 60, 424-426  
 thénariens, groupe des, 326-329  
 tibial antérieur, 456-458  
 tibial postérieur, 479-484  
 transversaires épineux, groupe des, 362-364  
 transverse de l'abdomen, vues du, 381  
 transverse du thorax et subcostaux en profondeur de la cage thoracique, 373  
 trapèze, 142-145  
   palpation du, 142, 143, 201  
 trapèze supérieur, 60  
   étirement, 203  
   palpation du, 358  
   pétrissage du, à une main, 25  
 triceps brachial, 274-277  
 troisième fibulaire, 462  
 vaste latéral, 433

Muscle, adaptation en raccourcissement d'un, 52

Muscle cible, 2, 10, 58

contraction isolée d'un, 9  
 palpation d'un, particulier, 17  
 stimuler la contraction d'un, 9  
 trajet d'un, à petits pas, 13

Muscle, étirement d'un, 59-60

Muscle, orientation d'un, 13

Muscle profond, palpation d'un, 15

Muscles, palpations des. *Voir aussi* aux différentes régions anatomiques faciles des. *Voir* Patient

ongles très courts pour les, 17

Myofascial, point gâchette, 46

Myofasciales, approches manuelles, traitement des points gâchettes par, 55

Myofibroblastes, 58

## N

Neuromusculaire, jonction, 47

Neurotransmetteurs, plaque motrice de la membrane de la fibre musculaire et, 48

Nez, muscles de l'expression faciale du, 255

## O

Occiput, ligne nucale

inférieure de l', 98

supérieure de l', 98

Œil, muscles de l'expression faciale de l', 255

Ongles, très courts pour la palpation des muscles, 17

Os. *Voir aussi* aux différents os

arc zygomatique du temporal, 97

du poignet, 83-84

frontal, 96

hyoïde, 99

nasal, 96

occipital, 98

palpation des

et des ligaments, dans l'axe du corps, 93-111

et des ligaments, membre inférieur, 113-135

et des ligaments, membre supérieur, 69-92

pariétal, 96

processus mastoïde du temporal, 97

pubien, 118

sésamoïde, 131

temporal, 97

zygomatique, 95

## P

Palpation, 2

muscle cible particulier, 17

repères squelettiques, 1

Palpation musculaire, art et science de la, 7-18. *Voir aussi* aux différentes régions anatomiques et aux muscles

débiter dans l', 9-10

liste récapitulative des directives, 18

se perfectionner dans l', 10-17

Palpatoire, pression motrice, exercée sur

le patient, 4

Palpatoire, toucher, qualité du, 3-4

Palpatoires, doigts, esprit et, 2

Palper

apprendre à, 4-5

comment, 3-4

pression adaptée à la structure à, 4

quand, 4

Patella, 119

Patient

accorder du repos au, 10

applications de force sur le dos du, 42

assis, palpation facile des muscles

élévateur de la scapula, 151

infraépineux et petit rond, 155

longs du cou et de la tête, 195

ptérygoïdien latéral, 232

ptérygoïdien médial, 235

rhomboïdes, 147

scalènes, 191

sternocléidomastoïdien, 188

supraépineux, 161

assis ou debout, palpation facile

des muscles

deltoïde antérieur, 164

deltoïde postérieur, 153

contact en double appui des mains

du thérapeute sur le, 43

debout, palpation des fibres moyennes

du grand fessier, 404

en décubitus, palpation facile des muscles

grand fessier, 401

subscapulaire, 167

en procubitus, palpation facile des muscles

semi-épineux, 211

trapèze supérieur, 202

en procubitus ou en décubitus, palpation

du splénus de la tête et, 208

étirement en latérocubitus du, 64

évaluation du, 3

palpation

appliquée chaque fois que le thérapeute

touche le, 4

en tant qu'information sensorielle

sur le, 4

pression motrice exercée sur le, 4

surface que contacte le thérapeute

et transmission de force, 41

Pelvien, plancher (bassin féminin)

vues inférieures des muscles du, 399

vues supérieures des muscles du, 398

Pelvis. *Voir* Bassin

Penché

dos rond, 33, 34, 35

membres inférieurs fléchis, 33-35, 33, 34

Percussion à poings souples sur le haut

du dos, 27

Pèse-personne, déterminer la force à exercer

sur le corps d'un patient et, 32

Petit trochanter du fémur, 119

Phalange(s), 87, 129

distale, 129

et articulations interphalangiennes, 126

intermédiaire, 129

proximale, 129

Pied(s)

centre du corps et bon positionnement des, 35

face

dorsale, 128-130

latérale, 126-127

médiale, 123-125

plantair, 130-131

illustration des trois positions des,

du thérapeute, 38

ligaments, 134-135

muscles, 490-491

intrinsèques, palpation, 487-511

orientés dans deux directions

opposées, 38

positions des par rapport à la table, du

thérapeute, 37

positionnement, 35-38

Pilier articulaire, 103

Pincement, prise en, 56

Pisiforme, 86

Pli sous-fessier, 116

Poignet

bord radial du, 80-82

côté ulnaire du, 84-85

face antérieure, 85-86

main et, vue latérale, 79

muscles fléchisseurs du, 292-295

os carpiens centraux du, 83-84

vue antérieure (palmaire), 81

Point(s) gâchette(s), 188

anatomie et physiologie des, 45-56

centraux, 51

effets des, 52-53

facteurs généraux responsables des, 51-52

genèse d'un, 49-51

zone de projection des, 53-54

dans les muscles longs, 195

en tant que phénomène local, 50

habituels des muscles. *Voir* aux différents

muscles

myofascial, 46

projection d'une douleur et, 53

repérage et traitement des, 54-56

Postisométrique, relaxation, étirement par, 65

Pouce

articulation en selle du, 81

articulation interphalangienne, hyperlaxité

de l', 43

fléchi à l'articulation interphalangienne, 299

muscles distaux profonds du, étirement

des trois, 315

test de la sensibilité du, 3

Pression

adaptée à la structure palpée, 4

motrice exercée sur le patient, palpatoire, 4

Prise en pincement, 56

Processus

articulaire, 103

coronoïde de la mandibule, 95

épineux, 102

du tronc, 106

mastoïde de l'os temporal, 97

olécrânien

de l'humérus, 77

de l'ulna, 77

styloïde

de l'ulna, 80

du cinquième métatarsien, 127

du radius, 79

transverses, 101, 107

de C1, 101

xiphoïde du sternum, 104

*Proprioceptive neuromuscular facilitation* (PNF).

Voir Facilitation neuromusculaire  
proprioceptive, étirement par  
Protubérance occipitale externe, 98  
Proximal, force produite en, 39-41

## R

Raccourcissement, adaptation en,  
d'un muscle, 52

Radius

diaphyse, 79  
processus styloïde du, 79  
tête, 78

Réflexe

musculaire d'étirement, 60  
myotatique inverse, 65

Relaxation postisométrique, étirement par, 65

Repos, accorder du, au patient, 10

Résistance à l'étirement, 58

Respirer, pénétrer lentement dans les tissus  
et demander au patient de, 16

## S

Sacrum, 115

Sarcomère

délimité des deux côtés par les lignes Z, 47  
mécanisme de glissement des filaments  
et, 48

changement de longueur du, 49  
structure du, 46-47

Scalp, muscles du, 255

Scaphoïde, 80

Scapula

angle

inférieur de la, 74  
supérieur de la, 73

bord

latéral de la, 74  
médial de la, 73  
supérieur de la, 75

élevée dans les articulations  
scapulothoraciques, 33

épine de la, 72

fosse

infraépineuse de la, 73  
supraépineuse de la, 73

processus

acromial de la, 71  
coracoïde de la, 71

racine de l'épine de la, 73

sonnette médiale de la, 15

tubercule infraglénoïdien de la, 74

Sensorielle palpation en tant qu'information  
sur le patient, 4

Sillon intertuberculaire, 76

Sinus du tarse, 128

Squelette

axial, vues des ligaments du, 108-109  
palper les repères osseux du, 1

Sternum

encoche suprasternale du manubrium du, 104  
processus xiphoïde du, 104

Structure cible, 2

Sustentaculum tali du calcaneus, 125

## T

Tabatière anatomique, 80

Table

Table (*Suite*)

deux positions des pieds du thérapeute  
par rapport à la, 37  
élevatrice électrique, 32  
hauteur de, 30  
diminuer la, 30-32  
test chez soi de la, 32

Talus

tête du, 125  
trochlée du, 128  
tubercule médial du, 125

Tendon

du biceps brachial proximal, 266  
du biceps fémoral, palpation de la partie  
distale du, 422  
du droit fémoral, palpation de la partie  
proximale du, 433  
du fléchisseur ulnaire du carpe, 12  
du gracile, palpation de la partie distale  
du, 422, 444  
du grand adducteur, localiser le pectiné  
et le, 436  
du long palmaire, 12  
du semi-tendineux, palpation de la partie  
distale du, 422  
du subscapulaire, palpation de l'insertion  
humérale du, 166  
du tibial antérieur, partie distale, 456

Tension

active, 58  
d'un tissu, 58  
ligne de, 58  
passive, 58

Tête, 87

du thérapeute, deux positions durant  
la thérapie corporelle, 39

muscles de la, 255-256  
palpation des, 219-256  
vue postérieure superficielle, 222  
vues antérieures, 221, 237  
vues latérales, 220

positionnement de la, 38-39

Thérapeute manuel, mécanique du corps  
à l'usage du, 29-43

exécution de la manœuvre de massage, 39-43  
matériel, 30-32  
positionnement du corps, 32-39

Thérapie corporelle, deux positions de la tête  
du thérapeute durant la, 39

Thoracique, région

palpation des érecteurs du rachis dans la, 148  
vues antérieures du cou et du haut de la,  
182-183

Tibia

condyle du  
latéral, 121  
médial, 121  
diaphyse du, 122  
malléole  
latérale du, 123  
médiale du, 122  
tubérosité du, 121

Tissu(s)

cibles, 58, 59  
pénétrer lentement dans les, et demander  
au patient de respirer, 16  
raides d'un côté d'une articulation, 59  
tension d'un, 58

Toucher, caractéristiques du, 23-24

Trapèze, 81

tubercule du, 82

Trapézoïde, 84

Trigonométriques, formules, pour déterminer  
la force, 41

Triquetrum, 84

Trochanter du fémur

grand, 116, 119  
petit, 119

Trochlée du talus, 128

Tronc

face

antérieure, 103-105  
postérieure, 106-107  
gouttière paravertébrale du, 107  
muscles du, 389-390  
palpation des, 347-390  
vues antérieures, 350-351  
vues postérieures, 348-349  
processus épineux du, 106  
région du, vue latérale de la ceinture  
scapulaire et du, 141  
vue(s)  
antérieures du, 350-351  
latérale du, 352  
postérieures du, 348-349

Tubercule(s)

antérieurs, 101  
carotidien, 100  
dorsal, 80  
du scaphoïde, 82  
du trapèze, 82  
fibulaire du calcaneus, 127  
infraglénoïdien de la scapula, 74  
majeur, 76  
médial du talus, 125  
mineur, 76  
postérieur(s), 101  
de C1, 101  
pubien, 118  
sacrés, 115

Tubérosité

calcaneenne, 131  
deltoïdienne, 76  
du naviculaire, 125  
ischiatique, 116

## U

Ulna

diaphyse, 79  
processus olécrânien de l', 77  
processus styloïde de l', 80

Ulnaire, côté du poignet (triquetrum,  
hamatum et pisiforme),  
84-85

## V

Ventilatoire, protocole d'étirement  
par contracté-relâché et, 66

Vertèbre proéminente, 102

Visuelle, inspection d'une région, avant  
de palper, 2

## Z

Zygomatique arc de l'os  
temporal, 97  
os, 95