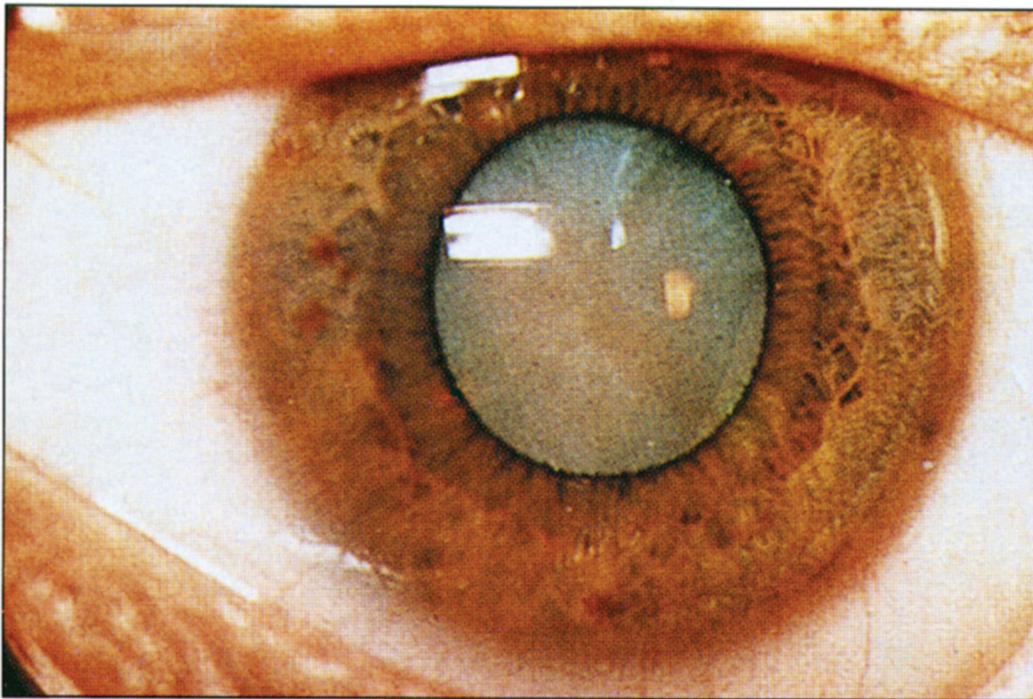


## DOSSIER N°1 : Une femme de 72 ans n'a plus besoin de ses lunettes

Une femme de 72 ans consulte pour faire renouveler ses lunettes de presbyte. En effet, depuis 16 ans, elle nécessitait une correction de près. Elle pense que des lunettes sont maintenant inutiles car elle peut de nouveau lire sans. L'examen clinique général est normal.

1. Ce symptôme est souvent annonciateur d'une pathologie ophtalmologique. Laquelle ?
2. Quels autres symptômes en rapport avec cette pathologie peuvent être retrouvés ?
3. L'examen clinique montre l'image suivante à droite. A gauche, il existe une forme moins évoluée. Quel est votre diagnostic ?
4. A quelles complications est exposée cette patiente ? Précisez celle(s) spécifique(s) à cette forme clinique.
5. Vous voulez connaître l'état du segment postérieur, mais le fond d'œil est impossible. Quels sont les moyens à votre disposition ?
6. Quel bilan étiologique pratiquez-vous ?



**DOSSIER N°1**

1. Ce symptôme est souvent annonciateur d'une pathologie ophtalmologique. Laquelle ? (20)

- Cataracte .....10
- Responsable de myopie d'indice.....10

2. Quels autres symptômes en rapport avec cette pathologie peuvent être retrouvés? (20)

- Brouillard visuel, voile visuel, baisse de l'acuité visuelle (de loin d'abord : par myopie d'indice) .....7
- Éblouissements (photophobie relative secondaire) .....7
- Diplopie monoculaire .....6

3. L'examen clinique montre l'image suivante à droite. A gauche, il existe une forme moins évoluée. Quel est votre diagnostic ? (20)

- Cataracte droite .....10
- Corticale probablement.....5
- Intumescence.....5

4. A quelles complications est exposée cette patiente? Précisez celle(s) spécifique(s) à cette forme clinique. (20)

- Glaucome phakolytique : spécifique .....4+4
- Cécité.....4
- Passage à la cataracte hypermure (morganienne) avec risque de glaucome aigu à angle fermé .....4
- Uvéite phakoantigénique.....4

NB : Le glaucome phakolytique est un blocage de l'angle iridocornéen par des particules cristalliniennes passées à travers la capsule devenue perméable.

5. Vous voulez connaître l'état du segment postérieur, mais le fond d'œil est impossible. Quels sont les moyens à votre disposition ? (10)

- Échographie oculaire en mode B (vitré, DR) .....6
- Électrorétinogramme : lésions rétiniennes .....2
- Potentiels évoqués visuels : lésions rétiniennes .....2

6. Quel bilan étiologique pratiquez-vous? (10)

- Glycémie à jeun et post prandiale.....5
- Pas d'autres examens complémentaires .....5

## DOSSIER N°2: La prise en charge d'une cataracte

Madame S., 71 ans, consulte pour baisse d'acuité visuelle progressive, de près et de loin, actuellement invalidante (ne peut plus lire). La lueur pupillaire est grise des deux cotés. L'acuité visuelle est à 2/10° des deux cotés. Elle se plaint aussi d'être fréquemment éblouie par le soleil. Il existe une cataracte corticale bilatérale plus marquée à droite qu'à gauche. Elle a comme antécédent une maladie de Horton sans complication traitée par 8 mg/j de Cortancyl® depuis 2 ans (et mesures associées habituelles), un diabète non insulino-dépendant traité par sulfamide hypoglycémiant depuis 10 ans, difficilement équilibré depuis la corticothérapie, sans décompensation grave jusque là. Le reste de l'examen est normal en dehors d'une rétinopathie diabétique stade II.

1. Quelles sont les causes possibles de cette cataracte ?
2. Quels sont les signes au fond d'œil d'une rétinopathie diabétique stade II ?
3. Vous voulez dans un premier temps traiter médicalement madame S. Quels seront les principes de ce traitement ? (en dehors du traitement du diabète).
4. Vous proposez un traitement chirurgical bilatéral en deux temps par extraction manuelle extracapsulaire du cristallin avec pose d'implant intra-oculaire en chambre postérieure. Quelles sont les autres principales possibilités thérapeutiques radicales envisageables ici ?
5. Comment avez-vous déterminé la puissance de l'implant à utiliser (ici : +10 dioptries) ?
6. Quelles sont les principales complications ophtalmologiques possibles auxquelles est exposée madame S. ?

**DOSSIER N°2**

1. Quelles sont les causes possibles de cette cataracte ? (10)

- Cataracte primitive sénile.....6
- Cataracte cortisonique.....2
- Cataracte diabétique.....2

2 Quels sont les signes au fond d'œil d'une rétinopathie diabétique stade 11 ? (20)

- Microanévrismes .....5
- Hémorragies punctiformes ou en flammèches .....2
- Exsudats lipidiques secs.....2
- CEdème rétinien .....2
- Nodules cotonneux (dysoriques) .....2
- Foyers d'AMIR (anomalies microvasculaires intrarétiniennes) .....2
- Pas de néovaisseaux.....5

3. Vous voulez dans un premier temps traiter médicalement madame S. Quels seront les principes de ce traitement ? (en dehors du traitement du diabète). (20)

- Correction de la myopie d'indice (verres correcteurs) .....4
- Collyres : Catacol'D, Dulciphak®.....2
- Surveillance régulière .....2
- acuité visuelle de près et de loin .....2
- biomicroscope .....2
- cornée (dystrophie) .....2
- opacité cristallinienne.....2
- fond d'œil .....2
- angiographie rétinienne (diabète) .....2
- échographie orbitaire mode B (vitré, rétine) .....2

4. Vous proposez un traitement chirurgical bilatéral en deux temps par extraction manuelle extracapsulaire du cristallin avec pose d'implant intra-oculaire en chambre postérieure. Quelles sont les autres principales possibilités thérapeutiques radicales envisageables ici ? (10)

- Ablation du cristallin
- extraction intracapsulaire du cristallin .....2
- extraction extracapsulaire en phakoémulsification .....2
- Correction de l'aphakie
- verres correcteurs (lunettes) à double foyer (près et loin).....2
- lentilles .....2
- kératophakie .....1
- épikératoplastie .....1

NB : La phakophagie n'est possible que chez les sujets jeunes.

NB : Le diabète est une contre-indication (relative) à l'implant.

5. Comment avez-vous déterminé la puissance de l'implant à utiliser (ici : +10 dioptries) ? (10)

- Échographie orbitaire : mode A : longueur du globe .....5
- Kératométrie (réfractométrie automatique) .....5

6. Quelles sont les principales complications ophtalmologiques possibles auxquelles est exposée madame S. ? (30)

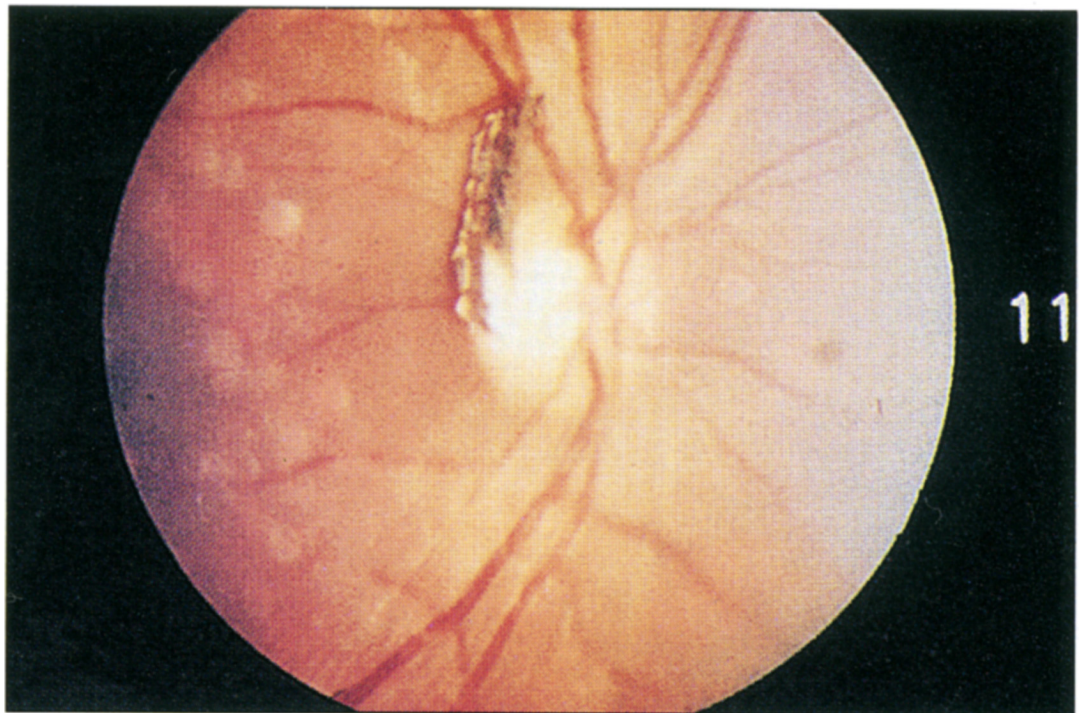
• Peropératoires	
- issue de vitré (si rupture de capsule postérieure) .....	2
- hémorragie lors de l'expulsion du cristallin .....	2
• Postopératoires immédiates	
- cedème cornéen.....	2
- cedème maculaire .....	2
- endophtalmie, panophtalmie .....	2
- cellulite orbitaire.....	2
• Postopératoires secondaires et tardives	
- cataracte secondaire (opacification de la capsule postérieure).....	2
- DR .....	2
- hypertension intra-oculaire .....	2
- déplacement d'implant .....	2
• Dues au diabète	
- rétinopathie diabétique proliférante (et ses complications).....	1
- glaucome à angle ouvert .....	1
- paralysies oculomotrices (III, VI, IV) .....	1
- neuropathie optique (NORB, NOIAA) .....	1
- blépharite.....	1
- orgelets .....	1
- dacryocystites .....	1
• Dues aux corticoïdes	
- glaucome cortisonique.....	2
- dystrophie cornéenne .....	1

### DOSSIER N°3 : Une scie circulaire qui éclate

Monsieur R., 41 ans, ouvrier dans une scierie, est amené aux urgences pour accident de travail survenu il y a dix minutes. Il se servait d'une scie circulaire pour découper du bois, quand une pièce métallique a provoqué le blocage de la machine avec éclatement de la scie. Il a reçu plusieurs éclats métalliques sur les mains, et sur le visage. Il ne portait pas ses lunettes de protection lors de l'accident. Il n'a pas d'antécédent.

A l'examen, le patient est angoissé, sa TA est à 130/70 mmHg, son pouls à 100/mn. Il existe de multiples érosions superficielles de la face, desquelles on extrait de la ferraille et du bois. Le thorax et les mains sont également le siège de lésions identiques, sans lésion clinique vasculo-nerveuse ou tendineuse. Les paupières ne sont pas lésées, et on ne retrouve pas de corps étranger sous palpébral. La mobilité des globes et des pupilles est normale. L'acuité visuelle est de 10/10° aux deux yeux. Vous craignez un corps étranger intra oculaire.

1. Comment mettre cliniquement en évidence une plaie cornéenne ? Et, le cas échéant, son caractère transfixiant ou non ?
2. Il n'existe pas d'hémorragie sous conjonctivale. L'examen de la cornée et de la sclère retrouve une plaie cornéenne transfixiante de l'oeil gauche. Quels sont les autres signes de l'examen clinique ophtalmologique que vous recherchez pour étayer dans ce cas la suspicion de CE intra-oculaire ?
3. Le fond d'œil retrouve à gauche l'image suivante : quel est votre diagnostic ?
4. Vous allez prescrire un scanner orbitaire. Dans quel(s) but(s) ? Quel est son intérêt par rapport à une radiographie standard ? Et à une IRM ?
5. Quel est votre traitement en l'absence d'autre lésion ?
6. Quels sont les principaux éléments de surveillance ?



**DOSSIER N°3**

1. Comment mettre cliniquement en évidence une plaie cornéenne ? Et, le cas échéant, son caractère transfixiant ou non ? (15)

- Examen au biomicroscope .....3
- Avec fluorescéine .....3
- une ulcération est colorée par la fluorescéine .....3
- Présence d'un phénomène de Seidel si transfixiante :.....3
- écoulement d'humeur aqueuse hors de l'œil .....3

2 Il n'existe pas d'hémorragie sous conjonctivale. L'examen de la cornée et de la sclère retrouve une plaie cornéenne transfixiante de l'œil gauche. Quels sont les autres signes de l'examen clinique ophtalmologique que vous recherchez pour étayer dans ce cas la suspicion de CE intra-oculaire ? (15)

- Recherche d'un CE visible (biomicroscope, lampe à fente, gonioscopie, fond d'œil) .....5
- Séquelles du trajet: .....2
- hyphéma.....2
- pertuis irien (stroma ou sphincter) .....2
- hémorragie vitréenne.....2
- hypotonie .....2

NB : Il est évidemment beaucoup trop tôt pour avoir une cataracte post traumatique.

3. Le fond d'œil retrouve à gauche l'image suivante: quel est votre diagnostic ? (10)

- j • CE pré-rétinien, préapillaire.....5
- Métallique .....5
- i

4. Vous allez prescrire un scanner orbitaire. Dans quel(s) but(s) ? Quel est son intérêt par rapport à une radiographie standard ? Et à une IRM ? (20)

- Recherche d'autres CE (oubli = 0) .....3
- en particulier de l'œil droit .....2
- Précise la localisation du CE gauche .....3
- Radiographie standard
- le bois est radiotransparent.....3
- le scanner permet une localisation plus facile et plus précise des CE .....3
- IRM:
- contre-indiquée par le CE métallique (oubli = 0) .....6

NB : L'autre examen de choix est l'échographie orbitaire.

5. Quel est votre traitement en l'absence d'autre lésion ? (30)

- Hospitalisation en ophtalmologie .....2
- Pour extraction en urgence du CE (oubli = 0) .....3
- à l'électroaimant ou à la pince .....2
- avec suture de l'orifice d'entrée .....2
- par voie limbique (si extraction par voie cornéenne: 0).....NC

• Pansement occlusif stérile jusqu'à cicatrisation .....	2
• Antibiothérapie par voie locale : .....	2
- collyres antibiotiques à large spectre (ex : norfloxacine/Chibroxine® et rifampicine/Rifamycine®) .....	2
• Antibiothérapie par voie générale : (oubli = 0) .....	3
- Fluoroquinolone IV (ex : pefloxacin/Péflacine®) .....	2
- Uréidopénicilline IV(ex : pipéracilline/Pipérilline®).....	2
• Vérification de la vaccination antitétanique et séro et/ou vaccinothérapie si nécessaire (oubli = 0) .....	2
• Antalgiques .....	2
• Traitement des érosions cutanées : nettoyage, désinfection, parage, pansement .....	2
• Déclaration d'accident de travail (certificat médical initial) .....	1
• Arrêt de travail .....	1

6. Quels sont les principaux éléments de surveillance ? (10)

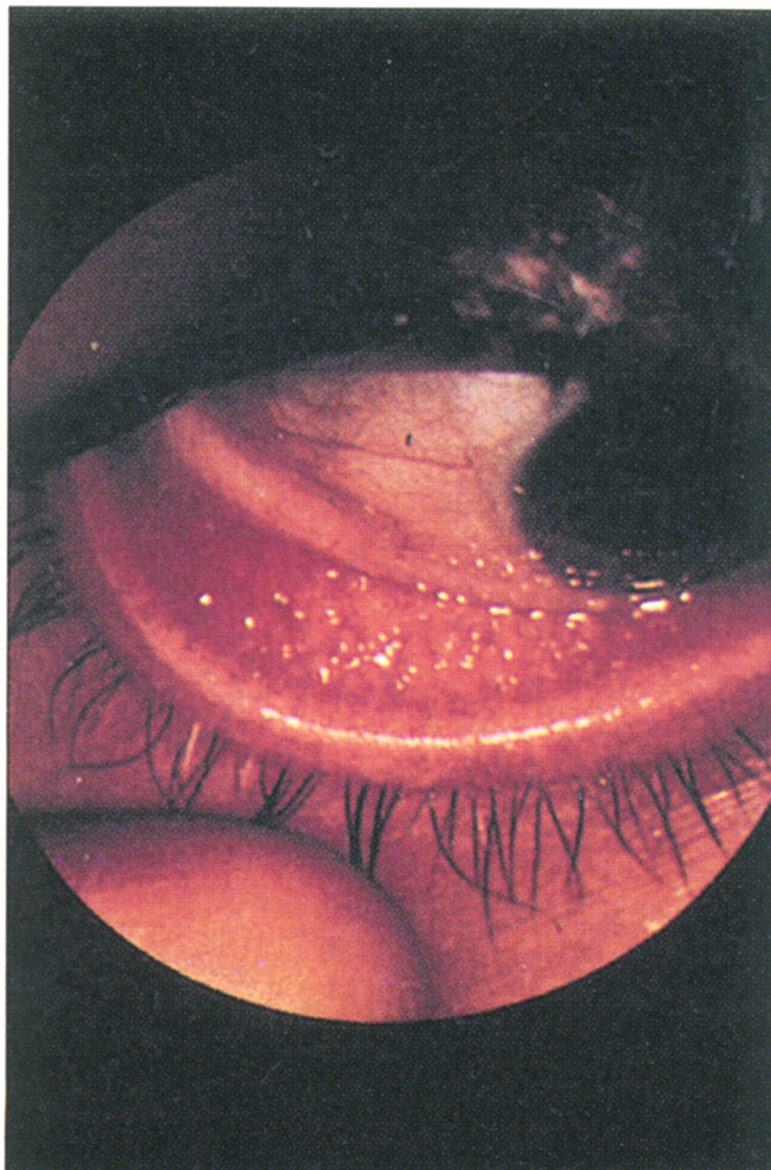
• Œil droit: douleur, rougeur, acuité visuelle : ophtalmie sympathique .....	2
• Acuité visuelle bilatérale.....	2
• Tension oculaire.....	2
• Vitré : recherche de brides vitréorétiniennes.....	2
• Sécrétions oculaires .....	1
• Température .....	1

NB : Pas de risque de sidérose si extraction en urgence.

## DOSSIER N°4 : Prurit et sécrétion oculaire

Monsieur T., 26 ans, consulte pour prurit et sécrétion oculaire bilatérale. Il s'agit du premier épisode. L'oeil droit est plus touché que le gauche. Il existe un larmolement et une photophobie. La symptomatologie a débuté il y a 24 heures. Ce matin au réveil, les cils du patient étaient « collés ». Il n'y a pas de douleur. L'acuité visuelle est conservée. La photographie de l'oeil droit est reproduite ici.

1. Quelles sont les trois principales causes d'oeil rouge non douloureux ?
2. Quels sont les principaux points de l'examen au biomicroscope (lampe à fente) à recueillir devant tout oeil rouge ?
3. L'examen au biomicroscope est normal en dehors des lésions visibles sur la photographie. Le tonus oculaire est à 18 mmHg à droite, 16 mmHg à gauche. Quel est votre diagnostic ?
4. Quelles en sont les principales causes ?
5. En reprenant l'interrogatoire, vous apprenez qu'il existe d'autres cas similaires dans l'entreprise où travaille monsieur T., qui se plaint par ailleurs de dysphagie douloureuse (ce qui ne lui semblait pas avoir un rapport direct avec son problème ophtalmologique). Le pharynx est érythémateux, et la température est à 37,8° C. Quelle est votre principale hypothèse étiologique ?
6. Quel est votre traitement de première intention ?



**DOSSIER N°4**

1. Quelles sont les trois principales causes d'œil rouge non douloureux ? (15)

- Conjonctivite.....6
- Corps étranger sous palpébral (réaction conjonctivale).....3
- Hémorragie sous conjonctivale.....6

2. Quels sont les principaux points de l'examen au biomicroscope (lampe à fente) à recueillir devant tout œil rouge ? (20)

- Pupille .....2
- myosis ou mydriase.....2
- Conjonctive .....2
- hyperhémie (car œil rouge) .....NC
- cercle périkeratique ou non .....2
- Cornée .....2
- œdème (chémosis) .....2
- érosion, ulcération (épreuve à la fluorescéine) .....2
- \* Chambre antérieure : .....2
- profondeur.....2
- présence d'un phénomène de Tyndall ou non (chambre antérieure calme) .....2

3. L'examen au biomicroscope est normal en dehors des lésions visibles sur la photographie. Le tonus oculaire est à 18 mmHg à droite, 16 mm Hg à gauche. Quel est votre diagnostic ? (10)

- Conjonctivite.....8
- Folliculaire.....2

4. Quelles en sont les principales causes ? (20)

- Conjonctivite virale .....4
- adénovirus .....2
- herpès virus .....2
- autres virus (ex : grippe).....NC
- Conjonctivite bactérienne .....4
- chlamydiae .....NC
- germes banals .....NC
- Conjonctivites par sécheresse oculaire (ex : Sd de Gougerot-Sjégren) .....4
- Conjonctivite allergique .....4

NB : La rare mais classique kératoconjonctivite phlycténulaire de la primo-infection tuberculeuse est une conjonctivite allergique d'hypersensibilité microbienne retardée ; qui peut se voir également dans les streptococcies, staphylococcies, candidoses profondes.

5. En reprenant l'interrogatoire, vous apprenez qu'il existe d'autres cas similaires dans l'entreprise où travaille monsieur T., qui se plaint par ailleurs de dysphagie douloureuse (ce qui ne lui semblait pas avoir un rapport direct avec son problème ophtalmologique). Le pharynx est érythémateux, et la température est à 37,8° C. Quelle est votre principale hypothèse étiologique ? (15)

- Conjonctivite virale à adénovirus.....15

NB : Le caractère épidémique est très évocateur, ainsi que l'atteinte pharyngée et le fébricule.

6. Quel est votre traitement de première intention ? (20)

- Collyre antiseptique (ex : Biocidan®) .....	12
• Collyre antibiotique (ex : Rifamycine®) si surinfection bactérienne.....	2
• Collyre corticoïde local (ex : Maxidex®/Dexaméthasone) si gêne importante .....	2
• Surveillance (oubli = p).....	2
- signes de surinfection bactérienne .....	1
- régression des signes pathologiques : photophobie, larmoiement, rougeur, sécrétion .....	1

## DOSSIER NOS: Une diplopie

Madame G., 21 ans, consulte pour diplopie intermittente apparue depuis environ deux semaines. Au moment de la consultation, elle ne présente pas de diplopie et l'examen ophtalmologique et général est normal. Elle n'a aucun ATCD pathologique notable personnel ou familial, et ne prend aucun médicament en dehors d'une contraception cestroprogestative (Mercilon®) depuis trois mois. Elle n'a aucune autre plainte.

1. L'interrogatoire permet de préciser que la diplopie est binoculaire, et s'aggrave en fin de journée, elle ne se plaint pas de douleurs. Elle vous montre une photographie lors d'une « crise », sur laquelle il existe un ptôsis bilatéral. Quelle est votre principale hypothèse diagnostique ?
2. Quels sont les deux tests (un clinique et un pharmacologique) qui pourraient étayer le diagnostic s'il existait un ptôsis lors de la consultation ?
3. Quel(s) examen(s) complémentaire(s) demandez-vous pour confirmer votre hypothèse diagnostique ? Qu'en attendez-vous ?
4. Le diagnostic est maintenant confirmé. Vous allez rechercher une pathologie associée. Laquelle ? Par quel(s) examen(s) complémentaire(s) ?
5. Cette recherche est négative. Quel est votre traitement de première intention ?
6. Cette pathologie contre-indique certains médicaments de manière absolue. Quels sont les plus courants ?

**DOSSIER N°5**

1. L'interrogatoire permet de préciser que la diplopie est binoculaire, et s'aggrave en fin de journée, elle ne se plaint pas de douleurs. Elle vous montre une photographie lors d'une « crise », sur laquelle il existe un ptôsis bilatéral. Quelle est votre principale hypothèse diagnostique ? (10)

- Myasthénie .....6
- Atteinte oculaire à priori isolée .....4

2. Quels sont les deux tests (un clinique et un pharmacologique) qui pourraient étayer le diagnostic s'il existait un ptôsis lors de la consultation ? (20)

- Test du glaçon .....10
- un glaçon appliqué 1 minute (dans un tissu) sur une paupière ptosée, la relève en cas de myasthénie
- Test au TensilonO/Edrophonium (anticholinestérasique) .....10
- 10 mg IVL suppriment temporairement tout ou partie des signes myasthéniques

3. Quels examens complémentaires demandez-vous pour confirmer votre hypothèse diagnostique ? Qu'en attendez-vous ? (20)

- Recherche et dosage d'anticorps antirécépteurs à l'acétylcholine : .....4
- positive .....4
- EMG des muscles orbiculaires: .....6
- recherche d'un bloc myasthénique.....2
- détection : tracé myogène dans les territoires sièges d'un déficit permanent ..... NC
- stimulation : bloc myasthénique neuromusculaire (la stimulation répétée d'un territoire entraîne une diminution d'amplitude de la réponse musculaire) .....4

4. Le diagnostic est maintenant confirmé. Vous allez rechercher une pathologie associée. Laquelle ? Par quel(s) examen(s) complémentaire(s) ? (20)

- Thymome (présent dans environ 20 % des cas) .....10
- Scanner thoracique, fenêtres parenchymateuse et médiastinale .....8
- Scintigraphie à la sélénométhionine .....1
- Radio de thorax face profil .....1

5. Cette recherche est négative. Quel est votre traitement de première intention? (20)

- Débuté en ambulatoire si repos pendant 3 semaines (arrêt de travail) sinon en hospitalisation .....2
- anticholinestérasique.....2
- à doses progressives .....2
- ex : Néostigmine/Prostigmine® per os, ou Pyridostigmine/Mestinon® per os .....2
- Éducation de la patiente : (oubli = 0) .....2
- contre-indications médicamenteuses.....2
- diminuer l'activité physique (éviter les efforts musculaires importants) ..... 2
- éviter les gestroprogestatifs, discuter une autre contraception .....2
- Exonération du ticket modérateur.....2
- Surveillance (oubli = 0).....2
- déficits musculaires .....NC
- surdosage en anticholinestérasiques .....NC

6. Cette pathologie contre-indique certains médicaments de manière absolue. Quels sont les plus courants ? (ZO)

-Antibiotiques :	
- aminosides.....	5
-polymyxines .....	NC
Cardiologie	
- bêtabloquants .....	5
- quinidine .....	NC
- procaïnamide.....	NC
• Quinine (entre autres, dans le Schweppes®).....	2
• Calcium injectable.....	2
• Magnésium injectable .....	2
• Benzodiazépines (en particulier celles de l'anesthésiologie) .....	2
• Myorelaxants (ex. : dantrolène, baclofène...) .....	2
• Hypnotiques (ex. : Zolpidem...) .....	NC
Plénytoïne .....	NC

## DOSSIER W6: Une exophtalmie bilatérale

Madame T., 28 ans, consulte, adressée par son médecin traitant, pour exophtalmie découverte à l'occasion d'un examen systématique.

1. Comment se définit et se mesure une exophtalmie ?
2. Quelles sont les causes de fausse exophtalmie ?
3. L'exophtalmie se confirme, à 21 mm des deux cotés. Quelle est la principale cause d'exophtalmie bilatérale ?
4. Quelles sont les autres manifestations cliniques ophtalmologiques de cette pathologie ?
5. En reprenant l'interrogatoire, on apprend qu'il existe une diarrhée chronique depuis 4 mois, la patiente est également très nerveuse, irritable. Elle mange beaucoup plus que d'habitude, mais a perdu 4 kilos et se sent fatiguée. Quel est votre diagnostic ? Quelle(s) est(sont) V(les) étiologie(s) la(les) plus probable(s) ?
6. Cette étiologie se confirme. L'exophtalmie est isolée au plan ophtalmologique. Quels seront les principes de votre traitement ?

**DOSSIER N°6****1. Comment se définit et se mesure une exophtalmie? (20)**

- Définition
  - protrusion exagérée du globe oculaire .....3
  - supérieure à 16 mm .....3
- Mesure
  - règle de Luedde (normale à 13 mm) .....3
  - exophtalmomètre de Hertel .....3
  - scanner orbitaire (dont plan neuro-oculaire de Cabanis et coupes coronales) : meilleur examen, demandé en première intention .....4
  - IRM : précise les images du scanner, parfois demandée en première intention ..... 4

**2 Quelles sont les causes de fausse exophtalmie? (12)**

- Élargissement de la fente palpébrale (paralysie faciale, rétraction palpébrale) ..... 3
- Énophthalmie controlatérale .....3
- Buphtalmie (glaucome congénital).....3
- Myopie sévère (gros globe).....3

NB : Oxycéphalie et maladie de Crouzon (anomalie congénitale des cadres orbitaires).

**3. L'exophtalmie se confirme, à 21 mm des deux cotés. Quelle est la principale cause d'exophtalmie bilatérale ? (9)**

- Maladie de Basedow.....9

**4. Quelles sont les autres manifestations cliniques ophtalmologiques de cette pathologie ? (30)**

- Élargissement de la fente palpébrale par rétraction spasmodique palpébrale supérieure  
signe de Darlymphe.....4
- Asynergie oculopalpébrale : un croissant de sclère est visible au dessus du limbe supérieur  
dans le regard vers le bas car la paupière supérieure suit mal le mouvement du globe oculaire  
signe de Von Graefe.....4
- Diminution de fréquence du clignement palpébral : signe de Stellwag .....4
- Hyperpigmentation palpébrale .....2
- Élargissement du pli palpébral supérieur à la fermeture des yeux ..... 2
- Rétraction palpébrale inférieure avec ptôsis controlatéral .....2
- CFdème palpébral .....2
- Insuffisance de convergence : signe de Mcebius.....2
- Diplopie dans le regard supérieur et en abduction par myosite.....4
- Exophtalmie cedémateuse maligne avec chémosis, cedème palpébral, exophtalmie majeure  
irréductible, douloureuse, neuropathie cedémateuse.....4

**5. En reprenant l'interrogatoire, on apprend qu'il existe une diarrhée chronique depuis 4 mois, la patiente est également très nerveuse, initable. Elle mange beaucoup plus que d'habitude, mais a perdu 4 kilos et se sent fatiguée. Quel est votre diagnostic ? Quelle(s) est(sont) 1'(les) étiologie(s) la(les) plus probable(s) ? (9)**

- Maladie de Basedow.....9

6. Cette étiologie se confirme. L'exophtalmie est isolée au plan ophtalmologique. Quels seront les principes de votre traitement? (20)

• Localement

- larmes artificielles .....2
- lentille thérapeutique .....2

\* Traitement étiologique

- antithyroïdiens de synthèse .....2
- ex: Néomercazole®/Carbimazole per os.....2
- discuter un sédatif anxiolytique (benzodiazépine).....1
- discuter un bêtabloquant, ex : Avlocardyl®/Propranolol .....1

- Surveillance : (oubli = 0) signes d'hyper et d'hypothyroïdie .....2
- exophtalmie (risque d'aggravation en début de traitement) .....2
- cornée (risque d'ulcération) .....2
- NFS régulières (agranulocytose) (oubli = 0) .....2
- contraception efficace (oubli = 0) .....2

## DOSSIER N°7: Un œil rouge douloureux avec baisse de l'acuité visuelle

Vous êtes appelé en urgence auprès de monsieur L., 67 ans, au bloc opératoire, pour œil rouge douloureux. Les douleurs de l'œil gauche sont apparues en salle d'induction anesthésique, et sont périorbitaires. L'acuité visuelle est très diminuée à gauche (2/10°), avec une pupille en semi-mydriase, une cornée trouble et un cercle périkératique. La chambre antérieure est plate à gauche. La tonométrie montre une tension oculaire à 43 mmHg à gauche, 16 mmHg à droite. L'angle iridocornéen est étroit à droite. Il était prévu de l'opérer d'une coxarthrose invalidante.

Dans ses antécédents, on retient une tuberculose pulmonaire à l'âge de 62 ans, et une hypertension artérielle traitée depuis 5 ans par Coversyl®/Périndopril. Au plan ophtalmologique, il existe une presbytie depuis 20 ans.

1. Quelles sont les principales causes d'œil rouge douloureux avec cercle périkératique ?
2. Quel est votre diagnostic ? Sur quels arguments ?
3. Quels sont les facteurs prédisposant à cette pathologie ?
4. Quel est votre traitement des deux premières heures ? Pour chacun des points du traitement, précisez le principal effet recherché.
5. Quelles sont les principales contre-indications aux médicaments que vous allez utiliser ?
6. Quel traitement proposerez-vous ensuite ?

**DOSSIER N°7**

1. Quelles sont les principales causes d'œil rouge douloureux avec cercle périkératique ? (10)

- Glaucome aigu par fermeture de l'angle.....4
- Iridocyclite.....3
- Kératite.....3

2 Quel est votre diagnostic ? Sur quels arguments ? (15)

- Glaucome aigu par fermeture de l'angle.....5
- Âge supérieur à 55 ans .....1
- Déclenchement en salle d'induction anesthésique : .....1
  - dans l'obscurité (mydriatique) .....1
  - émotion, stress (mydriatique).....1
  - possible prémédication atropinique.....NC
- Baisse d'acuité visuelle brutale unilatérale .....1
- Cercle périkératique .....1
- Pupilles en semi-mydriase.....1
- Chémosis (œdème cornéen).....1
- Hypertension intra-oculaire .....1
- Angle iridocornéen étroit et chambre antérieure plate .....1

3. Quels sont les facteurs prédisposant à cette pathologie? (20)

- \* Chambre antérieure peu profonde .....2
- Globe oculaire court.....2
- Hypermétropie .....2
- Angle iridocornéen étroit .....3
- Âge : entre 55 et 70 ans.....3
- Sexe : femmes (ratio 3 pour 1) .....3
- Autres circonstances mydriatiques : douleur, froid .....2
- Médicaments mydriatiques ou sympathomimétiques, ou parasympholytiques .....3

4. Quel est votre traitement des deux premières heures ? Pour chacun des points du traitement, précisez le principal effet recherché. (30)

- Pose d'une voie d'abord veineuse.....NC
- Acétazolamide/Diamox® IVL.....3
  - déshydratation du globe oculaire .....2
  - 500 mg (1 ampoule) en 1 h à renouveler si nécessaire.....NC
  - et correction de l'hypokaliémie entraînée .....1
- Mannitol® à 20 % IVL .....3
  - déshydratation du globe oculaire .....2
  - 1 g/kg à renouveler si nécessaire .....NC
- Collyre myotique .....3
  - ex: Pilocarpine® à 2 % .....2
  - dès la levée du blocage pupillaire.....2
  - 1 goutte/10 mn pendant une heure, puis /heure pendant quatre heures, puis /4 heures ..... NC
  - œil adelphe (oubli = 0) : 1 goutte x 3/j .....2

• Collyre bêtabloquant .....	2
-diminution de la sécrétion d'humeur aqueuse.....	1
-ex: Timoptol®/Timolol 1 %, 1 goutte x 3/j .....	3
• Antalgiques, ex : Proparacétamol/Prodafalgan®  V .....	2
• Anxiolytiques, ex : Tranxène® per os .....	1
• Surveillance (oubli = 0).....	1

5. Quelles sont les principales contre-indications aux médicaments que vous allez utiliser ? (10)

• Diamox®/Acétazolamide.....	NC
- hypokaliémie .....	1
-insuffisance rénale.....	1
- insuffisance hépatique.....	1
-allergie aux sulfamides .....	1
• Mannitol@	
- insuffisance cardiaque .....	1
• Pilocarpine@	
- uvéites antérieures .....	1
• Timolol/Timoptol®	
- asthme.....	1
-insuffisance cardiaque .....	1
-bloc auriculo-ventriculaire de haut degré non appareillé.....	1
-bradycardie < 50/mn .....	1
-syndrome de Raynaud .....	NC

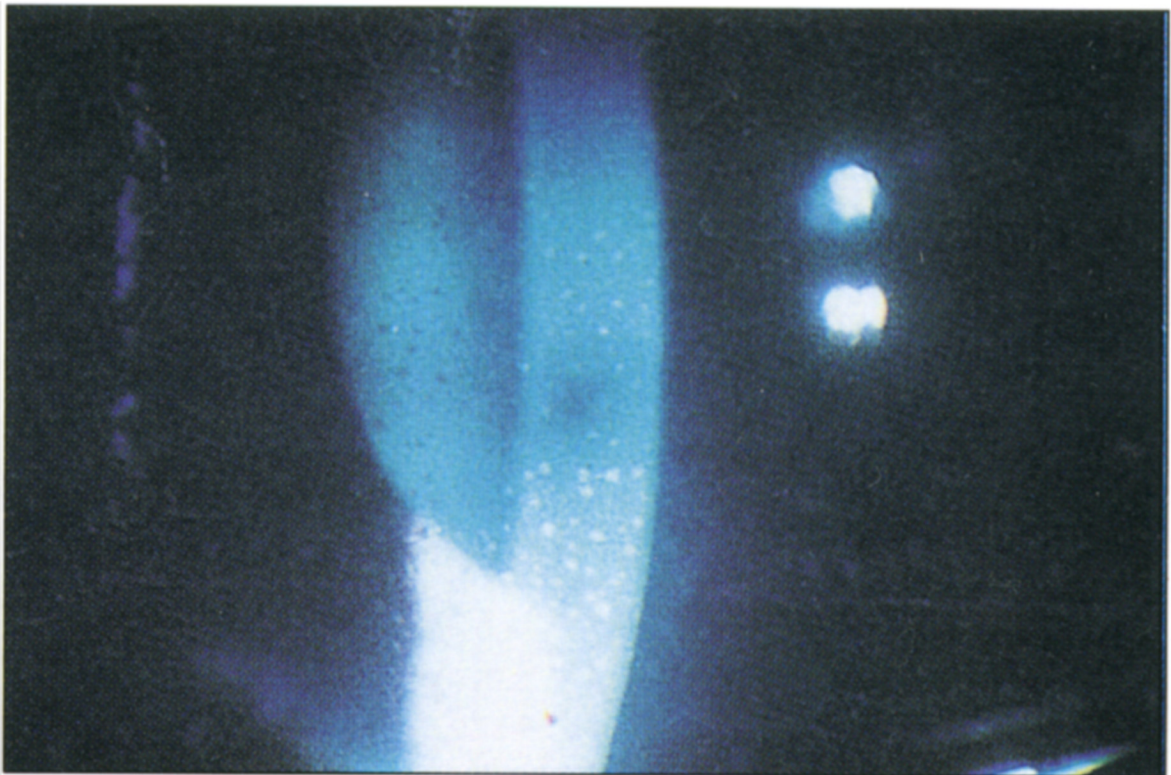
6. Quel traitement proposerez-vous ensuite ? (15)

• Iridectomie gauche chirurgicale (laser Yag ou chirurgie classique) .....	5
• Puis iridotomie ou iridectomie droite .....	5
• Surveillance .....	NC
• Ce traitement lèvera les contre-indications médicamenteuses .....	5

## DOSSIER N°8: Un œil rouge douloureux

Madame K., 31 ans, consulte pour oeil droit rouge et douloureux. C'est le premier épisode. Il existe une baisse d'acuité visuelle à droite (2/10°, Parinaud 8), l'oeil gauche voit normalement. Le tonus oculaire de l'oeil droit semble plus élevé (à la palpation) que le gauche.

1. Quel est le signe d'inspection majeur de l'examen ophtalmologique à recueillir ici ? Quels sont les deux diagnostics principaux qu'il permet de séparer ?
2. Il s'agit probablement d'une iridocyclite, qui se confirme à l'examen clinique. L'examen à la lampe à fente montre les images suivantes. Quelle est votre interprétation ?
3. Quels éléments étiologiques pouvez-vous trouver à l'interrogatoire ?
4. Quels éléments étiologiques pouvez-vous trouver à l'examen physique ?
5. Vous vous orientez vers une sarcoïdose. Quel est votre traitement symptomatique ?



**DOSSIER N°8**

1. Quel est le signe d'inspection majeur de l'examen ophtalmologique à recueillir ici ? Quels sont les deux diagnostics principaux qu'il permet de séparer ? (20)

• Taille des pupilles .....	10
• Myosis : iridocyclite .....	5
• Mydriase : glaucome aigu par fermeture de l'angle .....	5

2. Il s'agit probablement d'une iridocyclite, qui se confirme à l'examen clinique. L'examen à la lampe à fente montre les images suivantes. Quelle est votre interprétation ? (20)

• Précipités blancs .....	6
• Rétrocornéens (rétrodéschemétiques).....	6
• Signe d'iridocyclite .....	8

3. Quels éléments étiologiques pouvez-vous trouver à l'interrogatoire ? (20)

• Antécédents médico-chirurgicaux personnels et familiaux .....	2
• Prises médicamenteuses.....	NC
• Douleurs dentaires.....	2
• Obstruction nasale, signes d'infection virale récente.....	2
• Polyarthrite rhumatoïde : arthralgies .....	2
• Spondylarthrite ankylosante : arthralgies, sciaticques tronquées à bascule, talalgies.....	2
• Syndrome de Fiessinger-Leroy-Reiter.....	2
• Tuberculose : vaccination par le BCG, toux, fébricule, sueurs nocturnes .....	2
• Maladie de Behçet : aphtose bipolaire.....	2
• Sarcoidose : dyspnée d'effort.....	2
• Éruption de zona ophtalmique .....	2

4. Quels éléments étiologiques pouvez-vous trouver à l'examen physique ? (20)

• Examen stomatologique dont foyers infectieux dentaires, recherche d'aphtes .....	4
• Examen ORL dont amygdales, points sinusiens.....	4
• Examen pulmonaire : recherche d'anomalies évoquant une sarcoïdose, une tuberculose .....	4
• Examen rachidien et des articulations : déformations, raideurs, douleurs .....	4
• Examen cutané complet : sarcoïdes (lupus pernio) .....	4

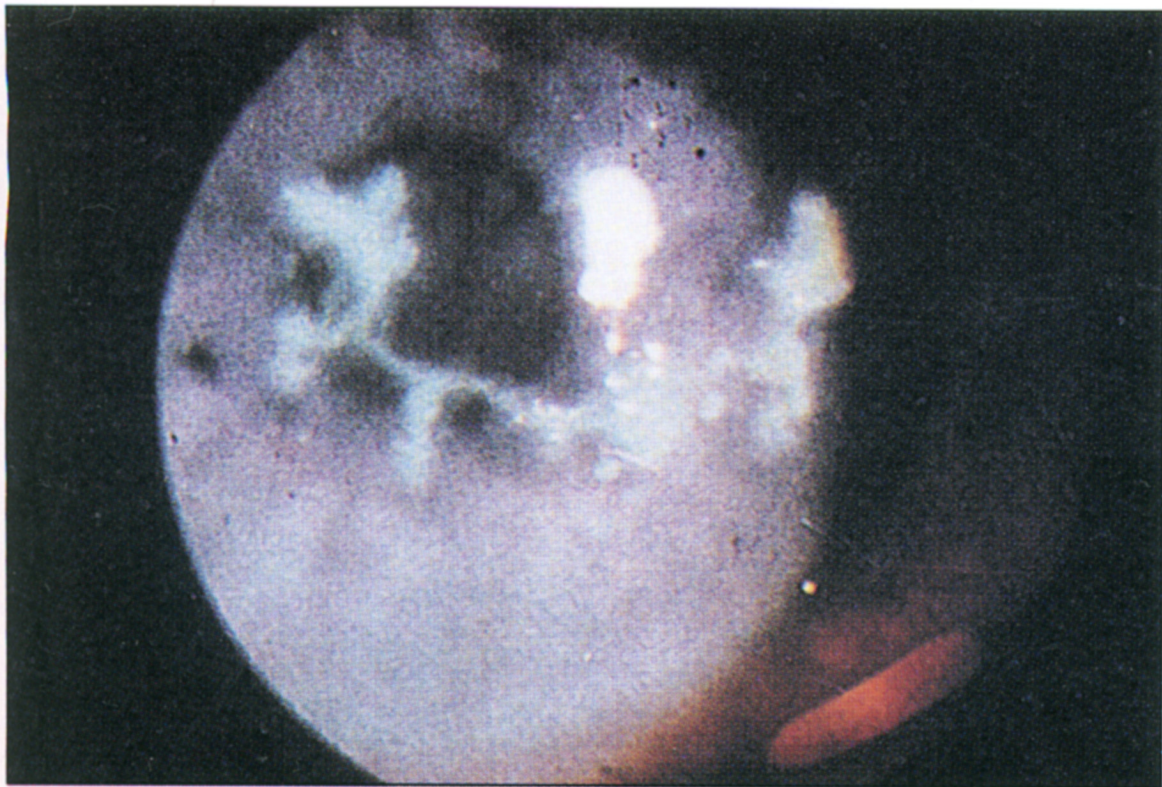
5. Vous vous orientez vers une sarcoidose. Quel est votre traitement symptomatique ? (20)

• Bilan d'extension et d'évolutivité de la sarcoïdose.....	NC
• Collyre corticoïde .....	4
• Collyre mydriatique .....	4
• Corticothérapie par voie générale .....	4
-ex: prednisolone/Solupred®1 mg/kg/j per os .....	4
• Surveillance (oubli - 0).....	4
• Si collyre myotique : 0	

## DOSSIER N°9: Un œil rouge douloureux avec baisse d'AV

Monsieur R., 31 ans, consulte en urgence pour œil gauche rouge et douloureux. Il existe une baisse d'AV de l'OG (5/10°, Parinaud 6) alors que celle de l'OD est normale. Les troubles ont commencé il y a 48 heures. Aucun antécédent pathologique. Il a eu des rapports sexuels il y a quelques jours avec une fille porteuse d'herpès labial. A l'examen, l'OG est rouge, douloureux, la pupille est en position intermédiaire. Il existe à gauche une hypersécrétion oculaire et une photophobie. On palpe des adénopathies prétragiques bilatérales. La température est à 38,1 °C.

1. Quel est le diagnostic ? Quelle est l'étiologie la plus probable ?
2. Quel complément d'examen clinique effectuez-vous ?
3. L'examen montre l'aspect suivant de la cornée (après coloration à la fluorescéine). Quel est votre diagnostic ?
4. Que pensez-vous de la prescription d'anti-inflammatoires (corticoïdes) avec antibiotiques en première intention ? (ex : Collyre Chibrocadron® : Néomycine et dexaméthasone). Justifiez.
5. Quelles sont les évolutions possibles sous traitement ?



**DOSSIER N°9**

1. Quel est le diagnostic ? Quelle est l'étiologie la plus probable ? (15)

- Kératite.....8
- Herpétique .....7

2 Quel complément d'examen clinique effectuez-vous ? (30)

- Antécédent récent de traumatisme oculaire (même minime), port de lentilles cornéennes ..... 2
- Trouble phorique : hypermétropie, myopie ..... 1
- Recherche de cil ectopique ..... 1
- Prise de la tension intra-oculaire ..... 2
- Réflexe photomoteur ..... 2
- Lampe à fente : ..... 1
- épreuve à la fluorescéine et examen en lumière bleue ..... 2
- transparence cornéenne..... 1
- cercle périkératique ..... 2
- chambre antérieure : recherche d'un trouble (phénomène de Tyndall) ..... 2
- chambre antérieure : recherche d'un hypopion..... 2
- chambre antérieure : recherche d'un angle iridocornéen étroit..... 2
- précipités rétrodescemétiques ..... 2
- Examen de l'oeil adelphe (droit), prédispositions à la fermeture de l'angle ..... 2
- Recherche de lésion cutanée herpétique (ou de zona ophtalmique) ..... 2
- Prises médicamenteuses (dont corticoïdes, atropiniques) ..... 2
- Syndrome sec..... 1
- Asymétrie faciale ..... 1

3. L'examen montre l'aspect suivant de la cornée (après coloration à la fluorescéine). Quel est votre diagnostic ? (15)

- Ulcération cornéenne.....8
- Dendritique, en carte de géographie : aspect de kératite herpétique .....7

4. Que pensez-vous de la prescription d'anti-inflammatoires (corticoïdes) avec antibiotiques première intention ? (ex: Collyre Chibrocadron®: Néomycine et dexaméthasone). Justifiez. (20)

- Contre-indiqué.....10
- Corticoïdes contre-indiqués car favorisent l'extension de l'infection.....5
- Antibiotiques inutiles car inefficaces sur les virus .....5

NB : Le traitement fait appel aux collyres antiviraux (ex : Iduviran®, Cebeviro ou, en cas de résistance à long terme, Virophtha®, Zovirax®), aux cicatrisants cornéens (ex : Kératyl®, Troformone®), aux cycloplégiques (ex : Atropine). On y associe un pansement occlusif.

5. Quelles sont les évolutions possibles sous traitement ? (20)

- Guérison sans séquelles.....5
- Récidives (fréquentes) .....5
- Opacification de la cornée (taies) .....5
- Néovaisseaux cornéens .....5

## DOSSIER N°10: Œil et médicaments

Madame R., 58 ans, diplomate française, consulte avant mise en route d'une quadrithérapie antituberculeuse pour une atteinte pulmonaire isolée.

Elle n'a pas d'antécédent particulier en dehors d'une hystérectomie pour fibromes ; une sérologie VIH (pratiquée en raison de la tuberculose) est négative.

- <sup>1</sup> En dehors du bilan ophtalmologique, quels sont les paramètres cliniques à étudier avant de prescrire chacun de ces médicaments ?
- <sup>2</sup> Elle ne présente aucune contre-indication générale aux antituberculeux. Un examen ophtalmologique est indispensable. Quelle complication principale cherche-t-on ainsi à éviter ou à dépister précocement ?
- <sup>3</sup> Détaillez la prise en charge ophtalmologique de cette patiente.
- <sup>4</sup> Quels seraient les signes qui vous évoqueraient l'apparition de la complication évoquée à la question 2 ? Quelles seraient alors votre attitude thérapeutique et l'évolution la plus probable ?
- <sup>5</sup> Cette complication n'apparaît pas. Trois mois plus tard, elle vous apprend qu'elle doit partir travailler 1 an au Zaïre. Une chimioprophylaxie par chloroquine/[Nivaquine®](#) et proguanil/Paludrine® est prévue. Quelles sont les contre-indications ophtalmologiques à ces médicaments ?
- <sup>6</sup> Madame R. n'a pas de contre-indication ophtalmologique à ce traitement. Quelle sera votre surveillance ophtalmologique pour ces nouveaux médicaments ?

**DOSSIER N°10**

1. En dehors du bilan ophtalmologique, quels sont les paramètres cliniques à étudier avant de prescrire chacun de ces médicaments ? (20)

• Isoniazide/INH/Rimifon®.....	1
- ATCD d'hépatopathie et insuffisance hépatique .....	1
- ATCD convulsifs .....	1
- ATCD psychiatriques .....	1
- insuffisance rénale.....	1
• Rifampicine/Rifadine®.....	1
- allergie aux rifamycines.....	1
- ATCD d'hépatopathie et insuffisance hépatique .....	1
- insuffisance rénale.....	1
- associations médicamenteuses (inducteur enzymatique) .....	1
- port de lentilles de contact.....	1
- porphyries.....	1
• Ethambutol/Myambutol®.....	1
- neuropathie optique .....	1
- insuffisance rénale.....	1
• Pyrazinamide/Pirilene(D.....	1
- ATCD d'hépatopathie et insuffisance hépatique .....	1
- insuffisance rénale.....	1
- hyperuricémie (goutte, coliques néphrétiques) .....	1
- porphyries.....	1

2. Elle ne présente aucune contre-indication générale aux antituberculeux. Un examen ophtalmologique est indispensable. Quelle complication principale cherche-t-on ainsi à éviter ou à dépister précocement ? (15)

• Risque de neuropathie optique à l'éthambutol .....	10
• Potentialisé par l'association à l'isoniazide .....	5

NB : Exceptionnelle névrite optique à l'isoniazide.

3. Détaillez la prise en charge ophtalmologique de cette patiente. (15)

• Examen préthérapeutique : avant de donner l'éthambutol .....	2
- acuité visuelle de près (échelle de Parinaud) et de loin (échelle de Monoyer).....	2
- vision des couleurs .....	2
- champ visuel .....	2
- fond d'œil .....	2
• Bilan entre J15 et J21 .....	2
• Puis mensuel .....	2
• Tant que l'éthambutol est pris.....	1

4. Quels seraient les signes qui vous évoqueraient l'apparition de la complication évoquée à la question 2 ? Quelles seraient alors votre attitude thérapeutique et l'évolution la plus probable? (18)

• Signes bilatéraux grossièrement symétriques .....	2
- dyschromatopsie d'axe rouge vert .....	2
- scotome négatif central ou caeco-central.....	2
- rétrécissement du champ visuel.....	2
- baisse d'acuité visuelle.....	2

• Arrêt immédiat de l'ethambutol .....	4
• Régression des troubles en 3 à 12 mois.....	2
-en général complète .....	2

5. Cette complication n'apparaît pas. Trois mois plus tard, elle vous apprend qu'elle doit partir travailler 1 an au Zaïre. Une chimioprophylaxie par chloroquine/[Hivaquine®](#) et proguanil/VPaludrine® est prévue. Quelles sont les contre-indications ophtalmologiques à ces médicaments ? (8)

Proguanil/Paludrine®	
-aucune contre indication ophtalmologique.....	4
• Chloroquine/Nivaquine®	
-toute rétinopathie.....	4

6. Madame R. n'a pas de contre-indication ophtalmologique à ce traitement. Quelle sera votre surveillance ophtalmologique pour ces nouveaux médicaments? (24)

• Proguanil/Paludrine®	
-aucune surveillance ophtalmologique.....	2
• Chloroquine/Nivaquine®	
-troubles d'accommodation aigus si surdosage .....	2
-troubles oculomoteurs aigus si surdosage.....	2
-dépôts cornéens : examen au biomicroscope .....	2
-maculopathie (après minimum 100 grammes de dose totale cumulée) : .....	2
vision des couleurs (dyschromatopsie jaune-bleu puis rouge-vert),.....	2
acuité visuelle (longtemps conservée), .....	2
champ visuel (scotome central tardif), .....	2
fond d'œil (maculopathie tardive, « en œil de bœuf »), .....	2
électrorétinogramme.....	2
• Le bilan ophtalmologique sera pratiqué	
-avant traitement et .....	2
-tous les 3 à 6 mois pendant un an .....	2

NB : Des dépôts cornéens ne font pas forcément arrêter le traitement. La maculopathie ne survient en général qu'après 2 à 3 ans de traitement continu. La même surveillance doit être appliquée aux patients sous Plaquenil®/Hydroxychloroquine sulfate (ex : polyarthrite rhumatoïde, lupus érythémateux disséminé...).

**DOSSIER N°11 : Monsieur Y., 24 ans, consulte en urgence pour baisse brutale de l'acuité visuelle de l'œil droit**

Monsieur Y., 24 ans, consulte en urgence pour baisse brutale de l'acuité visuelle de l'œil droit.

1. Quelles sont les principales causes de baisse d'acuité visuelle brutale unilatérale ?
2. Monsieur Y. n'a aucun antécédent pathologique notable ni personnel ni familial. Il existe des douleurs oculaires aux mouvements du globe. L'œil est blanc. L'acuité visuelle est à 2/10° à droite, Parinaud 12. Le fond d'œil est normal. L'étude du champ visuel montre un discret scotome caecocentral droit. Quel est votre diagnostic ?
3. Quels signes pathologiques peuvent parfois être retrouvés au fond d'œil en accord avec ce diagnostic ?
4. Quelles sont les principales causes envisageables ?
5. Des examens complémentaires sont-ils nécessaires en première intention ? Détaillez.
6. Quel est votre traitement pour les premiers jours ?

**DOSSIER N°11**

1. Quelles sont les principales causes de baisse d'acuité visuelle brutale unilatérale ? (30)

• Œil rouge douloureux	
- glaucome aigu par fermeture de l'angle.....	2
- kératite.....	2
- iridocyclite .....	21
• Œil blanc indolore.....	2
- hémorragie du vitré .....	3
- OACR .....	3
- OVCR .....	3
- décollement de rétine (avec atteinte maculaire).....	3
- maculopathie de la myopie forte (ex : hémorragie maculaire) .....	1
- maculopathie inflammatoire (ex : chorioretinite) .....	1
- chorioretinopathie séreuse centrale idiopathique .....	1
- neuropathie optique (ex : ischémique antérieure aiguë ; inflammatoire rétrobulbaire..) .....	3
- amaurose fugace (accident ischémique transitoire) .....	2
- migraine ophtalmique.....	2

2 Monsieur Y. n'a aucun antécédent pathologique notable ni personnel ni familial. 11 existe des douleurs oculaires aux mouvements du globe. L'œil est blanc. L'acuité visuelle est à 2/10° à droite, parinaud 12 Le fond d'œil est normal. 11 existe une dyschromatopsie d'axe rouge-vert de l'œil droit, l'étude du champ visuel montre un scotome caecocentral droit. Quel est votre diagnostic? (10)

• Névrite optique rétrobulbaire (NORB) droite .....	10
-----------------------------------------------------	----

3. Quels signes pathologiques peuvent parfois être retrouvés au fond d'œil en accord avec ce diagnostic ? (10)

• Œdème papillaire.....	4
- si névrite optique antérieure associée, ce qui n'est pas rare chez les sujets jeunes .....	NC
• Atrophie optique (pâleur papillaire prédominant dans le secteur temporal) .....	4
- tardive.....	2

4. Quelles sont les principales causes envisageables? (10)

*Sclérose en plaques (SEP) .....	6
• Maladie de Behçet (uvéoméningite) .....	1
• Sarcoidose .....	1
• Secondaires à une infection locorégionale (ex : foyers sinusiers, dentaires) .....	1
• Secondaires à une infection générale (ex : maladie de Lyme, syphilis tertiaire, tuberculose) .....	1

NB : L'ophtalmie sympathique et la maladie de Vogt-Koyanagi-Harada, provoquant des uvéoméningites comme la maladie de Behçet, peuvent également être responsables de NORB.

5. Des examens complémentaires sont-ils nécessaires en première intention ? Détaillez (20)

• OUI.....	2
• IRM cérébrale .....	10
- recherche des lésions évocatrices de SEP : hypersignaux de la substance blanche en T2, plaques jeunes réhaussées par le Gadolinium en T1 .....	2

-Sérologie syphilitique (VDRL-TPHA) .....	2
-Sérologie de la maladie de Lyme (Borrelia Burgdorferi).....	1
-Sérologie VIH (syndrome SEP-like) avec accord du patient .....	1
• Potentiels évoqués visuels (et auditifs, somesthésiques) : recherchent des atteintes infracliniques .....	2
-en particulier NORB controlatérale, avec augmentation de la latence et diminution de l'amplitude de d'onde P100 .....	NC
- Ponction lombaire selon les résultats des autres examens paracliniques .....	NC
-pour étude biochimique et immunologique, cytologique, bactériologique, voire sérologique .....	NC

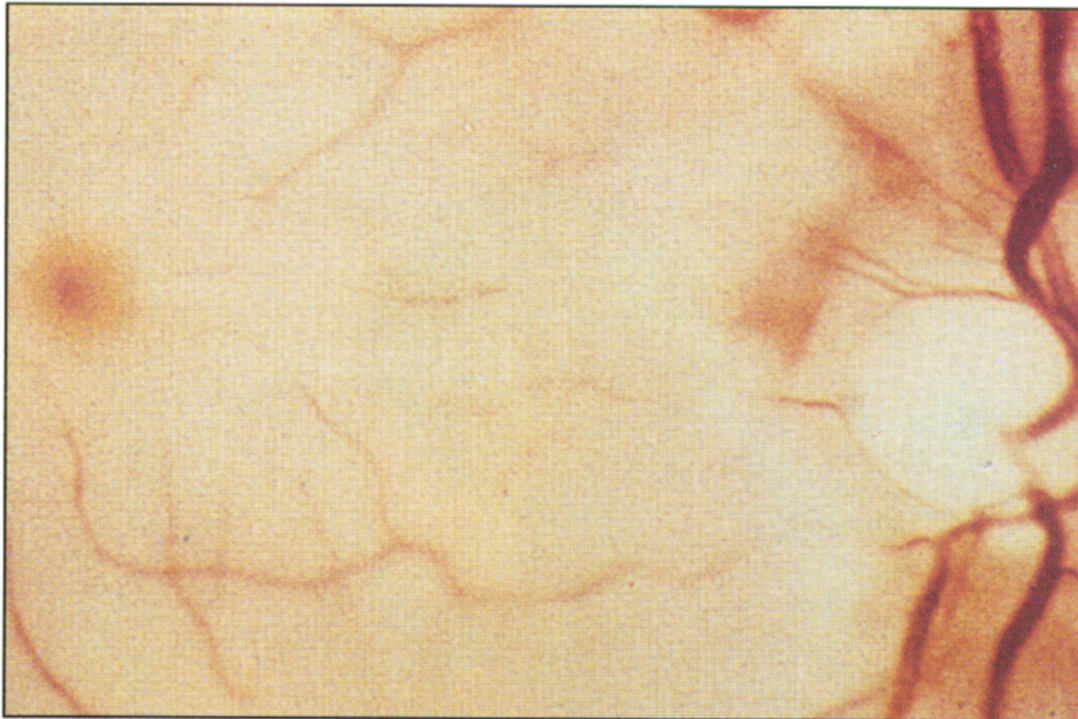
## 6. Quel est votre traitement pour les premiers jours ? (20)

• Corticothérapie .....	6
i- parentérale.....	2
-en bolus.....	2
-ex : Méthylprednisolone/Solumédrol® IV 1 gramme par jour pendant 3 à 5 jours .....	2
• Si corticothérapie per os : 0 car inefficace et augmente le risque de récives .....	NC
• En cas d'atteinte non ou peu invalidante, l'abstention peut se justifier .....	NC
• Mesures associées (oubli = 0) .....	2
-régime désodé, protecteur gastrique, supplémentation potassique.....	2
• Rassurer sur le caractère transitoire de l'atteinte visuelle.....	2
• Surveillance (acuité visuelle, tension artérielle, gastralgies, ionogramme sanguin, glycémie) (oubli = 0) ...	2

## DOSSIER N°12: Une cécité totale unilatérale au réveil

Madame P., 68 ans, consulte en urgence adressée par son médecin traitant, en raison de la survenue d'une cécité totale de l'œil droit, remarquée ce matin au réveil. Il n'y a pas de douleurs. L'acuité visuelle, normale à gauche, est nulle à droite. L'œil est blanc, la pupille en mydriase aréflexive, avec un réflexe photomoteur consensuel conservé.

1. Quelles sont les principales étiologies à envisager ?
2. On note dans les ATCD de cette patiente obèse une HTA traitée par Lasilix®/Furosémide, un tabagisme à 40 paquets-années non arrêté, une hystérectomie il y a 15 ans pour fibromes. La température est à 37,4° C, le pouls régulier à 80/mn, la TA à 150/80 mmHg, l'examen neurologique est normal, les pouls pédieux sont abolis, il existe un souffle fémoral droit et un souffle carotidien droit. L'auscultation cardiaque ainsi que le reste de l'examen clinique est normale. Le fond d'œil montre à droite les images suivantes. Quelle est votre interprétation ?
3. Le médecin traitant a prélevé un bilan sanguin en vue d'effectuer un examen biologique en urgence. Lequel ? Justifiez.
4. Vous recevez immédiatement le résultat de cet examen biologique : normal. Quels sont les principes du traitement des 24 premières heures ?
5. Quel bilan paraclinique demanderez-vous en première intention ?
6. A quelle(s) complication(s) est exposée madame P. ?



**DOSSIER N°12**

1. Quelles sont les principales étiologies à envisager? (20)

- OACR.....5
- OVCR.....5
- DR.....2
- Neuropathie optique aiguë .....2
- Pseudopapillite vasculaire (occlusion de l'artère ciliaire de la rétine) ..... 2
- Hyphéma .....2
- Hémorragie du vitré .....2

2 On note dans les ATCD de cette patiente obèse une HTA traitée par Lasilix®/Furosémide, un tabagisme à 40 paquets années non arrêté, une hystérectomie il y a 15 ans pour fibromes. La température est à 37,4°C, le pouls régulier à 80/mn, la TA à 150/80 mmHg, l'examen neurologique est normal, les pouls pédieux sont abolis, il existe un souffle fémoral droit et un souffle carotidien droit. L'auscultation cardiaque ainsi que le reste de l'examen clinique est normale. Le fond de l'œil montre à droite les images suivantes. Quelle est votre interprétation ? (20)

- Artères rétinienne rétrécies, filiformes .....4
- Rétine pâle, blanchâtre .....4
- Macula (fovéola) rouge cerise .....4,
- OACR droite .....4
- Probablement athéromateuse.....4

3. Le médecin traitant a prélevé un bilan sanguin en vue d'effectuer un examen biologique en urgence. Lequel ? Justifiez (10)

- VS.....4
- Suspicion de maladie de Horton .....4
- Accessible à un traitement spécifique par corticoïdes .....4

4. Vous recevez immédiatement le résultat de cet examen biologique : normal. Quels sont les principes du traitement des 24 premières heures ? (20)

- Fibrinolyse, ex : urokinase IV, à discuter (hors contre-indications) si OACR de moins de 6 heures.....4
- Anticoagulation : (hors contre-indications).....4
  - héparine IVSE à dose hypocoagulante : 400-500 unités/kilo/j, avec bolus de 50-100 unités/kilo .....4
- Vasodilatateurs à discuter : en IV ou en locale rétrobulbaire, ex : Praxilène® .....4
- Diamox®/Acétazolamide IV (hors contre-indications) .....4
- Traitement local
  - mise en position de Trendelenburg (tête en bas) .....4
  - ponction de chambre antérieure droite à discuter.....4
  - massage du globe oculaire droit.....4
- Surveillance .....4

NB : Les antiagrégants plaquettaires seront donnés en relais. Les fibrinolytiques, anticoagulants vasodilatateurs peuvent être injectés in situ en cathétérisant une artère sus orbitaire.

5. Quel bilan paraclinique demanderez-vous en première intention ? (15)

- Angiographie à la fluorescéine (oubli = 0) .....	2
Ophtalmodynamométrie (pression artérielle des deux yeux).....	1
• Échographie-Doppler des troncs supraaortiques et transcrânien (oubli = 0).....	2
• ECG .....	2
• RP.....	1
• TP TCK (dès la quatrième heure d'héparinothérapie) .....	2
• Fibrine (si fibrinolyse) .....	1
• NFS plaquettes .....	1
- Cholestérol (HDL, LDL), triglycérides, apolipoprotéines A et B.....	1
- Glycémie à jeûn et post prandiale (voire hyperglycémie provoquée par voie orale) .....	1
• Uricémie .....	1

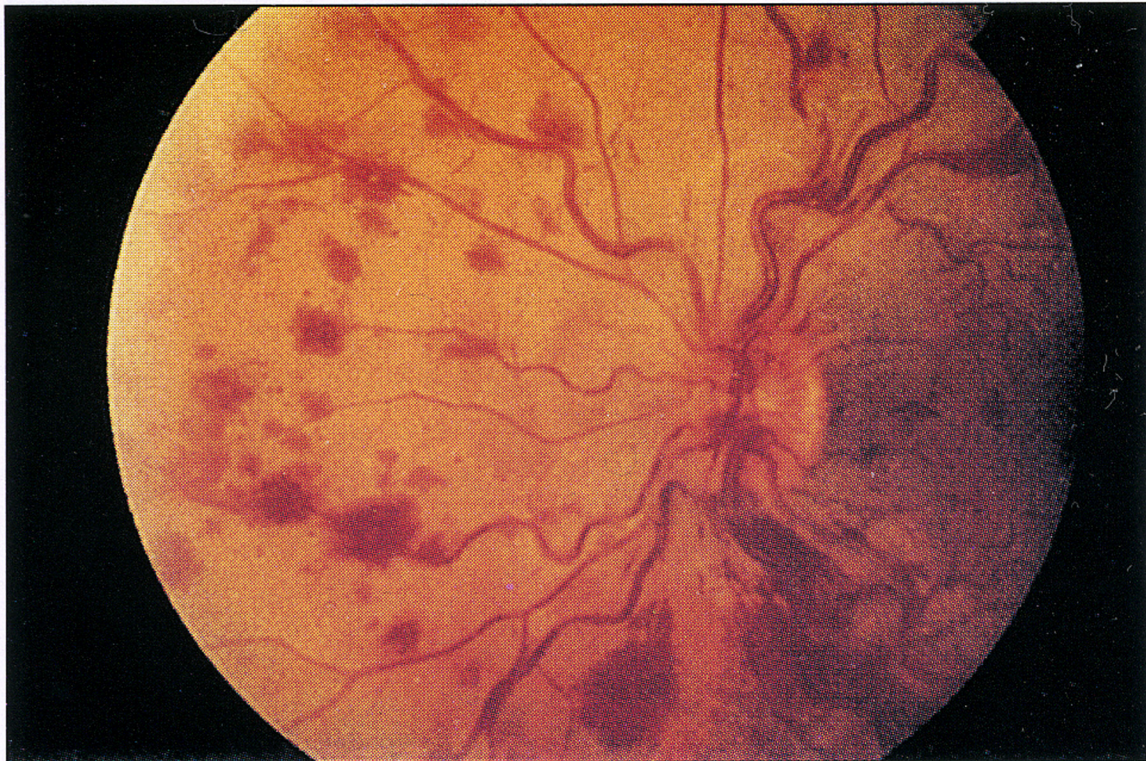
& A quelles) complication(s) est exposée madame P. ? (15)

- Cécité totale persistante de l'œil droit .....	2
- OACR controlatérale.....	2
- Rétinopathie proliférante ischémique .....	2
- Glaucome néovasculaire .....	2
- OVCR homo ou controlatérale.....	2
- Accident vasculaire cérébral carotidien.....	1
- Coronaropathie (et infarctus myocardique) .....	1
- Artériopathie oblitérante des membres inférieurs.....	1
- Anévrisme de l'aorte abdominale .....	1
- Complications du traitement (hémorragiques en particulier).....	1

### DOSSIER N°13: Un brouillard visuel

Mademoiselle J., 57 ans, sans antécédent, consulte en urgence pour une sensation de brouillard visuel de l'œil gauche, apparue brutalement la veille au soir. L'œil droit donne un examen normal. L'œil gauche est blanc, indolore, avec une acuité visuelle à 2/10°. Le champ visuel est amputé d'un scotome central à gauche. L'examen du segment antérieur est normal. L'image du fond d'œil à gauche est soumise à votre interprétation. Le reste de l'examen clinique est normal.

1. Quelle est l'interprétation du fond d'œil ?
2. Quel est votre diagnostic ?
3. Qu'attendez-vous d'une angiographie rétinienne à la fluorescéine ?
4. Quelles sont les étiologies de cette pathologie ?
5. Quelle est l'évolution habituelle de cette pathologie ?
6. L'acuité visuelle reste basse alors que le fond d'œil redevient normal. Vous pratiquez une nouvelle angiographie qui montre une hyperfluorescence maculaire « en pétales de fleur » dans une plage d'œdème de la macula, ainsi que des capillaires rétiniens dilatés laissant diffuser la fluorescéine. Quel est votre diagnostic ?



**DOSSIER N°13****1. Quelle est l'interprétation du fond d'œil ? (20)**

- Hémorragies en flammèches .....4
- Parallèles au trajet des fibres optiques, divergentes depuis la papille .....4
- Dilatation veineuse diffuse .....4
- CEdème rétinien diffus (coloration grisâtre) .....4
- CEdème papillaire.....4
- Pas de nodules cotonneux .....NC
- Pas d'anomalies artérielles.....NC,

**2 Quel est votre diagnostic ? (10)**

- OVCR gauche.....5
- CEdémateuse .....5

**3. Qu'attendez-vous d'une angiographie rétinienne à la fluorescéine ? (20)**

- Arguments pronostiques : caractère oedémateux, absence de signes ischémiques ..... 2
- Arguments diagnostiques positifs .....1
  - temps bras/rétine normal .....1
  - temps de remplissage veineux allongé (mais remplissage complet) .....1
- CEdème rétinien : .....2
  - diffusion floue de la fluorescéine .....1
- Signes veineux : .....2
  - dilatation veineuse avec coloration tardive de leur paroi .....1
  - diffusion de la fluorescéine.....1
- Capillaropathie cedémateuse.....2
  - diffusion de la fluorescéine.....1
  - dilatation capillaire : « trop belle image capillaire » .....1
  - réseau capillaire rétinien général et péri maculaire anormalement visibles .....1
  - hyperfluorescence papillaire.....1
- Territoires de non perfusion limités .....2

**4. Quelles sont les étiologies de cette pathologie ? (20)**

- Athérome (artère centrale de la rétine, artère ophtalmique, carotide interne) .....1
- Phlébite (et périphlébite) de la veine centrale de la rétine.....1
  - primitive (dont périphlébite idiopathique autoimmune : première cause veineuse) .....1
  - secondaire (maladie de Behçet, sarcoïdose, vascularites, collagénoses... ).....1
  - compression veineuse (intra-orbitaire ou intra-oculaire) .....1
  - inflammation oculaire aiguë.....1
- Hémopathies (leucémie myéloïde chronique, polyglobulie, anémie, maladie de Kahler, Waldenström... ).....1

**5. Quelle est l'évolution habituelle de cette pathologie ? (15)**

- Favorable.....5
- Avec amélioration de l'acuité visuelle et du champ visuel .....5
- Et amélioration du fond d'œil (le premier signe étant la disparition des nodules cotonneux) .....5

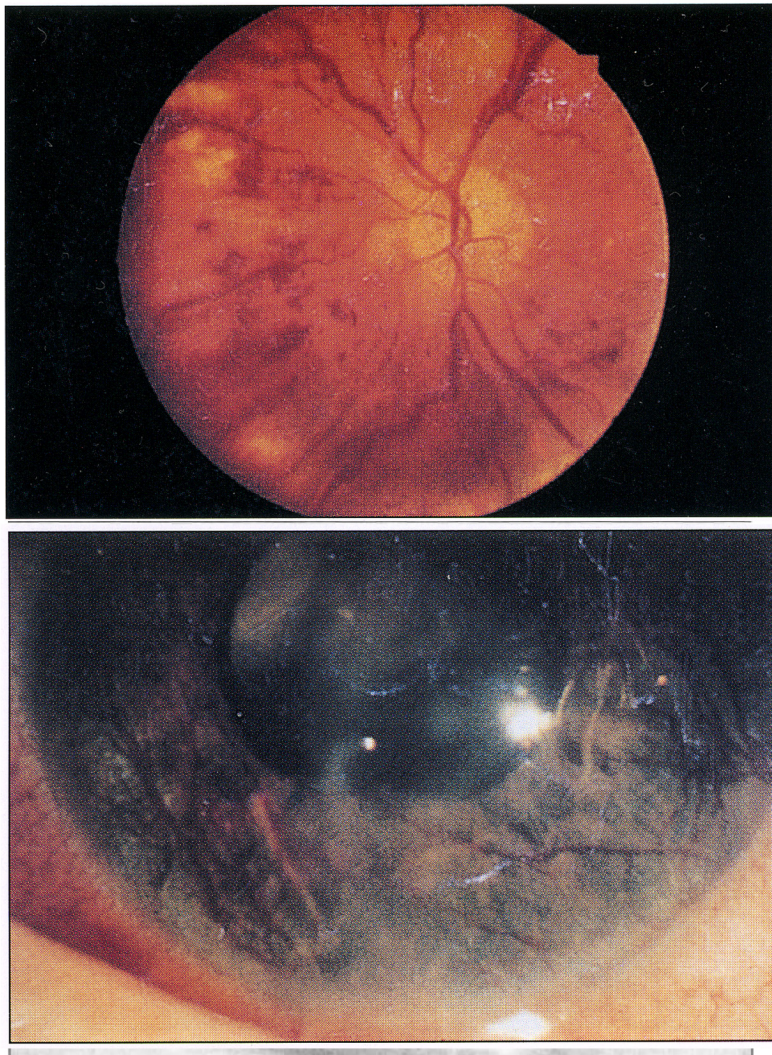
**6. L'acuité visuelle reste basse alors que le fond d'œil redevient normal. Vous pratiquez une nouvelle angiographie qui montre une hyperfluorescence maculaire « en pétales de fleur » dans une zone d'œdème de la macula, ainsi que des capillaires rétiens dilatés laissant diffuser la fluorescéine. Quel est votre diagnostic? (15)**

- Œdème maculaire cystoïde .....15

## DOSSIER N°14 : Baisse brutale d'acuité visuelle chez un diabétique

Monsieur V., 25 ans, diabétique insulino-dépendant depuis l'âge de 8 ans, consulte en urgence pour baisse d'acuité visuelle brutale de l'œil droit. L'acuité visuelle de loin est à 9/10° à gauche, réduite à la perception lumineuse à droite. Le diabète est mal équilibré chez ce patient peu compliant (glycémies entre 1,5 et 2,4 g/l) traité par deux injections d'insuline semi lente par jour.

1. Quelles sont les principales causes de baisse brutale unilatérale de l'acuité visuelle à évoquer chez un diabétique?
2. Monsieur V. était régulièrement examiné dans votre service pour rétinopathie diabétique, mais avait abandonné le suivi depuis 3 ans. Le dernier compte rendu note une rétinopathie diabétique non proliférante. Une image du fond d'œil à droite de l'époque est reproduite ici. Quelle est votre interprétation ?
3. Monsieur V. ne se plaint pas de douleurs, l'anomalie visuelle est apparue en moins de cinq minutes au petit déjeuner. L'examen retrouve des deux côtés l'aspect suivant de l'iris ; l'œil étant blanc par ailleurs. Quelle est votre interprétation ?
4. L'examen du segment postérieur de l'œil droit est impossible en raison d'une hémorragie intravitréenne importante. A gauche, il existe une rétinopathie diabétique proliférante sans complication aiguë. Quelle pathologie rétinienne craignez-vous ?
5. Comment la rechercher ?
6. Cette complication rétinienne est en effet présente. Quel traitement proposez-vous ?



**DOSSIER N°14**

1. Quelles sont les principales causes de baisse bmtale unilatérale de (acuité visuelle à évocpn chez un diabétique? (20)

- Hémorragie intravitréenne.....4
- Décollement de rétine .....4
- OACR.....4
- OVCR.....4
- Cécité monoculaire par accident vasculaire carotidien .....2
- Glaucome par fermeture de l'angle (néovasculaire) .....2

2 Monsieur V. était régulièrement examiné dans votre service pour rétinopathie diabétique, niais avait abandonné le suivi depuis 3 ans. Le dernier compte rendu note une rétinopathie diabétique non proliférante. Une image du fond d'œil à droite de l'époque est reproduite ici. Quelle est votre interprétation'? (20)

- Rétinopathie diabétique non proliférante .....5
- Hémorragies en flammèches nombreuses .....5
- Exsudats cotonneux (nodules dysoriques) .....5
- Microanévrismes .....5

3. Monsieur V. ne se plaint pas de douleurs, l'anomalie visuelle est apparue en moins de cinq minutes au petit déjeuner. L'examen retrouve des deux cotés l'aspect suivant de l'iris; fusil étant blanc par ailleurs. Quelle est votre interprétation ? (10)

- Rubéose irienne .....5
- Présence de néovaisseaux.....5

4. L'examen du segment postérieur de l'œil droit est impossible en raison d'une hémorragie intravitréenne importante. A gauche, il existe une rétinopathie diabétique proliférante sans complication aiguë. Quelle pathologie rétinienne craignez-vous? (10)

- Décollement de rétine droit touchant la macula .....10

5. Comment la rechercher? (20)

- Échographie oculaire en mode B.....15
- Électrorétinogramme.....5

6. Cette complication rétinienne est en effet présente. Quel traitement proposez-vous ? (20)

- A droite
  - cryoapplication en regard de la zone décollée.....411
  - puis indentation externe (ou interne) .....4
  - discuter une vitrectomie droite.....4
- A gauche : (oubli de l'oeil adelphe = 0)
  - photocoagulation panrétinienne au laser Argon.....4
- Équilibration du diabète (oubli = 0).....2
- Surveillance régulière (oubli = 0).....2

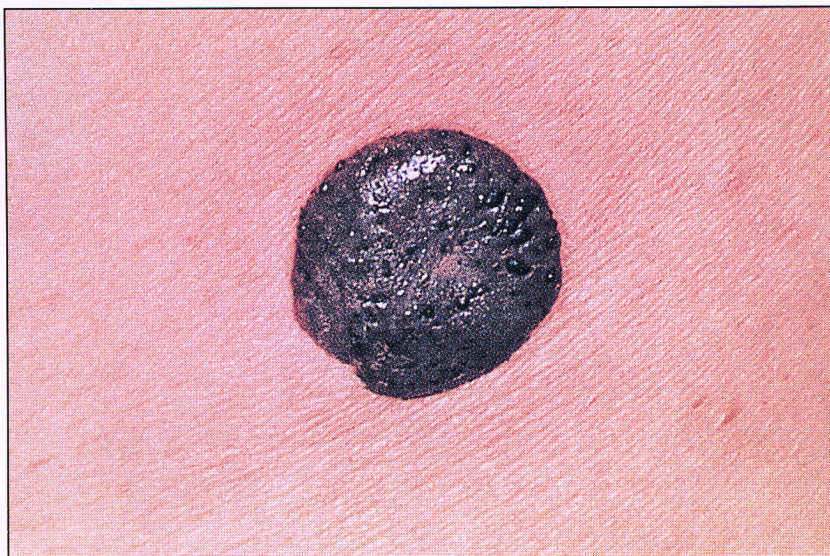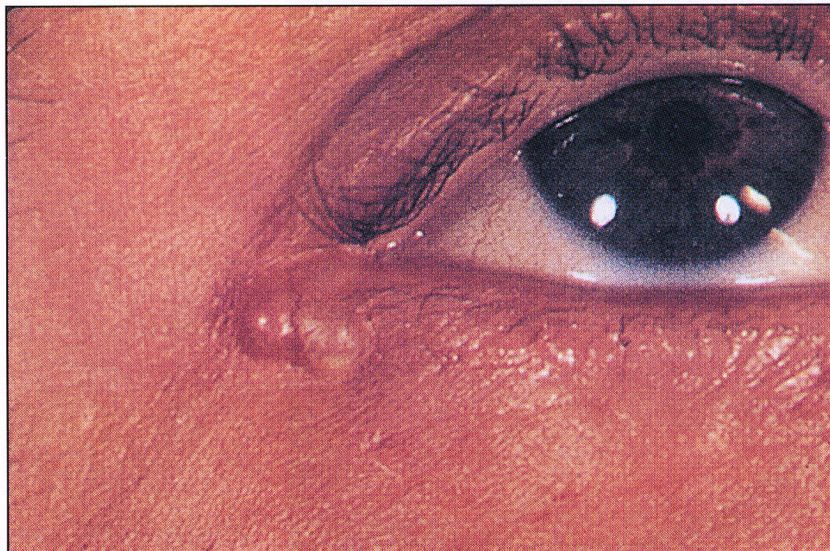
## DOSSIER N°15: Une lésion cutanée chez un contremaître

Monsieur G., 64 ans, consulte en raison d'une lésion cutanée persistante ayant tendance à l'extension spontanée.

Antécédents : Il est contremaître dans les bâtiments et travaux publics en Haute-Provence, ne fume pas, est diabétique non insulino-dépendant depuis 10 ans traité par GlucophageD et régime hypoglycémique.

La lésion est indurée, indolore, et est reproduite ici (cf iconographie n°1). L'examen clinique est normal par ailleurs en dehors de l'abolition des réflexes achilléens. Il n'y a pas de notion récente de piqûre d'insecte.

1. Décrivez la lésion
2. Quel est le diagnostic le plus probable ? Sur quels arguments ?
3. Comment le confirmez-vous ?
4. Ce diagnostic se confirme. Quel est votre traitement ?
5. Quel est le pronostic de cette affection ?
6. Il présente par ailleurs une autre lésion située dans le dos, reproduite sur l'iconographie n°2. Celle-ci est superficielle, soulevable à la curette, ce qui entraîne un suintement hémorragique de la zone de décollement. Quel est le diagnostic le plus probable pour cette lésion ?



**DOSSIER N°15****1. Décrivez la lésion. (15)**

- Perles épithéliomateuses .....5
- nodules translucides .....2
- millimétriques .....1
- parcourus de télangiectasies .....2
- Siégeant au visage (canthus externe de l'oeil droit).....5

**2 Quel est le diagnostic le plus probable ? Sur quels arguments ? (20)**

- Carcinome basocellulaire cutané .....8
- Car
- Travail en plein air... .....2
- Région ensoleillée .....2
- Perles épithéliomateuses .....2
- Siège : visage (85 % des cas) .....2
- Caractère chronique sans tendance à la cicatrisation .....2
- Induration .....2

**3. Comment le confirmez-vous ? (15)**

- Biopsie de la lésion pour examen anatomopathologique.....8
- Non indispensable avant l'exérèse chirurgicale.....7

**4. Ce diagnostic se confirme. Quel est votre traitement ? (20)**

- Exérèse chirurgicale .....4
- Avec marge de sécurité carcinologique de 5 mm au minimum .....4
- Et examen anatomopathologique des recoupes, extemporané puis définitif .....4
- Arrêt de l'exposition solaire .....4
- Surveillance clinique (oubli = 0) .....4

**5. Quel est le pronostic de cette affection ? (15)**

- Guérison dans 95 à 97 % .....10
- Métastases très exceptionnelles (discutées) .....5

6. 11 présente par ailleurs une autre lésion située dans le dos, reproduite sur l'iconographie n°2. Celle-ci est superficielle, soulevable à la curette, ce qui entraîne un suintement hémorragique de la zone de décollement. Quel est le diagnostic le plus probable pour cette lésion ? (15)

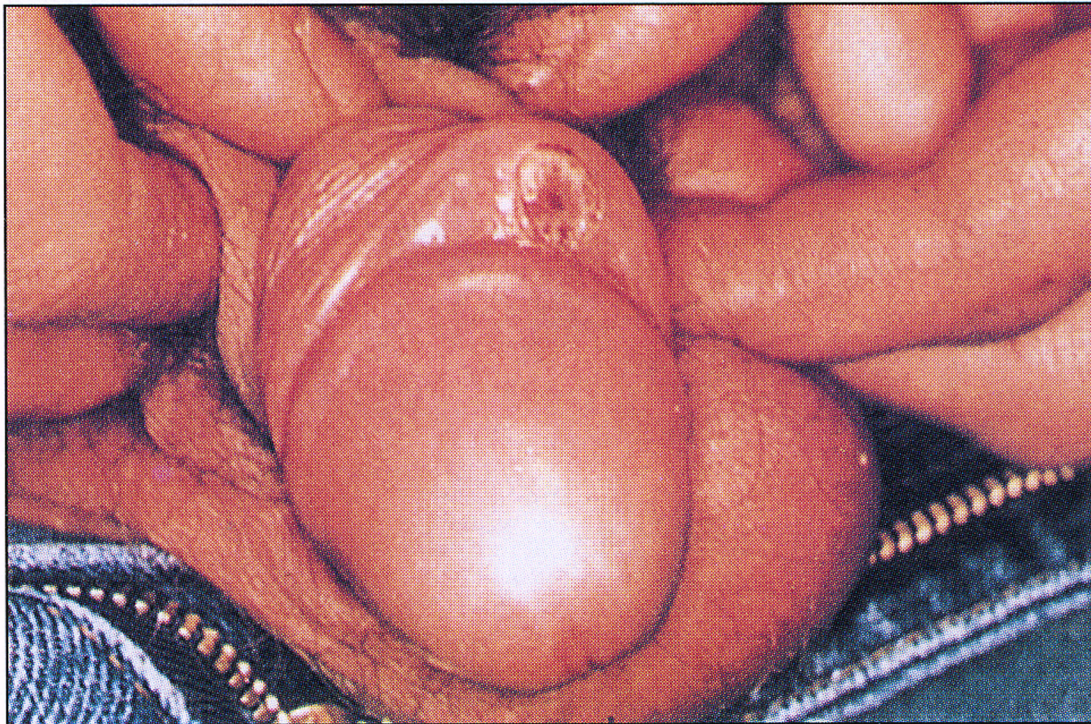
- Verrue séborrhéique .....15

## DOSSIER N°16: Une ulcération de la verge chez un ivoirien de 28 ans

Monsieur F., 28 ans, ivoirien, vous consulte pour une ulcération de la verge découverte au réveil ce matin. Il a eu 5 jours auparavant des rapports sexuels non protégés avec une prostituée et décrit une activité sexuelle régulière avec sa femme. Pas d'antécédent particulier en dehors d'une uréthrite aiguë il y a un an. Examen clinique

Température = 37,2° C. Ulcération génitale préputiale douloureuse, purulente, saignante au contact, entourée d'un bourrelet surélevé, non indurée. Cicatrices anciennes hyper et hypochromiques sur les jambes et les plantes des pieds.

1. Quel diagnostic évoquez-vous ? Justifiez.
2. Quels examens complémentaires demandez-vous ?
3. Interprétez les résultats de la sérologie syphilitique de ce patient pratiquée le jour de la consultation TPHA++, VDRL+. Quelles sont vos conclusions ?
4. Quel est votre traitement ?
5. Il revient vous voir 15 jours plus tard, (après avoir été traité par cotrimoxazole/Bactrim® pendant 7 jours) car la lésion, après s'être initialement améliorée sous traitement, semble à nouveau s'aggraver (photographie). On retrouve une ulcération indurée, et des adénopathies inguinales bilatérales, indolores, dures. Température = 37,4° C.  
Quel est votre diagnostic ? Justifiez.
6. Quel est alors votre traitement ?



**DOSSIER N°16****1. Quel diagnostic évoquez-vous ? Justifiez (20)**

- Chancre mou (dû à *Haemophilus Ducreyi*) .....6
- Car
- Ulcération génitale douloureuse.....2
- du prépuce .....2
- non indurée .....2
- à fond sale.....2
- entourée d'un bourrelet.....2
- Incubation courte : 5 jours.....4

NB : L'absence d'adénopathies inflammatoires n'élimine pas le diagnostic de chancre mou (elles ne sont présentes que dans 50 % des cas).

**2 Quels examens complémentaires demandez-vous? (20)**

- Mise en évidence d'*Haemophilus Ducreyi*
- prélèvement par grattage des berges de la lésion .....4
- examen direct et culture .....4
- Recherche d'autres MST
- sérologie HIV 1 et 2 après accord du patient .....4
- sérologie hépatites B et C .....4
- sérologie syphilitique : TPHA, VDRL.....2
- recherche de tréponèmes par examen au microscope à fond noir des sérosités du chancre .....2

**3. Interprétez les résultats de la sérologie syphilitique de ce patient faite le jour de sa consultation: TPHA++, VDRL+. Quelles sont vos conclusions ? (20)**

- Ce résultat ne permet pas de conclure avec certitude à une syphilis récente .....7
- Il peut correspondre à
- syphilis ancienne (VDRL à une croix non significatif).....2
- un pian ancien (originaire de Côte d'Ivoire, cicatrices des membres inférieurs) .....2
- une syphilis récente, le TPHA se positivait avant le VDRL.....2
- On doit donc refaire une sérologie syphilitique à 2 semaines pour éliminer une syphilis contractée au même moment que le chancre mou.....7

**4. Quel est votre traitement ? (10)**

- \*Traitement antibiotique actif sur *Haemophilus Ducreyi* et sur le tréponème pâle
- céphalosporine de troisième génération : ex : Ceftriaxone/Rocéphine® : 500 mg IM en une injection ..... 2
- si allergie aux bêta-lactamines : Erythromycine/Erythrocin® : 2 g/j per os pendant 15 jours .....2
- Abstention sexuelle de quelques jours ou rapports protégés.....2
- Dépistage et traitement des sujets-contacts : femme, prostituée (oubli = 0) .....2
- Déclaration obligatoire, anonyme.....2
- Surveillance (oubli = 0) ..... NC

5. Il revient vous voir 15 jours plus tard, (après avoir été traité par cotrimoxazole/Bactrim® pendant 7 jours) car la lésion, après s'être initialement améliorée sous traitement, semble à nouveau s'aggraver (photographie). On retrouve une ulcération indurée, et des adénopathies inguinales bilatérales, indolores, dures. Température = 37,4°C. Quel est votre diagnostic ? Justifiez (20)

Chancres syphilitiques de syphilis primaire par co-infection <i>Treponema pallidum</i> / <i>Haemophilus Ducreyi</i> (oubli = 0).....	2
-Incubation plus longue que <i>Haemophilus Ducreyi</i> : 21 jours.....	3
Ulcération :.....	2
-unique.....	2
-à surface rosée .....	2
-à fond propre.....	2
-indolore .....	2
-indurée.....	2
Adénopathies inguinales non inflammatoires .....	3

6. Quel est alors votre traitement ? (10)

Traitement minute :.....	2
-Benzathine-pénicilline/Extencilline®: .....	2
-2,4 millions d'unités en une injection intramusculaire.....	2
-si allergie aux bêta-lactamines : Erythromycine/Erythrocin® : 2g/j per os pendant 15 jours .....	2
Déclaration obligatoire, anonyme.....	2
S'assurer que les sujets-contacts ont été traités correctement contre la syphilis .....	NC
Surveillance (oubli = 0) .....	NC

## DOSSIER N°17 : Une éruption cutanée lors du traitement d'une cystite

Mademoiselle C., 25 ans, est traitée par Cotrimoxazole/Bactrime pour une cystite.

Le lendemain du début du traitement, elle consulte aux urgences pour une éruption généralisée faite de papules érythémateuses confluentes, bien limitées, en placards fugaces, avec prurit intense.

Examen clinique : TA = 120/70 mmHg, pouls = 70/mn, fréquence respiratoire = 13/mn, température=37,1 ° C.

1. Quel est votre diagnostic ?
2. Quel est le mécanisme immunologique de cette pathologie ?
3. Quelles mesures thérapeutiques prenez-vous ?
4. Elle consulte aux urgences plusieurs années plus tard pour une crise de colique néphrétique droite. Une urographie intraveineuse est prescrite dans le bilan étiologique. Au moment de l'injection de produit de contraste, elle se plaint d'une sensation de malaise général avec frissons, prurit généralisé et dyspnée brutale. Le pouls est filant, la TA à 80/50 mmHg, la température à 38,8° C. Quel est votre diagnostic ?
5. Quel est votre traitement en urgence?

**DOSSIER N°17**

1. Quel est votre diagnostic ? (20)

- Éruption urticarienne aiguë .....10
- Suite à la prise d'un sulfamide antibactérien.....10

2 Quel est le mécanisme immunologique de cette pathologie? (20)

- Hypersensibilité immédiate de type I .....10
- médiée par les IgE .....10

3. Quelles mesures thérapeutiques prenez-vous ? (20)

- Éviction définitive du Bactrim® et des autres sulfamides, donner la liste des produits contre-indiqués à la patiente (oubli = 0) .....4
- Traitement médicamenteux
  - antihistaminique anti H1 IV: .....4
  - ex : Dexchlorphéniramine/PolaramineO : 1 ampoule = 5 mg en intraveineux direct puis ..... 2
  - antihistaminique anti H1 non sédatif per os : .....4
  - ex : Terfénadine/Teldane®cp 120 mg : 1 cp/j pendant 5 jours .....2
- \*Traitement de l'infection urinaire par un autre médicament.....2
- Surveillance (oubli = 0).....2

4. Elle consulte aux urgences plusieurs années plus tard pour une crise de colique néphrétique droite. Une urographie intraveineuse est prescrite dans le bilan étiologique. Au moment de l'injection de produit de contraste, elle se plaint d'une sensation de malaise général avec frissons, prurit généralisé et dyspnée brutale. Le pouls est filant, la TA à 80/50 mmHg, la température à 38,8° C. Quel est votre diagnostic? (20)

- Choc anaphylactique .....10
- Dû au produit de contraste iodé.....10

5. Quel est votre traitement en urgence ? (20)

- Adrénaline : 0,5 mg en sous-cutané ou IV lente (oubli = 0) .....5
- Position latérale de sécurité, tête et membres inférieurs surélevés .....2
- Assurer la liberté des voies aériennes supérieures .....2
- Transfert en réanimation .....2
- monitoring cardiotensionnel .....1
- oxygénothérapie nasale voire intubation et ventilation assistée .....1
- pose d'une voie veineuse pour remplissage vasculaire: macromolécules: Plasmion®: 500 cc en 15 mn.... 1
- correction des troubles hydroélectrolytiques éventuels.....NC
- Corticoïdes injectables : ex : hémisuccinate d'hydrocortisone : 100 mg IV .....2
- \* Antihistaminique injectable : ex : Dexchlorphéniramine/Polaramine®: 1 ampoule IV..... 2
- Surveillance (oubli = 0).....2

## **DOSSIER N°18 : A propos des dermocorticoïdes**

Monsieur F., 30 ans, est atteint d'un psoriasis actuellement en poussée. Il présente des lésions de 6 cm sur 3 cm au niveau des genoux et des coudes, et des plaques nummulaires diffuses au niveau du tronc. Il a lui-même commencé à se traiter par Bêtaméthazone dipropionate/Diprosone® qu'il applique 2 fois par jour sur les lésions depuis 3 semaines.

1. Que pensez-vous de ce traitement ?
2. Quelles sont les contre-indications des dermocorticoïdes ?
3. Quels sont leurs effets secondaires ?
4. Quels sont les mécanismes d'action des dermocorticoïdes ?
5. Quels sont les principes de traitement par les corticoïdes locaux ?

**DOSSIER N°18****1. Que pensez-vous de ce traitement ? (10)**

- Inadapté car : .....4
- Lésions trop étendues .....3
- Risque d'effets secondaires systémiques .....3

**2 Quelles sont les contre-indications des demucorticôides ? (20)**

- Dermatoses infectieuses .....8
- Acné .....4
- Rosacée .....4
- Érythème fessier du nourrisson : risque de granulome glutéal infantile ..... 4

**3. Quels sont leurs effets secondaires ? (30)**

- Locaux : .....3
  - atrophie cutanée .....2
  - vergetures .....2
  - ecchymoses.....2
  - dépigmentation .....2
  - dépilation .....2
  - difficultés de cicatrisation.....2
  - sur la face : dermite acnéiforme ou rosaceiforme .....2
- Systémiques : .....3
  - syndrome de Cushing.....2
  - retard de croissance.....2
  - freination hypothalamo-hypophysaire .....2
- Rebond à l'arrêt du traitement.....4

**4. Quels sont les mécanismes d'action des derrnocorticoïdes ? (20)**

- Anti-inflammatoire: .....4
  - inhibe la libération des médiateurs de l'inflammation (effet anti PLA2) .....4
- Antiprolifératif : .....4
  - diminue le turn-over des kératinocytes .....4
  - diminue la synthèse des fibres collagènes du derme.....4

**5. Quels sont les principes de traitement par les corticôides locaux ? (20)**

- Quantité minimum efficace .....10
- Décroissance progressive.....5
- Contre-indication des corticoïdes de classe I et II sur le visage .....5

**DOSSIER N°19 : Madame L., 75 ans, agricultrice à la retraite, consulte pour une tâche marron inesthétique de la joue gauche**

Madame L., 75 ans, agricultrice à la retraite, consulte pour une tache marron inesthétique de la joue gauche. Elle n'a aucun antécédent pathologique notable en dehors d'une hypertension artérielle traitée par Tildiem®-Diltiazem depuis trois ans.

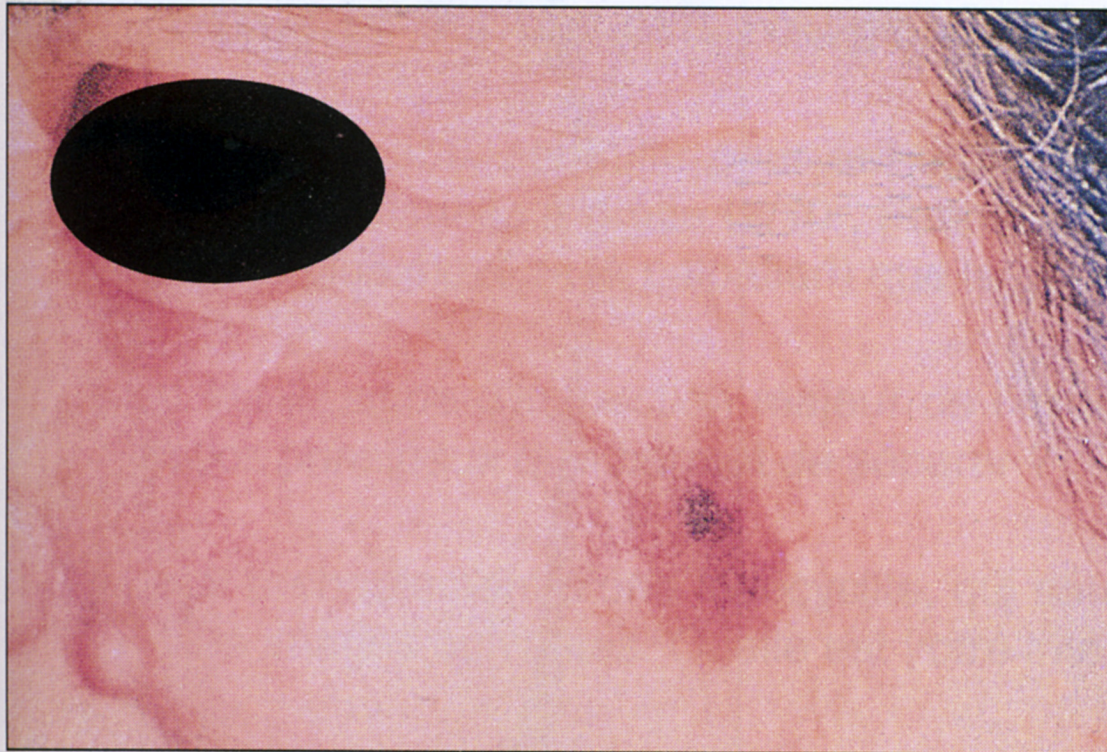La lésion est apparue progressivement ces dix dernières années, elle s'étend progressivement, et a toujours été asymptomatique. Elle ne se plaint de rien d'autre.

Examen clinique : la tension artérielle est à 130/80 mmHg, le pouls à 65/mn, elle est apyrétique.

La lésion reproduite sur cette photographie (cf iconographie) est indolore. Elle est souple.

Il n'existe aucune adénopathie cervicale.

1. Décrivez la lésion à partir de l'iconographie fournie.
2. Quel est le diagnostic dermatologique le plus probable ?
3. Quelle est l'évolution spontanée de ce type de lésion ?
4. Quel(s) diagnostic(s) différentiel(s) peut(vent) se discuter ici ?
5. Il existe en fait une zone indurée nodulaire de 5 mm x 8 mm au centre de la lésion. Quelle est alors la conduite à tenir ?



**DOSSIER N°19**

1. Décrivez la lésion à partir de l'iconographie fournie. (20)

- Large tâche à surface plane.....4
- Marron .....4
- Inhomogène.....4
- Aux contours irréguliers.....4
- Non indurée.....4
- Siégeant au visage .....NC

2 Quel est le diagnostic dermatologique le plus probable ? (20)

- Mélanose de Dubreuilh.....10
- Également appelé lentigo malin ou mélanome in situ .....10

3. Quelle est l'évolution spontanée de ce type de lésion ? (20)

- Extension superficielle pendant 5 à 15 ans .....10
- Transformation en mélanome superficiel ou nodulaire.....10

**4. Quel(s) diagnostic(s) différentiel(s) peut(vent) se discuter ici ? (20)**

- Mélanome.....10
- Verrue séborrhéique .....10

5. Il existe en fait une zone indurée nodulaire de 5 mm x 8 mm au centre de la lésion. Quelle est alors la conduite à tenir ? (20)

- Exérèse chirurgicale de la lésion.....4
- Avec examen anatomopathologique extemporané puis définitif... ..4
- Et marge de sécurité carcinologique si découverte d'un mélanome .....4
- Dont la taille sera décidée en fonction de l'indice de Breslow (épaisseur)..... 4
- ~• Surveillance (oubli = 0).....4

## **DOSSIER N°20: Une éruption érythémato-vésiculeuse chez un enfant de six mois**

Clarisse, 6 mois, est amenée en consultation par sa mère pour une éruption érythémato-vésiculeuse touchant les joues, les plis des coudes et les genoux ainsi que le pouce sucé, apparue depuis une semaine. Examen clinique sans particularité. On retrouve des antécédents familiaux de rhinite saisonnière et d'asthme chez sa mère et la notion d'une éruption similaire chez Clarisse il y a 3 mois.

1. Quel diagnostic évoquez-vous ? Justifiez.
2. Quel critère majeur de diagnostic manque dans ce dossier ? Comment le recherchez-vous ?
3. Demandez-vous des examens complémentaires ? Si oui lesquels ?
4. Quel est votre traitement médicamenteux ?
5. Quelles sont les autres mesures associées à ce traitement ?
6. Quelles sont les complications possibles de la maladie ?

**DOSSIER N°20****1. Quel diagnostic évoquez-vous ? Justifiez (20)**

- Dermatite atopique : .....10,
- nourrisson de 6 mois.....2
- éruption érythémato-squameuse.....2
- zones électives : joues, faces de flexion des membres, pousse sucé .....2
- évolution par poussées.....2
- antécédents familiaux atopiques (rhinite saisonnière, asthme) .....2

**2 Quel critère majeur de diagnostic manque dans ce dossier ? Comment le recherchez-vous? (10)**

- Prurit : .....2
- interrogatoire de la mère .....1
- examen physique : .....1
- excoriations.....1
- épaissement cutané .....1
- érythème en bandes.....1
- turgescence des follicules pileux.....1
- ongles lisses .....1
- adénopathies locales (inconstantes) .....1

**3. Demandez-vous des examens complémentaires ? Si oui lesquels ? (10)**

- Non .....9
- Diagnostic clinique .....1

**4. Quel est votre traitement médicamenteux ? (20)**

- Corticothérapie locale : .....5
- dermocorticoïdes de classe III sur le visage (ex: Tridésone®/désone) .....5
- dermocorticoïdes de classe II sur les lésions des coudes et des genoux  
| (ex : Diprosone®/bêtaméthazone) .....5
- décroissance progressive : 2 applications par jour pendant 2 semaines puis 1 application par jour  
| pendant 10 jours et 1 application 1 jour sur 2 en alternance avec une crème hydratante pendant 1 semaine. ....5

**5. Quelles sont les autres mesures associées à ce traitement ? (20)**

- Hydratation cutanée suffisante : crèmes émollientes (ex : Ictyane®), bains avec Oleatum®..... 4
- Sous-vêtements en coton (et pas synthétiques) .....4
- Vaccinations habituelles en dehors des poussées .....4
- Éloignement des sujets présentant une éruption herpétique lors des poussées (risque de syndrome de Kaposi-Juliusberg) .....4
- Inutilité des régimes et des antihistaminiques .....4
- Surveillance .....NC

**Quelles sont les complications possibles de la maladie ? (20)**

• Évolution .....	2
• Complications	
-surinfection bactérienne (i mpétiginisation) .....	4
-surinfection virale : .....	4
molluscum contagiosum (pox virus).....	3
syndrome de Kaposi-Juliusberg (herpès).....	3
-surinfection fongique : 3 fois plus fréquentes chez les sujets atopiques .....	4

## DOSSIER N°21 : Nodules douloureux des membres inférieurs

Monsieur V., 24 ans, consulte au retour de Tunisie (où il a séjourné un an) pour des nodules douloureux des membres inférieurs apparus progressivement sur une semaine. Il s'agit de nodules sous cutanés profonds, avec des éléments d'âge différents, les plus récents étant rouges, les plus anciens jaunâtres. Ils sont principalement situés sur la face d'extension des membres inférieurs. Il n'a pas d'antécédent particulier en dehors d'un tabagisme à 9 paquets-années.

1. Quel est votre diagnostic ?
2. Quelles en sont les principales étiologies ?
3. Quel est votre traitement symptomatique ?
4. L'existence de plusieurs épisodes de diarrhée lors de son voyage en Tunisie vous évoquerait quel(s) diagnostic(s) ?
5. Une coloscopie est pratiquée. Elle retrouve un aspect congestif de la muqueuse rectosigmoïdienne avec des ulcérations superficielles, confluentes, recouvertes d'enduits purulents. Quel est le diagnostic le plus probable ?
6. Quelles sont les autres manifestations extradiagnostiques de cette pathologie ?

**DOSSIER N°21****1. Quel est votre diagnostic ? (15)**

- Érythème noueux .....1 5

**2 Quelles en sont les principales étiologies ? (20)**

- Infections streptococciques.....6
- Sarcoidose .....6
- Tuberculose (primo-infection) .....2
- Yersinioses .....2
- Entérocopathies inflammatoires.....2
- Médicaments (AINS, sulfamides, sels d'or...) .....2

NB : Autres étiologies : virales (mononucléose infectieuse, hépatite B, VIH), parasitaires (toxoplasmose, paludisme, helminthiases), bactériennes (maladie des griffes du chat, chlamydioses, lèpre), mycoses (histoplasmoses, coccidioïdose, blastomycose, kériens), hémopathies (lymphomes, leucémies aiguës, leucémie myéloïde chronique en acutisation), grossesse (et oestroprogestatifs), maladie de Behçet.

**3. Quel est votre traitement symptomatique ? (15)**

- Repos au lit (arrêt de travail) .....3
- AINS (aspirine en première intention) per os.....3
- hors contre indications .....3
- Antalgiques .....3
- Surveillance (oubli = 0).....3

**4. L'existence de plusieurs épisodes de diarrhée lors de son voyage en Tunisie vous évoquerait quel(s) diagnostic(s) ? (15)**

- Yersinioses .....5
- Rectocolite hémorragique.....5
- Maladie de Crohn .....5

**5. Une coloscopie est pratiquée. Elle retrouve un aspect congestif de la muqueuse rectosigmoïdienne avec des ulcérations superficielles, confluentes, recouvertes d'enduits purulents. Quel est le diagnostic le plus probable ? (15)**

- Congestion muqueuse (perte de l'aspect vasculaire habituel) hémorragique ..... 3
- ulcérations superficielles .....4
- Maladie inflammatoire du tube digestif.....4
- Probablement recto-colite hémorragique .....4

**6. Quelles sont les autres manifestations extradiigestives de cette pathologie ? (20)**

- Spondylarthropathie (type spondylarthrite ankylosante).....4
- Sacroïlite isolée .....NC
- Uvéite antérieure.....4
- Conjonctivite, kératite .....NC
- Hippocratisme digital.....4
- Pyoderma gangrenosum .....4
- Cholangite sclérosante .....4

## DOSSIER N°22: Une éruption bulleuse chez un jeune homme de 25 ans

Monsieur B., 25 ans, est hospitalisé pour une dermatose apparue depuis 2 jours. Les lésions élémentaires sont reproduites ci-contre. Leur disposition est symétrique, prédominant aux mains, pieds, coudes et genoux.

Rl'examen clinique, on retrouve une fièvre à 38°C avec asthénie, une toux sèche et des râles bronchiques diffus.

Pouls= 80/mn, TA = 130/80 mmHg.

Examens complémentaires : GB = 11 000/mm<sup>3</sup> ; Hb = 10 g/dl avec VGM = 100 micron<sup>3</sup> ; plaquettes = 200 X00/mm<sup>3</sup>. VS = 90 mm à la première heure.

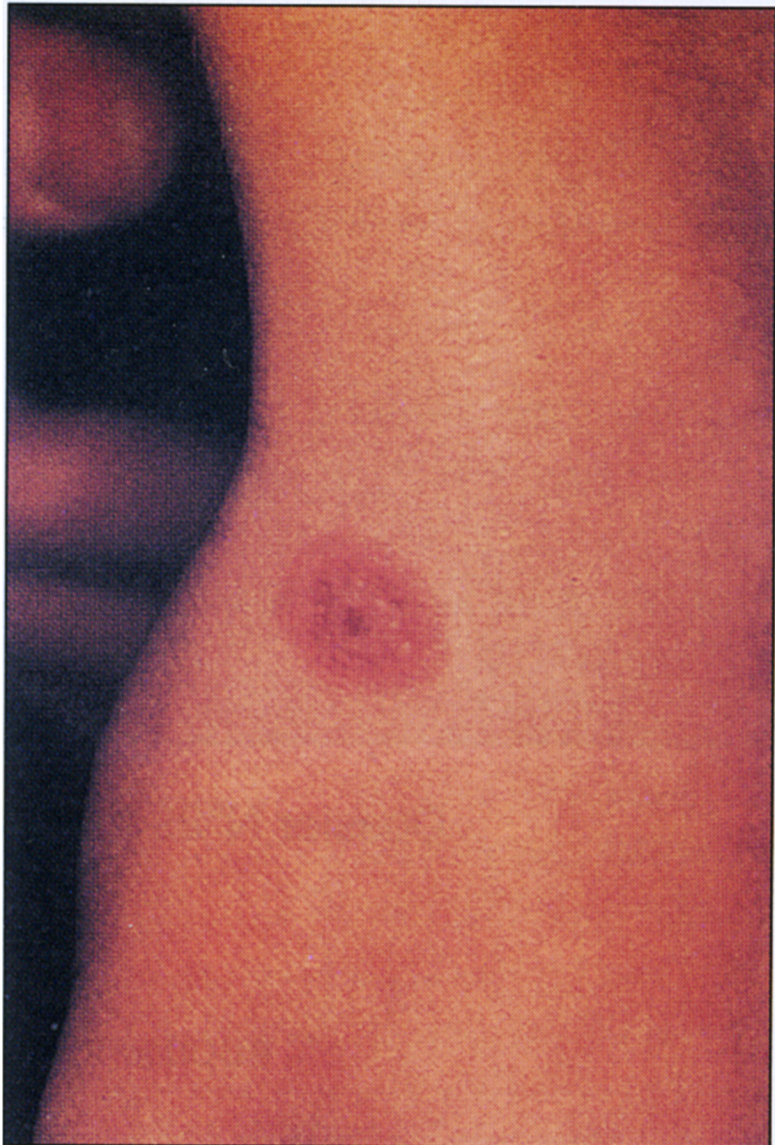1 Décrivez la lésion dermatologique reproduite.

2 Quel est votre diagnostic dermatologique ? Justifiez.

3 Quel en est ici l'étiologie la plus probable ? Justifiez.

4 Qu'attendriez-vous d'une biopsie de cette lésion ?

5 Quel traitement prescrivez-vous ?



**DOSSIER N°22**

1. Décrivez la lésion dermatologique reproduite. (20)

- Maculo-papule .....5
- En cocarde .....5
- Centre purpurique.....5
- Périphérie érythémato-vésiculeuse .....5

2 Quel est votre diagnostic dermatologique? Justifiez (20)

- Érythème polymorphe .....12
- Car
  - éruption bilatérale .....2
  - symétrique .....2
  - maculopapules en cocarde.....2
  - localisation palmoplantaire et sur les faces d'extension des membres .....2

3. Quelle en est ici l'étiologie la plus probable ? Justifiez (20)

- Infection pulmonaire à mycoplasma pneumoniae : .....8
- Car
  - fièvre à 38°C .....2
  - asthénie.....2
  - toux sèche .....2
  - râles bronchiques diffus .....2
  - anémie macrocytaire (probablement hémolytique) .....2
  - cause fréquente d'érythème polymorphe.....2

4. Qu'attendriez-vous d'une biopsie de cette lésion? (20)

- C1 =dème dermique .....5
- Nécrose épidermique .....5
- Bulle sous-épidermique.....5
- Absence de dépôts immuns en immunofluorescence directe et indirecte .....5

5. Quel traitement prescrivez-vous ? (20)

- \*Traitement du facteur déclenchant :.....2
- antibiothérapie par macrolide : (en l'absence d'allergie).....4
- ex : érythromycine/Erythrocin® : 2 g/j .....4
- Traitement symptomatique de l'éruption :.....2
- antiseptie cutanée .....4
- bonne hydratation .....4

## DOSSIER N°23: Une grosse jambe rouge douloureuse

Madame C., 75 ans, consulte aux urgences pour douleurs du membre inférieur gauche depuis 2 jours avec une fièvre à 39°C. Dans ses antécédents, on retrouve

- arthrose cervicale traitée par aspirine ;
- insuffisance coronarienne traitée par molsidomide/Corvasale;
- hypertension artérielle traitée par nicardipine/Loxen®.

### Examen clinique

(Edème déclive des 2 jambes, prédominant à gauche, avec un aspect érythémateux et douloureux de la cheville gauche.

T°= 39,2°C, TA = 140/90 mmHg, poids = 75 kg pour 1 m 55.

On retrouve un ulcère à bords propres, recouvert d'un exsudat jaunâtre, de 2 cm de diamètre, au niveau de la malléole interne gauche.

1. Quel diagnostic évoquez-vous ?

2. Quel est le principal diagnostic différentiel ?

Quel examen complémentaire demandez-vous pour affirmer ce diagnostic ?

3. Cet examen est normal. Quel est votre traitement médicamenteux en urgence ?

4. Quelles sont les complications possibles de cette maladie ?

5. Quels conseils donnez-vous à la patiente à sa sortie de l'hôpital ?

**DOSSIER N°23**

1. Quel diagnostic évoquez-vous ? (20)

- Érysipèle de la jambe gauche .....10
- Par surinfection à streptocoque bêta-hémolytique.....5
- D'un ulcère veineux.....5

2 Quel est le principal diagnostic différentiel ? Quel examen complémentaire demandez-vous pour affirmer ce diagnostic ? (20)

- Phlébite de jambe gauche .....10
- Écho-doppler veineux du membre inférieur gauche .....10

3. Cet examen est normal. Quel est votre traitement médicamenteux en urgence? (30)

- Traitement de l'érysipèle : .....4
  - antibiothérapie (après prélèvements bactériologiques) .....3
  - intraveineuse pendant les 5 premiers jours puis per os (total 15 jours) .....1
  - active sur les streptocoques .....1
  - ex: pénicilline G : 12 millions d'unités par jour .....1
  - en l'absence d'allergie.....1
  - puis pénicilline V (OracillineO) : 4 millions d'unités par jour.....1
  - anticoagulation préventive par HBPM.....3
- Traitement de l'ulcère : soins journaliers .....4
  - nettoyage au sérum physiologique .....1
  - détersion manuelle des tissus nécrotiques.....1
  - humidification par tulle gras bétadiné.....1
  - pansement non serré.....1
- Contre-indication des anti-inflammatoires ; arrêt de l'aspirine .....4
- Vaccination antitétanique (oubli = 0) .....3
- Surveillance .....NC

4. Quelles sont les complications possibles de cette maladie ? (20)

- Récidive (fréquente sur ce terrain d'insuffisance veineuse) .....8
- Cellulite nécrosante streptococcique (favorisée par les anti-inflammatoires).....8
- Complications de décubitus .....4

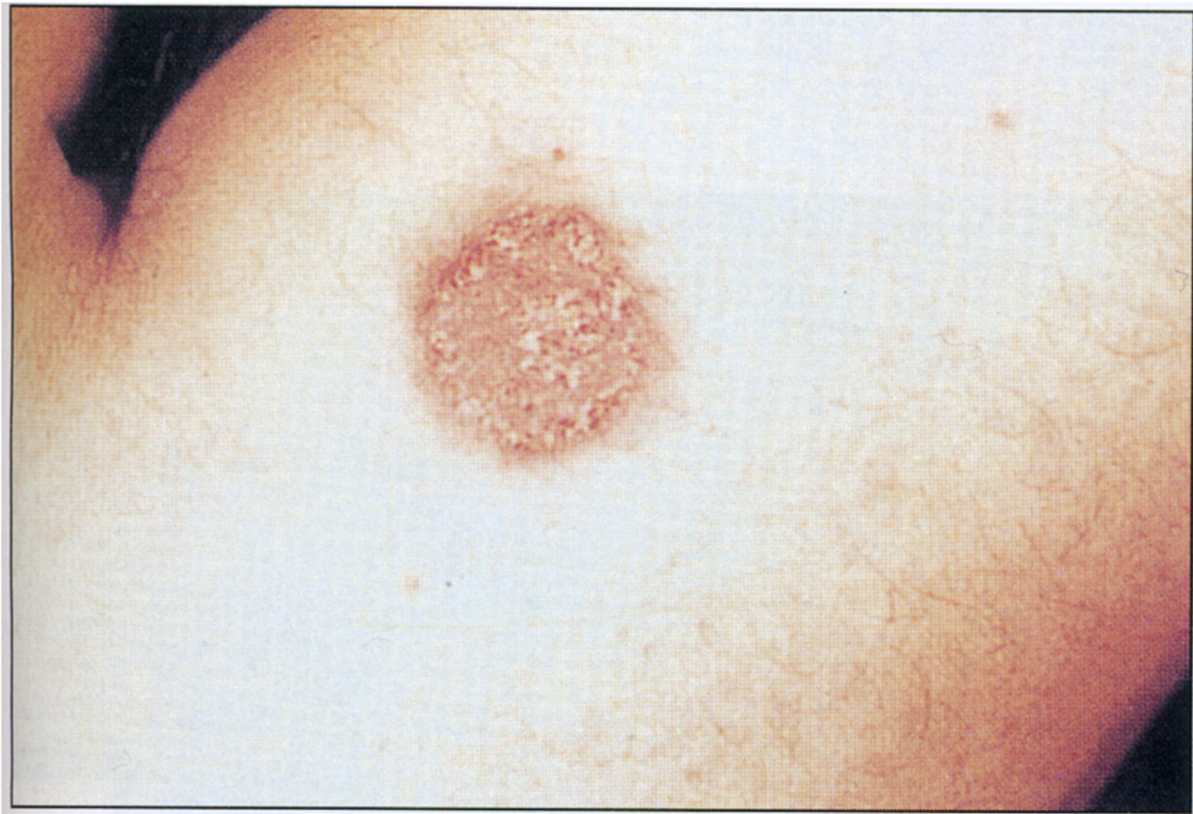
5. Quels conseils donnez-vous à la patiente à sa sortie de l'hôpital ? (10)

- Port de bas de contention veineuse .....5
- Perte de poids .....5

## DOSSIER N° 24: Lésion cutanée prurigineuse chez un enfant de 10 ans

Hervé, 10 ans, est amené en consultation par sa mère pour une lésion apparue depuis 2 jours sur son avant-bras, très prurigineuse. Elle est reproduite sur la photographie ci-contre. Il n'a pas d'antécédent particulier en dehors d'une varicelle à 5 ans et d'une rhinite saisonnière. Il possède à la maison 2 chiens, avec lesquels il joue souvent.

1. Décrivez la lésion ci-contre.
2. Quel diagnostic évoquez-vous ?
3. Quels sont les principaux diagnostics différentiels ?
4. Quels examens complémentaires demandez-vous ?
5. Quel traitement prescrivez-vous ?



## DOSSIER N°24

1. Décrivez la lésion ci-contre. (20)

- Macule arrondie, érythémateuse .....5
- D'aspect annulaire, en cocarde.....5
- Bordure érythémateuse microvésiculaire .....5
- Centre squameux, plus terne .....5

2 Quel diagnostic évoquez-vous ? (18)

- Herpès circiné : infection cutanée à dermatophytes (le plus souvent *microsporum canis*) .....18

3. Quels sont les principaux diagnostics différentiels ? (21)

- Eczéma nummulaire .....7
- Psoriasis annulaire.....7
- Pytiriasis rosé de Gibert.....7

4. Quels examens complémentaires demandez-vous ? (21)

- Prélèvement mycologique par grattage.....7
- Examen direct : recherche de filaments mycéliens.....7
- Culture sur milieu de Sabouraud.....7

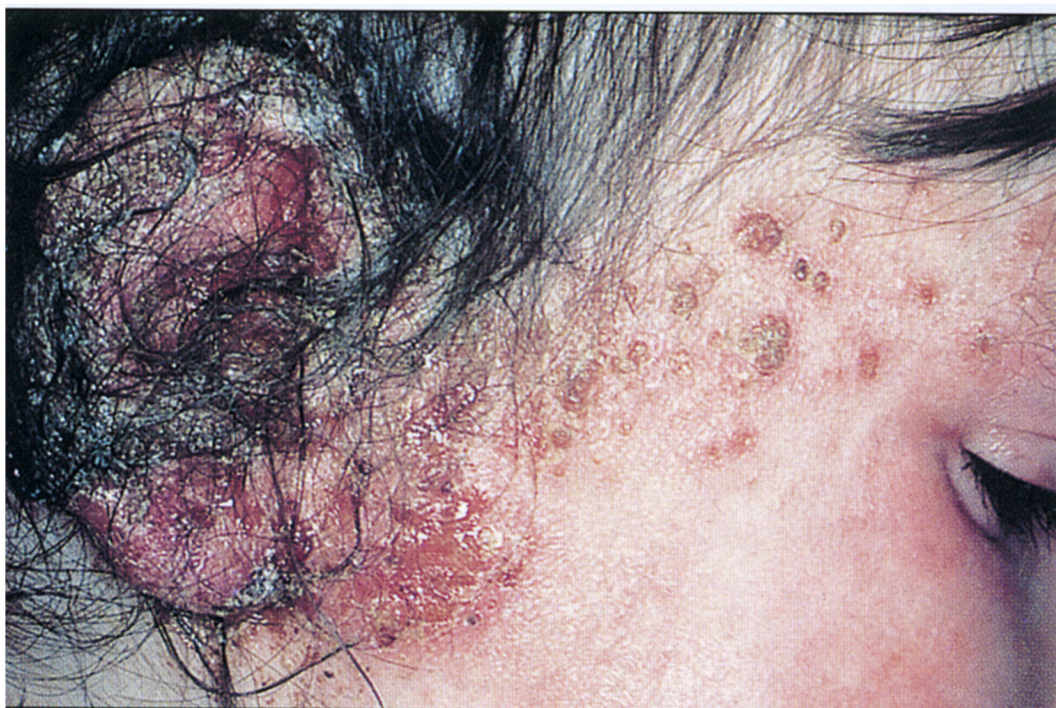5. Quel traitement prescrivez-vous ? (20)

- Traitement antifongique local :.....5
- ex : Econazole/PevarylOcrème : 2 applications par jour pendant 3 semaines ..... 5
- Traitement des animaux domestiques contaminants.....5
- Examen clinique et traitement éventuel de l'entourage. ....5

## DOSSIER N°25 : Lésions érythémato-croûteuses chez un enfant de 8 ans

Kevin, 8 ans, traité par dermatocorticoïdes pour une dermatite atopique du visage et des creux poplités, est amené en consultation pour une éruption de la face reproduite ci-contre.

1. Quel est votre diagnostic ? Justifiez.
2. Quel est(sont) l'(les) agent(s) infectieux habituellement responsable(s) ?
3. Quelles sont les complications à craindre dans cette pathologie ?
4. Quel est votre traitement médicamenteux ?
5. Quelles sont les autres mesures thérapeutiques ?



**DOSSIER N°25****1. Quel est votre diagnostic ? Justifiez (20)**

- Impétigo (impétiginisation d'un eczéma).....4
- lésions érythémato-croûteuses .....4
- périorificielles : oreille droite .....4
- terrain : enfant d'âge scolaire.....4
- . dermatite atopique.....4

**2 Quel est(ont) il(les) agent(s) infectieux habituellement responsable(s) ? (20)**

- Streptocoque beta-hémolytique .....10
- Staphylocoque .....10

**3. Quelles sont les complications à craindre dans cette pathologie ? (20)**

- Générales : .....4
- glomérulonéphrite aiguë post-streptococcique (rare) .....4
- scarlatine (exceptionnelle).....4
- Locales : .....4
- lymphangite, cellulite .....4

**4. Quel est votre traitement médicamenteux? (20)**

- Antibiothérapie per os active sur les streptocoques et les staphylocoques (souvent associés) .....10
- ex : synergistines : Virginiamycine / Staphylomycine®100 mg/kg/j pendant 6 jours. ....5
- acceptés aussi : macrolides, pénicilline M
- . poursuite du traitement dermocorticoïde .....5

NB : Les dermocorticoïdes, chez l'atopique, ne sont pas contre-indiqués en cas d'impétiginisation : ils ont même une activité antibactérienne.

**5. Quelles sont les autres mesures thérapeutiques ? (20)**

- Éviction scolaire jusqu'à la guérison (oubli = 0).....5
- Nettoyage des lésions avec un antiseptique. ex : Hexomédine®/hexamidine.....4
- Mesures d'hygiène.....4
- Vérifier l'absence de protéinurie à 3 semaines. ....4
- Traitement de fond de la dermatite atopique.....3

## DOSSIER N°26 : Éruption annulaire et arthralgies

Vous êtes de garde le 14 juillet. Monsieur D., 20 ans, consulte aux urgences une semaine après son retour de vacances passées à faire de la randonnée en forêt. Il présente une lésion érythémateuse de 3 cm de diamètre au niveau de l'avant-bras droit, d'aspect annulaire, limitée par une bordure infiltrée, centrée par un point purpurique. Cette lésion est prurigineuse, et s'étend progressivement depuis son apparition il y a 5 jours. Il se plaint également d'arthralgies diffuses.

Examen clinique normal en dehors d'une fébricule à 37,9° C.

1. Quelle est la lésion dermatologique retrouvée chez ce patient ?
2. Quel est l'agent infectieux responsable de ce tableau ? Quel est son vecteur ?
3. Quel est votre traitement ?
4. Quelle est l'évolution habituelle sous traitement ?
5. Discuter l'intérêt d'une sérologie spécifique chez ce patient.
6. Quelles sont les complications possibles de cette maladie en l'absence de traitement?

## DOSSIER N°26

1. Quelle est la lésion dermatologique retrouvée chez ce patient ? (20)

- Érythème chronique migrant.....10
- Phase primaire de la maladie de Lyme .....10

2 Quel est l'agent infectieux responsable de ce tableau ? Quel est son vecteur ? (15)

- Borrelia Burgdorferi .....10
- Morsure de tique : ixodes ricinus .....5

3. Quel est votre traitement ? (15)

- Antibiothérapie active sur les borrelia : .....5
- ex: Clamoxyl®/amoxicilline (en l'absence d'allergie) : 3 g/j pendant 10 jours .....5
- en cas d'allergie : doxycycline/Vibramycine®: 300 mg/j en 3 prises pendant 15 jours .....5

4. Quelle est l'évolution habituelle sous traitement ? (15)

- Après un traitement à la phase primaire de la maladie.....5
- Régression rapide des lésions cutanées.....5
- Guérison.....5

5. Discuter l'intérêt d'une sérologie spécifique chez ce patient. (15)

- Sérologie généralement négative à ce stade.....3
- Réactions croisées avec d'autres spirochètes :.....3
- leptospirose .....3
- syphilis.....3
- tréponématose endémique.....3

6. Quelles sont les complications possibles de cette maladie en l'absence de traitement ? (20)

- Phase secondaire septicémique :.....5
- arthrites : mono ou oligo-arthrites.....4
- atteintes neurologiques : méningite, radiculite, paralysie faciale .....4
- Phase tertiaire (plusieurs années après l'incubation) : .....5
- arthrites chroniques.....1
- déficits neurologiques .....1
- acrodermatite atrophiante .....NC
- lymphocytome cutané bénin.....NC

## DOSSIER N°27 : Une tache marron sur le front

Monsieur B., 26 ans, consulte en raison d'une tache marron noire apparue sur le front, dont l'étendue a récemment beaucoup augmenté, et qui provoque quelques picotements. Il n'a aucun antécédent pathologique notable. L'examen clinique retrouve cette lésion (cf iconographie N°8). Vous suspectez un mélanome malin.

Sur quels arguments ?

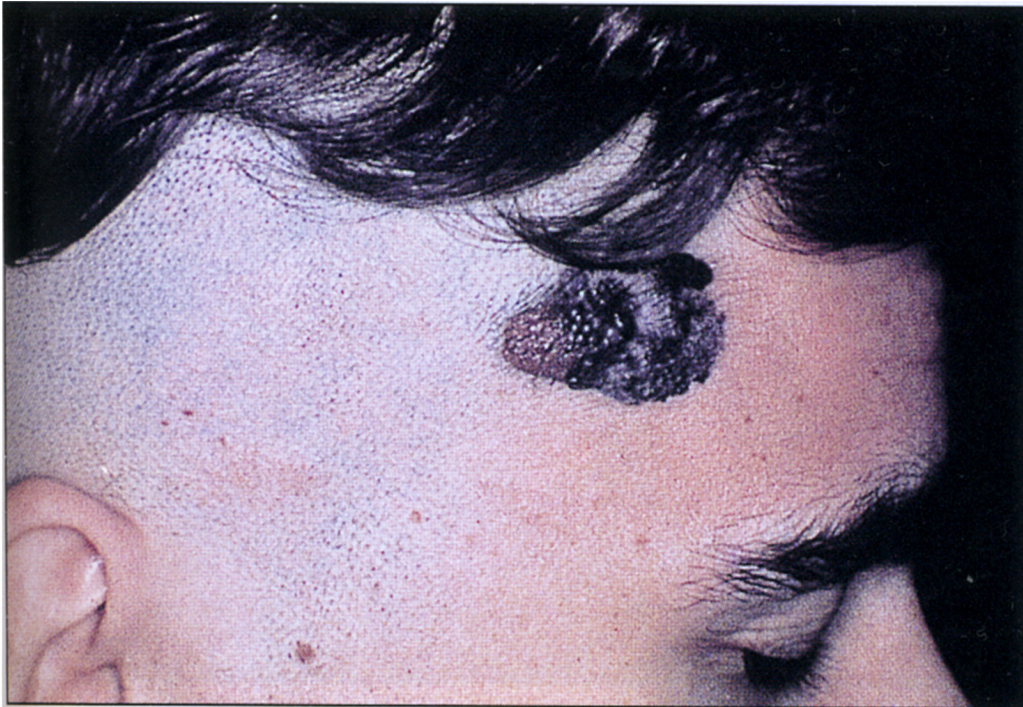Quels sont d'une manière générale les diagnostics différentiels à discuter devant une tumeur noire ané?

Quels signes particuliers recherchez-vous à l'examen clinique ?

Le reste de l'examen clinique est normal. Comment confirmez-vous votre suspicion diagnostique ?

5. Le diagnostic se confirme en effet. La tumeur a une épaisseur maximale de 2,5 mm. Le bilan d'extension est négatif. Quels sont les facteurs de mauvais pronostic chez ce patient ?

Quelle est votre attitude thérapeutique ?



**DOSSIER N°27****1. Sur quels arguments ? (20)**

• Zone exposée au soleil.....	2
• Peau blanche.....	2
• Augmentation de taille .....	3
• Taille importante (plus de 6 mm).....	2
• Asymétrie de la lésion .....	2
• Irrégularité des bords.....	3
• Couleur hétérogène (zones noires en périphérie) .....	3
• Caractère symptomatique (picotements) .....	3

**2. Quels sont d'une manière générale les diagnostics différentiels à discuter devant une tumeur noire cutanée? (15)**

• Naevus.....	6
• Carcinomes basocellulaires tatoués.. ..	3
• Angiomes veineux thrombosés.....	3
• Verrues séborrhéiques.....	3
• Histiocytofibromes (quasi exclusivement sur les membres inférieurs) .....	NC

**3. Quels signes particuliers recherchez-vous à l'examen clinique ? (15)**

• Lésion : saignement au contact, induration .....	3II
• Examen cutané complet : recherche d'autres localisations .....	3
• Adénopathies régionales et générales .....	3
• Examen pulmonaire (palpation, percussion, auscultation) .....	2
• Examen abdominal : recherche d'une hépatomégalie.....	2
• Examen neurologique : recherche de signes focaux .....	2

**4. Le reste de l'examen clinique est normal. Comment confirmez-vous votre suspicion diagnostique ? (15)**

• Biopsie exérèse de la totalité de la lésion .....	8
• Avec examen anatomopathologique extemporané puis définitif .....	7

**5. Le diagnostic se confirme en effet. La tumeur a une épaisseur maximale de 1 mm. Le bilan d'extension est négatif. Quels sont les facteurs de mauvais pronostic chez ce patient ? (15)**

• Siège à la tête .....	6
• Indice de Breslow important (> 0,75 mm) .....	6
• Meilleur pronostic chez la femme .....	3

**6. Quelle est votre attitude thérapeutique ? (20)**

• Radio de thorax .....	2
• Échographie hépatique .....	2
• Exérèse chirurgicale de la totalité de la lésion .....	3
• Limites carcinologiques : marge de 3 cm .....	3
• Surveillance .....	2
- examen cutané complet .....	2
- aires ganglionnaires .....	2
- radio de thorax.....	2
- échographie <u>hépatique</u> .....	2

## DOSSIER N°28: Une éruption après prise de Clamoxyl®

Monsieur S., 18 ans, vous consulte pour une éruption généralisée apparue ce matin.

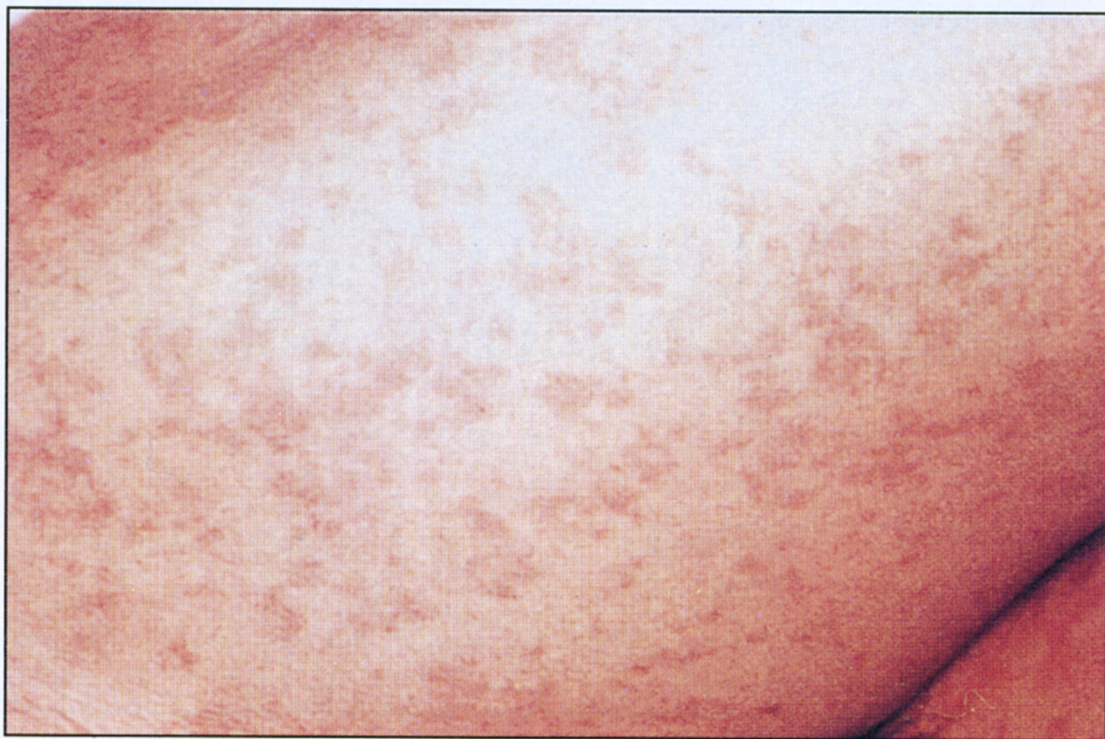Il y a 7 jours, il avait consulté un médecin pour une fièvre à 38° C avec asthénie, céphalées, et maux de gorge.

Il avait conclu à une angine érythémato-pultacée et prescrit du Clamoxyl®: 3 g/j.

### Examen clinique

- Température = 37,5°C.
- Adénopathies cervicales infracentimétriques.
- Splénomégalie discrète.
- L'éruption est reproduite sur la photographie fournie. Elle prédomine au tronc et aux membres.

1. Quelle est votre principale hypothèse diagnostique ? Justifiez.
2. Comment pouvez-vous la confirmer ?
3. Quelles sont vos mesures thérapeutiques ?
4. Que pensez-vous de la responsabilité de l'amoxicilline dans cette éruption ?
5. Quelles sont les complications possibles de cette maladie ?



## DOSSIER N°28

1. Quelle est votre principale hypothèse diagnostique ? Justifiez (20)

- Mononucléose infectieuse. ....10  
terrain : jeune homme de 18 ans
- asthénie, fièvre modérée 8.ans.....2
- angine érythémato-pultacée.....2
- adénopathies cervicales, splénomégalie .....2
- exanthème morbiliforme déclenché par la prise d'ampicilline. ....2

2 Comment pouvez-vous la confirmer ? (10)

- Hémogramme : syndrome mononucléosique (plus de 10 % de grands lymphocytes hyperbasophiles)...3
  - MNI test: mise en évidence d'IgM spécifiques de l' EBV (Ebstein-Barr Virus) .....3
  - Réaction de Paul-Bunnell-Davidson : autre test d'héماغglutination. Confirme la positivité du MNI test ..... 3
  - Recherche d'anticorps anti VCA (antigène de capsid virale) : anticorps anti EA, EBNA.
- Méthode la plus sensible et la plus spécifique mais la plus coûteuse ; non utilisée en première intention.,1

3. Quelles sont vos mesures thérapeutiques ? (20)

- Arrêt de l'amoxicilline .....10
- Traitement symptomatique : repos au lit, antalgiques si besoin. Ex : paracétamol .....10

4. Que pensez-vous de la responsabilité de l'amoxicilline dans cette éruption ? (20)

- Ce n'est pas une réelle allergie médicamenteuse .....10
- Pas de contre-indication ultérieure à l'amoxicilline .....10

5. Quelles sont les complications possibles de cette maladie ? (30)

- Hépatite.....5
- Rupture de rate (exceptionnelle) .....5
- Manifestations hématologiques : anémie hémolytique auto-immune, purpura thrombopénique, cryoglobulinémie.....5
- Manifestations neurologiques : méningite, encéphalite, polyradiculonévrite .....5
- Pleurésie .....5
- Myocardite. ....5

## DOSSIER N°29 : Une éruption bulleuse

Madame J., 75 ans, est hospitalisée pour une éruption bulleuse.

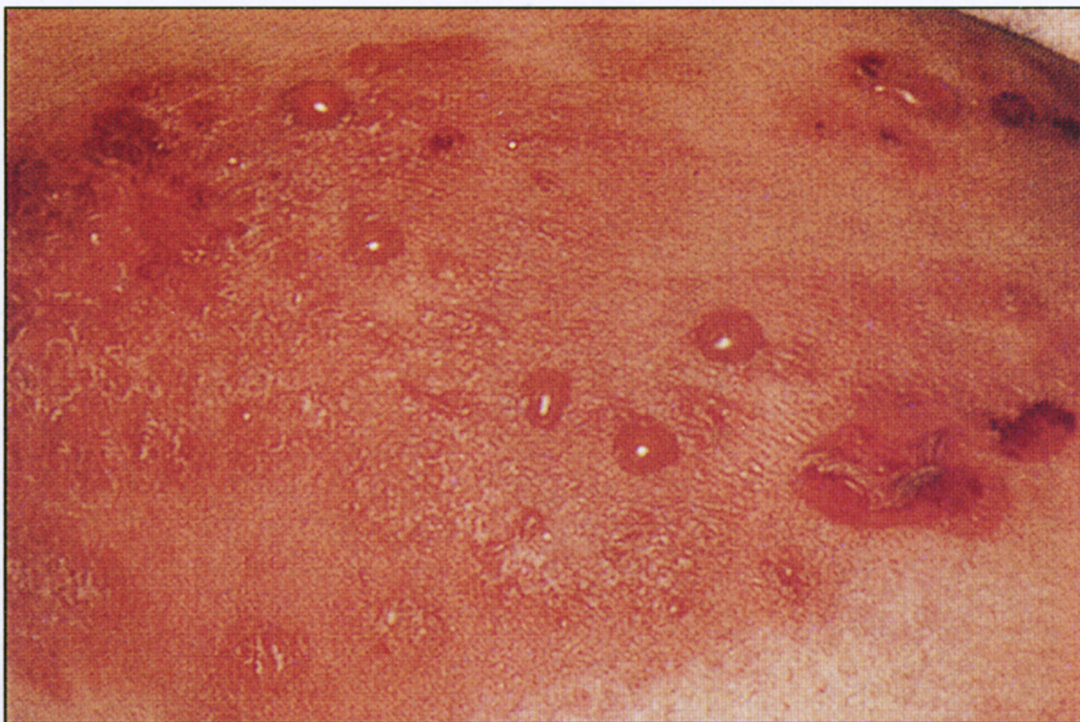
### Antécédents

HTA traitée par Nicardipine / Loxen®, hystérectomie pour fibrome à 45 ans.

Elle présentait depuis 1 mois un prurit généralisé qui avait été traité par pommade hydratante.

Depuis 3 jours, elle présente des lésions symétriques, reproduites ci-contre, au niveau du tronc et des plis de flexion.

1. Décrivez les lésions reproduites sur cette photographie.
2. Quel diagnostic évoquez-vous ? Justifiez.
3. Qu'est-ce que le signe de Nikolski ? Dans quelles pathologies est-il présent ?
4. Quels examens complémentaires demandez-vous ?
5. Que montrerait l'étude histologique d'une bulle ?
6. Quel traitement prescrivez-vous ?



**DOSSIER N°29**

1. Décrivez les lésions reproduites sur cette photographie. (10)

- Aspect polymorphe .....2
- Plaques .....2
- érythématosquameuses .....2
- cedématiées .....2
- parsemées de bulles.....2

2 Quel diagnostic évoquez-vous ? Justifiez. (20)

- Pemphigoïde bulleuse.....1pII
- \*Terrain : personne de plus de 70 ans.....1
- Prodromes : prurit.....2
- Éruption polymorphe :.....2
- bulles.....1
- fond érythémateux .....1
- placards eczématiformes .....1
- localisation préférentielle aux plis de flexion et au tronc .....1
- symétrie de l'éruption.....1

3. Qu'est-ce que le signe de Nikolski ? Dans quelles pathologies est-il présent ? (20)

- Clivage de la couche superficielle de l'épiderme provoquée par le frottement du doigt sur les téguments ..... 5
- On le retrouve dans les dermatoses bulleuses intra-épidermiques : .....5
- syndrome de Lyell .....5
- pemphigus.....5

4. Quels examens complémentaires demandez-vous ? (12)

- Pour le diagnostic positif : .....1
- immunofluorescence indirecte : présence d'anticorps circulants anti-membrane basale épithéliale.....2
- NFS : hyperéosinophilie.....2
- prélèvement d'une bulle avec étude histologique (microscopie optique, immunofluorescence directe, microscopie électronique).....2
- Pour le retentissement :.....1
- ionogramme sanguin, urée, créatininémie .....2
- prélèvement local pour étude bactériologique .....2

5. Que montrerait l'étude histologique d'une bulle ? (18)

- Microscopie optique : .....2
- bulle sous-épidermique .....2
- toit épidermique intact.....2
- infiltrat dermique à prédominance éosinophile .....2
- contenu fibrineux pauvre en cellules.....2
- Immunofluorescence directe :.....2
- dépôt linéaire d'immunoglobulines G et de complément sur la membrane basale .....2
- Microscopie électronique : .....2
- dépôts immuns dans la lamina lucida .....2

6. Quel traitement prescrivezvous ? (20)

•Traitement étiologique : .....	4
-corticothérapie générale à doses d'attaque : 1 mg/kg/j puis décroissance progressive .....	4
•Traitement symptomatique : .....	4
-antiseptie locale.....	4
-hydratation suffisante per os (éviter les perfusions sur peau lésée) .....	4
Surveillance (oubli = 0) : compter les bulles tous les jours.....	NC

## **DOSSIER N°30 : Prurit généralisé chez un sans domicile fixe alcool.**

### **Tabagique**

Monsieur Y., 45 ans, sans domicile fixe, alcool-tabagique, est hospitalisé pour une pneumonie du lobe supérieur droit. Il se plaint d'un prurit généralisé depuis 1 mois. L'examen clinique retrouve

- des excoriations diffuses en coup d'ongle prédominant au niveau des poignets, des fesses et du pubis.
- un poids à 55 kg pour 1 m 70, une fièvre à 38,3°C.
- une hépatomégalie ferme de 15 cm sur la ligne médioclaviculaire.
- un foyer de râles crépitants du sommet pulmonaire droit.

1. Vous évoquez une gale. Quels signes spécifiques recherchez-vous ?

2. Quelles sont les localisations habituellement épargnées par la gale ?

3. On ne retrouve pas de lésions cutanées spécifiques. Prescrivez-vous des examens complémentaires ? Si oui lesquels ?

4. Ces examens complémentaires sont normaux. Quel traitement prescrivez-vous ?

5. Cinq jours après la fin du traitement, le prurit n'a pas disparu. Qu'en pensez-vous ? Quelle est votre attitude ?

**DOSSIER N°30**

1. Vous évoquez une gale. Quels signes spécifiques recherchez-vous ? (20)

- Sillons: .....4
- traits sinueux, grisâtres.....4
- sur les poignets, doigts, coudes .....4
- Vésicules perlées : élevures translucides à l'extrémité des sillons .....4
- Nodules scabieux : papules infiltrées.....4

2. Quelles sont les localisations habituellement épargnées par la gale ? (20)

- Dos .....5
- Cuir chevelu.....5
- Paumes et plantes (sauf chez l'enfant) .....5
- Face .....5

3. On ne retrouve pas de lésions cutanées spécifiques. Prescrivez-vous des examens complémentaires ? Si oui lesquels ? (20)

- Oui : recherche d'une pathologie organique .....4
- Maladie hématologique
  - NFS,VS, électrophorèse des protides sanguines.....2
  - radiographie de thorax : recherche d'adénopathies médiastinales .....2
- Cholestase : bilan hépatique, échographie hépatique .....2
- Insuffisance rénale : ionogramme sanguin, urée, créatininémie, uricémie .....2
- Hyperparathyroïdie : calcémie, phosphorémie, glycémie.....2
- Dysthyroïdie : T3, T4, TSH .....2
- Bilan de maladie sexuellement transmissible : sérologie VIH (avec accord du patient), TPHA, VDRL.....2
- Dermatose auto-immune : anticorps anti-épiderme .....2

4. Ces examens complémentaires sont normaux. Quel traitement prescrivez-vous ? (20)

- Traitement présomptif antiscabieux .....5
- Traitement local : .....3
  - ex : Ascabiol®/benzoate de benzyle : 2 applications de 24 heures à 24 heures d'intervalle .....2
- Traitement du linge : .....3
  - ex: Aphtiria® poudre.....2
- Traitement des sujets ????? (oubli = 0) .....5

5. Cinq jours après la fin du traitement, le prurit n'a pas disparu. Qu'en pensez-vous? Quelle est votre attitude ? (20)

- Évolution banale pour les gales évoluant depuis longtemps. Le prurit peut persister jusqu'à 1 semaine ..... 10
- Pas de nouveau traitement en attendant.....10

## **DOSSIER N°31 : Lésions des coudes et des genoux chez une femme de 30 ans**

Madame G., 30 ans, mariée sans enfant, vous consulte pour des lésions dermatologiques apparues depuis 2 mois. Elles siègent sur les coudes et les genoux, et sont reproduites ci-contre.

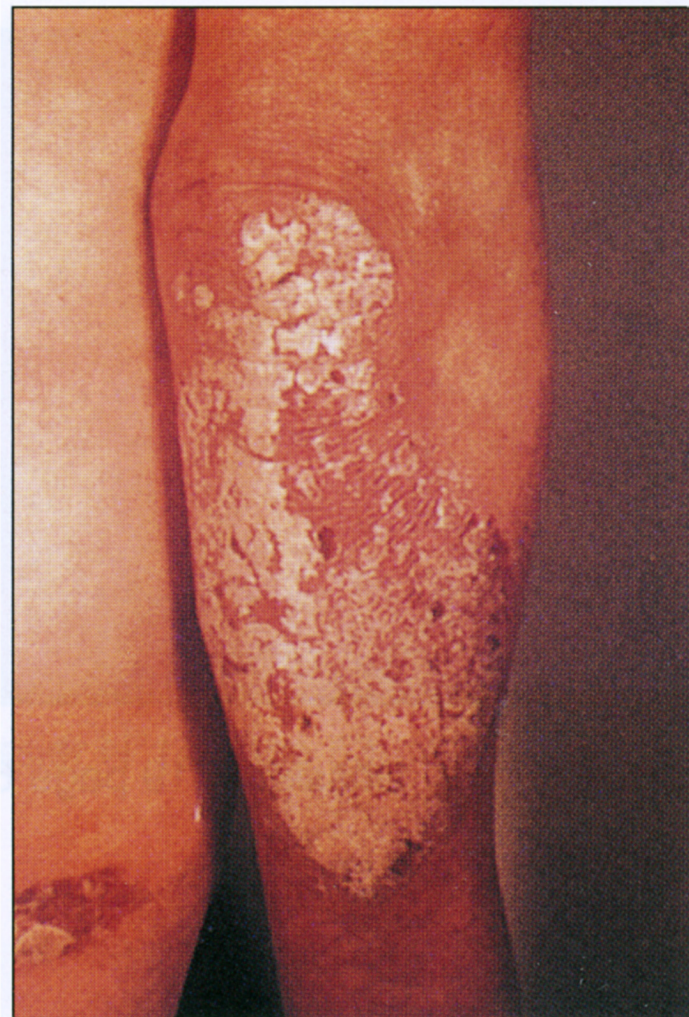### Antécédents

#### -Personnels

. 2 épisodes d'éruption identiques, il y a 2 et 5 ans, traitées efficacement par des « pommades » .  
. traitement par procréation médicalement assistée depuis 2 ans pour infertilité.

-Familiaux: même types d'éruption chez sa mère et un oncle.

1. Interprétez la photographie ci-contre.
2. Quel diagnostic évoquez-vous ? Sur quels arguments ?
3. Que montrerait une biopsie d'une lésion ? Est-elle indiquée ici ?
4. Quel traitement proposez-vous en première intention ?
5. Madame G. revient après 2 ans pour une nouvelle éruption faite de petites plaques lenticulaires diffuses érythématosquameuses. Quel(s) traitement(s) proposez-vous alors ?
6. Quels sont les effets secondaires de la PUVA thérapie ?



**DOSSIER N°31****1. Interprétez la photographie ci-contre. (6)**

- Large plaque érythémato-squameuse .....21
- Bien limitée .....2
- Au niveau du coude droit.....2

**2. Quel diagnostic évoquez-vous ? Sur quels arguments ? (14)**

- Psoriasis : .....2
- lésions érythémato-squameuses .....2
- non prurigineuses .....2
- symétriques .....2
- bien limitées .....2
- localisation caractéristique : coudes et genoux .....2
- antécédents personnels et familiaux .....2

**3. Que montrerait une biopsie d'une lésion ? Est-elle indiquée ici ? (20)**

- Aspect non spécifique : .....2
- hyperplasie épidermique.....2
- parakératose (cellules nucléées dans la couche cornée) .....2
- contenant des micro-abcès à polynucléaires.....2
- papillomatose .....2
- Non indiquée ici car forme clinique typique.....10

**4. Quel traitement proposez-vous en première intention ? (20)**

- Traitement local : .....8
- kératolytique : .....3
- ex: vaseline salycilée 10 % : 1 application par jour pendant 5 jours .....2
- puis dermocorticoïdes de classe II : .....3
- en traitement d'attaque : 2 fois/j pendant 2 semaines .....2
- puis décroissance progressive : 1 fois par jour jusqu'à disparition des plaques, puis 1 fois tous les 2 jours pendant 1 semaine. ....2

**5. Madame G revient après 2 ans pour une nouvelle éruption faite de petites plaques lenticulaires diffuses érythématosquameuses. Quel(s) traitement(s) proposez-vous alors ? (25)**

- Contre-indication des corticoïdes locaux car lésions trop étendues (psoriasis généralisé) .....5
- Contre-indication du Soriatane®/acitrétine car femme jeune avec désir de grossesse (nécessité d'une contraception efficace jusqu'à 2 ans après l'arrêt du produit) .....5
- Traitement local possible par Caryolysine à 0,02 % : 1 fois par jour pendant 1 mois puis 2 fois par semaine pendant 2 mois.....5
- PUVA thérapie (en deuxième intention) : séances d'UVA 2 heures après absorption de Psoralène. 10 à 30 séances au total.....5
- Vérifier l'absence de contre-indications : cataracte, insuffisance rénale ou hépatique (oubli = 0).....5

6. Quels sont les effets secondaires de la PUVAthérapie ? (15)

Carcinomes cutanés .....	5
* Vieillissement cutané accéléré .....	5
• Phototoxicité oculaire : port de lunettes protectrices permanent.....	5

## DOSSIER N°32: Un œdème des lèvres

Sylvie, 6 ans, est amenée par sa mère aux urgences car ses lèvres ont brutalement doublé de volume ce matin après application d'un baume hydratant.

A l'examen, on retrouve un gonflement localisé des lèvres avec augmentation de la chaleur locale ainsi qu'une gêne à l'inspiration.

1. Quel diagnostic évoquez-vous ?
2. Quel traitement instaurez-vous ?
3. Vous apprenez qu'il s'agit du troisième épisode de ce type chez cet enfant et que son père a déjà présenté des épisodes similaires. Quel diagnostic évoquez-vous alors ?
4. Quelle est la physiopathologie de cette maladie
5. Que lui conseillez-vous alors ?

**DOSSIER N°32****1. Quel diagnostic évoquez-vous? Justifiez (20)**

- CEdème de Quincke ou urticaire profonde.....10
- oedème sous-cutané .....2
- de survenue brutale.....2
- sans rougeur locale.....2
- sans prurit .....2
- touchant les lèvres et les muqueuses ORL (gêne inspiratoire). ....2

**2 Quel traitement instaurez-vous ? (20)**

- \* Antihistaminiques injectables : .....4
- ex : Dexchlorphéniramine/Polaramine® injectable : 1 ampoule = 5 mg IV .....2
- Corticoïde injectable d'action rapide : .....4
- ex : Dexaméthasone/Soludécadron®: 1 ampoule = 4 mg IV .....2
- Adrénaline 0,1 % : 0,25 ml en sous-cutané .....4
- Surveillance de l'état cardiorespiratoire avec intubation douce si besoin (oubli = 0) .....4

**3. Vous apprenez qu'il s'agit du troisième épisode de ce type chez cet enfant et que son père a déjà présenté des épisodes similaires. Quel diagnostic évoquez-vous alors ? (20)**

- CEdème angioneurotique héréditaire .....15
- Maladie génétique autosomique dominante.....5

**4. Quelle est la physiopathologie de cette maladie ? (10)**

- Déficit en inhibiteur de la C1 estérase, d'où une activation du complément ..... 10

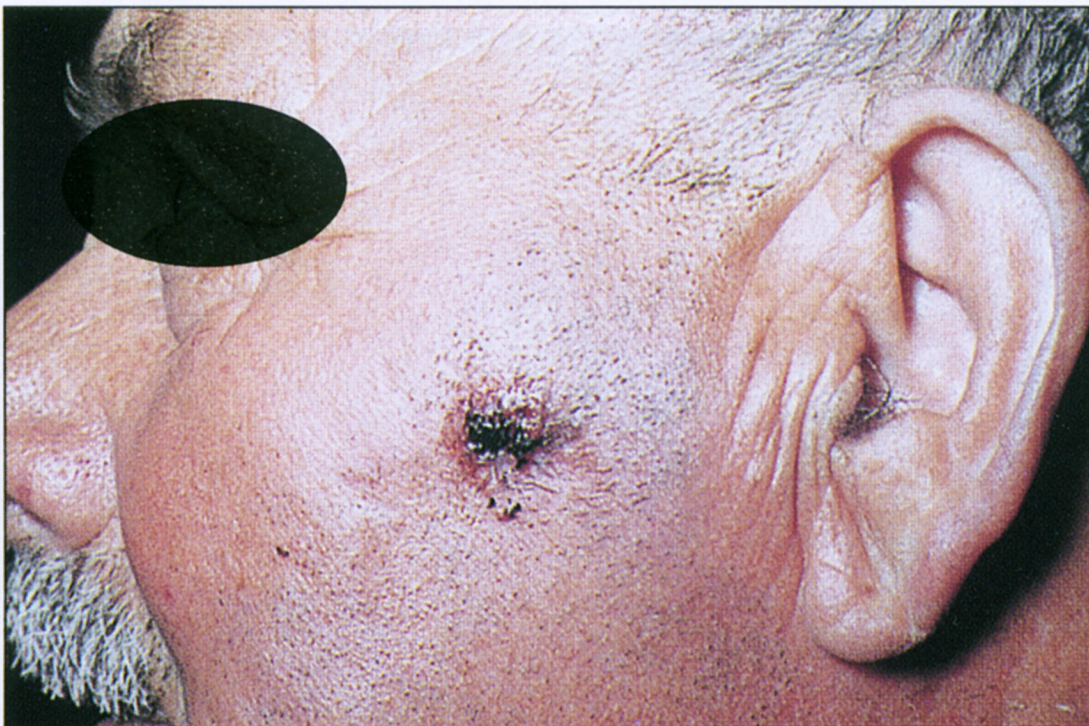
**5. Que lui conseillez-vous alors ? (30)**

- Éviter les facteurs déclenchants : .....5
- traumatismes .....3
- certains médicaments : Aspirine®, anti-inflammatoires non stéroïdiens .....3
- Traitement préventif en cas de chirurgie ou soins dentaires : .....5
- ex: Hémocaprol®/Acide aminocaproïque les jours précédents .....2
- Port d'une carte mentionnant la maladie et la conduite à tenir en cas de crise .....5
- Traitement de fond uniquement en cas de formes graves, récidivantes, avec antécédent d'intubation .... 5
- Danatrol/Danazol® (androgène induisant la synthèse hépatique de C1 inhibiteur) ..... 2

## DOSSIER N°33: Une lésion de la joue chez un maraîcher

Monsieur T., 64 ans, maraîcher, consulte pour une lésion cutanée de la joue gauche persistante depuis des années. Il s'agit en fait d'une brûlure causée par un accident professionnel il y a 4 ans, qui n'a jamais bien cicatrisé. Il n'a aucune autre plainte. Il n'a aucun antécédent pathologique notable, en dehors d'une consommation alcoolique à 80 grammes par jour depuis 15 ans et d'un tabagisme à 45 paquets-années. L'examen clinique retrouve cette lésion (cf iconographie), partiellement infiltrée, indolore. Il existe des adénopathies jugulocarotidiennes gauches d'allure tumorale. Le reste de l'examen clinique est normal.

1. Qu'avez-vous recherché particulièrement à l'examen endobuccal ?
2. Quelle est votre principale hypothèse diagnostique ? Sur quels arguments ?
3. Quels en sont les différents facteurs de risque et facteurs étiologiques ? Quel est le principal ?
4. Comment confirmer votre diagnostic ?
5. Le diagnostic se confirme. Quels autres examens complémentaires demandez-vous ?
6. Ces examens sont tous négatifs ou normaux. Quel traitement proposez-vous ?



**DOSSIER N°33**

1. Qu'avez-vous recherché particulièrement à l'examen endobuccal ? (15)

- Autre localisation tumorale endobuccale ..... 1
- Lésions précancéreuses ..... 5
- État dentaire : recherche d'infections actives..... 5

2. Quelle est votre principale hypothèse diagnostique ? Sur quels arguments ? (20)

- Carcinome spinocellulaire ..... 4
- Travail à l'extérieur (exposition solaire)..... 2
- Exposition professionnelle à l'arsenic ..... 21
- Zone découverte ..... 2
- Plaie chronique ..... 2
- Lésion croûteuse hétérogène ..... 2
- Partiellement ulcérée..... 2
- Partiellement indurée ..... 2
- Adénopathies cervicales..... 2

3. Quels en sont les différents facteurs de risque et facteurs étiologiques ? Quel est le principal ? (15)

- Exposition solaire (UVB en particulier)..... 2
- principal facteur de risque..... 2
- Microtraumatismes répétés ..... 2
- Plaie chronique ..... 2
- Cicatrice de brûlure..... 2
- Goudrons et dérivés d'hydrocarbure..... 1
- Arsenic..... 1
- Lésions à papillomavirus oncogènes ..... 1
- Immunodépression ..... 1
- Kératose actinique (sénile)..... 1
- Maladie de Bowen ..... NC

NB : Causes congénitales : xeroderma pigmentosum, albinisme, épidermodysplasie verruciforme, hamartomes sébacés. Iatrogène : radiothérapie, PUVA thérapie.

4. Comment confirmer votre diagnostic ? (15)

- Biopsie-exérèse de la totalité de la lésion ..... 10
- Avec examen extemporané puis définitif..... 5

5. Le diagnostic se confirme. Quels autres examens complémentaires demandez-vous ? (15)

- Scanner cervical (adénopathies)..... 6
- Radio de thorax ..... 2
- Échographie hépatique..... 2
- Panendoscopie des voies aérodigestives supérieures avec biopsies multiples ..... 3
- Panoramique dentaire (préradiothérapie) ..... 2
- Bilan préopératoire ..... NC

6. Ces examens sont tous négatifs ou normaux. Quel traitement proposez-vous ? (20)

Exérèse chirurgicale de la totalité de la lésion .....	3
- Avec marges carcinologiques de sécurité .....	3
• Examen anatomopathologique extemporané et définitif des recoupes .....	3
• Curage ganglionnaire triangulaire gauche .....	4
• Radiothérapie externe complémentaire sur le site tumoral et les aires ganglionnaires cervicales .....	4
• Surveillance (oubli = 0).....	3

## DOSSIER N°34 : Un ulcère de jambe

Mme C., 65 ans, vous consulte pour un ulcère douloureux de jambe droite apparu depuis 2 semaines, après un choc de la jambe sur un meuble.

### Antécédents

- Diabète non insulino-dépendant traité par Glucophage®, bien équilibré pour l'instant.
- HTA traitée par Rénitec®.

### Examen clinique

- TA = 170/90, température = 36,9°C, pouls = 75/mn, poids = 65 kg pour 1 m 60.
- L'ulcère siège à la face antéro-externe de la jambe droite, à son tiers moyen. Son centre est noirâtre avec des bords purpuriques.
- Pouls périphériques perçus.
- Varices des membres inférieurs.

1. Quel est le type d'ulcère présenté par cette patiente ? Justifiez.
2. Principes du traitement local de cet ulcère.
3. Demandez-vous des examens complémentaires ? Si oui lesquels ?
4. Une pommade à la Néomycine® est prescrite. Trois jours après le début du traitement apparaissent des lésions érythémateuses suintantes et prurigineuses. Quel est votre diagnostic ? Quel est votre traitement ?
5. Quelles autres mesures thérapeutiques prenez-vous ?

**DOSSIER N°34**

1. Quel est le type d'ulcère présenté par cette patiente ? Justifiez (20)

• Angiodermite nécrosante .....	9
-terrain : femme de plus de 60 ans.....	1
HTA .....	1
diabète .....	1
- début brutal après un traumatisme minime .....	2
- ulcération érythémato-purpurique.....	2
- siège caractéristique : face antéro-externe de la jambe .....	2
- conservation des poulx distaux.....	2

2 principes du traitement local de cet ulcère. (20)

• Détersion des zones nécrotiques : manuelle ou enzymatique .....	5
• Antiseptie : ex : bains de jambe au Septivon®/Triclocarban.....	5
• Culture du bourgeon charnu : tulle gras .....	5
• Pansement non serré .....	5
• Surveillance .....	NC

3. Demandez-vous des examens complémentaires ? Si oui lesquels ? (20)

• Échographie-doppler artériel des membres inférieurs .....	5
• Échographie-doppler veineux des membres inférieurs.....	5
• Bilan du diabète : .....	5
- ionogramme sanguin, urée, créatininémie, glycémie, protéinurie des 24 heures .....	3
- ECG.....	1
- examen ophtalmologique.....	1

4. Une pommade à la Néomycine® est prescrite. Trois jours après le début du traitement apparaissent des lésions érythémateuses suintantes et prurigineuses. Quel est votre diagnostic? Quel est votre traitement ? (20)

• Eczéma de contact à la Néomycine®.....	10
*Traitement par corticothérapie locale : .....	5
- ex : Bétaméthasone dipropionate / Diprosone®crème : 2 applications/j puis décroissance progressive à appliquer sur la zone péri-ulcéreuse. ....	5

5. Quelles autres mesures thérapeutiques prenez-vous? (20)

• Mise à jour de la vaccination antitétanique (oubli = 0) .....	10
• Contrôle satisfaisant du diabète et de l'hypertension artérielle .....	
• Anti-agrégants plaquettaires : ex : Ticlid®/Ticlopidine 250 mg : 2 cp/j.....	

## **DOSSIER N°35 : Une éruption vésiculeuse et prurigineuse généralisée à 7 ans**

La petite Cindy C., 7 ans, née au Sri Lanka, sans antécédent, est amenée en consultation par Naomi C. (sa mère) pour une éruption vésiculeuse généralisée prurigineuse. La température est à 37,9° C. Le pouls à 72/mn. Il y a 15 jours, Cindy a été en contact avec le petit Richard G. présentant le même tableau. Il existe des éléments d'âge différent, les plus jeunes étant des macules rosées surmontées de vésicules translucides, les plus anciens étant des croûtes sèches prurigineuses. On note enfin une polyadénopathie banale.

1. Quel est le diagnostic le plus probable ?
2. Quel(s) examen(s) complémentaire(s) demandez-vous en urgence ?
3. Quel est l'ordre topographique typique d'apparition des lésions ? Certaines régions sont classiquement respectées : lesquelles ?
4. La mère de Cindy, enceinte de 7 mois, vous demande si elle court un risque particulier. Elle ne se souvient pas avoir déjà eu cette maladie. Que lui répondez -vous ?
5. Quel est votre traitement ?
6. Naomi vous demande pourquoi vous ne prescrivez pas d'aspirine pour faire tomber la fièvre, comme le docteur l'avait fait la dernière fois que la petite a eu une rhino-pharyngite. Que lui répondez-vous ?

**DOSSIER N°35**

1. Quel est le diagnostic le plus probable ? (10)

- Varicelle commune .....10

**2. Quel(s) examen(s) complémentaire(s) demandez-vous en urgence ? (20)**

- Aucun .....20

3. Quel est l'ordre topographique typique d'apparition des lésions? Certaines régions sont classiquement respectées: lesquelles ? (20)

- Tronc et cuir chevelu .....5
- Puis: membres .....5
- Puis: visage.....5
- Respect des paumes et plantes .....5

4. La mère de Cindy, enceinte de 7 mois, vous demande si elle court un risque particulier. Elle ne se souvient pas avoir déjà eu cette maladie. Que lui répondez -vous?(20)

- Oui, elle court un risque .....4
- Car elle n'est probablement pas immunisée (Sri Lanka, pas de notion de varicelle) .....4
- Risque de varicelle grave (pneumopathie varicelleuse surtout) .....4
- Risque abortif en cas de varicelle grave .....4
- Pas de danger malformatif pour le fœtus (danger : premier trimestre+++, rarement 2e, les 4 jours prépartum) .....4

5. Quel est votre traitement ? (20)

- Cindy
  - antiseptiques locaux : hexomédine.....3
  - assèchement des lésions : éosine aqueuse, nitrate d'argent .....3
  - sédatifs anti prurit : antihistaminique anti H1 (ex : ZyrtecO/Cétirizine) .....3
  - couper les ongles à ras.....2
  - isolement (de la mère et des autres enfants) jusqu'à guérison clinique .....2
  - écrire le diagnostic sur le carnet de santé.....1
- Naomi
  - immunoglobulines spécifiques IM à discuter (0,3 ml/kilo) .....3
  - surveillance (oubli = 0).....3

6. Naomi vous demande pourquoi vous ne prescrivez pas d'aspirine pour faire tomber la fièvre, comme le docteur l'avait fait la dernière fois que la petite a eu une rhino-pharyngite. Que lui répondez-vous ? (10)

- La température est subnormale.....5
- L'aspirine lors de la varicelle risque d'entraîner un syndrome de Reye (encéphalopathie, stéatose polyviscérale) .....5

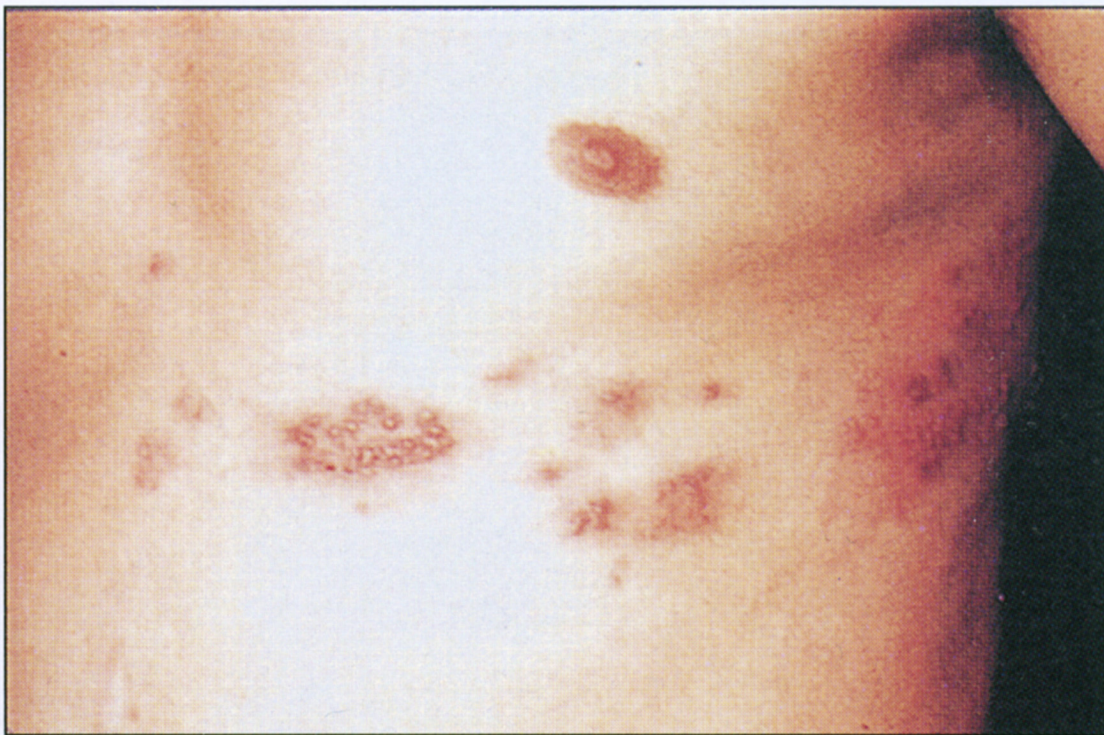## DOSSIER N°36 : Une éruption vésiculeuse du tronc

Monsieur D., 35 ans, voyageur de commerce, consulte aux urgences pour une éruption douloureuse du tronc reproduite ci-contre. Température = 38°C ; adénopathie axillaire gauche.

### Antécédents

- Méningite virale à l'âge de 30 ans.
- Herpès génital récidivant.
- Tabagisme à 40 paquets-années.

1. Décrivez les lésions ci-contre.
2. Quel diagnostic évoquez-vous ?
3. Demandez-vous des examens complémentaires ? Si oui lesquels ?
4. Quel est votre traitement.
5. Tous ces examens sont normaux. Quelles sont les complications possibles de cette pathologie dermatologique ?



**DOSSIER N°36**

1. Décrivez les lésions encontre. (20)

- Lésions vésiculeuses .....4
- En bouquet .....4
- Sur base érythémateuse inflammatoire .....4
- Éléments d'âge différent (lésions croûteuses).....4
- Disposition métamérique en hémi-ceinture .....4

2 Quel diagnostic évoquez-vous ? (20)

- Zona intercostal gauche.....20

3. Demandez-vous des examens complémentaires ? Si oui lesquels ? (20)

- Oui : recherche d'une pathologie sous-jacente entraînant un déficit immunitaire (néoplasie, SIDA, diabète) : .....8
- NFS, plaquettes, VS.....2
- ionogramme sanguin, glycémie .....2
- électrophorèse des protéides .....2
- protéinurie, hématurie.....2
- radiographie de thorax .....2
- sérologie HIV 1 et 2 (avec accord du patient).....2

4. Tous ces examens sont normaux. Quel est votre traitement ? (20)

- Traitement local : .....5
- antiseptique : bains de chlorhexidine .....4
- assèchement des lésions cutanées par une solution de nitrate d'argent 0,5 % .....4
- Traitement général symptomatique : .....5
- antalgiques : ex : DiantalvicO : 2 gélules 3 fois par jour.....2

NB : le traitement par Zovirax par voie générale est inutile dans ce cas en l'absence d'immunodépression.

5. Quelles sont les complications possibles de cette pathologie dermatologique ? (20)

- Complications neurologiques :.....4
- paralysie radiculaire régressive.....2
- méningite lymphocytaire .....2
- Généralisation chez l'immunodéprimé.....4
- Surinfection cutanée .....4
- Algies post-zostériennes .....4

## **DOSSIER N°37: Une éruption généralisée chez un enfant de 4 ans et demi**

Damien, 4 ans et demi, est amené en consultation par sa mère. Il est scolarisé en maternelle. Depuis deux jours, il présente une éruption érythémateuse derrière les oreilles et au niveau du tronc, non prurigineuse, faite de macules érythémateuses punctiformes non confluentes. Il y a six jours, il avait consulté un médecin pour une fièvre à 40°C avec écoulement rhino-pharyngé mucopurulent, le diagnostic retenu était une rhino-pharyngite banale avec une conjonctivite.

Température : 38,1°C, Pouls : 85/mn. Le reste de l'examen clinique est normal.

1. Que recherchez-vous à l'interrogatoire?
2. Quelles sont les principales étiologies possibles de ce type d'éruption ?
3. Quel diagnostic retenez-vous ici ? Justifiez.
4. Quel signe aurait pu permettre le diagnostic positif il y a 3 jours ? Décrivez-le.
5. En l'absence de ce signe, et devant le tableau clinique actuel, quelle valeur accorderiez-vous à la découverte d'une anémie par érythroblastopénie ?

**DOSSIER N°38**

1. Quel type d'éruption cutanée présente cette patiente ? Justifiez. (15)

• Purpura :	3
- pétéchiés	1
- non effaçables à la vitropression	1
• Vasculaire:	3
- déclive	1
- infiltré	1
- polymorphe	1
- plaquettes normales	4

2 Quelles sont les principales causes de ce type d'éruption ? (20)

• Vascularites :	2
- périartérite noueuse	2
- cryoglobulinémie	2
- connectivites (lupus, syndrome de Goujerot-Sjögren)	2
- purpura rhumatoïde	2
• Médicaments	2
• Infections :	2
- bactériennes : méningococcémies, endocardite d'Osier (oubli = 0)	2
- virales: hépatite B et C, VIH, CMV, parvovirus B19, MNI	2
• Hémopathies: myélome, lymphomes, hypergammaglobulinémies, leucémies	2

3. Quelle est ici l'étiologie la plus probable ? Justifiez (20)

• Périartérite noueuse	2
• Clinique	
- antécédents d'hépatite B	2
- altération de l'état général	1
- fièvre	2
- atteinte musculaire : myalgies	1
- atteinte cutanée : purpura vasculaire	2
- nodosités périartérielles	2
- syndrome de Raynaud	1
- HTA	2
- atteinte rénale à la bandelette urinaire	1
• Biologie	
- syndrome inflammatoire	1
- hyperleucocytose à polynucléaires	1
- hyperéosinophilie	1
• Signes négatifs : pas de souffle cardiaque, pas de syndrome méningé	1

4. Vous souhaitez pratiquer une ponction-biopsie rénale. Quels examens complémentaires demandez-vous auparavant ? (10)

• Hémostase	
- TP	1
- TCK	1
- temps de saignement	1

- groupe Rhésus .....	1
- RAI .....	1
- Plaquettes .....	1
• Échographie rénale .....	2
* Artériographie rénale à la recherche de microanévrismes (oubli = 0) .....	2

5. Quel(s) type(s) d'atteinte rénale peut-on trouver dans cette maladie ? (15)

• Néphropathie vasculaire spécifique (atteinte des artères rénales de petit et moyen calibre) .....	3
• Néphropathie glomérulaire microscopique (non spécifique) : glomérulonéphrite proliférative et à croissants épithéliaux .....	2
- artériographie : microanévrismes et multiples sténoses vasculaires .....	10
- ponction biopsie rénale : infiltrats cellulaires polymorphes entourant des zones de nécrose fibrinoïde des parois artérielles, thromboses vasculaires, infarctus .....	NC

6. Quels autres examens complémentaires demandez-vous? (20)

• Bilan hépatique: ASAT, ALAT, GammaGT, Bilirubine, PAL .....	1
• Sérologie hépatite B : Ag Hbs, Ac antiHbS, Ac antiHbC (IgG) .....	2
• Sérologie hépatite C : Ac antiHCV .....	2
• Électrophorèse des protéines sériques .....	2
• Recherche d'ANCA (anticorps anticytoplasme des polynucléaires) .....	2
• Facteur rhumatoïde .....	1
• Facteurs antinucléaires .....	1
• Recherche de cryoglobulinémie.....	2
• Artériographie coeliomésentérique (à priori déjà pratiquée lors de l'artériographie rénale) .....	1
• Biopsie d'une nodosité sous cutanée.....	2
• ECG .....	1
• RP.....	1
• Hémocultures (éliminer une endocardite).....	1
• Échographie cardiaque (élimine une endocardite, évalue le retentissement de l'HTA) .....	1
• Échographie hépatique (lésions post hépatiques) .....	NC
• Fond d'œil (diagnostic différentiel des embolies de cholestérol).....	NC

## DOSSIER N°38: Un purpura chez une femme de 65 ans

Madame V., 65 ans, consulte pour des lésions papuleuses, érythémateuses et violacées des membres inférieurs, ne s'effaçant pas à la vitropression, apparues depuis une semaine (cf iconographie).

### Antécédents

- Appendicectomie.
- Hépatite virale B il y a 10 ans.
- Fracture du poignet gauche il y a 2 ans.

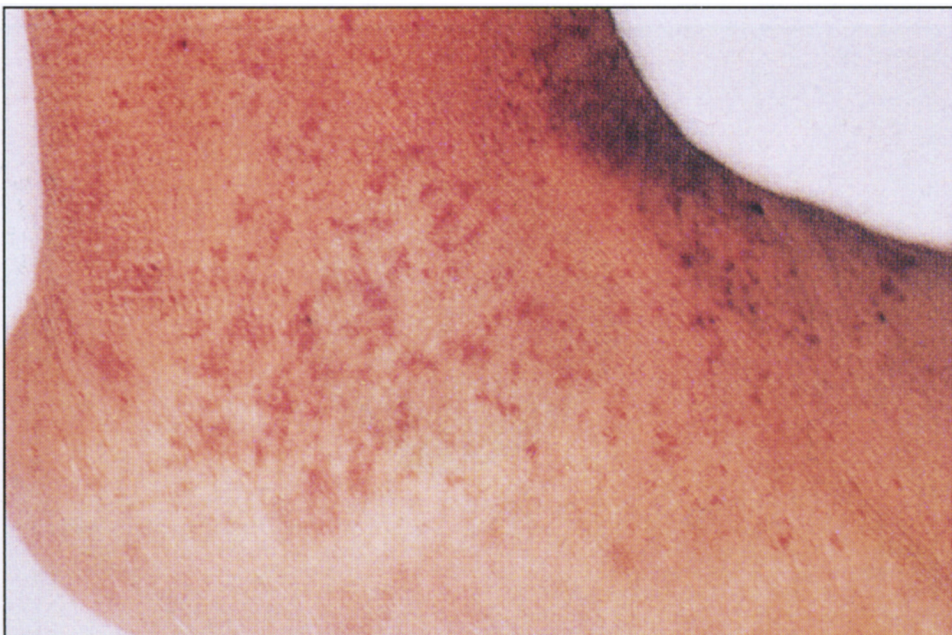
### Examen clinique

- Fièvre à 38,3° C, TA = 180/120 mmHg.
- Perte de 3 kilos en 1 mois.
- Asthénie, myalgies diffuses.
- Syndrome de Raynaud, nodules sous-cutanés sur les trajets artériels.
- Auscultation cardio-pulmonaire normale, examen neurologique normal.
- Bandelette urinaire : protéinurie +++, hématurie ++.

### Examens complémentaires

- NFS : GB = 20 000 avec PNN = 75 %, PNE = 15 %.
- Créatinine = 110 pmol/l, urée = 7,8 mmol/l, ionogramme sanguin, glycémie, calcémie normaux.
- VS = 110 mm (H1).

1. Quel type d'éruption cutanée présente cette patiente ? Justifiez.
2. Quelles sont les principales causes de ce type d'éruption ?
3. Quelle est ici l'étiologie la plus probable ? Justifiez.
4. Vous souhaitez pratiquer une ponction-biopsie rénale. Quels examens complémentaires demandez-vous auparavant ?
5. Quel(s) type(s) d'atteinte rénale peut-on trouver dans cette maladie ?
6. Quels autres examens complémentaires demandez-vous ?



**DOSSIER N°38**

1. Quel type d'éruption cutanée présente cette patiente ? Justifiez. (15)

• Purpura : .....	3
- pétéchiés.....	1
- non effaçables à la vitropression .....	1
• Vasculaire : .....	3
- déclive .....	1
- infiltré.....	1
- polymorphe.....	1
- plaquettes normales .....	4

2 Quelles sont les principales causes de ce type d'éruption ? (20)

• Vascularites : .....	2
- périartérite noueuse .....	2
- cryoglobulinémie.....	2
- connectivites (lupus, syndrome de Goujerot-Sjégren).....	2
-purpura rhumatoïde.....	2
• Médicaments .....	2
• Infections :.....	2
- bactériennes : méningococcémies, endocardite d'Osier (oubli = 0) .....	2
virales: hépatite B et C, VIH, CMV, parvovirus B19, MNI.....	2
• Hémopathies: myélome, lymphomes, hypergammaglobulinémies, leucémies .....	2

3. Quelle est ici l'étiologie la plus probable ? Justifiez. (20)

• Périartérite noueuse.....	2
• Clinique .....	
- antécédents d'hépatite B .....	2
- altération de l'état général.....	1
- fièvre .....	2
- atteinte musculaire : myalgies .....	1
- atteinte cutanée : purpura vasculaire .....	2
- nodosités périartérielles .....	2
- syndrome de Raynaud .....	1
- HTA .....	2
- atteinte rénale à la bandelette urinaire .....	1
• Biologie .....	
- syndrome inflammatoire .....	1
- hyperleucocytose à polynucléaires .....	1
- hyperéosinophilie.....	1
• Signes négatifs : pas de souffle cardiaque, pas de syndrome méningé .....	1

4. Vous souhaitez pratiquer une ponction-biopsie rénale. Quels examens complémentaires demandez-vous auparavant ? (10)

• Hémostase .....	
-TP .....	1
-TCK .....	1
- temps de saignement .....	1

- groupe Rhésus .....	1
- RAI .....	1
- Plaquettes .....	1
• Échographie rénale .....	2
• Artériographie rénale à la recherche de microanévrismes (oubli = 0) .....	2

5. Quel(s) type(s) d'atteinte rénale peut-on trouver dans cette maladie ? (15)

• Néphropathie vasculaire spécifique (atteinte des artères rénales de petit et moyen calibre) .....	3
• Néphropathie glomérulaire microscopique (non spécifique) : glomérulonéphrite proliférative et à croissants épithéliaux .....	2
- artériographie : microanévrismes et multiples sténoses vasculaires.....	10
- ponction biopsie rénale : infiltrats cellulaires polymorphes entourant des zones de nécrose fibrinoïde des parois artérielles, thromboses vasculaires, infarctus .....	NC

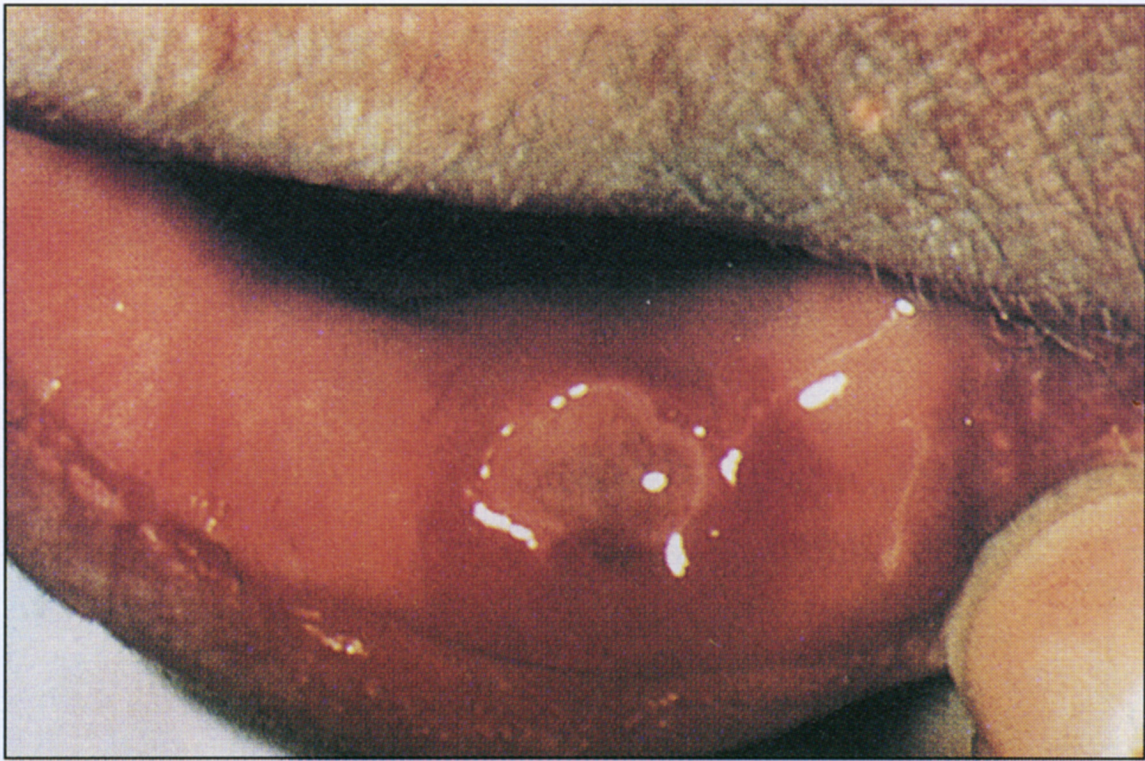
6. Quels autres examens complémentaires demandez-vous ? (20)

• Bilan hépatique: ASAT, ALAT, GammaGT, Bilirubine, PAL .....	1
• Sérologie hépatite B : Ag Hbs, Ac antiHbS, Ac antiHbC (IgG) .....	2
• Sérologie hépatite C : Ac antiHCV .....	2
• Electrophorèse des protéines sériques .....	2
• Recherche d'ANCA (anticorps anticytoplasme des polynucléaires) .....	2
• Facteur rhumatoïde .....	1
• Facteurs antinucléaires .....	1
• Recherche de cryoglobulinémie.....	2
• Artériographie coeliomésentérique (à priori déjà pratiquée lors de l'artériographie rénale) .....	1
• Biopsie d'une nodosité sous cutanée.....	2
• ECG .....	1
• RP.....	1
• Hémocultures (éliminer une endocardite).....	1
• Échographie cardiaque (élimine une endocardite, évalue le retentissement de l'HTA) .....	1
• Échographie hépatique (lésions post hépatiques) .....	NC
• Fond d'oeil (diagnostic différentiel des embolies de cholestérol).....	NC

## DOSSIER N° 39: Une ulcération douloureuse de la lèvre inférieure

Monsieur S., 40 ans, diplomate tunisien, vous consulte pour une ulcération de la lèvre inférieure douloureuse, non indurée, apparue depuis deux jours (cf iconographie).

1. Complétez l'examen clinique de ce patient.
2. Quelles sont les principales étiologies des ulcérations buccales ?
3. Le reste de l'examen clinique est normal. Décrivez la photographie ci-contre. Quel type d'ulcération présente ce patient ?
4. Le patient vous apprend qu'il a été traité il y a huit jours par Viscéralgine forte<sup>D</sup> pour une colique néphrétique hyperalgique. Quelle est alors votre attitude ? Justifiez.
5. Le diagnostic initial est en fait retenu, et l'évolution est favorable spontanément en quelques jours. La récurrence de ce type de lésion avec apparition d'ulcérations génitales vous orienterait vers quel diagnostic ?



**DOSSIER N°39**

1. Complétez l'examen clinique de ce patient. (20)

• Interrogatoire	
- antécédents de lésions identiques .....	2
- antécédents d'herpès labial.....	2
• Médicaments .....	2
• Circonstances d'apparition : traumatisme, syndrome infectieux, alimentation .....	2
• Derniers rapports sexuels .....	1
• Amaigrissement .....	1
• Examen physique	
- température (fièvre) .....	2
- examen des autres muqueuses.....	2
- examen cutané complet .....	2
- dentition, prothèses dentaires.....	2
- adénopathies locorégionales .....	2

2 Quelles sont les principales étiologies des ulcérations buccales ? (24)

• Traumatiques: .....	2
- produits chimiques, prothèses dentaires mal adaptées, morsures, brûlures .....	2
• Infectieuses : .....	2
- syphilis.....	2
- herpès.....	2
- VIH (primo-infection) .....	NC
- coxsackies.....	
• Aphtes .....	2
• Maladies bulleuses à atteinte muqueuse.....	2
• Néoplasiques.....	2
- carcinome spinocellulaire .....	1
- hémopathies malignes, leucémies .....	1
• Aplasie médullaire et agranulocytose, maladie de Biermer.....	2
• Médicamenteuses (ex : méthotrexate) .....	2

3. Le reste de l'examen clinique est normal. Décrivez la photographie ci-contre. Quel type d'ulcération présente ce patient ? (20)

• Ulcération	
- arrondie .....	2
- à bords nets .....	2
- à fond jaunâtre.....	2
- avec un halo périphérique érythémateux.....	2
- à base non indurée .....	NC
- douloureuse.....	NC
• Aphte buccal.....	12

4. Le patient vous apprend qu'il a été traité il y a huit jours par Viscéraigne forte<sup>O</sup> pour une colique néphrétique hyperalgique. Quelle est alors votre attitude ? Justifiez (16)

- Numération formule sanguine en urgence .....8
- A la recherche d'une agranulocytose.....4
- Provoquée par la noramidopyrine .....4

5. Le diagnostic initial est en fait retenu, et l'évolution est favorable spontanément en quelques jours. La récurrence de ce type de lésion avec apparition d'ulcérations génitales vous orienterait vers quel diagnostic ? (20)

  Maladie de Behçet.....20

NB : A évoquer devant une aphtose bipolaire chez un sujet méditerranéen.

## **DOSSIER N° 40: Plages érythémateuses prurigineuses des plis inguinaux chez une diabétique**

Madame C., 65 ans, vous consulte pour des plages érythémateuses et prurigineuses des deux plis inguinaux apparues depuis deux jours.

### **Antécédents**

HTA traitée par Adalate®/Nifédipine.

Diabète non insulino-dépendant depuis 10 ans, traité par régime et Glucophage®.

Cystite il y a 10 jours traitée par Augmentin® pendant une semaine.

Examen clinique: poids: 80 kilos, taille: 1 m 55, TA = 160/90 mmHg, T°: 36,8°C, pouls: 80/mn.

Intertrigo des deux plis inguinaux érythémateux associé à une anite érythémateuse et à une diarrhée depuis trois jours.

1. Quel est votre diagnostic ?
2. Justifiez.
3. Principaux diagnostics différentiels avec leurs principales caractéristiques cliniques.
4. Demandez-vous des examens complémentaires ? Si oui lesquels ? Si non, pourquoi ?
5. Quel est votre traitement ?

**DOSSIER N°40****1. Quel est votre diagnostic ? (20)**

- Intertrigo candidosique.....10
- Inguinal et péréal.....10

**2. Justifiez (20)**

- Terrain : .....2
  - obésité .....2
  - diabète .....3
- Facteur favorisant : prise d'antibiotique .....3
- Intertrigo : .....NC
  - érythémateux .....2
  - prurigineux.....2
  - bilatéral .....2
  - associé à une anite .....2
  - et une diarrhée .....2

**3. Principaux diagnostics différentiels avec leurs principales caractéristiques cliniques. (24)**

- Intertrigo dermatophytique.....2
  - couleur rosée .....1
  - bordure microvésiculaire .....1
  - surface squameuse .....1
  - prurit .....1
- Psoriasis : .....2
  - antécédents personnels de psoriasis.....1
  - couleur rouge vif.....1
  - surface squameuse .....1
  - bordures nettes.....1
  - non prurigineux.....1
- Érythrasma : .....2
  - couleur brun chamois.....1
  - surface squameuse .....1
  - bordures nettes.....1
  - non prurigineux.....1
- Eczéma de contact : .....2
  - érythémato-squameux .....1
  - mal limité .....1
  - prurit.....1

**4. Demandez-vous des examens complémentaires ? Si oui lesquels ? Si non, pourquoi ? (16)**

- Oui .....4
  - Recherche d'un déséquilibre du diabète : glycémie, cétonurie, glycosurie ..... 4
  - Examen gynécologique : recherche candidose vaginale associée.....4
  - Prélèvements mycologiques : anus, vagin, intertrigo : examen direct et culture sur milieu de Sabouraud ....4

**9. Quel est votre traitement ? (20)**

• Traitement local :	2
- lavage avec produit alcalin : ex : Bétadine®/Polyvidone iodée	2
-antifongique local, ex : Pévaryl® crème/Econazole 2 semaines	2
* Traitement général : (car atteinte périorificielle)	2
- Fungizone®/Amphotéricine B	2
- per os (3 cuillers à café par jour), 3 semaines	2
• Traitement des facteurs de risque :	2
-équilibre du diabète.	2
- retour à un poids normal	2
• Surveillance	2

## 89-IR7-DOSSIER N°6

Une femme de 28 ans consulte pour une dermatose érythématosquameuse datant de l'enfance. Début à l'âge de 12 ans à une période où l'enfant a eu des problèmes scolaires, secondaires eux-mêmes à des problèmes familiaux : décès des grands-parents. Poussées très importante à cette époque, puis, à la suite d'une hospitalisation en dermatologie : régression totale. Mais depuis, elle a refait plusieurs poussées moins importantes, entre celles-ci, elle gardait cependant presque toujours quelques plaques érythématosquameuses de la taille d'une pièce de 5 francs sur la face d'extension des coudes et des genoux. On a la notion d'une dermatose similaire chez le père et un oncle. Il y a quelques mois, à la suite d'ennuis professionnels (menace de licenciement), poussée plus importante : apparition de nombreuses lésions plus petites (en gouttes) sur l'ensemble du corps, et de quelques plaques plus grosses dans les régions lombaires et pré-tibiales. Néanmoins d'assez larges zones de peau saine sont préservées. Elle est mariée depuis 5 ans, sans enfant, elle désirait vivement une grossesse, mais malgré une surveillance gynécologique stricte, pour l'instant ses espoirs sont déçus. Cette « stérilité » mal vécue, a peut-être contribué elle-aussi à aggraver la dermatose. Elle apporte des ordonnances de pommades prescrites par un dermatologue : Vaseline salicylée à 5 % et avec prudence pommades corticoïdes. La patiente déclare que lorsqu'elle fait ce traitement minutieusement, elle est très améliorée, mais elle le trouve fastidieux car « elle en a assez de se tartiner tous les soirs avec des pommades ».

1. Quel est votre diagnostic ?
2. Une biopsie est-elle indispensable dans ce cas ?
3. Compte-tenu des données ci-dessus, quelle thérapeutique pouvez-vous lui conseiller ? Donner en quelques mots le principe et les modalités.
4. La malade se déclare intéressée par ce traitement qu'elle n'a jamais reçu. Elle va l'entreprendre, mais cela lui demande quelques efforts d'organisation : elle vous pose la question suivante : « un ami à moi a été traité pour la même maladie par des réoïdes (étrétinate ou Tigason®), me le conseillez-vous ? Que lui répondez-vous et pourquoi ?
5. Quelles sont les raisons qui peuvent vous pousser à renoncer à l'utilisation de la corticothérapie locale dans ce cas ?

**89-IR7-DOSSIER N° 6****1. Quel est votre diagnostic ? (20)**

• Psoriasis .....	15
• Vulgaire .....	5

**2 Une biopsie est-elle indispensable dans ce cas ? (20)**

• Non .....	3
• Le tableau clinique est typique: .....	2
- antécédents familiaux .....	1
- dermatose érythématosquameuse .....	2
- chronique .....	2
- évolution par poussées.....	2
- déclenchées par le stress.....	2
- localisation aux coudes et aux genoux .....	2
-efficacité de la vaseline salicylée .....	2
- efficacité des corticoïdes .....	2

**3. Compte-tenu des données ci-dessus, quelle thérapeutique pouvez-vous lui conseiller? Donner en quelques mots le principe et les modalités. (20)**

• PUVA thérapie .....	6
• Psoralène per os : Psoraderm® .....	4
• Associé à UVAthérapie .....	4
• Protection oculaire .....	4
• Surveillance tolérance cutanée et oculaire .....	2

**4. La malade se déclare intéressée par ce traitement qu'elle n'a jamais reçu. Elle va l'entreprendre, mais cela lui demande quelques efforts d'organisation: elle vous pose la question suivante: « un ami à moi a été traité pour la même maladie par des réoïdes (étrétinate ou Tigason®), me le conseillez-vous ? Que lui répondez-vous et pourquoi? (20)**

• NON, contre indiqué chez elle.....	10
• Car tératogène .....	5
• Et désir de grossesse .....	5

**5. Quelles sont les raisons qui peuvent vous pousser à renoncer à l'utilisation de la corticothérapie locale dans ce cas ? (20)**

• Étendue des lésions .....	12
• Désir de la patiente d'arrêter les traitements locaux .....	8

## (WIR1 -DOSSIER N06

Un patient de 30 ans, diabétique insulino-dépendant présente brutalement une baisse de vision unilatérale avec impression de pluie de suie devant l'œil.

1. Quelle est l'hypothèse diagnostique ?
2. Après dissipation de la pluie de suie, quel examen paraclinique permet d'en découvrir la cause ?
3. En l'absence de diabète et en présence d'une myopie forte, quel diagnostic doit être envisagé ?
4. Quelles sont les 2 lésions mises en évidence par l'examen paraclinique ?
5. Quel traitement doit être proposé ?
6. En l'absence de traitement, quelles peuvent être les 2 évolutions possibles ?

**89-IRI - DOSSIER N-6**

1. Quelle est l'hypothèse diagnostique ? (20)

- Hémorragie intravitréenne.....10
- Sur rétinopathie diabétique proliférante .....10

2. Après dissipation de la pluie de suie, quel examen paraclinique permet d'en découvrir la cause? (10)

- Angiographie rétinienne .....5
- À la fluorescéine.....5

3. En l'absence de diabète et en présence d'une myopie forte, quel diagnostic soit être envisagé? (20)

- Hémorragie intravitréenne.....10
- Sur déchirure rétinienne .....5
- Ou sur décollement rétinien .....5

4. Quelles sont les 2 lésions mises en évidence par l'examen paraclinique ? (20)

- Présence de néovaisseaux.....7
- laissant diffuser la fluorescéine .....2
- Zones ischémiques rétinienne .....7
- donnant un aspect de plages noires hypofluorescentes .....2
- traversées par des gros vaisseaux rétinien .....NC
- sans réseau capillaire visible .....2

5. Quel traitement doit être proposé ? (20)

- Traitement de l'hémorragie intravitréenne:.....NC
- résorption spontanée .....2
- ou vitrectomie si persistance prolongée .....2
- Traitement de la rétinopathie diabétique proliférante:.....2
- équilibration du diabète.....2
- si besoin en hospitalisation .....NC
- photocoagulation panrétinienne .....8
- au laser Argon .....2
- Surveillance .....2

6. En l'absence de traitement, quelles peuvent être les 2 évolutions possibles? (10)

- Décollement rétinien .....5
- Glaucome néovasculaire .....5

**89-IRI-DOSSIER N°6**

1. Quelle est l'hypothèse diagnostique ? (20)

- Hémorragie intravitréenne.....10
- Sur rétinopathie diabétique proliférante .....10

2. Après dissipation de la pluie de suie, quel examen paraclinique permet d'en découvrir la cause? (10)

- Angiographie rétinienne .....5
- À la fluorescéine.....5

3. En l'absence de diabète et en présence d'une myopie forte, quel diagnostic doit être envisagé? (20)

- Hémorragie intravitréenne.....10
- Sur déchirure rétinienne .....5
- Ou sur décollement rétinien .....5

4. Quelles sont les 2 lésions mises en évidence par l'examen paraclinique ? (20)

- Présence de néovaisseaux.....7
- laissant diffuser la fluorescéine .....2
- Zones ischémiques rétinienne .....7
- donnant un aspect de plages noires hypofluorescentes .....2
- traversées par des gros vaisseaux rétinien .....NC
- sans réseau capillaire visible .....2

5. Quel traitement doit être proposé ? (20)

- Traitement de l'hémorragie intravitréenne:.....NC
- résorption spontanée .....2
- ou vitrectomie si persistance prolongée .....2
- \*Traitement de la rétinopathie diabétique proliférante:.....2
- équilibre du diabète.....2
- si besoin en hospitalisation .....NC
- photocoagulation panrétinienne .....8
- au laser Argon .....2
- Surveillance .....2

6. En l'absence de traitement, quelles peuvent être les 2 évolutions possibles ? (10)

- Décollement rétinien .....5
- Glaucome néovasculaire .....5

## 90-IR7-DOSSIER N°1

Une jeune femme de 32 ans consulte pour une lésion pigmentée du gros orteil gauche, apparue il y a deux ans à la suite d'une grossesse.

Cette lésion a augmenté progressivement de taille et mesure 22 mm de diamètre lors de la consultation. Il n'y a pas d'adénopathie inguinale et, après examen histologique extemporanée, l'amputation du gros orteil est effectuée.

L'étude anatomo-pathologique de la pièce opératoire confirme qu'il s'agit d'un mélanome malin et précise que l'épaisseur maximum de la lésion est de 3,4 mm, correspondant à un niveau IV de Clark.

1. Quels sont les signes cliniques non décrits dans ce tableau, permettant de suspecter qu'il s'agissait d'un mélanome malin et non pas d'un naevus acquis ?
2. Citer les 3 principaux types anatomo-cliniques de mélanome malin.
3. A quoi correspondent histologiquement les 5 niveaux de Clark ?
4. Quel(s) examen(s) complémentaire(s) demanderiez-vous dans le cadre du bilan d'extension de cette tumeur ?
5. Quels sont les éléments pronostiques favorables de ce tableau clinique ?
6. Quels sont les éléments pronostiques défavorables du pronostic de ce tableau clinique ?
7. Quels sont les sites de rechutes les plus probables ?

**90-IR7-DOSSIER N°1**

1. Quels sont les signes cliniques non décrits dans ce tableau, permettant de suspecter qu'il s'agissait d'un mélanome malin et non pas d'un naevus acquis ? (15)

- Asymétrie .....3
- Bords irréguliers.....3
- Couleur polychrome .....3
- Douleur ou prurit .....3
- Extension en relief .....3

2 Citer les 3 principaux types anatomo-cliniques de mélanome malin. (15)

- Mélanome sur mélanose de Dubreuilh .....5
- Mélanome à extension superficielle ( S.S.M) .....5
- Mélanome nodulaire .....5

3. A quoi correspondent histologiquement les 5 niveaux de Clark ? (15)

- Envahissement histologique en profondeur .....5
- Stade 1 : épiderme .....2
- Stade 2 : derme papillaire envahi en partie.....2
- Stade 3 : derme papillaire envahi en totalité .....2
- Stade 4 : derme réticulaire envahi .....2
- Stade 5 : derme et hypoderme envahis.....2

4. Quel(s) examen(s) complémentaire(s) demanderiez-vous dans le cadre du bilan d'extension de cette tumeur ? (15)

- Radio de thorax .....5
- Bilan hépatique .....2
- Échographie hépatique.....2
- Scanner abdominal (adénopathies curables chirurgicalement).....2
- Scanner cérébral .....2
- Scintigraphie osseuse .....2

5. Quels sont les éléments pronostiques favorables de ce tableau clinique ? (10)

- Pas d'adénopathie inguinale .....10

& Quels sont les éléments pronostiques défavorables du pronostic de ce tableau clinique ? (15)

- Indice de Breslow important (> 0.76 mm).....9
- Indice de Clark important.....3
- Siège à une extrémité.....3

7. Quels sont les sites de rechutes les plus probables? (15)

• Peau (récidive locorégionale ou à distance).....	4
• Ganglions poplités, inguinaux homolatéraux .....	3
• Poumon .....	2
• Foie.....	2
• Cerveau.....	2
• Os .....	2

i

**90-IR7-DOSSIER N°8 X**

Un montagnard de 72 ans est adressé à la consultation de chirurgie maxillo-faciale pour une lésion labiale inférieure persistant depuis plusieurs mois. A l'examen, on retrouve un bourgeon mal limité, creusé d'une ulcération sanieuse amputant le vermillon, saignant au contact du doigtier. La base est indurée, mesurant 25 mm dans ses plus grandes dimensions. A la palpation des aires ganglionnaires cervicales, on retrouve une adénopathie jugulaire interne gauche également de 15 mm de diamètre.

L'examen somatique ne retrouve aucun élément inquiétant en dehors d'une petite hypertension artérielle. L'interrogatoire met en évidence une intempérance tabagique ancienne chez ce fumeur de pipe et un attrait indéniable pour le « vin de pays ».

La biopsie de la lésion confirme l'impression clinique : il s'agit d'un carcinome épidermoïde bien différencié.

1. Quels examens complémentaires serez-vous appelé à demander ?
2. Le bilan métastatique étant négatif, comment classer cette lésion dans la classification TNM (UICC) ?
3. Quelle attitude thérapeutique proposez-vous vis à vis de la lésion labiale ?
4. Lors de l'intervention sur les aires ganglionnaires cervicales, l'examen extemporané du ganglion sous maxillaire révèle la présence d'une métastase massive, quelle attitude aurez-vous vis à vis des autres aires ganglionnaires cervicales ?
5. L'étude anatomo-pathologique complète montre une rupture capsulaire. Une radiothérapie complémentaire est décidée. Quelles précautions doit-on prendre pour prévenir la survenue d'une ostéoradionécrose chez cet homme encore bien denté ?

**90-IR 7-DOSSIER N°8**

1. Quels examens complémentaires serez-vous appelé à demander ? (20)

• Panendoscopie des VADS .....	5
• Scanner cervical (rapports des adénopathies aux gros vaisseaux cervicaux) .....	3
• Panoramique dentaire .....	3
• Radio de thorax .....	3
• Échographie hépatique .....	3
• Bilan préopératoire standard dont ECG .....	3

2 Le bilan métastatique étant négatif, comment classer cette lésion dans la classification TNM (Uicc) ? (20)

• T2N1 MO .....	20
-----------------	----

3. Quelle attitude thérapeutique proposez-vous vis à vis de la lésion labiale ? (20)

• Traitement radiochirurgical: .....	4
• Exerese chirurgicale de la tumeur labiale .....	3
- à distance carcinologique de la tumeur.....	1
• Curage ganglionnaire jugulocarotidien gauche.....	4
• Radiothérapie : .....	4
- endocuriethérapie (iridium) .....	1
- ou radiothérapie externe .....	1
- après remise en état de la cavité buccale (état dentaire++) .....	NC
- et confection de gouttières de protection fluorée.....	NC
• Surveillance .....	2

NB : Certains proposent une radiothérapie exclusive

4. Lors de l'intervention sur les aires ganglionnaires cervicales, l'examen extemporané du ganglion sous maxillaire révèle la présence d'une métastase massive, quelle attitude aurez-vous vis à vis des autres aires ganglionnaires cervicales ? (20)

• Curage ganglionnaire jugulocarotidien gauche.....	10
- radical .....	5
• Suivi de radiothérapie externe sur les aires ganglionnaires cervicales gauches .....	5

5. L'étude anatomo-pathologique complète montre une rupture capsulaire. Une radiothérapie complémentaire est décidée. Quelles précautions doit-on prendre pour prévenir la survenue d'une ostéoradionécrose chez cet homme encore bien denté ? (20)

• Confection de gouttières fluorées .....	5
- portées le soir avec un gel au fluor, pendant 2 ans .....	5
• Remise en état de la cavité buccale , dont état dentaire .....	5
• Hygiène buccale parfaite.....	5

## IR5-DOSSIER N°1

Un sujet de sexe masculin, âgé de 35 ans, se plaint depuis 3 mois environ de céphalées rebelles.

A l'examen la vision est égale à 10/10 des deux yeux sans correction. L'étude du champs visuel met en évidence une amputation temporale supérieure bilatérale. Au fond d'œil, on note un oedème papillaire bilatéral important, entouré de petites hémorragies en flammèches.

L'étude de la motilité oculaire relève une parésie du nerf moteur oculaire externe droit, entraînant une diplopie.

La radio du crâne montre une selle turcique élargie dans le sens antéro-postérieur avec amincissement des parois.

L'interrogatoire signale en outre une prise de poids depuis quelques mois et une diminution de la libido.

1. Quels éléments du dossier permettent de considérer l'oedème papillaire comme un oedème de stase ?

2. Où siège la lésion des voies optiques expliquant les troubles campimétriques ?

3. Expliquez anatomiquement le déficit campimétrique.

4. Donner les caractères de la diplopie provoquée par la parésie du nerf moteur oculaire externe droit.

5. Quelle est la cause de la parésie du VI ?

*soit les 2 causes (ordinateur)*

6. Quelle est la cause exacte de ce tableau clinique ?

## 90-IR5-DOSSIER N°1

**1. Quels éléments du dossier permettent de considérer l'œdème papillaire comme un œdème de stase ? (20)**

- Céphalées .....3
- Chroniques.....3
- Parésie du VI.....3
- Élargissement de la selle turcique : processus expansif hypophysaire .....3
- Évoquant une hypertension intracrânienne .....3
- Œdème papillaire bilatéral .....3
- Avec conservation de l'acuité visuelle .....2

**2 Où siège la lésion des voies optiques expliquant les troubles campimétriques ? (10)**

- Chiasma.....6
- Partie interne et.....2
- Inférieure.....2

**3. Expliquez anatomiquement le déficit campimétrique. (20)**

- Au niveau du chiasma optique:.....4
- Les fibres internes proviennent de la rétine nasale .....4
- Qui transmet le champ visuel temporal .....4
- Les fibres inférieures proviennent de la rétine inférieure .....4
- Qui transmet le champ visuel supérieur.....4

**4. Donner les caractères de la diplopie provoquée par la parésie du nerf moteur oculaire externe droit. (20)**

- Diplopie homonyme .....10
- Horizontale .....5
- Maximale dans le regard externe à droite .....5

**5. Quelle est la cause de la parésie du VIII? (10)**

- L'hypertension intracrânienne en elle-même.....10

**6. Quelle est la cause exacte de ce tableau clinique ? (20)**

- Tumeur hypophysaire.....
- Probablement adénome ..... à prolactine
- Probablement chromophobe.....

q ORDI IR ouest 90.

## 91-IRI-P1 DOSSIER N°5

Une femme âgée de 52 ans, a des antécédents d'hypertension artérielle traitée par bêta-bloquants. Elle prend par ailleurs une benzodiazépine pour des troubles du sommeil.

Un mois après un décès familial, elle voit apparaître à la face postérieure des avant-bras des plaques érythémato-squameuses formées de grosses squames sèches et blanchâtres. Ces plaques sont bien limitées et asymptomatiques. Il existe également un intertrigo inguinal et interfessier, rouge vif, bien limité, sans squame, ainsi qu'une omphalite bordée de squames jaunâtres.

Les lésions de l'avant-bras sont vraisemblablement de nature psoriasique.

1. En cas de doute diagnostique, quel examen pouvez-vous effectuer pour confirmer ce diagnostic?
2. Quelle est l'étiologie la plus probable des intertrigos présentés par la patiente?
3. Quel(s) traitement(s) proposez-vous pour les lésions des avant-bras?
4. Quel(s) traitement(s) proposez-vous pour les lésions des plis?
5. Faut-il modifier le traitement antihypertenseur? Justifiez votre réponse.

**91-IRI-P1 DOSSIER N°5**

1. En cas de doute diagnostique, quel examen pouvez-vous effectuer pour confirmer ce diagnostic ? (20)

- Bien que le doute diagnostique soit rare en cas de psoriasis vulgaire, on peut réaliser une biopsie partielle d'une lésion pour examen anatomopathologique standard après coloration par H.E.S. Cet examen révèle des signes histologiques épidermiques caractéristiques du psoriasis .....1 1
- une hyperkératose parakératosique, c'est-à-dire avec persistance des noyaux dans les cornéocytes..... 3
- une hyperacanthose, c'est-à-dire un épaissement du corps muqueux associé à des crêtes épidermiques élargies en "battant de cloche".....3
- des microabcès amicrobiens sous cornéens, de "Monroë Sabouraud", faits de polynucléaires neutrophiles .....3

2 Quelle est l'étiologie la plus probable des intertrigos présentés par la patiente ? (10)

- Origine psoriasique = psoriasis inversé .....10
- Il existe deux types d'intertrigos chez cette patiente
  - intertrigos des grands plis (inguinal et interfessier psoriasiques) rouge vif, bien limités, asymptomatiques, sans squame, caractéristiques permettant d'éliminer d'une part les intertrigos mycosiques, soit candidosique : sensations de cuisson ou brûlure, recouvert d'un enduit blanchâtre cailleboté, limité par une collerette desquamative et pustulètes à distance, soit dermatophytique : prurit, contours polycycliques, inflammatoires, vésiculeux ou vésiculopapuleux, ou squameux, avec une impression de guérison centrale ; d'autre part les intertrigos inflammatoires, soit l'eczéma : prurit, érythème mal limité, suintant et vésiculeux, soit la dermite séborrhéique : érythème mal limité ..... NC
  - intertrigo de l'ombilic ou omphalite, fait de squames jaunâtres, qui est caractéristique d'un psoriasis ....NC

3. Quel(s) traitement(s) proposez-vous pour les lésions des avant-bras ? (30)

- Les lésions de l'avant-bras sont érythémato-squameuses, mais très kératosiques avec squames épaisses. Il faut donc proposer dans un premier temps un traitement kératolytique puis dans un deuxième temps un traitement réducteur.....NC
- Le traitement kératolytique.....10
  - 1 fois par jour jusqu'à disparition des squames en utilisant par exemple de la vaseline salicylée à 5 %, de la pommade à l'urée à 10 % ou une association dermocorticoïdes et acide salicylique : Diprosalic pommade\* (classe II) .....5
- Le traitement réducteur .....10
  - 1 fois par jour jusqu'à blanchiment puis dégression progressive jusqu'à l'arrêt en utilisant des dermocorticoïdes de classe II.....NC
- Exemples : Betnéval crème® ou Diprosone crème®.....5

4. Que(s) traitement(s) proposez-vous pour les lésions des plis ? (20)

- Les lésions des plis n'étant pas ou peu kératosiques, on peut proposer d'emblée un traitement réducteur par dermocorticoïdes, à raison d'une fois par jour jusqu'à blanchiment, puis dégression progressive jusqu'à l'arrêt. On proposera un dermocorticoïde de classe I ou II .....5
- Au niveau des plis, on proposera uniquement des crèmes, gels, voire lotions. Les pommades sont strictement contre-indiquées à cause de leur pouvoir occlusif .....5
- Certaines équipes associent aux dermocorticoïdes une solution colorante à pouvoir réducteur telle que l'éosine aqueuse à 2 %.« .....5
- Exemples : 1 fois par jour, tamponner les plis avec Eosine aqueuse 2 % et laisser sécher ..... 5
- 1 fois par jour jusqu'à blanchiment puis dégression progressive : Betnéval crème® ou Diprosone crème® (classe II), ou Dermoal crème® (classe I).....NC

5. Faut-il modifier le traitement antihypertenseur ? Justifiez votre réponse. (20)

- Oui, il est préférable de modifier le traitement antihypertenseur, bien sûr après avis du cardiologue .....10
- Le psoriasis est une dermatose inflammatoire, chronique, qui peut être déclenchée ou aggravée par certains facteurs extérieurs .....5
  - le stress, émotion forte.....1
  - épisodes infectieux .....1
  - médicaments :  $\beta$ -, lithium, acide salicylique per os, produits de contraste, antipaludéens de synthèse, corticothérapie générale, interféron.....1
- D'autres médicaments sont discutés : les A.I.N.S., les pénicillines du groupe A, les macrolides..... NC
- Certes, chez cette patiente, le décès familial est probablement la cause de la poussée du psoriasis mais les  $\beta$ - n'ont-ils pas, eux aussi, un rôle inducteur ?.....2
- Lorsque cela est possible, il vaut mieux éviter les médicaments inducteurs ou aggravants un psoriasis tels que les  $\beta$ - chez toute personne ayant des antécédents connus familiaux ou personnels de psoriasis, ou faisant une première poussée de psoriasis.....NC

**(91y1R3-P1 DOSSIER N°8**

Une femme de 75 ans est adressée par son généraliste pour diminution de l'acuité visuelle progressive des deux yeux et éblouissement aux lumières vives. Dans ses antécédents : diabète insulino-dépendant depuis 15 ans et des poussées d'hypertension artérielle.

L'acuité visuelle est à 6/10 P2 à droite, 4/10 P3 à gauche. La vision de loin est un peu améliorée avec 0,50 dioptrie des deux côtés.

La tension oculaire est à 14 cm d'eau des deux côtés.

Le fond d'œil montre quelques microanévrismes et quelques exsudats périmaculaires. Les artères sont d'aspect rigide à reflets argentés. Il existe une cataracte de l'œil gauche.

1. Quel traitement proposez-vous pour la cataracte ?
2. La patiente est traitée par 24 UI de Novolente® le matin. Quelle attitude vis-à-vis de l'insulinothérapie adopterez-vous lors du traitement de la cataracte ?
3. Son hypertension artérielle est équilibrée par un inhibiteur calcique en monoprise par jour. Attitude vis-à-vis de la thérapeutique hypertensive lors du traitement de la cataracte ?
4. Quel appareil utilise-t-on pour le traitement préventif des deux yeux ?
5. Sur quel principe thérapeutique repose la prévention ?

## 91-IR3-P1 DOSSIER N°8

### 1. Quel traitement proposez-vous pour la cataracte ? (20)

- Chez cette patiente présentant une rétinopathie diabétique non compliquée, le traitement est chirurgical et repose sur l'extraction de la cataracte (extraction intracapsulaire, extraction extracapsulaire ou phacoémulsification).....5
- Et la mise en place d'un cristallin artificiel (implant de chambre postérieure) .....5
- Il s'agit d'une chirurgie de confort puisque l'acuité visuelle reste encore relativement conservée .....5
- Le bilan préopératoire sera complété par une angiographie à la fluorescéine systématique, à la recherche de zones d'ischémie.....5

### 2. La patiente est traitée par 24 UI de Novolente® le matin. Quelle attitude vis-à-vis de l'insulinothérapie adopterez-vous lors du traitement de la cataracte ? (20)

- Un équilibre correct du diabète est nécessaire lors du traitement de la cataracte
- Si la patiente est équilibrée par 24 UI de Novolente® le matin, on prescrit la même dose d'insuline le jour de l'intervention avec une perfusion de sérum glucosé à 10% (patient à jeun) .....5
- Une surveillance de la glycémie capillaire est indispensable en pré et post-opératoire .....5
- Si le diabète est déséquilibré, on adapte son traitement pour obtenir une glycémie correcte avant l'intervention .....5
- L'insuline à la pousse seringue électrique est déconseillée car elle peut favoriser une aggravation transitoire de la rétinopathie diabétique.....5

### 3. Son hypertension artérielle est équilibrée par un inhibiteur calcique en monoprise par jour. Attitude vis-à-vis de la thérapeutique hypertensive lors du traitement de la cataracte ? (10)

- L'équilibre correct de sa tension artérielle permet, le jour de l'intervention la prise de l'inhibiteur calcique avec une surveillance tensionnelle pré, per et post-opératoire .....10

### 4. Quel appareil utilise-t-on pour le traitement préventif des deux Yeux? (10)

- L'appareil utilisé est le L.A.S.E.R. (Light Amplifier by Stimulated Emission of Radiation) à l'Argon ..... 10

### 5. Sur quel principe thérapeutique repose la prévention ? (40)

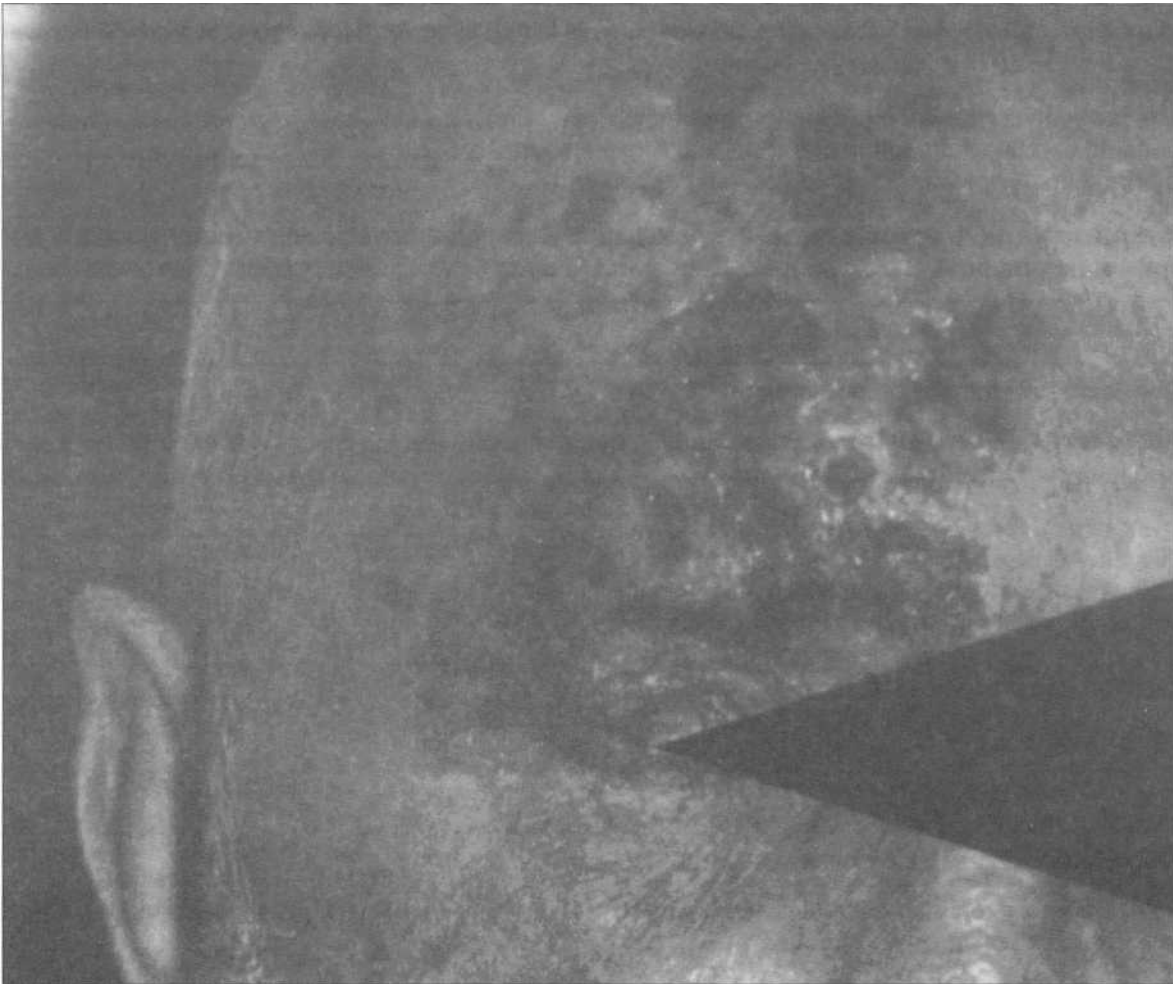- La prévention de la rétinopathie repose sur
  - 1) L'équilibration du diabète .....10
  - 2) Le suivi ophtalmologique régulier (fond d'oeil, angiographie à la fluorescéine) .....10
  - 3) Un traitement par le L.A.S.E.R. à l'Argon qui permet, par photocoagulation..... 10
    - la destruction des territoires rétinien ischémiques (zones d'occlusion capillaire) afin d'inhiber la néovasculogénèse redoutable par ses complications (hémorragies intra-vitréennes, glaucome néovasculaire, décollement de rétine par traction).....5
    - l'exclusion des anomalies microvasculaires intrarétiniennes diffusantes (microanévrismes, capillaires dilatés) à l'origine de l'œdème intrarétinien (œdème maculaire essentiellement) .....5

**94-SUD-DOSSIER N°8**

X

Un homme de 61 ans consulte pour une éruption de vésicules sur le visage. Ces lésions ont été précédées pendant 2 jours de douleurs intenses de la partie droite du front et de l'oeil droit (cf photo). L'examen clinique trouve des adénopathies pré-tragiennes.

1. Quels diagnostic clinique faites-vous ? Sur quel(s) argument(s) ?
2. Quelles complications recherchez-vous en priorité ? Pourquoi ?
3. Quel traitement local prescrivez-vous ?
4. Prescrivez-vous un traitement systémique ? Pourquoi ?
5. Quelles sont les évolutions possibles ?



**94-SUD-DOSSIER N°8****1. Quels diagnostic clinique faites-vous ? Sur quel(s) argument(s) ? (20)**

- Zona ophtalmique droite avec atteinte du territoire frontal droit .....6
- terrain : âgé de 61 ans.....2
- le début par des douleurs frontales et orbitaires .....2
- le caractère érythémato-vésiculeux de la dermatation.....2
- la chronologie de l'éruption : douleur, érythème, vésicule .....2
- l'unilatéralité des lésions.....2
- la localisation métamérique (territoire frontal droit branche du nerf ophtalmique) .....2
- signe accompagnateur : adénopathie prétragienne .....2

**2 Quelles complications recherchez-vous en priorité ? Pourquoi ? (20)**

- Complications ophtalmiques qui font toute la gravité du zona ophtalmique avec un risque de cécité par perte fonctionnelle ou anatomique de l'oeil.....4



- Demander un examen ophtalmologique en urgence avec recherche d'une anesthésie cornéenne témoin de la radiculite, un test à la fluoresceine, un examen à la lampe avec verre à 3 miroirs et fond d'oeil .....3

- Recherche
  - complications cornéennes (ulcération superficielle, kératite).....3
  - uvéite de la musculature iridienne (pupille d'Argyll-Robertson).....3
  - atteinte du nerf optique rare (papillite, névrite optique) .....3

Complications bactériennes à type d'impétiginisation des vésicules à Staphylocoque doré ou streptocoque groupe A .....4

**3. Quel traitement local prescrivez-vous ? (20)**

- Traitement local cutané : désinfection par antiseptiques locaux type Hexomédine solution 3 applications par jour.....4

- Traitement local ophtalmologique .....4
  - antiviral : Aciclovir (Zovirax® pommade ophtalmique 1 application 6 fois par jour oeil droit) .....2
  - cicatrisant : type Kératyl® 3 applications par jour oeil droit .....2
  - cycloplégique : homatropine 1 goutte, 3 fois par jour pendant 48 heures si douleurs intenses .....2
  - pansement avec rondelle oculaire et micropore .....2
  - utilisation de corticoïdes locaux à discuter .....2

- Surveillance ophtalmologique quotidienne les premiers jours ..... 2

**4. Prescrivez-vous un traitement systémique? Pourquoi ? (20)**

- Le traitement systémique est indiqué en cas de zona grave (en particulier zone ophtalmique), compliqué ou survenant chez l'immuno-déprimé .....5

• Le traitement antiviral par Zovirax® est pleinement justifié dans le cas présent, la prescription doit être précoce (dans les 72 premières heures) afin de diminuer la durée du zona, l'extension des lésions et des algies dans la phase aiguë. Son rôle dans la prévention des algies post-zostérienne est discuté. On utilise le Zovirax® en l'absence d'allergie à l'aciclovir à la posologie de 10 mg/kg/8 h en IV ou 800 mg, 5 fois par jour per os pendant 7 à 10 jours, posologie à adapter en cas d'insuffisance rénale .....10

- Il faudra rechercher une cause favorisante chez ce patient : déficit de l'immunité cellulaire, infection à VIH, néoplasie en particulier hémopathie, LLC:- .....5

**5. Quelles sont les évolutions possibles ? (20)**

- \* Guérison complète sans séquelle.....4
- Guérison avec algies rebelles post-zostériennes.....4
- Généralisation du zona sur terrain immunodéprimé .....2
- Séquelles ophtalmiques.....2
  - taies, opacification de la cornée .....2
  - kératite neuroparalytique.....2
  - uvéite récidivante avec hypertonie oculaire .....2
- Guérison du zona mais évolution de la maladie de fond (VIH, néoplasie, LLC) en cas de déficit immunitaire ....2

**(95rSUD-DOSSIER N°7**

Monsieur Robert G., âgé de 48 ans, est victime d'un accident de squash. Au cours d'un match, il reçoit violemment la balle avec un impact orbitaire droit. A son arrivée aux urgences, vous constatez la présence d'un volumineux oedème palpébral occluant l'oeil droit avec une ecchymose péri-orbitaire et une plaie transfixiante de la paupière inférieure. En écartant doucement les paupières, vous découvrez uniquement la pupille, mais cela permet au patient d'affirmer qu'il vous voit.

Monsieur G. ne présente par ailleurs aucune autre lésion et pas d'antécédent pathologique notable.

1. L'examen clinique rendu difficile et douloureux du fait de l'œdème péri-orbitaire ne permettant de recueillir aucun autre signe pathologique, quels examens radiologiques demandez-vous en urgence, à la recherche de quels signes ?

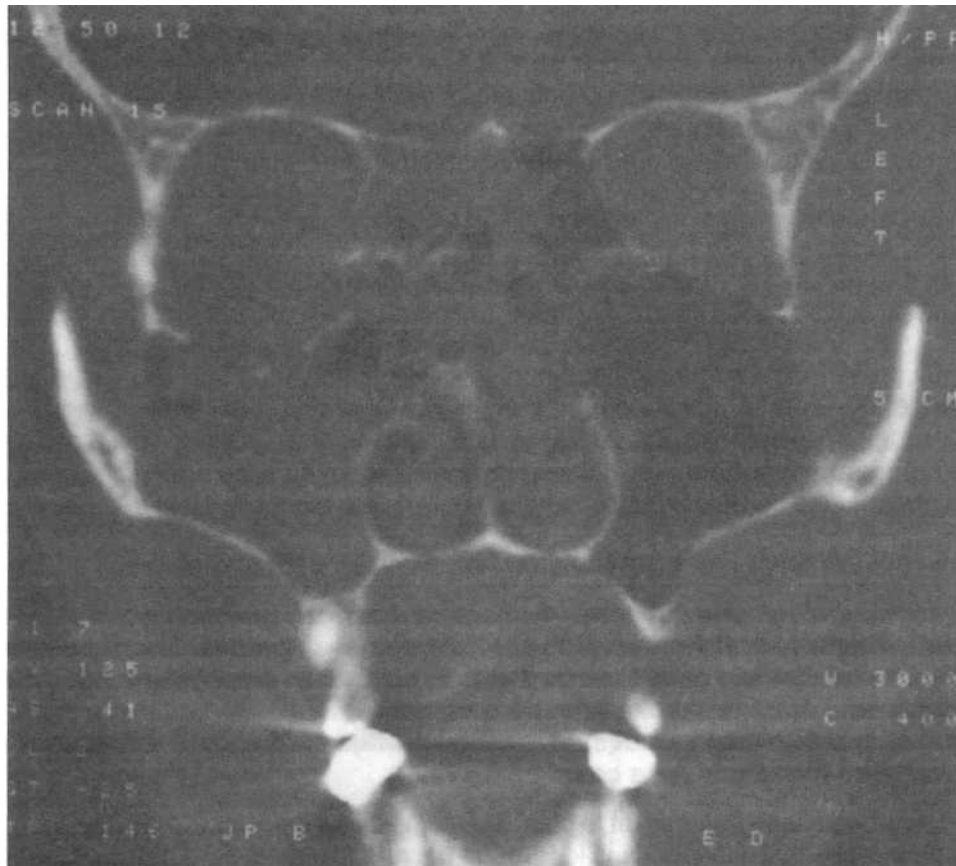
2. La plaie palpébrale va être traitée en urgence après examen ophtalmologique. Quels éléments pathologiques cet examen cherche-t-il à détecter ?

3. Les radiographies n'ont pas retrouvé de trait de fracture mais un comblement du sinus maxillaire droit. Quarante-huit heures plus tard, l'œdème a diminué, les paupières s'ouvrent. Monsieur G. décrit une diplopie dans le regard vers le haut et un emphysème sous-cutané lors du mouchage ainsi qu'une épistaxis droite faite de sang noir.

Quel diagnostic suspectez-vous ? Quel(s) examen(s) pratiquez-vous pour affirmer ce diagnostic ? Quelle est la valeur de l'épistaxis dans ce contexte ?

4. Une tomodensitométrie est demandée dont vous voyez une coupe (voir cliché ci-dessous). Décrivez les principales anomalies que vous observez.

5. En l'absence de traitement chirurgical, quelles sont les complications auxquelles est exposé monsieur G. ?



## 95-SUD-DOSSIER N°7

1. L'examen clinique rendu difficile et douloureux du fait de l'œdème péri-orbitaire ne permettant de recueillir aucun autre signe pathologique, quels examens radiologiques demandez-vous en urgence, à la recherche de quels signes ? (20)

- Scanner du massif facial en urgence, coupes axiales et coronales .....9
- fracture (et déplacement) du cadre orbitaire, du plancher orbitaire, des os propres du nez, du reste du massif facial .....2
- hémosinus maxillaire (comblement sinusien)/image en goutte d'eau dans le sinus maxillaire, appendue au plancher orbitaire fracturé -> incarceration de graisse orbitaire ou du muscle droit inférieur de l'oeil dans le foyer de fracture.....2
- corps étranger intra-orbitaire .....2
- Si le scanner ne peut être pratiqué immédiatement, on demandera « en attendant »
- radiographies de Blondeau : hémosinus, image en goutte, fracture (et déplacement) maxillo-malaire .....1
- radiographie d'orbite face + profil : fracture (et déplacement) du cadre orbitaire, corps étranger intra-orbitaire radio-opaque.....1
- tomographies orbitaires, frontales et sagittales : fracture (et déplacement) du cadre ou du plancher orbitaire, corps étranger intra-orbitaire radio-opaque .....1
- radiographies de Gosserez et incidence des os propres du nez : fracture (et déplacement) ..... 1
- radiographies de Hirtz et Hirtz latéralisé droit : arcade zygomatique (droite) .....1

Remarque : En 1995, l'utilité même des radios standard est discutée, car quelque soit leur résultat, un scanner sera réalisé dans un tel contexte.

2 La plaie palpébrale va être traitée en urgence après examen ophtalmologique. Quels éléments pathologiques cet examen cherche-t-il à détecter ? (20)

- Acuité visuelle.....2
- Fond d'oeil (ophtalmoscopie directe et indirecte). Tonus oculaire (si possible) ..... 2
- Paupières : emphysème palpébral sous-cutané, repérage des voies lacrymales, position des canthus ...2
- Globes oculaires : tonus, mobilité (et diplopie au doigt), enophtalmie, exophtalmie..... 2
- Conjonctive : hémorragie sous-conjonctivale, chemosis, plaie conjonctivale .....2
- Cornée : oedème, plis descernétiques, ulcération cornéenne (fluoresceine).....2
- Chambre antérieure : Tyndall (hématique, inflammatoire ou mixte), hyphéma, profondeur ..... 2
- Iris : iridodialyse, rupture du sphincter/mydriase traumatique, lésion de l'angle irido-cornéen .....2
- Cristallin : subluxation/luxation .....2
- Hypo-anesthésie sous-orbitaire.....2
- > On recherche surtout ces signes de contusion oculaire pour dépister des lésions rétinienne réclamant un traitement urgent.

Remarque : La présence de corps étranger intra-oculaire est très improbable ici car la balle de squash n'est pas friable, et que l'on ne signale pas que monsieur G. portait des lunettes en verre minéral (qui auraient pu se briser lors de l'impact). De plus, les éclatements du globe oculaire sont rarissimes au squash (en dehors des patients ayant subi une chirurgie ophtalmologique récente), c'est pour cela que la recherche d'un phénomène de Seidel ou d'une hernie de l'iris par exemple, n'ont que peu d'intérêt ici.

3. Les radiographies n'ont pas retrouvé de trait de fracture mais un comblement du sinus maxillaire droit. Quarante-huit heures plus tard, l'œdème a diminué, les paupières s'ouvrent. Monsieur G. décrit une diplopie dans le regard vers le haut et un emphysème sous-cutané lors du mouchage ainsi qu'une épistaxis droite faite de sang noir.

Quel diagnostic suspectez-vous ? Quel(s) examen(s) pratiquez-vous pour affirmer ce diagnostic ? Quelle est la valeur de l'épistaxis dans ce contexte ? (20)

- Suspicion de fracture orbitaire intéressant le plancher, compliquée de : .....5
- incarceration du muscle droit inférieur dans le foyer de fracture (diplopie) .....2
- ouverture sinusienne.....2

- Confirmée par
  - scanner en coupes axiales et coronales, fenêtres osseuses et parties molles .....2
  - tomodensitographies orbitaires frontales et sagittales (si scanner impossible) .....2
  - tests de Hess-Lancaster (ou duction forcée si anesthésie générale) .....2
- L'épistaxis à 48 heures, inhabituelle dans une fracture du plancher de l'orbite, témoigne d'un hémosinus qui, associé à un emphysème sous-cutané (surtout si palpébral supérieur), traduit probablement une u sinus ethmoïdal (par fracture de la paroi interne orbitaire) .....5

4. Une tomodensitométrie est demandée dont vous voyez une coupe (voir cliché ci-dessous). Décrivez les principales anomalies que vous observez. (20)

- Cadre orbitaire droit.....2
  - fracture du plancher de l'orbite avec déplacement inférieur du plancher dans le sinus maxillaire droit .....4
  - fracture de la paroi interne orbitaire (lame papyracée), expliquant l'ouverture du sinus ethmoïdal droit ....4
- Cavités sinusiennes .....2
  - image de densité intermédiaire comblant le sinus maxillaire droit (hémosinus + graisse/muscle droit inférieur de l'oeil droit).....4
  - image de densité intermédiaire comblant le sinus ethmoïdal droit (hémosinus) .....4
- Pour mémoire : image polypoïde en regard du cornet inférieur gauche ..... NC

5. En l'absence de traitement chirurgical, quelles sont les complications auxquelles est exposé monsieur G. ? (20)

- Infectieuses.....2
  - infection palpébrale .....1
  - surinfection bactérienne de l'hémosinus, ostéite .....1
  - phlegmon orbitaire d'origine sinusienne.....1
  - panophtalmie, endophtalmie .....1
  - tétanos si non ou mal vacciné .....1
- Oculaires .....2
  - enophtalmie, exophtalmie (~ troubles d'occlusion palpébrale et ses complications) .....1
  - dipopie persistante .....1
  - lésions des voies lacrymales (-> sécheresse oculaire et ses complications) .....1
  - déchirures rétinienne (---> décollement secondaire) .....1
  - lésions du nerf optique par compression (hématome rétrobulbaire).....1
  - ophtalmie sympathique .....1
  - risque inchangé même si traitement chirurgical .....2
    - cataracte post-traumatique (en feuille de fougère, sous-capsulaire postérieure) .....1
    - angle irido-cornéen : rétrocession, iridodialyse, synéchies iridocristalliniennes .....1
    - oedème rétinien (de Berlin) .....1

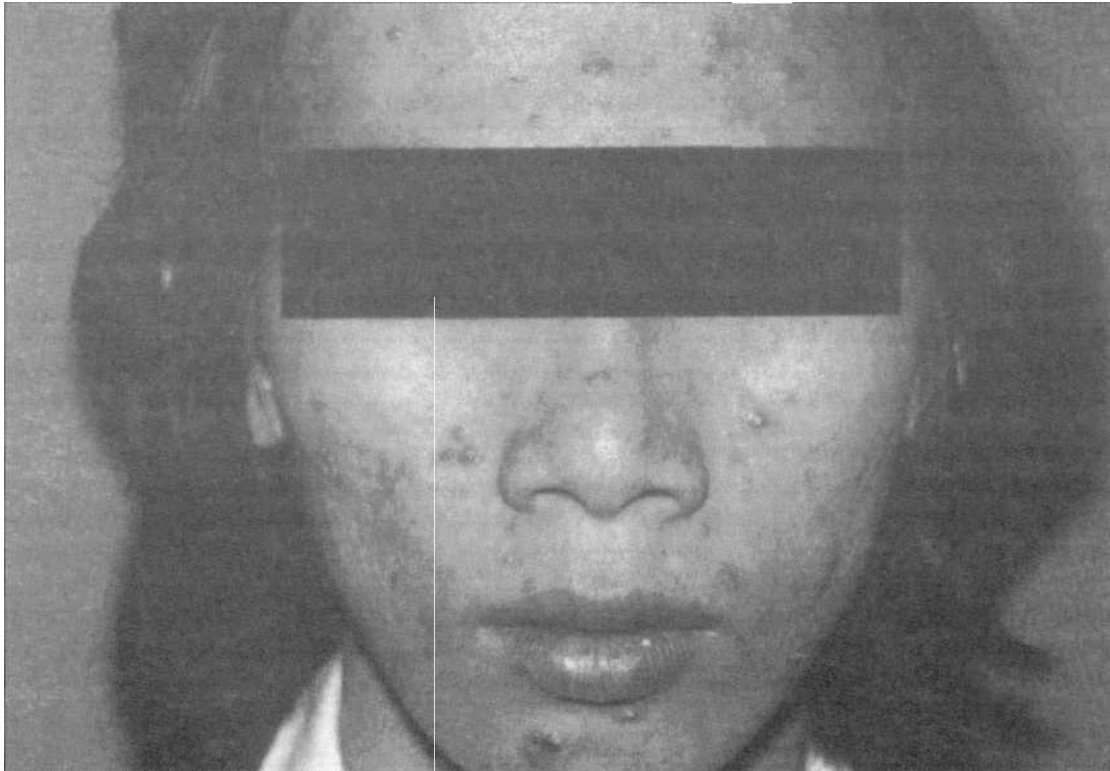Remarque : La réponse attendue ici se limitait probablement aux complications évitables par le traitement chirurgical.

## 95-NORD-DOSSIER N°11 **k**

Une femme de 27 ans consulte pour une acné importante du visage, papulo-pustuleuse, parfois nodulo-kystique, évolutive, invalidante par son caractère affichant (cf cliché ci-dessous). Cette jeune femme est célibataire, sans enfant. Elle ne manipule aucun produit toxique, et ne s'adonne pas à des cures vitaminiques.

Pendant son adolescence, elle n'a pas eu à souffrir d'acnée grave, en dehors de quelques lésions inflammatoires.

1. Quels signes cliniques recherchez-vous par l'examen de la patiente, signes qui pourront vous faire mieux entrevoir le type d'acné, sa gravité et son étiologie ?
2. Qu'apportera l'interrogatoire à la recherche d'une cause ?
3. Citer les classes médicamenteuses disponibles et dont l'efficacité est prouvée pour traiter cette malade.
4. Quelles sont les propriétés biologiques des cyclines utiles dans le traitement de l'acné ?
5. Quels sont les risques liés à l'utilisation éventuelle de rétinoïdes pour traiter cette jeune femme ?



**95-NORD-DOSSIER N°11**

1. Quels signes cliniques recherchez-vous par l'examen de la patiente, signes qui pourront vous faire mieux entrevoir le type d'acné, sa gravité et son étiologie ? (30)

- Type d'acné : lésions élémentaires
  - lésions non inflammatoires (rétentionnelles) : comédon fermé (blanc), microkyste ouvert (point noir) .....3
  - lésions inflammatoires : papules, pustules, nodules, granulomes, macrokystes .....3
- Gravité
  - extension des lésions (dos, torse) .....2
  - nodulokystique : lésions kystiques profondes, abcès, fistulisation.....2
  - acné conglobata = associée à hidrosadénites, nodules, abcès confluents ..... 2
  - acné fulminans : conglobata avec fièvre, polynucléose, arthralgies, altération de l'état général ..... 2
  - syndrome SAPHO : acné inflammatoire, pustulose palmoplantaire, arthropathies aseptiques sterno-costoclaviculaires, ostéomyélites aseptiques, hyperostose.....2
  - cicatrices indurées, déprimées, rétractiles, chéloïdiennes.....2
  - retentissement psychologique, effet des traitements déjà entrepris .....2
- Étiologie
  - signes d'hyperandrogénie : hirsutisme, hyperséborrhée du cuir chevelu, « alopécie » (golfes temporaux), hypertrichose, hypertrophie clitoridienne .....3
  - signes d'hypercorticisme (Cushing) : obésité faciotronculaire, hypertension artérielle, vergetures .....3
  - tumeur surrénalienne : hypertension artérielle.....2
  - tumeur ovarienne : toucher vaginal, ascite, métrorragies .....2

Remarques : Quelques « zéros » à mentionner : les immunosuppresseurs n'ont pas l'AMM dans cette indication... ni même les corticoïdes et il est important de ne pas oublier la tératogénécité des rétinoïdes.

2 Qu'apportera l'interrogatoire à la recherche d'une cause ? (20)

- Facteurs exogènes (médicaments surtout) .....4
  - corticoïdes .....1
  - anticomitiaux (barbituriques, hydantoïne), amineptine, lithium, neuroleptiques .....1
  - INH, rifampicine, ciclosporine, progestatifs de synthèse (androgéniques) et anabolisants ..... 1
  - brome, iode, chlore, vitamine B12.....1
  - cosmétique .....1
  - acné mécanique (zone de friction). Ex. : violoniste.....1
- Facteurs endogènes (dysfonction hormonale) .....4
  - âge des premières règles tardif .....1
  - aménorrhée, spanioménorrhée, infertilité, stérilité .....1
  - antécédents de
    - syndrome des ovaires polykystiques.....1
    - maladie de Cushing, autre hypercorticisme.....1
    - tumeur ovarienne ou surrénale .....1
    - bloc enzymatique (hyperplasie congénitale des surrénales) .....1

3. Citer les classes médicamenteuses disponibles et dont l'efficacité est prouvée pour traiter cette malade. (22)

- Kératolytiques : vitamine A acide en topique. Ex. : Roaccutaneo (Isotrétinoïne) .....2
- Anti-inflammatoires .....2
  - locaux (topiques) .....2
    - peroxyde de benzoyle .....1
    - antibiotiques (érythromycine, clindamycine) .....1
    - acide azélaïque .....1

- généraux .....	2
antibiotiques (macrolides, cyclines) .....	1
gluconate de zinc .....	1
• Antiséborrhéiques .....	2
- anti-androgènes .....	2
nouveaux progestatifs (désogestrel, gestodène) .....	1
estrogènes .....	1
acétate de cyprotérone .....	1
- isotrétinoïne per os.....	2

Remarque : La principale classe chez cette malade serait celle des antiandrogènes, présents dans certains contraceptifs oraux (ex. : acétate de cyprotérone dans Diane 35°).

#### 4. Quelles sont les propriétés biologiques des cyclines utiles dans le traitement de l'acné ? (8)

• Antibiotique actif sur propionibacérium acnes.....	2
• Anti-inflammatoire et inhibiteur de la migration des polynucléaires neutrophiles .....	2
• Antilipase.....	2
• Lipophile, diffusion cutanée.....	2

#### 5. Quels sont les risques liés à l'utilisation éventuelle de rétinoïdes pour traiter cette jeune femme ? (20)

• Tératogène : contraception efficace obligatoire commencée un mois avant et poursuivie un mois après l'arrêt du traitement par le Roaccutane®.....	5
• Troubles cutanéomuqueux.....	2
- sécheresse buccale, cutanée, desquamation du visage et des extrémités, chéilite desquamative .....	1
- sécheresse nasale (± épistaxis), sécheresse vaginale, injection conjonctivale (± blépharoconjonctivite), dépôts cornéens réversibles.....	1
- rarement : alopecie modérée réversible, urticaire, érythème noueux, photosensibilité .....	1
• Parfois exacerbation de l'acné au début du traitement.....	3
• Troubles généraux .....	2
- soif, asthénie, nausées, vomissements.....	1
- myalgies, arthralgies, ossifications ligamentaires, hyperostose calcanéenne et rachidienne .....	1
- hypertension intracrânienne (surtout en cas d'association aux tétracyclines) .....	1
- hypertriglycémie, hypercholestérolémie, hyperuricémie.....	1
- hépatite biologique.....	1

# SOMMAIRE

Dossier N°1 : Une femme de 72 ans n'a plus besoin de ses lunettes .....	7
Dossier N°2 : La prise en charge d'une cataracte .....	9
Dossier N°3 : Une scie circulaire qui éclate .....	13
Dossier N°4 : Prurit et sécrétion oculaire .....	17
Dossier N°5 : Une diplopie.....	21
Dossier N°6 : Une exophtalmie bilatérale .....	25
Dossier N°7 : Un œil rouge douloureux avec baisse de l'acuité visuelle .....	29
Dossier n°8 : Un oeil rouge douloureux.....	33
Dossier N°9 : Un œil rouge douloureux avec baisse d'AV.....	35
Dossier N°10 : CFil et médicaments .....	37
Dossier N°11 : Monsieur Y., 24 ans, consulte en urgence pour baisse brutale de l'acuité visuelle de l'œil droit.....	41
Dossier N°12 : Une cécité totale unilatérale au réveil .....	45
Dossier N°13 : Un brouillard visuel .....	49
Dossier n°14 : Baisse brutale d'acuité visuelle chez un diabétique .....	53
Dossier N°15 : Une lésion cutanée chez un contremaître .....	55
Dossier N°16 : Une ulcération de la verge chez un ivoirien de 28 ans .....	57
Dossier N°17 : Une éruption cutanée lors du traitement d'une cystite .....	61
Dossier N°18: A propos des dermocorticoïdes .....	63
Dossier N°19: Madame L., 75 ans, agricultrice à la retraite, consulte pour une tâche marron anesthésique de la joue gauche .....	65
Dossier N°20 : Une éruption érythémato-squameuse chez un enfant de six mois .....	67
Dossier N°21: Nodules douloureux des membres inférieurs .....	71
Dossier N°22 : Une éruption bulleuse chez un jeune homme de 25 ans.....	73
Dossier N°23 : Une grosse jambe rouge douloureuse.....	75
Dossier N°24 : Lésion cutanée prurigineuse chez un enfant de 10 ans .....	77
Dossier N°25 : Lésions érythémato-croûteuses chez un enfant de 8 ans .....	79
Dossier N°26 : Éruption annulaire et arthralgies .....	81
Dossier N°27 : Une tâche marron sur le front.....	83
Dossier N°28 : Une éruption après prise de Clamoxyl® .....	85
Dossier N°29 : Une éruption bulleuse .....	87
Dossier N°30 : Prurit généralisé chez un sans domicile fixe alcoolotabagique .....	91
Dossier N°31 : Lésions des coudes et des genoux chez une femme de 30 ans.....	93
Dossier N°32 : Un oedème des lèvres.....	97
Dossier N°33 : Une lésion de la joue chez un maraîcher .....	99
Dossier N°34 : Un ulcère de jambe.....	103
Dossier N°35 : Une éruption vésiculeuse et prurigineuse généralisée à 7 ans .....	105
Dossier N°36 : Une éruption vésiculeuse du tronc.....	107
Dossier N°37 : Une éruption généralisée chez un enfant de 4 ans et demi .....	109
Dossier N°38 : Un purpura chez une femme de 65 ans.....	111
Dossier N°39 : Une ulcération douloureuse de la lèvre inférieure .....	115
Dossier N°40 : Plages érythémateuses prurigineuses des plis inguinaux chez une diabétique .....	119
Dossiers des annales 1991-1996 .....	123